中华医学会系列杂志

ISSN 1007-5232
CN 32-1463/R

中华消化内镜杂志®

ZHONGHUA XIAOHUA NEIJING ZAZHI

2024年9月 第41卷 第9期

CHINESE JOURNAL OF DIGESTIVE ENDOSCOPY

Volume 41 Number 9
September 2024

CHINESE MEDICAL ASSOCIATION

ISSN 1007-5232
09
9 771007 523243

中华消化内镜杂志®

CHINESE JOURNAL OF DIGESTIVE ENDOSCOPY

月刊　1996年8月改刊　第41卷　第9期　2024年9月20日出版


微信：xhnjxw


新浪微博

主　管
中国科学技术协会

主　办
中华医学会
100710，北京市东四西大街42号

编　辑
中华消化内镜杂志编辑委员会
210003，南京市紫竹林3号
电话：(025)83472831，83478997
传真：(025)83472821
Email：xhnj@xhnj.com
http://www.zhxhnjzz.com
http://www.medjournals.cn

总编辑
张澍田

编辑部主任
唐涌进

出　版
《中华医学杂志》社有限责任公司
100710，北京市东四西大街42号
电话(传真)：(010)51322059
Email：office@cmaph.org

广告发布登记号
广登32010000093号

印　刷
江苏省地质测绘院

发　行
范围：公开
国内：南京报刊发行局
国外：中国国际图书贸易集团有限公司
(北京399信箱，100048)
代号 M4676

订　购
全国各地邮政局
邮发代号 28-105

邮　购
中华消化内镜杂志编辑部
210003，南京市紫竹林3号
电话：(025)83472831
Email：xhnj@xhnj.com

定　价
每期25.00元，全年300.00元

中国标准连续出版物号
ISSN 1007-5232
CN 32-1463/R

2024年版权归中华医学会所有

未经授权，不得转载、摘编本刊文章，不得使用本刊的版式设计

除非特别声明，本刊刊出的所有文章不代表中华医学会和本刊编委会的观点

本刊如有印装质量问题，请向本刊编辑部调换

目　　次

共识与指南

中国消化内镜再处理专家共识(2024，重庆)…… 673

中华医学会消化内镜学分会清洗消毒学组

专家论坛

内镜逆行阑尾炎治疗术的发展、现状及未来…… 685

刘丹　周洋洋　刘冰熔

论　　著

基于多模态内镜图像的人工智能模型诊断胃肿瘤性病变研究(含视频)…… 690

陶逍　吴练练　杜泓柳　董泽华　于红刚

不同时机急诊内镜干预急性食管胃底静脉曲张出血的临床研究 … 697

韦炜　吕敏芳　洪依萍　陶茂根　马骥　俞有荣　蔡建庭

磁控胶囊胃镜在疑似上消化道出血老年患者中的诊断价值 …… 702

王晓雄　王芳　郭玉峰　叶婷　王晶晶　顾晓静　杨少奇

单钛夹辅助牵引在十二指肠内镜黏膜下剥离术中的应用价值 …… 707

朱丹丹　窦晓坛　郭慧敏　陈敏　王雷　于成功

含曲安奈德黏膜下注射液对预防大面积食管浅表肿瘤内镜黏膜下剥离术后食管狭窄的研究 …… 712

陈磊　高苏俊　王璐　倪修凡　童聪　朱振

一体式口鼻供氧口垫在鼾症患者无痛胃镜检查中的初步应用 …… 718

倪燕丽　张诚　张伟英　高秀珍　尤永梅　韩丽君　马丽莉

沈笠　朱颖华　谭玺　杨玉龙　徐美东

国产新型内镜夹治疗消化道穿孔的临床前动物实验研究 …… 723

马丹　杨帆　金震东　王云锋

短篇论著

内镜下切除结直肠粗蒂息肉两种术式的术后出血比较 …… 729
刘文婕　王敏　顾玉琳　刘莉

病例报道

超声内镜引导下经口胆道镜经肝胃吻合入路治疗Roux-en-Y术后肝总管巨大结石伴梗阻1例（含视频）…… 734
倪建波　毛雨晴　罗声政　谢旋　李百文

内镜逆行胰胆管造影术治疗支气管胆管瘘1例 …… 736
张蒙　刘宏伟　吕瑛　邹晓平

名家追忆

期颐之年驾鹤去　德艺双馨誉杏林：追忆张志宏教授 …… 739
游苏宁

综　　述

结肠镜检查前肠道准备失败风险预测模型的研究现状与进展 …… 741
王同昌　贺子轩　范轩鸣　李兆申　柏愚

内镜黏膜下剥离术治疗结直肠肿瘤的研究进展 …… 746
张渝昕　丁士刚

炎症抑制在内镜逆行胰胆管造影术后胰腺炎防治中作用及机制的研究进展 …… 752
沈勤　吴高珏

读者·作者·编者

《中华消化内镜杂志》2024年可直接使用英文缩写的常用词汇 …… 696

插页目次 …… 733

本刊稿约见第41卷第1期第82页、第7期第586页

本期责任编辑　顾文景

本刊编辑部工作人员联系方式

唐涌进，Email：tang@xhnj.com
朱　悦，Email：zhuyue@xhnj.com
周　昊，Email：zhou@xhnj.com
钱　程，Email：qian@xhnj.com
顾文景，Email：gwj@xhnj.com
许文立，Email：xwl@xhnj.com

本刊投稿方式

登录《中华消化内镜杂志》官方网站http://www.zhxhnjzz.com进行在线投稿。


唐涌进


周　昊


顾文景


朱　悦


钱　程


许文立

（扫码添加编辑企业微信）

·病例报道·

超声内镜引导下经口胆道镜经肝胃吻合入路治疗Roux-en-Y术后肝总管巨大结石伴梗阻1例(含视频)

扫码查看操作视频

倪建波　毛雨晴　罗声政　谢旎　李百文
上海交通大学医学院附属第一人民医院消化科 上海市胰腺病重点实验室，上海200015
通信作者：李百文，Email：muzibowen@126.com

【提要】 介绍了1例Roux-en-Y术后肝总管巨大结石伴梗阻的病例，尝试气囊小肠镜辅助的内镜逆行胰胆管造影术仍不能成功。通过超声内镜引导下两步法介入治疗，即先行超声内镜引导下肝胃吻合术建立治疗通道，再经该通道行经口胆道镜激光碎石及取石，最终治疗成功。

【关键词】 碎石术，激光；　超声内镜引导下肝胃吻合；　经口胆道镜；　巨大胆道结石；　外科解剖改道

基金项目：中央高校基本科研业务费专项资金(YG2023QNB17)；上海交通大学医学院消化科学院“信谊消化病基金”(KY-2023-03-03)；上海市第一人民医院特色技术培育计划(02.DY12.06.22.06)

A case of endoscopic ultrasound-guided peroral cholangioscopy via hepaticogastrotomy route for huge common hepatic duct stones after Roux-en-Y reconstruction (with video)

Ni Jianbo, Mao Yuqing, Luo Shengzheng, Xie Ni, Li Baiwen
Department of Gastroenterology, Shanghai General Hospital, Shanghai Jiao Tong University School of Medicine, Shanghai Key Laboratory of Pancreatic Disease, Shanghai 200015, China
Corresponding author: Li Baiwen, Email: muzibowen@126.com

患者男，81岁，因“左中上腹痛伴发热5 d”由外院转诊至我院。患者5 d前无明显诱因下出现持续性中上腹痛，伴发热，最高38.7 ℃，伴皮肤巩膜黄染及尿色加深。外院经保守治疗后未见明显改善，遂转至我院进一步治疗。患者12年前因“胰头肿瘤”行Wipple术以及Roux-en-Y吻合，病理为胰腺导管内乳头状黏液瘤。追问病史，患者近2年有反复发作“急性胆管炎”，均采取保守治疗。入院体检及实验室检查无异常发现。体格检查示中上腹手术瘢痕，左中上腹有压痛。入院后查血常规：白细胞13.2×10⁹/L，中性粒细胞百分比87%，C反应蛋白53 mg/L；生化常规：丙氨酸氨基转移酶152 U/L，天冬氨酸氨基转移酶98 U/L，总胆红素73 U/L，直接胆红素37 U/L。上腹部MRI增强+MRCP：胰十二指肠切除术后改变，残存肝总管巨大充盈缺损影伴梗阻，近端肝内胆管扩张(图1)。经多学科讨论并与患者沟通后，患者拒绝外科手术，要求行内镜下治疗。

经尝试透明帽辅助结肠镜以及球囊辅助小肠镜均无法到达乳头，因此拟超声内镜引导下行两步法介入治疗：第一步，行超声内镜引导下肝胃吻合术(endoscopic ultrasound-guided hepatogastrotomy，EUS-HGS)；第二步，经肝胃吻合入路行经口胆道镜(eyeMax，南微医学)引导下U100 plus(World of Medicine，德国)激光碎石及取石。主要步骤如下：(1)首先在EUS下探及左肝内胆管轻度扩张，在EUS下以19 G穿刺针穿刺扩张的B3左肝内胆管(图2)；(2)胆道造影证实肝总管内巨大结石伴梗阻、肝内胆管扩张(图3)，留置0.035英寸(1英寸=2.54 cm)导丝至空肠以便后续进一步操作；(3)使用扩张探条扩张穿刺通道后，经导丝留置直径10 mm、长8 cm的全覆膜自膨式金属支架，随后将7.5 Fr双猪尾塑料支架放置在金属支架内以防止移位(图4、5)；(4)48 h后，急性胆管炎症状明显缓解、支架达到最佳扩张状态，取出双猪尾支架，经口胆道镜通过肝胃吻合入路进入肝内胆管，于胆道镜直视下激光碎石(图6)以及顺行球囊取石(图7)；(5)内镜下取出金属支架，胃-肝窦道留置鼻胆

DOI：10.3760/cma.j.cn321463-20230626-00195
收稿日期　2023-06-26　　**本文编辑**　钱程
引用本文：倪建波，毛雨晴，罗声政，等. 超声内镜引导下经口胆道镜经肝胃吻合入路治疗Roux-en-Y术后肝总管巨大结石伴梗阻1例(含视频)[J]. 中华消化内镜杂志，2024，41(9)：734-736. DOI：10.3760/cma.j.cn321463-20230626-00195.

www.zhxhnjzz.com

引流管(图8)。鼻胆引流2 d后,患者腹痛、黄疸等急性胆管炎症状完全缓解,拔除鼻胆管。术后1个月、3个月、6个月及12个月临床及影像学随访,患者无不适症状,MRI未见结石复发。

讨论　外科改道术后胆道结石的诊治是临床的难点。ERCP是标准治疗方法,但腹部解剖改道常导致内镜无法直接进入十二指肠及Vater壶腹乳头、插管与取石困难、并发症发生率增高等困境,导致技术或临床成功率均不够理想[1]。气囊小肠镜辅助的ERCP可明显提高壶腹乳头的内镜下探及率及插管成功率,不良事件发生率较低,被认为是解剖改道术后患者ERCP的一线方案[2-3]。常用的治疗手段包括双气囊小肠镜和单气囊小肠镜,但缺乏相应的ERCP治疗附件。短款小肠镜的工作钳道直径达到3.2 mm,可与大部分ERCP附件相匹配,近年来在外科改道术后ERCP中的应用展示出了良好的前景[4-5]。本中心前期回顾性研究亦发现,透明帽辅助成人结肠镜也可作为常规ERCP失败后的替代手段[6]。近年来,设备辅助肠镜ERCP、腹腔镜辅助ERCP、EUS辅助ERCP的混合使用也逐步出现,一定程度上提高了外科改道术后ERCP的治疗成功率[7-9]。腹腔镜辅助ERCP非常适合同期行腹腔镜胆囊切除术的患者,而对于无法手术或不需同期行胆囊切除的患者则可考虑通过EUS辅助的ERCP,后者包括两种手术入路,一种是EUS引导下胃造瘘辅助ERCP,另一种则为EUS-HGS[9-10]。

对于本病例Wipple术后肝总管巨大结石嵌顿致急性胆管炎,即便常规ERCP或气囊小肠镜ERCP能够抵达胆肠吻合口,取石难度及风险依然巨大。EUS可探及扩张的肝内胆管,为建立EUS-HGS通路提供了可能性,而经口胆道镜可借EUS-HGS通路顺行进入肝总管内引导激光碎石继而完成球囊顺行取石,在保证技术成功的基础上实现了手术时间短、恢复快、创伤小的目的。

综上所述,对于外科改道术后巨大结石伴梗阻的病例,在严格掌握适应证、术前进行多学科讨论评估及做好风险预案基础上,通过EUS-HGS入路行经口胆道镜直视下激光碎石术可能是一种安全、有效的方法。

利益冲突　所有作者声明不存在利益冲突

参　考　文　献

[1] Trindade AJ. ERCP in patients with Roux-en-Y gastric bypass: is there a one-procedure-fits-all approach? [J]. Endoscopy, 2020,52(8):662-663. DOI: 10.1055/a-1157-8933.

[2] Tanisaka Y, Ryozawa S, Mizuide M, et al. Status of single-balloon enteroscopy-assisted endoscopic retrograde cholangiopancreatography in patients with surgically altered anatomy: systematic review and meta-analysis on biliary interventions[J]. Dig Endosc, 2021, 33(7): 1034-1044. DOI: 10.1111/den.13878.

[3] Krutsri C, Kida M, Yamauchi H, et al. Current status of endoscopic retrograde cholangiopancreatography in patients with surgically altered anatomy[J]. World J Gastroenterol, 2019,25(26):3313-3333. DOI: 10.3748/wjg.v25.i26.3313.

[4] Yane K, Katanuma A, Maguchi H, et al. Short-type single-balloon enteroscope-assisted ERCP in postsurgical altered anatomy: potential factors affecting procedural failure [J]. Endoscopy, 2017, 49(1): 69-74. DOI: 10.1055/s-0042-118301.

[5] Kawaguchi Y, Yamauchi H, Kida M, et al. Failure factors to reach the blind end using a short-type single-balloon enteroscope for ERCP with Roux-en-Y reconstruction: a multicenter retrospective study[J]. Gastroenterol Res Pract, 2019,2019:3536487. DOI: 10.1155/2019/3536487.

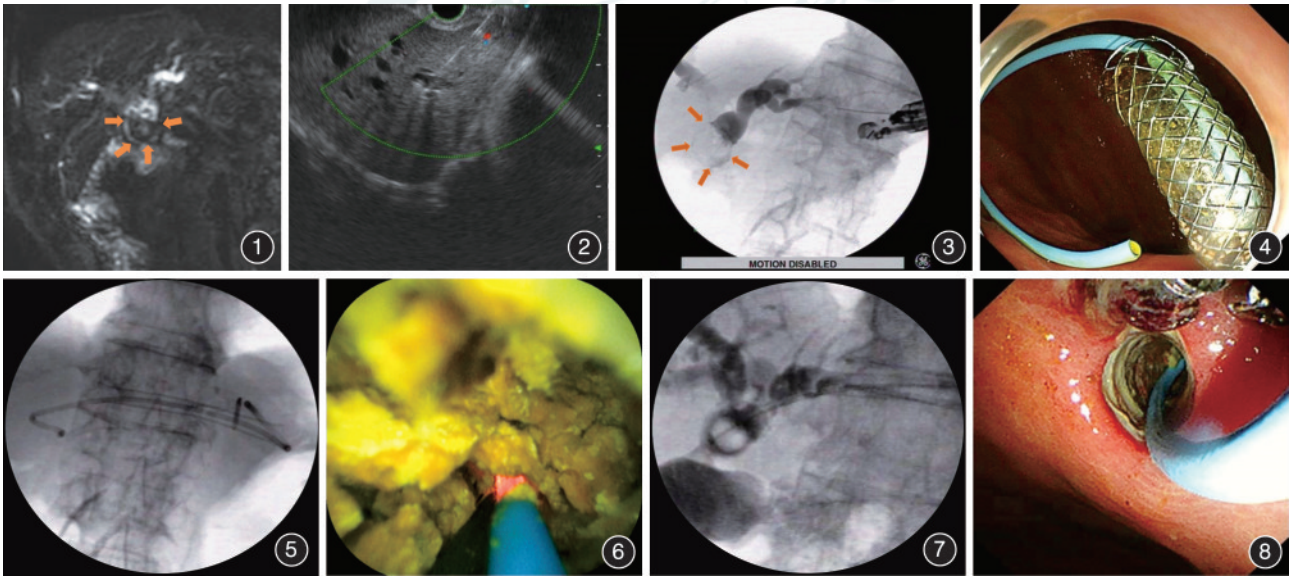

图1　核磁共振成像提示胆肠吻合术后改变,残存肝总管内巨大结石(橙色箭头),近端肝内外胆管扩张　**图2**　超声内镜引导下B3左肝内胆管穿刺　**图3**　经穿刺路径胆道造影证实肝总管巨大结石(橙色箭头)伴梗阻　**图4**　经肝胃吻合路径留置全覆膜金属支架及双猪尾塑料支架(内镜视野)　**图5**　经肝胃吻合路径留置全覆膜金属支架及双猪尾塑料支架(X线视野)　**图6**　经口胆道镜直视下激光碎石　**图7**　经肝胃吻合路径顺行球囊取石　**图8**　取出金属支架后经胃-肝窦道留置鼻胆引流管

www.zhxhnjzz.com

[6] Ni JB, Zhu MY, Li K, et al. The feasibility of cap-assisted routine adult colonoscope for therapeutic endoscopic retrograde cholangiopancreatography in patients with Roux-en-Y reconstruction after total gastrectomy[J]. J Dig Dis, 2021,22(12):721-726. DOI: 10.1111/1751-2980.13069.

[7] Tønnesen CJ, Young J, Glomsaker T, et al. Laparoscopy-assisted versus balloon enteroscopy-assisted ERCP after Roux-en-Y gastric bypass[J]. Endoscopy, 2020, 52(8):654-661. DOI: 10.1055/a-1139-9313.

[8] Ayoub F, Brar TS, Banerjee D, et al. Laparoscopy-assisted versus enteroscopy-assisted endoscopic retrograde cholangiopancreatography (ERCP) in Roux-en-Y gastric bypass: a meta-analysis[J]. Endosc Int Open, 2020, 8(3): E423-436. DOI: 10.1055/a-1070-9132.

[9] Ichkhanian Y, Yang J, James TW, et al. EUS-directed transenteric ERCP in non-Roux-en-Y gastric bypass surgical anatomy patients (with video)[J]. Gastrointest Endosc, 2020, 91(5):1188-1194.e2. DOI: 10.1016/j.gie.2019.12.043.

[10] Ogura T, Higuchi K. Endoscopic ultrasound-guided hepaticogastrostomy: technical review and tips to prevent adverse events[J]. Gut Liver, 2021, 15(2): 196-205. DOI: 10.5009/gnl20096.

www.zhxhnjzz.com

AOHUA
澳华内镜

广告

AQ-300 NEW

4K超高清内镜解决方案

4K 4K高像素



100倍放大



4 CBI分光染色

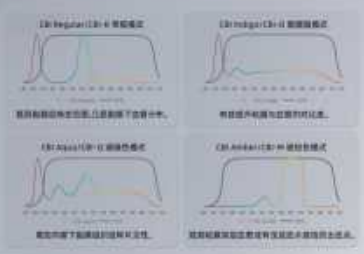



400-921-0114
上海澳华内镜股份有限公司
股票代码:688212
上海市闵行区光中路133弄66号澳华内镜大厦(邮编201108)

https://www.aohua.com/
沪械广审（文）第250611-47149号
禁忌内容或注意事项详见说明书

南微医学









南微医学
动物实验中心 NEW

- ✓ 标准消化内镜、外科、CT、MR 操作间
- ✓ 全系引进高端临床诊疗设备
- ✓ 高规格内镜手术拟真环境

提供动物实验及培训服务

详情请垂询 400-025-3000

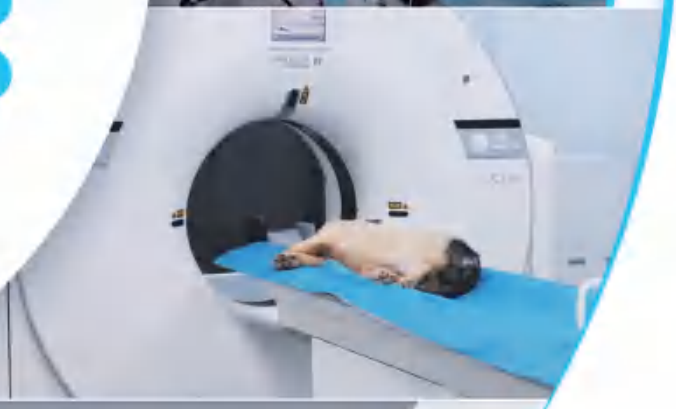





南微医学科技股份有限公司

南京高新区药谷大道199号

www.micro-tech.com.cn