中华医学会系列杂志

ISSN 1007-5232
CN 32-1463/R

# 中华消化内镜杂志®

ZHONGHUA XIAOHUA NEIJING ZAZHI

2021年3月 第38卷 第3期

# CHINESE JOURNAL OF DIGESTIVE ENDOSCOPY

Volume 38 Number 3
March 2021

CHINESE MEDICAL ASSOCIATION

ISSN 1007-5232
9 771007 523212 03>

中华消化内镜杂志 2021年3月 第三十八卷 第三期 中华医学会

MEDNOVA
创想医学



广告




# 提供消化内镜下耗材一站式解决方案

## 微信搜索“创想医学”关注公众号

产品注册证及名称：

- ◆国械注准20193020651 （一次性使用止血夹）
- ◆国械注准201930 10040（一次性使用三腔括约肌切开刀）
- ◆国械注准20183010565 （一次性使用热活检钳）
- ◆国械注准20173220746 （一次性使用电圈套器）
- ◆浙械注准20182020377 （消化内窥镜用一次性导丝）
- ◆浙械注准20182220309 （一次性取石网篮）
- ◆浙械注准20182660347 （一次性使用胆道引流管）
- ◆浙械注准20182220318 （一次性球囊扩张器）
- ◆浙械注准20172220309 （一次性使用内镜抓钳）
- ◆浙械注准20172220308 （一次性内镜用软管式活组织取样钳）
- ◆浙械注准20202020745 （一次性使用取石球囊）

创新成就梦想
Innovation Achieves Dream

浙江创想医学科技有限公司
服务热线：0571-89167088　18058138688
邮　箱：postmaster@med-nova.com

浙械广审（文）第220321-04126号
禁忌内容及注意事项详见说明书

# 中华消化内镜杂志®

CHINESE JOURNAL OF DIGESTIVE ENDOSCOPY

月刊　　1996年8月改刊　　第38卷　第3期　2021年3月20日出版

微信:xhnjxw　　新浪微博

**主　管**
中国科学技术协会

**主　办**
中华医学会
100710,北京市东四西大街42号

**编　辑**
中华消化内镜杂志编辑委员会
210003,南京市紫竹林3号
电话:(025)83472831,83478997
传真:(025)83472821
Email:xhnj@xhnj.com
http://www.zhxhnjzz.com
http://www.medjournals.cn

**总编辑**
张澍田

**编辑部主任**
唐涌进

**出　版**
《中华医学杂志》社有限责任公司
100710,北京市东四西大街42号
电话(传真):(010)51322059
Email:office@cmaph.org

**广告发布登记号**
广登32010000093号

**印　刷**
江苏省地质测绘院

**发　行**
范围:公开
国内:南京报刊发行局
国外:中国国际图书贸易集团有限公司
(北京399信箱,100044)
代号M4676

**订　购**
全国各地邮政局
邮发代号28-105

**邮　购**
中华消化内镜杂志编辑部
210003,南京市紫竹林3号
电话:(025)83472831
Email:xhnj@xhnj.com

**定　价**
每期25.00元,全年300.00元

**中国标准连续出版物号**
ISSN 1007-5232
CN 32-1463/R



**2021年版权归中华医学会所有**

未经授权,不得转载、摘编本刊文章,不得使用本刊的版式设计

除非特别声明,本刊刊出的所有文章不代表中华医学会和本刊编委会的观点

本刊如有印装质量问题,请向本刊编辑部调换


## 目　　次


### 共识与指南

$^{13}$C尿素呼气试验质量控制专家建议 …… 169
中华医学会消化病学分会　中华医学会消化内镜学分会

中国食管良恶性狭窄内镜下防治专家共识(2020,北京) …… 173
中华医学会消化内镜学分会消化内镜隧道技术协作组
中国医师协会内镜医师分会　北京医学会消化内镜学分会

中国胆瘘消化内镜诊治专家共识(2020,北京) …… 186
中华医学会消化内镜学分会ERCP学组　中国医师协会内镜医师分会
北京医学会消化内镜学分会

### 专家论坛

新型冠状病毒肺炎疫情下消化内镜工作的实践与思考…… 195
张亚飞　方军　王红玲　段玲玲　朱跃　杨鹏程　张小丹　赵秋

### 论　　著

跨越十二指肠主乳头平行放置双侧金属支架治疗肝门部胆管恶性狭窄的临床研究(含视频) …… 200
夏明星　吴军　高道键　叶馨　王田田　赵毅　胡冰

探头式共聚焦激光显微内镜在胆管狭窄中的诊断价值…… 205
方晓焱　金杭斌　楼奇峰　张筱凤　杨建锋

原位肝脏移植术后胆瘘的类型与治疗 …… 210
李宇　郝杰　杨雪　陶杰　田敏　刘学民　王博　吕毅　孙昊

内镜超声对胰腺导管内乳头状黏液瘤病理类型的诊断价值 …… 217
李卓然　冯云路　郭涛　吴晰　伍东升　常晓燕　吴东　杨爱明

胆总管腺瘤的内镜超声表现 …… 222
李焕喜　王震宇　李伟志　张莉

十二指肠降部非壶腹部散发型腺瘤内镜下的高危征象识别及治疗效果 …… 226
石亮亮　李杨　周林　沈永华　凌亭生

## 短篇论著

内镜黏膜下剥离术治疗幽门管早期癌及癌前病变的临床价值研究(含视频) …… 231
俞江平　阮荣蔚　刘永军　陶亚利　崔钊　朱舒文　周丹萍　李焱冬　王实

## 病例报道

内镜下黏膜瓣移植瘘口封堵术治疗外科手术后食管气管瘘一例 …… 235
陈曦　包郁　周凌霄　赵锐　金海龙　张莎
原发性骨髓纤维化并发脾动静脉瘘一例 …… 237
吴珊　汪春莲　刘德良　楚毅　彭德红　王思竹
肝移植术后异位静脉曲张一例 …… 239
门昌君　张国梁
胃窦血管扩张症致反复消化道出血一例 …… 240
韩美玲　牛海静　陈平
原发性直肠黑色素瘤一例 …… 243
曲铭　金景鹏　张斌

## 综　　述

射频消融治疗不可切除胆管癌研究进展 …… 245
邵杭锋　杨建锋
隧道内镜技术的临床应用进展 …… 248
冯拥璞　高野　辛磊　李兆申

## 读者·作者·编者

《中华消化内镜杂志》2021 年可直接使用英文缩写的常用词汇 …… 172
《中华消化内镜杂志》对来稿中统计学处理的有关要求 …… 216
《中华消化内镜杂志》2021 年征稿征订启事 …… 225
发表学术论文“五不准” …… 230
中华医学会系列杂志论文作者署名规范 …… 234
**插页目次** …… 204

**本刊稿约见第 38 卷第 1 期第 82 页**

**本期责任编辑**　钱程

·论著·

# 跨越十二指肠主乳头平行放置双侧金属支架治疗肝门部胆管恶性狭窄的临床研究(含视频)



扫码查看视频

夏明星　吴军　高道键　叶馨　王田田　赵毅　胡冰
海军军医大学附属东方肝胆外科医院内镜科,上海 200438
通信作者:胡冰,Email:drhubing@aliyun.com

【摘要】 **目的**　探讨内镜下跨越十二指肠主乳头平行放置双侧胆管金属支架治疗肝门部胆管恶性狭窄的成功率和疗效。**方法**　回顾性纳入 2012 年 1 月—2018 年 12 月在上海东方肝胆外科医院内镜中心采用改良内镜引流技术(内镜下跨越十二指肠主乳头平行放置双侧金属支架)治疗的肝门部胆管恶性狭窄(Bismuth Ⅱ~Ⅳ型)患者共 55 例,分析技术成功率、临床成功率、并发症发生率、内镜下双侧胆管再干预成功率、支架通畅期和生存时间。**结果**　内镜下跨越十二指肠主乳头平行放置双侧金属支架技术成功率为 96.4%(53/55),临床成功率为 96.2%(51/53),早期并发症发生率为 13.2%(7/53),支架中位通畅期为 9.2 个月(95%*CI*:8.0~10.3 个月),双侧胆道系统的内镜再干预成功率为 92.3%(12/13),患者的中位生存时间为 6.7 个月(95%*CI*:4.7~8.8 个月)。**结论**　改良的双侧金属支架置入法治疗无法手术的肝门部胆管恶性狭窄是安全和有效的。

【关键词】 胰胆管造影术,内窥镜逆行;　肝门胆管肿瘤;　自膨式金属支架;　成功率;　支架通畅期;　并发症

**基金项目**:上海市医学领军人才项目(2015-83)

DOI:10.3760/cma.j.cn321463-20200507-00010

**A clinical study of endoscopic transpapillary parallel-style bilateral metal stenting for malignant hilar biliary stricture (with video)**

*Xia Mingxing, Wu Jun, Gao Daojian, Ye Xin, Wang Tiantian, Zhao Yi, Hu Bing*
*Department of Endoscopy, Oriental Hepatobiliary Surgery Hospital Affiliated to Naval Military Medical University, Shanghai 200438, China*
*Corresponding author: Hu Bing, Email: drhubing@aliyun.com*

【**Abstract**】 **Objective**　To investigate the feasibility and efficacy of endoscopic placement of transpapillary parallel-style bilateral metal stents for malignant hilar biliary stricture. **Methods**　A total of 55 patients with malignant hilar biliary stricture (Bismuth Ⅱ-Ⅳ) were treated with an improved endoscopic drainage technique (endoscopic transpapillary parallel-style bilateral metal stenting) from January 2012 to December 2018 in Shanghai Oriental Hepatobiliary Surgery Hospital. The technical success rate, clinical success rate, incidence of complications, success rate of endoscopic re-intervention, stent patency and overall survival were analyzed. **Results**　The technical success rate of endoscopic placement of bilateral metal stents was 96.4% (53/55), the clinical success rate was 96.2% (51/53), and the early complication incidence was 13.2% (7/53). The median stent patency was 9.2 months (95%*CI*: 8.0-10.3 months), the success rate of endoscopic re-intervention of bilateral biliary systems was 92.3% (12/13), and the median overall survival was 6.7 months (95%*CI*: 4.7-8.8 months). **Conclusion**　This modified technique of bilateral metal stent placement is safe and effective for malignant hilar biliary stricture that is unsuitable for surgery.

【**Key words**】 Cholangiopancreatography, endoscopic retrograde;　Klatskin tumor;　Self-expandable metal stent;　Success rate;　Stent patency;　Complications

**Fund program**: Shanghai Outstanding Medical Academic Leader Program (2015-83)
DOI:10.3760/cma.j.cn321463-20200507-00010

肝门部胆管恶性狭窄可以由一系列疾病引起,包括肝门部胆管癌、胆囊癌、肝细胞癌、肝内胆管细胞癌和肝脏转移性肿瘤等。疾病早期往往无症状,所以难以早期诊断,一经确诊,大多数患者失去了根治性切除的机会,预后很差[1-3]。一旦胆管出现梗阻,常常会引起肝功能不全、黄疸或胆管炎,不能及时进行放疗、化疗等抗肿瘤治疗。因此,内镜下支架引流成为了主要的姑息性治疗手段[4]。同时,一些研究显示双侧金属支架是治疗肝门部胆管恶性狭窄的一种有效方法[5-7]。但是,由于内镜下放置胆管双侧金属支架技术难度较大,尚未在临床上广泛开展。因此,本研究将探讨一项改良的内镜下胆管双侧金属支架放置技术:内镜下跨越十二指肠主乳头平行放置双侧金属支架治疗肝门部胆管恶性梗阻,并对其成功率、安全性和疗效进行系统性评价。

## 资料与方法

一、患者资料

2012 年 1 月—2018 年 12 月在上海东方肝胆外科医院内镜中心接受内镜下双侧金属支架引流(跨越十二指肠主乳头平行放置双侧胆管金属支架)治疗的所有患者纳入本项研究。纳入标准为无法手术切除的肝门部胆管恶性狭窄患者(Bismuth Ⅱ~Ⅳ型)。胆管癌栓患者由于不适合放置胆管金属支架被排除在本研究之外。

所有患者经过多学科会诊确定无法进行根治性手术切除。无法根治性切除的标准[3]:(1)肿瘤侵犯到双侧肝内胆管二级分支根部;(2)肿瘤对侧的门静脉主干受侵犯,或双侧门静脉主干均被肿瘤侵犯;(3)区域外淋巴结转移;(4)远处转移。恶性狭窄的诊断主要依据病理和影像学资料。无组织学证实的患者诊断基于 6 个月以上的随访。最后的随访时间为 2019 年 3 月。本研究为回顾性观察性研究,符合《赫尔辛基宣言》。所有患者在内镜手术前签署书面知情同意书。

二、操作过程

所有 ERCP 操作由经验丰富的内镜医师在全身静脉麻醉或肌肉镇静下完成。所有患者围 ERCP 手术期使用抗生素 3~5 d。术前制定详细的方案确保 50%以上的肝脏引流体积。选择性胆管插管成功后,在胆管狭窄下方注射少量造影剂观察狭窄下缘形态,然后通过切开刀或者三腔导管超选两支肝内目标胆管。肝内胆管造影前,充分抽吸胆汁以降低胆管压力,然后注射少量造影剂显影目标肝内胆管。所有病例行中等程度的胆管括约肌切开,以便于双侧金属支架置入。支架置入前,狭窄段由扩张导管或者 6~8 mm 直径的柱状气囊进行扩张。然后,循第 1 根导丝置入 1 根金属裸支架(直径 6~8 mm,长度 8~10 cm),支架近端位于肝内胆管狭窄上方 1.0~2.0 cm,支架远端位于乳头外 1.0~1.5 cm。再次使用扩张导管扩张对侧狭窄段后,置入第 2 根金属裸支架(直径 6~8 mm,长度 8~10 cm),支架近端同样位于肝内胆管狭窄上方,远端同样位于乳头外(图 1)。通常情况下,两根金属支架的近端分别位于左、右肝内胆管。然而,有些情况下比如肝左叶萎缩,为了达到 50%的肝脏引流体积,可以在右前支和右后支肝内胆管放置 2 根金属支架。

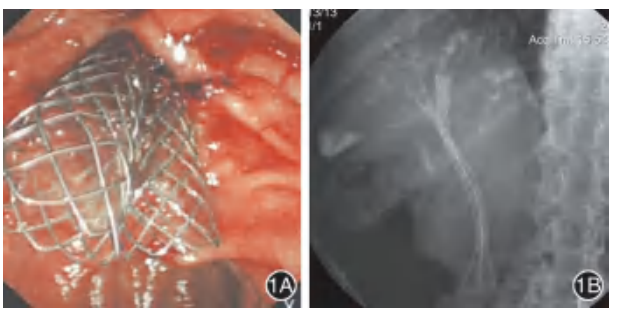

**图 1**　内镜下跨越十二指肠主乳头平行放置胆管双侧金属支架 1A:内镜下可见两根并排放置的金属支架末端;1B:X 线下可见两根直径 8 mm、长度 10 cm 的金属支架并排放置

三、研究终点和定义

1.研究终点:主要研究终点是技术成功率、临床成功率、并发症发生率。次要研究终点是内镜下双侧胆管系统再干预成功率、支架通畅期和生存时间。

2.定义:(1)技术成功:两根金属支架以平行的方式放置在胆管内,支架近端均位于肝内胆管,支架远端均跨越十二指肠主乳头,同时通过内镜可以观察到胆汁顺利流出。(2)临床成功:4 周内总胆红素水平下降到 34.2 μmol/L 以下,并且未进行额外的 ERCP 再干预或经皮经肝胆管引流术(percutaneous transhepatic cholangial drainage, PTCD)。(3)支架通畅期:从支架置入到支架堵塞(出现肝功能异常或者胆管

炎需要再次内镜干预或者 PTCD)的时间。(4)生存时间:从支架置入到患者死亡的时间。

四、统计方法

统计结果采用 SPSS 24.0 软件进行分析,图片采用 GraphPad Prism 7.02 软件进行绘制。正态分布计量资料以 *Mean*±*SD* 表示,非正态分布计量资料以 *M*($P_{25}$,$P_{75}$)表示,计数资料以例(%)表示。支架通畅率和总体生存率采用 Kaplan-Meier 曲线进行描述。

## 结　果

1.患者基本情况:本研究共纳入 55 例肝门部胆管恶性狭窄(Bismuth Ⅱ~Ⅳ型)患者,其中 53 例成功进行了跨越十二指肠主乳头平行放置双侧金属支架;2 例患者尝试放置双金属支架未成功,最终放置了单侧金属支架。总体技术成功率为 96.4%(53/55)。成功放置双侧金属支架患者的基线资料如表 1 所示。

**表 1**　成功放置双侧金属支架的 53 例肝门部胆管恶性狭窄患者基本资料

| 项目 | 患者资料 |
|---|---|
| 年龄(岁,*Mean*±*SD*) | 66.7±13.2 |
| 性别(男/女) | 26/27 |
| 疾病类型[例(%)] | |
| 　肝门部胆管癌 | 30(56.6) |
| 　胆囊癌 | 10(18.9) |
| 　肝细胞癌 | 4(7.5) |
| 　转移性肿瘤 | 6(11.3) |
| 　肝内胆管细胞癌 | 3(5.7) |
| 肝硬化[例(%)] | 2(3.8) |
| Bismuth 分型[例(%)] | |
| 　Ⅱ | 5(9.4) |
| 　Ⅲ | 1(1.9) |
| 　Ⅳ | 47(88.7) |
| TNM 分期[例(%)] | |
| 　Ⅲ | 14(26.4) |
| 　Ⅳ | 39(73.6) |
| 术前经皮经肝胆管引流术[例(%)] | 6(11.3) |
| 术前白细胞计数[×$10^9$/L,$M$($P_{25}$,$P_{75}$)] | 6.8(4.6,9.1) |
| 术前总胆红素[μmol/L,$M$($P_{25}$,$P_{75}$)] | 235.7(143.2,360.7) |

2.临床结果:成功跨越十二指肠主乳头平行放置双侧金属支架的 53 例患者临床成功率为 96.2%(51/53)。16 例(30.2%)行肿瘤辅助治疗(放疗、化疗、局部治疗等)。早期并发症 7 例(13.2%),其中 2 例(3.8%)ERCP 术后胰腺炎,均为轻症,通过保守治疗后好转;急性胆囊炎 2 例(3.8%),其中 1 例经胆囊穿刺引流好转,另 1 例经抗感染治疗好转;急性胆管炎 3 例(5.7%),2 例经抗生素治疗好转,1 例经 PTCD 好转。未发生出血、穿孔及门静脉堵塞。在 201 d 的中位随访期内,13 例(24.5%)患者因支架阻塞需要行内镜再干预,其中 12 例(92.3%)再干预成功,双侧胆管系统成功置入塑料支架。根据 Kaplan-Meier 分析,中位支架通畅期和生存时间分别为 9.2 个月(95%*CI*:8.0~10.3 个月)和 6.7 个月(95%*CI*:4.7~8.8 个月)(图 2)。

## 讨　论

肝门部胆管恶性狭窄(Bismuth Ⅱ~Ⅳ型)往往累及多支肝内胆管,由于肝门部结构复杂、难以充分引流等因素决定了内镜下支架引流存在很大的技术挑战,且引流效果往往难以预测。ERCP 和 PTCD 是临床常用的两种引流方式,有时甚至需要两种方法相结合才能达到充分的引流目的。与 PTCD 相比,内镜下支架引流术后胆管炎的发生率可能会增加,但是不容易出现引流管脱落、胆瘘、水电解质及酸碱平衡紊乱和消化不良等情况,且更符合生理特点。肝门部胆管恶性梗阻的最佳内镜引流方式目前仍然存在争议,包括支架类型(塑料或金属)和引流范围(单侧或双侧)[8]。目前越来越多的研究显示金属支架在近期疗效和远期疗效上优于塑料支架[9],也有很多研究显示双侧引流比单侧引流更具优势[10-11]。同时,还有研究显示双侧金属支架的疗效可能更佳[12]。

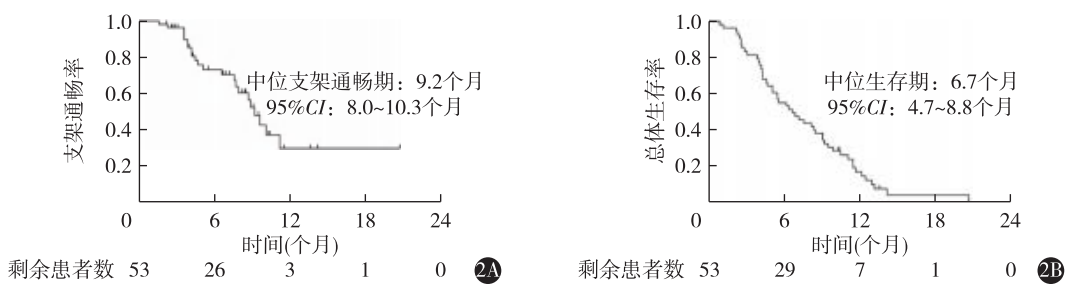


**图 2**　成功放置双侧金属支架的 53 例肝门部胆管恶性狭窄患者支架通畅率和总体生存率　2A:支架通畅率;2B:总体生存率

内镜下胆管双侧金属支架置入术在技术上比单侧支架置入术更具挑战性,双侧支架置入术失败会增加 ERCP 术后胆管炎的风险[13]。胆管双侧金属支架置入法可分为 2 种不同类型:支架与支架并排放置法(stent by stent,SBS)、支架内套支架放置法(stent in stent,SIS)。SBS 是将 2 根金属支架平行插入到左右肝管;而 SIS 放置过程中,第 2 根金属支架通过第 1 根金属支架的网孔插入对侧肝管。SIS 需要特殊类型的金属支架,这种支架目前在国内尚未生产;而 SBS 所需的金属支架则为普通金属支架。最近有研究显示,SIS 方式的双侧金属支架置入术成功率高于 SBS,但是累积支架通畅期却不如 SBS[14]。

传统 SBS 方式的胆管双侧金属支架引流方法在技术上具有很大挑战性,有研究显示技术成功率为 73.3%~100%[15]。其主要技术难点在于第 1 根金属支架置入后,由于径向力作用于胆管壁,使得第 2 根金属支架无法通过第 1 根金属支架的远端与胆管壁之间的缝隙,很容易导致放置失败[7]。本研究采用 2 根略微细长的金属支架跨越胆管狭窄段和 Oddi 括约肌,顺序放置。将第 1 根金属支架的远端跨越十二指肠主乳头,这样第 2 根支架能够更容易地通过;使用柱状气囊对胆管狭窄段以及 Oddi 括约肌进行充分扩张后,双侧金属支架置入变得更加方便。这种方法在国际上仅有很少量病例报道[16-17]。本研究成功完成了 53 例跨越十二指肠主乳头平行放置胆管双侧金属支架,同类研究中样本量最大,技术成功率达到 96.4%。需要指出的是,这个技术成功率是在排除了十二指肠严重狭窄内镜无法通过、十二指肠主乳头插管不成功以及肝内胆管超选失败的情况下取得的。

有研究显示,SBS 的临床成功率为 75%~100%,中位支架通畅期 130~169 d,患者中位生存时间 147~180 d[15]。本研究使用跨越十二指肠主乳头平行放置双侧金属支架方式的临床成功率与既往报道类似,而且支架通畅期和患者生存时间均优于既往报道。

在并发症方面,有研究显示 SBS 可能会增加门静脉堵塞的风险。本研究中未观察到门静脉堵塞的现象,可能是由于采用 2 根直径 6~8 mm 的金属支架,避免了肝门部胆管的过度膨胀。本研究 ERCP 术后急性胰腺炎的发生率为 3.8%,并不高于常规 ERCP 术后急性胰腺炎的发生率[18],可能与常规行 Oddi 括约肌切开或者较高的胰管支架置入比例有关。ERCP 术后急性胆管炎的发生率也较低,这可能是由于双侧肝内胆管均放置了金属支架,形成了 2 个相对独立的大的引流通道,引流更加充分,从而降低了胆管炎的发生率。双侧金属支架放置后部分患者会由于支架扩张出现胀痛,但是绝大多数患者在 3 d 内胀痛能够基本缓解。

传统的 SBS 一旦发生支架堵塞,再次干预存在很大难度,有研究显示,SBS 的内镜再干预成功率 3%~45%[15]。很多情况下器械无法通过其中一根金属支架的网眼进入另一根金属支架是内镜再干预失败的主要原因。然而,如果采用跨越十二指肠主乳头平行放置胆管双侧金属支架,就可以直视十二指肠内 2 根金属支架的远端进行操作,因此,内镜下双侧胆管系统的再干预很容易实现。本研究中内镜下双侧胆管再干预成功率非常高,达到了 92.3%。

本研究有几个局限性:第一,这是一项单中心回顾性研究;第二,这是一项观察性研究,未设立对照组。因此,需要多中心随机对照研究来进一步证实本研究得出的结论。

综上所述,跨越十二指肠主乳头平行放置胆管双侧金属支架是治疗进展期肝门部胆管恶性狭窄的一种安全可行的方法,这一改良技术具有较高的成功率和良好的临床疗效。

**利益冲突**　所有作者声明不存在利益冲突

(本文视频地址:http://www.xhnj.com/video/1009093.htm)

## 参 考 文 献

[1] Cheng JL, Bruno MJ, Bergman JJ, et al. Endoscopic palliation of patients with biliary obstruction caused bynonresectable hilar cholangiocarcinoma: efficacy of self-expandable metallic Wallstents[J]. Gastrointest Endosc, 2002,56(1):33-39. DOI: 10.1067/mge.2002.125364.

[2] Launois B, Reding R, Lebeau G, et al. Surgery for hilarcholangiocarcinoma: French experience in a collective survey of 552 extrahepatic bile duct cancers[J]. J Hepatobiliary Pancreat Surg, 2000,7(2):128-134. DOI: 10.1007/s005340050166.

[3] Mansour JC, Aloia TA, Crane CH, et al. Hilarcholangiocarcinoma: expert consensus statement[J]. HPB (Oxford), 2015,17(8):691-699. DOI: 10.1111/hpb.12450.

[4] Dumonceau JM, Tringali A, Papanikolaou IS, et al. Endoscopic biliary stenting: indications, choice ofstents, and results: European Society of Gastrointestinal Endoscopy (ESGE) Clinical Guideline - Updated October 2017[J]. Endoscopy, 2018,50(9):910-930. DOI: 10.1055/a-0659-9864.

[5] Kawamoto H, Tsutsumi K, Fujii M, et al. Multiple stenting in a patient with a high-grade malignant hilar biliary stricture: endoscopic four-branched partial stent-in-stent deployment of metallic stents[J]. Endoscopy, 2007, 39(Suppl 1): E167-168. DOI: 10.1055/s-2007-966612.

[6] Chennat J, Waxman I. Initial performance profile of a new 6F self-expanding metal stent for palliation of malignant hilar biliary obstruction[J]. Gastrointest Endosc, 2010, 72(3): 632-636. DOI: 10.1016/j.gie.2010.04.037.

[7] Lee TH, Park DH, Lee SS, et al. Technical feasibility and revision efficacy of the sequential deployment of endoscopic bilateral side-by-side metalstents for malignant hilar biliary strictures: a multicenter prospective study[J]. Dig Dis Sci, 2013, 58(2): 547-555. DOI: 10.1007/s10620-012-2346-6.

[8] Hong W, Sun X, Zhu Q. Endoscopic stenting for malignant hilar biliary obstruction: should it be metal or plastic and unilateral or bilateral?[J]. Eur J Gastroenterol Hepatol, 2013, 25(9): 1105-1112. DOI: 10.1097/MEG.0b013e328360b9ec.

[9] Rerknimitr R, Angsuwatcharakon P, Ratanachu-ek T, et al. Asia-Pacific consensus recommendations for endoscopic and interventional management of hilar cholangiocarcinoma[J]. J Gastroenterol Hepatol, 2013, 28(4): 593-607. DOI: 10.1111/jgh.12128.

[10] Mukai T, Yasuda I, Nakashima M, et al. Metallicstents are more efficacious than plastic stents in unresectable malignant hilar biliary strictures: a randomized controlled trial[J]. J Hepatobiliary Pancreat Sci, 2013, 20(2): 214-222. DOI: 10.1007/s00534-012-0508-8.

[11] Lee TH, Kim TH, Moon JH, et al. Bilateral versus unilateral placement of metalstents for inoperable high-grade malignant hilar biliary strictures: a multicenter, prospective, randomized study (with video)[J]. Gastrointest Endosc, 2017, 86(5): 817-827. DOI: 10.1016/j.gie.2017.04.037.

[12] Fukasawa M, Takano S, Shindo H, et al. Endoscopic biliary stenting forunresectable malignant hilar obstruction[J]. Clin J Gastroenterol, 2017, 10(6): 485-490. DOI: 10.1007/s12328-017-0778-4.

[13] De Palma GD, Galloro G, Siciliano S, et al. Unilateral versus bilateral endoscopic hepatic duct drainage in patients with malignant hilar biliary obstruction: results of a prospective, randomized, and controlled study[J]. Gastrointest Endosc, 2001, 53(6): 547-553. DOI: 10.1067/mge.2001.113381.

[14] Naitoh I, Hayashi K, Nakazawa T, et al. Side-by-side versus stent-in-stent deployment in bilateral endoscopic metal stenting for malignant hilar biliary obstruction[J]. Dig Dis Sci, 2012, 57(12): 3279-3285. DOI: 10.1007/s10620-012-2270-9.

[15] Lee TH, Moon JH, Park SH. Bilateral metallic stenting in malignant hilar obstruction[J]. Clin Endosc, 2014, 47(5): 440-446. DOI: 10.5946/ce.2014.47.5.440.

[16] Maruyama H, Tominaga K, Kato K, et al. Safety and efficacy of transpapillary bridged bilateral side-by-side stenting for unresectable malignant hilar biliary obstruction[J]. Hepatobiliary Pancreat Dis Int, 2017, 16(6): 659-661. DOI: 10.1016/S1499-3872(17)60072-9.

[17] Hsieh J, Thosani A, Grunwald M, et al. Serial insertion of bilateral uncovered metalstents for malignant hilar obstruction using an 8 Fr biliary system: a case series of 17 consecutive patients[J]. Hepatobiliary Surg Nutr, 2015, 4(5): 348-353. DOI: 10.3978/j.issn.2304-3881.2015.06.03.

[18] Kochar B, Akshintala VS, Afghani E, et al. Incidence, severity, and mortality of post-ERCP pancreatitis: a systematic review by using randomized, controlled trials[J]. Gastrointest Endosc, 2015, 81(1): 143-149.e9. DOI: 10.1016/j.gie.2014.06.045.

（收稿日期：2020-05-07）

（本文编辑：朱悦）

## · 插页目次 ·

| | | | |
|---|---|---|---|
| 富士胶片(中国)投资有限公司 | 封 2 | 北京华亘安邦科技有限公司 | 172a |
| 宾得医疗器械(上海)有限公司 | 对封 2 | 爱尔博(上海)医疗器械有限公司 | 172b |
| 深圳开立生物医疗科技股份有限公司 | 对中文目次 1 | 常州久虹医疗器械有限公司 | 194a |
| 爱尔博(上海)医疗器械有限公司 | 对中文目次 2 | 广州市康立明生物科技有限责任公司 | 194b |
| 浙江创想医学科技有限公司 | 对英文目次 1 | 南微医学科技股份有限公司 | 封 3 |
| 武汉楚精灵医疗科技有限公司 | 对英文目次 2 | 奥林巴斯(北京)销售服务有限公司 | 封 4 |
| 阿斯利康(中国) | 对正文 | | |

ENDOANGEL

广告

# 消化道
## 辅助监测软件

自动识别上下消化道，开始监测

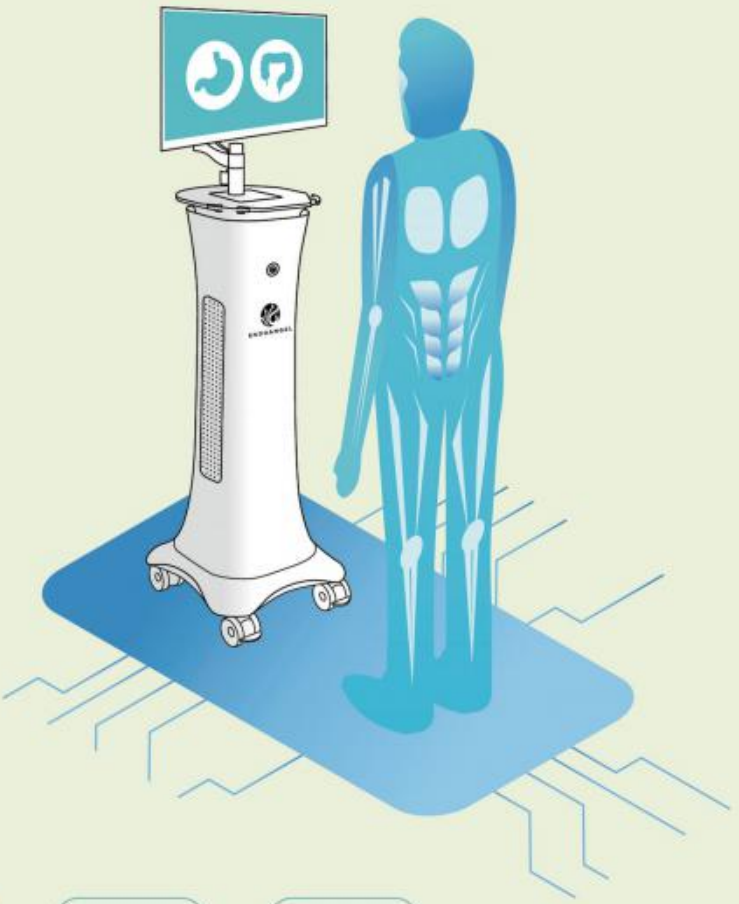

## 产品介绍

**胃功能**



- 胃26部位盲区监测
- 操作情况实时评分
- 图文自动存储系统

**肠功能**



- 回盲部自动识别
- 进镜时间和退镜时间监测
- 肠镜退镜速度监测
- 图文自动存储系统

## 产品特点

- 直观：显示各项质控指标 实时点亮 相应部位
- 规范：缩短培训周期 大幅度提高临床操作规范性
- 智能：AI 赋能 减少漏诊误诊
- 贴心：图文自动存储系统 数据永久储存 防止漏图丢图

**武汉楚精灵医疗科技有限公司**
Wuhan ENDOANGEL Medical Technology Co.,LTD
Add：湖北省武汉市洪山区武汉大学珞珈创意园（银泰创意城）2005室

**楚精灵（湖南）医疗科技有限公司**
ENDOANGEL（Hunan）Medical Technology Co.,LTD
Add：湖南省长沙市芙蓉区隆平科技园雄天路118号1号孵化楼1212室

Tel：027-87053935
E-mail：info@ai-endoangel.com

禁忌内容或者注意事项详见说明书，请仔细阅读说明书后使用。
注册证号:湘械注准20202211066　湘械广审（文）第 250601-00286 号

OLYMPUS®

广告




• HDTV*放大　• 轻松操控　• 纤细外径

电子结肠内窥镜

**PCF-H290ZL, PCF-H290ZI**

奥林巴斯(北京)销售服务有限公司

北京总部：北京市朝阳区新源南路1-3号平安国际金融中心A座8层　代表电话:010-58199000

*NBI:窄带成像
*HDTV：配合图像处理装置CV-290可呈现高清晰度图像。
电子结肠内窥镜 国械注进20153060977
图像处理装置 国械注进20172220671

禁忌内容或注意事项详见使用说明书
沪械广审(文)第220309-03855号
AD0043SV V03-2008

ISSN 1007-5232　CN 32-1463/R　邮发代号：28-105　国内定价：25.00 元