中华医学会系列杂志

ISSN 1007-5232
CN 32-1463/R

中华消化内镜杂志®

ZHONGHUA XIAOHUA NEIJING ZAZHI

2021年3月 第38卷 第3期

CHINESE JOURNAL OF DIGESTIVE ENDOSCOPY

Volume 38 Number 3
March 2021

CHINESE MEDICAL ASSOCIATION

ISSN 1007-5232
9 771007 523212 03>

中华消化内镜杂志 2021年3月 第三十八卷 第三期 中华医学会

erbe

广告



氩气电极（FiAPC 探头）

- ☑ 一次性使用，抗折性佳
- ☑ 起弧距离好，低功率起弧
- ☑ 器械自动识别，即插即用
- ☑ 工作参数自动存储
- ☑ 双重过滤功能，加强患者保护性
- ☑ APC电极末端气体压力自动保持恒定
- ☑ APC电极末端ERBE色环标记
- ☑ 与ERBE所有内镜氩气刀兼容
- ☑ 1.5mm,2.3mm等不同直径氩气电极可选

禁忌内容或注意事项详见说明书

用于高频手术中对血管、组织进行止血和消融

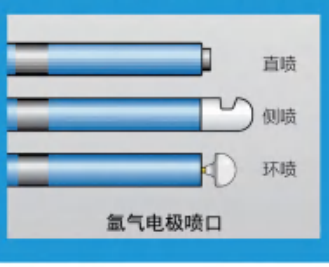

氩气电极喷口


氩气电极适配器

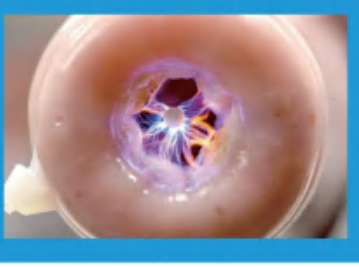



生产企业：Erbe Elektromedizin GmbH
德国爱尔博电子医疗仪器公司
产品注册证号及名称：
[1] 国械注进 20163250794（氩气电极）
沪械广审(文)第250729-08795号

爱尔博（上海）医疗器械有限公司
地址：上海市延安西路2201号上海国际贸易中心3002室 邮编：200336
电话：021-62758440 邮箱：info@erbechina.com
传真：021-62758874 技术服务热线：400-108-1851

中华消化内镜杂志®

CHINESE JOURNAL OF DIGESTIVE ENDOSCOPY

月刊　　1996年8月改刊　　第38卷　第3期　2021年3月20日出版

微信:xhnjxw　　新浪微博

主　管
中国科学技术协会

主　办
中华医学会
100710,北京市东四西大街42号

编　辑
中华消化内镜杂志编辑委员会
210003,南京市紫竹林3号
电话:(025)83472831,83478997
传真:(025)83472821
Email:xhnj@xhnj.com
http://www.zhxhnjzz.com
http://www.medjournals.cn

总编辑
张澍田

编辑部主任
唐涌进

出　版
《中华医学杂志》社有限责任公司
100710,北京市东四西大街42号
电话(传真):(010)51322059
Email:office@cmaph.org

广告发布登记号
广登32010000093号

印　刷
江苏省地质测绘院

发　行
范围:公开
国内:南京报刊发行局
国外:中国国际图书贸易集团有限公司
(北京399信箱,100044)
代号M4676

订　购
全国各地邮政局
邮发代号28-105

邮　购
中华消化内镜杂志编辑部
210003,南京市紫竹林3号
电话:(025)83472831
Email:xhnj@xhnj.com

定　价
每期25.00元,全年300.00元

中国标准连续出版物号
ISSN 1007-5232
CN 32-1463/R

2021年版权归中华医学会所有

未经授权,不得转载、摘编本刊文章,不得使用本刊的版式设计

除非特别声明,本刊刊出的所有文章不代表中华医学会和本刊编委会的观点

本刊如有印装质量问题,请向本刊编辑部调换

目　　次

共识与指南

^{13}C尿素呼气试验质量控制专家建议 …… 169
中华医学会消化病学分会　中华医学会消化内镜学分会

中国食管良恶性狭窄内镜下防治专家共识(2020,北京) …… 173
中华医学会消化内镜学分会消化内镜隧道技术协作组
中国医师协会内镜医师分会　北京医学会消化内镜学分会

中国胆瘘消化内镜诊治专家共识(2020,北京) …… 186
中华医学会消化内镜学分会ERCP学组　中国医师协会内镜医师分会
北京医学会消化内镜学分会

专家论坛

新型冠状病毒肺炎疫情下消化内镜工作的实践与思考…… 195
张亚飞　方军　王红玲　段玲玲　朱跃　杨鹏程　张小丹　赵秋

论　　著

跨越十二指肠主乳头平行放置双侧金属支架治疗肝门部胆管恶性狭窄的临床研究(含视频) …… 200
夏明星　吴军　高道键　叶馨　王田田　赵毅　胡冰

探头式共聚焦激光显微内镜在胆管狭窄中的诊断价值…… 205
方晓焱　金杭斌　楼奇峰　张筱凤　杨建锋

原位肝脏移植术后胆瘘的类型与治疗 …… 210
李宇　郝杰　杨雪　陶杰　田敏　刘学民　王博　吕毅　孙昊

内镜超声对胰腺导管内乳头状黏液瘤病理类型的诊断价值 …… 217
李卓然　冯云路　郭涛　吴晰　伍东升　常晓燕　吴东　杨爱明

胆总管腺瘤的内镜超声表现 …… 222
李焕喜　王震宇　李伟志　张莉

十二指肠降部非壶腹部散发型腺瘤内镜下的高危征象识别及治疗效果 …… 226
石亮亮　李杨　周林　沈永华　凌亭生

短篇论著

内镜黏膜下剥离术治疗幽门管早期癌及癌前病变的临床价值研究(含视频) …… 231
俞江平　阮荣蔚　刘永军　陶亚利　崔钊　朱舒文　周丹萍　李焱冬　王实

病例报道

内镜下黏膜瓣移植瘘口封堵术治疗外科手术后食管气管瘘一例 …… 235
陈曦　包郁　周凌霄　赵锐　金海龙　张莎
原发性骨髓纤维化并发脾动静脉瘘一例 …… 237
吴珊　汪春莲　刘德良　楚毅　彭德红　王思竹
肝移植术后异位静脉曲张一例 …… 239
门昌君　张国梁
胃窦血管扩张症致反复消化道出血一例 …… 240
韩美玲　牛海静　陈平
原发性直肠黑色素瘤一例 …… 243
曲铭　金景鹏　张斌

综　　述

射频消融治疗不可切除胆管癌研究进展 …… 245
邵杭锋　杨建锋
隧道内镜技术的临床应用进展 …… 248
冯拥璞　高野　辛磊　李兆申

读者·作者·编者

《中华消化内镜杂志》2021 年可直接使用英文缩写的常用词汇 …… 172
《中华消化内镜杂志》对来稿中统计学处理的有关要求 …… 216
《中华消化内镜杂志》2021 年征稿征订启事 …… 225
发表学术论文“五不准” …… 230
中华医学会系列杂志论文作者署名规范 …… 234
插页目次 …… 204

本刊稿约见第 38 卷第 1 期第 82 页

本期责任编辑　钱程

·论著·

胆总管腺瘤的内镜超声表现

李焕喜　王震宇　李伟志　张莉
天津市南开医院内镜中心 300100
通信作者：李焕喜，Email：lhxlhxlhx1101@163.com

【摘要】　目的　探讨胆总管腺瘤的内镜超声（endoscopic ultrasonography，EUS）下特征性表现。**方法**　回顾性研究 2015 年 1 月—2020 年 1 月天津市南开医院收治的经病理证实的 15 例胆总管腺瘤患者的临床资料，对其 EUS 特点进行总结分析。**结果**　胆总管腺瘤 EUS 下表现为均质中等或中低回声软组织团块，边界清晰，动态观察可见腺瘤于胆管内漂浮，但不可移动。15 例患者 EUS 与病理诊断符合 14 例，诊断符合率为 93.3%。1 例患者由于胆汁淤积误以为病变可移动而被 EUS 诊断为胆泥团。1 例患者胆总管有 2 处孤立腺瘤，分别位于胆总管中段及下段，其余均为单发腺瘤。腺瘤位于胆总管下段 9 处，位于壶腹部 4 处，位于胆总管上段 2 处，位于胆总管中段 1 处；病理为绒毛状腺瘤伴高级别上皮内瘤变 7 处，局部恶变 4 处；绒毛管状腺瘤伴高级别上皮内瘤变 6 处，局部恶变 3 处；绒毛管状腺瘤伴低级别上皮内瘤变 2 处；乳头状腺瘤 1 处。**结论**　EUS 有助于胆总管腺瘤的定性诊断，可作为提高胆总管腺瘤诊断准确率的重要技术方法。

【关键词】　胆总管；　腺瘤；　腔内超声检查
DOI：10.3760/cma.j.cn321463-20200626-00789

Endoscopic ultrasonographic performance of common bile duct adenomas

Li Huanxi, Wang Zhenyu, Li Weizhi, Zhang Li
Department of Endoscopy Center, Tianjin Nankai Hospital, Tianjin 300100, China
Corresponding author: Li Huanxi, Email: lhxlhxlhx1101@163.com

【Abstract】　Objective　To investigate the features of common bile duct adenoma under endoscopic ultrasonography (EUS). **Methods**　Clinical data of 15 patients with common bile duct adenomas confirmed by pathology from January 2015 to January 2020 in Tianjin Nankai Hospital were analyzed retrospectively. The patients' EUS features were summarized. **Results**　The common bile duct adenoma was characterized by homogeneous soft tissue mass with medium or low echo and clear boundary, floating in the bile duct with no movement under EUS. EUS diagnosis of 14 out of 15 patients was consitent with the pathology, and the diagnostic consistency was 93.3%. One patient with a movable lesion was misdiagnosed as cholestasis by EUS. One patient had two solitary adenomas, located in the middle and lower part of the common bile duct, and 14 others had single adenoma. There were 9 adenomas in the lower part, 4 in the ampulla, 2 in the upper part, and 1 in the middle of the common bile duct. The pathological findings were 7 cases of villous adenoma with high-grade intraepithelial neoplasia, 4 cases of local malignant changes; 6 villous tubular adenoma with high-grade intraepithelial neoplasia, 3 local malignant changes; 2 villous tubular adenoma with low-grade intraepithelial neoplasia; and 1 papillary adenoma. **Conclusion**　EUS, helpful for the qualitative diagnosis, can be used as an important technique to improve the diagnosis of common bile duct adenoma.

【Key words】　Common bile duct;　Adenoma;　Endosonography
DOI：10.3760/cma.j.cn321463-20200626-00789

临床工作中胆总管腺瘤发病率低，据文献报道，肝外胆管腺瘤在胆道手术中发现率为 0.1%，只占全部肝外胆管手术的 6%[1]。因此临床及影像科医师对其缺乏认识，且该病的临床症状多为无痛性黄疸，常误诊为胆管癌。目前主要以影像学检查作为初步诊断的手段，但往往需要术中或术后病理确诊。本研究收集 2015 年 1 月—2020 年 1 月期间我院经病理证实的胆总管腺瘤 15 例（16 处病灶），研

究其内镜超声(endoscopic ultrasonography, EUS)表现,探讨其相应的影像学特征,以提高对该疾病的诊断准确率。

资料与方法

一、研究对象

2015 年 1 月—2020 年 1 月 15 例患者因右上腹痛伴皮肤巩膜黄染入住天津市南开医院。其中男 10 例, 女 5 例,年龄 46~81 岁,中位年龄 61.3 岁。15 例患者均有右季肋区间断疼痛,12 例全身皮肤、巩膜黄染伴皮肤瘙痒,7 例间断高热,5 例消化不良。所有患者常规行腹部 CT 检查,14 例患者 CT 诊断为胆总管占位,其中 8 例患者伴有胆囊结石,3 例患者伴有胆总管结石,此 14 例胆总管占位患者手术前行 EUS 考虑为胆总管腺瘤;另 1 例患者 1 个月前因胆囊多发结石行胆囊切除术,术后黄疸未消退,行腹部 CT 检查考虑为胆总管结石,经内镜逆行胰胆管造影术(endoscopic retrograde cholangiopancretography, ERCP)取石前行 EUS 检查诊断为胆总管腺瘤。

二、EUS 检查

术前签署 EUS 检查及麻醉相关知情同意书,给予 10%利多卡因行咽部麻醉。患者在麻醉状态下,取左侧卧位,使用日本 Fujifilm EG-530UR环扫电子内镜超声(频率 7.5 MHz)行 EUS 检查。将内镜超声插至十二指肠乳头水平,前端水囊注水 3~5 mL,边退镜边仔细扫查,显示胆总管后停止退镜,调整探头方向直到显示整个胆总管及其毗邻结构。

三、研究方法

分析胆总管腺瘤的 EUS 图像(包括部位、大小、形态、回声、血流、周围淋巴结),总结胆总管腺瘤内镜超声下的特征性表现。

四、手术情况

15 例患者中,14 例患者因胆总管占位于 EUS 检查后 2 周内行手术治疗,9 例患者行胆总管下段切除术+空肠胆总管 Roux-en-Y 吻合术,5 例患者行胰十二指肠切除术。术后获得完整标本病理,证实为胆总管腺瘤,病理提示病变完整切除,胆总管断端无病变残留,术后患者恢复良好。1 例 CT 考虑胆总管结石的患者因高龄未行外科手术,行 ERCP+SpyGlass(图 1)钳取组织块获得病理,证实为胆总管腺瘤,术后放置胆道塑料支架。

结　果

一、EUS 检查情况

胆总管腺瘤 EUS 表现为扩张的胆管内可见中等回声或中低回声类圆形或扁平形软组织团块,后方无声影,团块通常位于胆管内或胆管壁,有时带有一个可见的蒂或柄,但更常见的是一个无蒂广基的结构,胆管壁回声清晰,病灶边界清晰,无浸润征象,动态观察可见腺瘤于胆管内漂浮,但不可移动。15 例患者中,14 例 EUS 诊断为胆总管腺瘤,1 例 EUS 诊断为胆泥团,病理均诊断为胆总管腺瘤;EUS 与病理诊断符合 14 例,诊断符合率为 93.3%。1 例患者由于胆汁淤积误以为病变可移动而诊断为胆泥团。腺瘤位于胆总管下段者 9 处,位于壶腹部者 4 处,位于胆总管上段者 2 处,位于胆总管中段者 1 处;腺瘤切面最大直径 8~33 mm;形态为类圆形者 9 处,扁平形 7 处,类圆形 EUS 下多为中低回声(图 2),扁平形多为中等回声;部分大腺瘤可显示血流信号;患者周围均未见增大淋巴结。

二、病理情况

本组 15 例患者中,1 例患者胆总管有两处孤立腺瘤(图 3),分别位于胆总管中段及下段,两处腺瘤病理相同,均为绒毛管状腺瘤伴高级别上皮内瘤变;其余患者均为单发腺瘤。病理为绒毛状腺瘤伴高级别上皮内瘤变 7 处,局部恶变 4 处;绒毛管状腺瘤伴高级别上皮内瘤变 6 处,局部恶变 3 处;绒毛管状腺瘤伴低级别上皮内瘤变 2 处;乳头状腺瘤 1 处(图 4)。

讨　论

胆总管腺瘤是一类临床发现率极低的疾病,大多数患者是在腹部手术中偶然发现或术后行胆道镜检查而发现的[2]。本病好发于中、老年人,平均发病年龄 63 岁,男女比例为 2∶1[3]。本病临床表现无特异性,早期阶段大多无临床症状,一般为上消化道和胆道症状,主要表现为消化不良和食欲不振,后期由于肿瘤增大引起胆道梗阻或不全梗阻可出现黄疸、腹痛、发热、陶土色大便等。查体一般都是非特异性的,大体同急性胆囊炎,主要表现为右上腹压痛、叩击痛等。本组 15 例患者均有右上腹疼痛不适,12 例表现为轻中度黄疸,7 例间断高热,5 例消化不良等,与文献报道相似[3]。

胆总管腺瘤多数为单发,少数为多处孤立性病

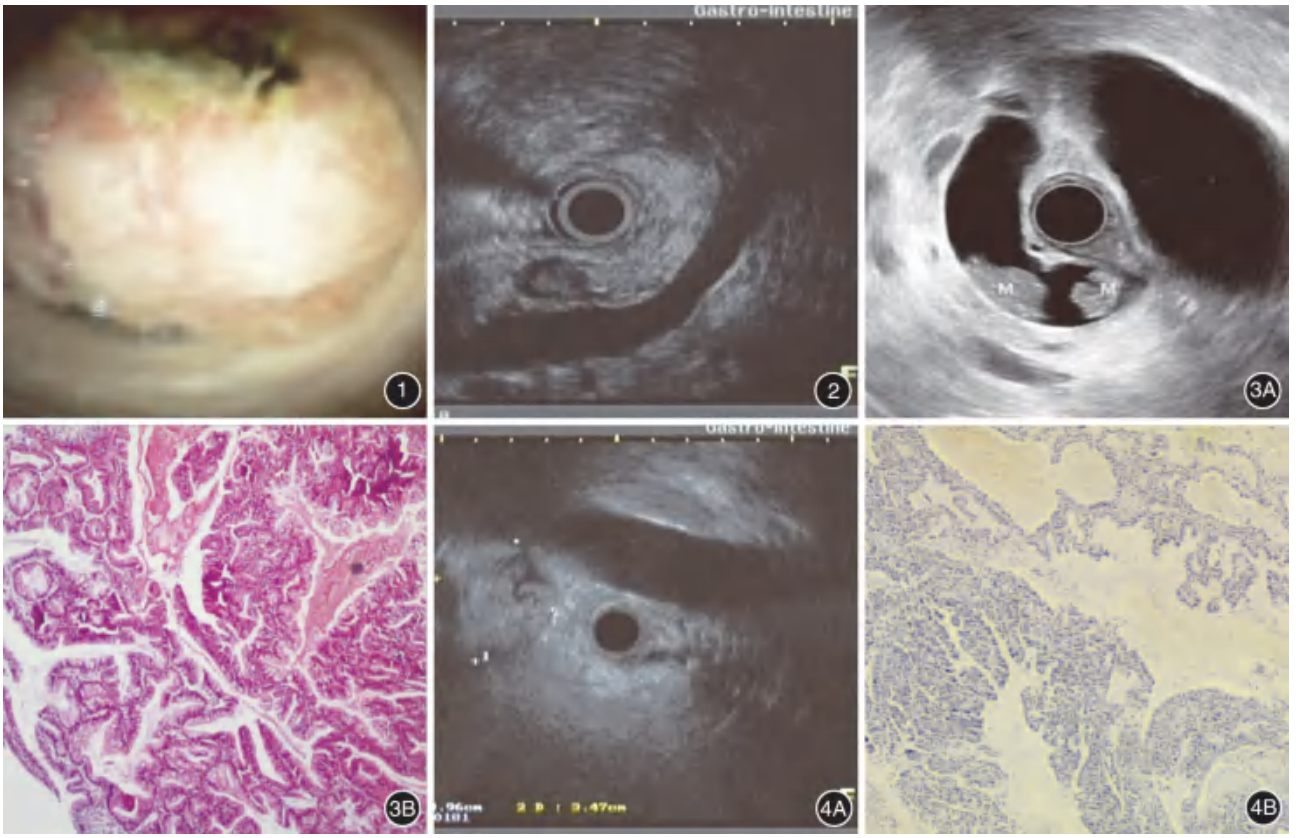

图 1　胆总管下段腺瘤 SpyGlass 镜下可见胆总管腔内类圆形腺瘤，表面溃疡形成　**图 2**　胆总管下段腺瘤内镜超声下表现为胆总管下段类圆形中低回声　**图 3**　胆总管内两处孤立腺瘤的内镜超声及病理图片　3A：内镜超声提示胆总管中下段两个孤立性中等回声腺瘤；3B：病理提示绒毛管状腺瘤由类似幽门腺的腺体结构被覆乳头样生长的上皮　HE　×200　**图 4**　胆总管上段乳头状腺瘤的内镜超声及病理图片　4A：内镜超声提示胆总管上段中等回声腺瘤；4B：病理提示乳头状腺瘤由树枝状结缔组织核心被覆着高柱状上皮细胞　HE　×40

灶。病理学上大多为绒毛（乳头）状腺瘤或管状腺瘤。目前对腺瘤的分类尚不统一，WHO 将胆总管腺瘤分为管状、绒毛（乳头）状和绒毛管状（混合型）3 类[4]，其中以绒毛管状腺瘤多见，绒毛（乳头）状腺瘤次之，管状腺瘤最为罕见[5]，本组病例结果 8 例为绒毛管状腺瘤，7 例为绒毛状腺瘤，无管状腺瘤。肝外胆管腺瘤具有恶变倾向[6]，可以发展成乳头瘤病或腺癌，被视为癌前病变，癌变率高达 41%[7]，病理中绒毛状腺瘤成分越多，恶变概率越高。本组病例中 7 例有恶变，4 例为绒毛状腺瘤，3 例为绒毛管状腺瘤。

胆总管腺瘤诊断率低，主要依靠影像学检查，比如腹部超声、CT、磁共振胰胆管成像术（magnetic resonance cholangiopancreatography，MRCP）。腹部超声由于受胃肠道气体影响，对于胆总管下段病变诊断准确率较低；CT、MRCP 无法动态观察病变，易与胆泥团或胆管癌混淆。EUS 具有独特优势，它可以近距离扫查胆总管，不受肠道气体干扰，且可以实时动态观察病变，通过探头挤压病变观察病变是否变形及是否移动来判断其软硬度及能否移动，可以实时对病变进行彩色多普勒及弹性成像检查，在胆总管肿物尤其是中下段肿物的定性诊断中具有明显优势。

本组 15 例病例与病理诊断符合 14 例，诊断符合率为 93.3%，笔者通过研究总结了胆总管腺瘤的 EUS 下特点：（1）EUS 下胆总管腺瘤为中等或中低回声团块，比胆管癌回声高，比结石回声低，后方不伴声影。易与中等回声附壁的胆泥团混淆，尤其是胆管内胆汁淤积时，扫查时切记反复挤压胆总管，观察病变是否可移动。（2）大多数腺瘤呈偏心性生长，起源于一侧内壁并向腔内生长，EUS 下表现为胆总管腔内类圆形或扁平形肿块，肿块处胆管壁回声清晰，无明显局限性增厚，肿块形态规则，回声均匀；与胆管癌不同，胆管癌正常胆管壁结构破坏，管壁可见边缘不规则的低回声肿块，内部回声不均匀，浸润至周围组织，还可见腹腔肿大淋巴结。

(3)大部分胆总管腺瘤近端扩张的胆管比胆总管结石明显,但不及胆管癌,胆管癌近端胆管明显扩张,肝内胆管可见特征性改变“软藤样扩张”。(4)大部分胆总管腺瘤在 EUS 扫查时能观察到腺瘤随胆汁漂浮,即不同于胆管癌肿物固定,又不同于胆管结石可移动;可能与大多数腺瘤表面呈绒毛状形态有关。(5)壶腹部腺瘤与壶腹癌的区别除了回声、形态,最主要看胰管末端是否有浸润征象,胰管末端是否明显扩张,壶腹部腺瘤不累及胰管末端,胰管末端不扩张或轻度扩张,壶腹癌则不同。

综上,胆总管腺瘤是起源于胆管黏膜上皮的良性肿瘤,其诊断率低,常常因不能明确诊断而行手术治疗。胆总管腺瘤 EUS 下的特征性表现可以提高其诊断准确率,从而避免盲目地手术治疗。但胆总管腺瘤具有一定恶性潜能[6],患者需规律随访复查 EUS。

利益冲突　所有作者声明不存在利益冲突

参 考 文 献

[1] Naito Y, Kusano H, Nakashima O, et al. Intraductal neoplasm of the intrahepatic bile duct: clinicopathological study of 24 cases [J]. World J Gastroenterol, 2012, 18(28): 3673-3680. DOI: 10.3748/wjg.v18.i28.3673.

[2] Leslie H. Blumgart.肝胆胰外科学[M].黄洁夫,陈孝平,董家鸿,等译.第 4 版. 北京:人民卫生出版社,2010:750-752.

[3] Vassiliou I, Kairi-Vassilatou E, Marinis A, et al. Malignant potential of intrahepatic biliary papillomatosis: a case report and review of the literature[J]. World J Surg Oncol, 2006, 4: 71. DOI: 10.1186/1477-7819-4-71.

[4] Kim HJ, Kim MH, Lee SK, et al. Mucin-hypersecreting bile duct tumor characterized by a striking homology with an intraductal papillary mucinous tumor (IPMT) of the pancreas [J]. Endoscopy, 2000, 32(5): 389-393. DOI: 10.1055/s-2000-8996.

[5] 吴晔, 王震侠, 宝力道, 等. 肝外胆管管状腺瘤的诊断和治疗[J].中华消化外科杂志,2013,12(7):544-545. DOI: 10.3760/cma.j.issn.1673-9752.2013.07.016.

[6] 周振鸿, 袁静, 陈永卫, 等. 胆管腺瘤癌变的临床与病理特点研究[J].军医进修学院学报,2011,32(12):1232-1234. DOI: 11-3275/R.20110928.1509.002.

[7] Chung DJ, Lee SK, Ha HK, et al. Multiple biliary papillomatosis: comparison of MR cholangiography with endoscopic retrograde cholangiography[J]. J Comput Assist Tomogr, 2002, 26(6):968-974. DOI: 10.1097/00004728-200211000-00020.

(收稿日期:2020-06-26)
(本文编辑:钱程)

·读者·作者·编者·

《中华消化内镜杂志》2021 年征订启事

《中华消化内镜杂志》为月刊,全年 12 期,订价 25 元/册,全年 300 元。

·微信订阅:

关注微信公众号”中华消化内镜杂志”(微信号“xhnjxw”),点击菜单栏“订阅投稿”中的“杂志订阅”

或直接扫描右侧二维码,加任何一位编辑的企业微信号联系订阅

·网站订阅:登录中华消化内镜杂志网站(http://www.zhxhnjzz.com),首页“期刊订阅”

·邮局订阅:邮发代号 28-105



Vedkang 唯德康

广告

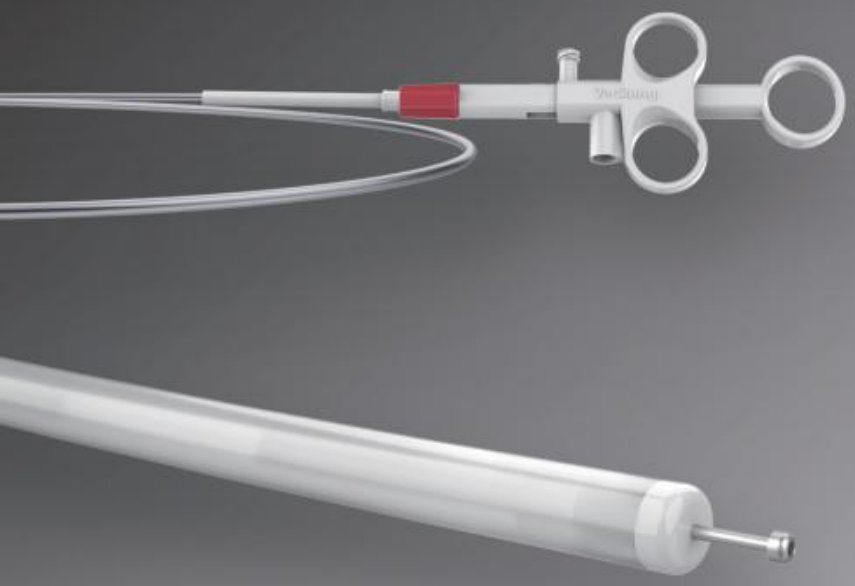

鲲鹏刀

【一次性使用黏膜切开刀】

ESD系列



江苏唯德康医疗科技有限公司
Jiangsu Vedkang Medical Science and Technology Co., Ltd.

A 地址：江苏武进经济开发区果香路52号
T 电话：+86-519-69877755
F 传真：+86-519-69877753
E 邮箱：sales@vedkang.com

产品注册证及名称：

国械注准20193010885（一次性使用黏膜切开刀）

苏械广审（文）第240319-01612号

⚠禁忌内容或注意事项详见说明书

以上仅指本公司产品

OLYMPUS®

广告



• HDTV*放大　• 轻松操控　• 纤细外径

电子结肠内窥镜

PCF-H290ZL, PCF-H290ZI

奥林巴斯(北京)销售服务有限公司

北京总部：北京市朝阳区新源南路1-3号平安国际金融中心A座8层　代表电话:010-58199000

*NBI:窄带成像
*HDTV：配合图像处理装置CV-290可呈现高清晰度图像。
电子结肠内窥镜 国械注进20153060977
图像处理装置 国械注进20172220671

禁忌内容或注意事项详见使用说明书
沪械广审(文)第220309-03855号
AD0043SV V03-2008

ISSN 1007-5232　CN 32-1463/R　邮发代号：28-105　国内定价：25.00 元