·病例报道·

内镜治疗合并十二指肠壁内憩室的罕见胰腺分裂症一例

鲁晓芳　闫秀娥　常虹　张耀朋　王爱英　黄永辉
北京大学第三医院消化科 100191
通信作者：黄永辉，Email：13911765322@163.com

【摘要】 十二指肠壁内憩室临床上发生率低，病因不清，多认为是一种先天发育异常。本文介绍我院成功治疗 1 例以复发性胰腺炎为首发表现，同时合并十二指肠壁内憩室的胰腺分裂患者，2 次经内镜逆行胰胆管造影置入胰管支架后治疗效果满意，随访未再复发。本文结合文献综述，报道此罕见病例。

【关键词】 胰胆管造影术，内窥镜逆行；　十二指肠壁内憩室；　胰腺分裂
DOI：10.3760/cma.j.cn321463-20200125-00515

患者女，28 岁，入院前 19 个月进食油腻食物后出现左上腹剧痛，呈持续性，向腰背部放射，伴恶心、呕吐，呕吐物为胃内容物，就诊于当地医院。查血淀粉酶 497.7 IU/L，腹部 CT 诊断为急性胰腺炎，予以急性胰腺炎治疗后好转。后因胰腺炎反复发作 5 次就诊于外院，行胃镜提示十二指肠球降结合部见一巨大憩室样结构；内镜超声提示十二指肠乳头附近可见约 2.0 cm 隆起，压迫肠腔，肠腔狭窄变形，胰腺颈部见主胰管与副胰管汇合，胰头部主胰管显示不清，考虑复发性胰腺炎、十二指肠球降交界处憩室、胰腺分裂（pancreas divisum，PD）可能，拟行经内镜逆行胰胆管造影术（endoscopic retrograde cholangiopancreatography，ERCP）治疗失败，为进一步诊治收入我院。既往体健，入院查体无特殊，血生化及肿瘤标记物均正常。ERCP 术中十二指肠降段见一处巨大内翻性憩室，于降部反复寻找主副乳头，在憩室上缘见副乳头，副乳头扁平，开口狭窄，反复尝试胰管插管终于成功，但难以深插，留置导丝更换造影导管后造影示胰管全程轻度扩张，副胰管开口狭窄，腹侧胰管线样显影，使用针形刀行副乳头括约肌小切开后置入 5 Fr×9 cm 胰管塑料支架，位置良好，引流通畅（图 1）。行上消化道钡剂造影提示十二指肠降部可见 4.8 cm×3.3 cm 囊袋样结构凸向腔内，边缘光滑，口部柔软，腔内可见钡剂充盈，并可见黏膜皱襞，考虑为腔内憩室，十二指肠环无明显扩大（图 2）。术后患者出现轻型胰腺炎，保守治疗后好转出院。随访至术后 6 个月患者再次发作急性胰腺炎，再次行 ERCP：十二指肠降段见一巨大内翻性憩室，造影示腹侧胰管增宽，最宽约 0.5 cm，使用针形刀行副乳头扩大切开，追加置入 7 Fr×5 cm 胰管塑料支架，随访至术后 13 个月取出胰管内塑料支架，目前随访 19 个月，患者未再发作腹痛，查淀粉酶、脂肪酶均恢复正常水平。

讨论　PD 为胰腺先天性发育异常。该病发病率较低，国外报道尸检发现率为 4%～11%，ERCP 的发现率为 1.6%～5.8%[1]。PD 所致的胰腺炎通常表现为以下 3 种类型：（1）急性复发性胰腺炎；（2）慢性胰腺炎；（3）无胰腺炎的胰腺型疼痛（具有胰腺炎疼痛的临床表现，但实验室检查血清淀粉酶或脂肪酶未超过正常值上限的 3 倍或没有典型胰腺炎的影像学表现）[2]。其发生机制是由于胚胎发育期，胰腺背侧与腹侧的胰管未能融合，致使背侧的胰液只能通过副胰管由十二指肠副乳头排出[3]。PD 患者由于副乳头开口较小，常因局部炎症等因素造成狭窄或梗阻，致使胰液排出不畅，胰管内压增高而发生胰腺炎。内镜治疗对于急性复发性胰腺炎疗效好，为首选治疗方法，主要是通过扩大副乳头开口，解除梗阻，以使胰液通畅引流。术式包括内镜下副乳头扩张术、副乳头括约肌切开术及副胰管支架置入术。一项关于内镜治疗 PD 相关胰腺炎的 Meta 分析报道 589/874 例患者症状有所改善，相当于 67.5% 的有效率[4]。而十二指肠壁内憩室（intramural duodenal diverticulum，IDD）是由 Silcock 于 1885 年在尸检期间首次确定，该病发病中位年龄为 40 岁[5-6]。IDD 是由十二指肠上皮细胞增殖和再通的缺陷造成，常合并解剖异常，比例约为 40%[7-9]。报道中合并的解剖异常多为环状胰腺、胆总管囊肿、肛门闭锁[5, 10]。但合并 PD 的病例十分罕见，笔者以“PD and IDD”“PD or IDD”“Pancreas Divisum OR Intraluminal Duodenal Diverticulum”“Intraluminal Duodenal Diverticula”为关键词查询了 Pubmed、ScienceDirect、Web of Science 文献库，仅见 2 例关于 IDD 合并 PD 的病例报道[11-12]。IDD 的影像学特征性表现以上消化道造影最为明显。表现为位于十二指肠部分钡剂填充所致的“风向袋”，憩室的壁影像学上多表现为透明线样隔膜，将憩室内的对比度与真正肠腔内的对比度分开，也称为“晕征”[11, 13]。CT 通常无法确诊且与壶腹周围肿块相似，但 CT 可以协助明确有无合并畸形[14-15]。磁共振成像对于 IDD 的诊断有一定的作用，在 T2 加权图像上，分割十二指肠腔和憩室腔的憩室壁往往为低信号[16]。该患者因 PD 反复发作胰

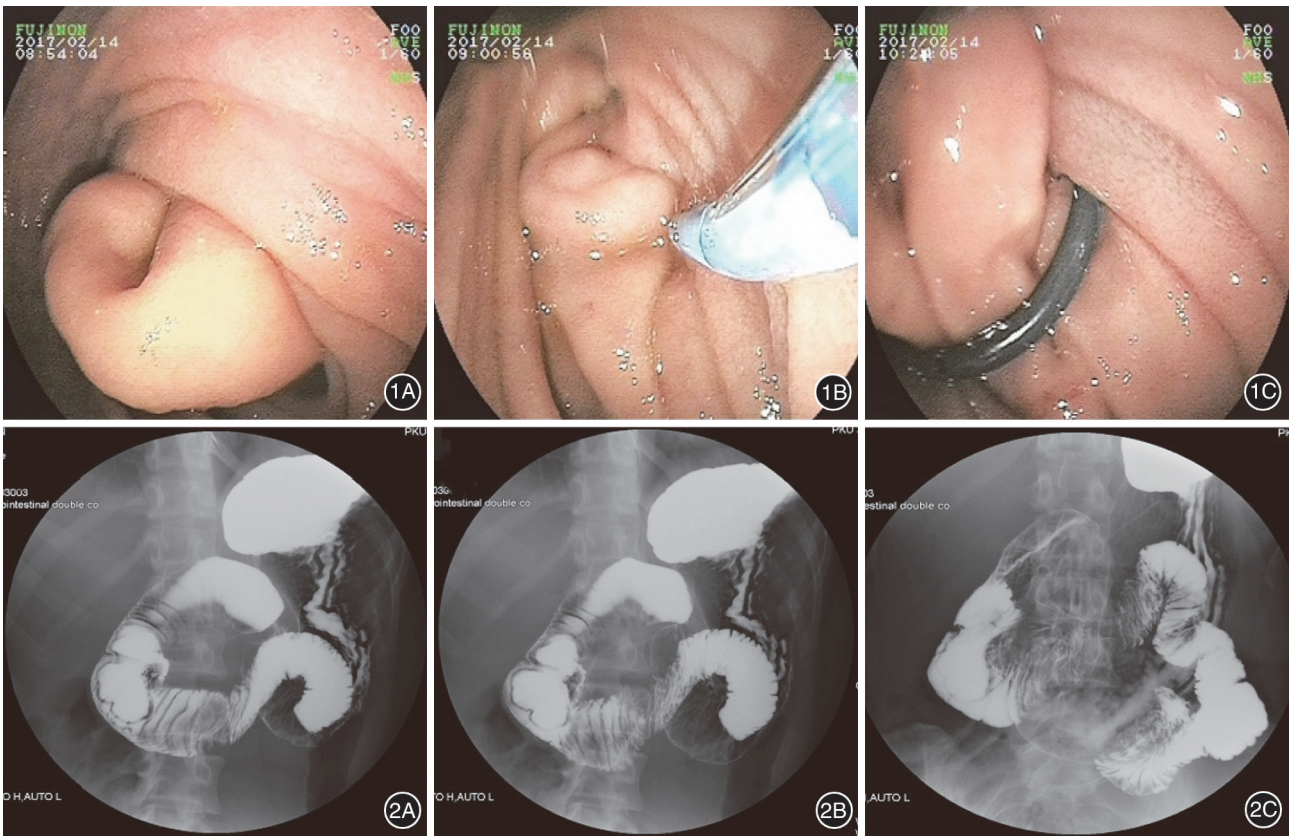

图 1　经内镜逆行胰胆管造影　1A：十二指肠降部隆起为壁内憩室，随肠壁蠕动其形状发生改变；1B：应用乳头切开刀反复探查及寻找乳头和副乳头开口；1C：导丝引导下使用乳头切开刀副乳头插管成功，经副乳头置入胰管支架　**图 2**　双重对比钡剂上消化道造影显示十二指肠腔内憩室　2A：位于十二指肠内的充满钡剂的囊袋状结构，为十二指肠壁内憩室经典的“风向袋”；2B：囊袋周围有一个狭窄的低密度线状影；2C：位于十二指肠内的充满钡剂的囊袋状结构形状随胃肠道蠕动变化

腺炎，内镜检查提示并发 IDD，行内镜下副乳头括约肌切开术及副胰管支架置入术治疗，术后恢复良好，但由于 IDD 的存在，导致内镜下治疗过程难度增加。

利益冲突　所有作者声明不存在利益冲突

参 考 文 献

[1] Renzulli P, Müller C, Uhl W, et al. Impacted papilla minor stone in pancreas divisum causing severe acute pancreatitis: a case for early ERCP in acute pancreatitis of unknown origin[J]. Digestion, 1999, 60(3): 281-283. DOI: 10.1159/000007671.

[2] Tringali A, Voiosu T, Schepis T, et al. Pancreas divisum and recurrent pancreatitis: long-term results of minor papilla sphincterotomy[J]. Scand J Gastroenterol, 2019, 54(3): 359-364. DOI: 10.1080/00365521.2019.1584640.

[3] Covantev S. Pancreas divisum: a reemerging risk factor for pancreatic diseases[J]. Rom J Intern Med, 2018, 56(4): 233-242. DOI: 10.2478/rjim-2018-0022.

[4] Michailidis L, Aslam B, Grigorian A, et al. The efficacy of endoscopic therapy for pancreas divisum: a meta-analysis[J]. Ann Gastroenterol, 2017, 30(5): 550-558. DOI: 10.20524/aog.2017.0159.

[5] Meinke AK, Meighan DM, Meinke ME, et al. Intraluminal duodenal diverticula: collective review with report of a laparoscopic excision[J]. J Laparoendosc Adv Surg Tech A, 2013, 23(2): 129-136. DOI: 10.1089/lap.2012.0236.

[6] Kapuria D, Jonnalagadda S. The "windsock sign": intraluminal duodenal diverticulum[J]. Clin Gastroenterol Hepatol, 2016, 14(8): e93-94. DOI: 10.1016/j.cgh.2015.12.035.

[7] Hartley RH, Barlow AP, Kilby JO. Intraluminal duodenal diverticulum: an unusual cause of acute pancreatitis[J]. Br J Surg, 1993, 80(4): 488. DOI: 10.1002/bjs.1800800428.

[8] De Castro ML, Hermo JA, Pineda JR, et al. Acute bleeding and anemia associated with intraluminal duodenal diverticulum: case report and review[J]. Gastrointest Endosc, 2003, 57(7): 976-979. DOI: 10.1016/s0016-5107(03)70041-8.

[9] al-Mulhim AA, al-Quorain AA, Wosornu L, et al. Intraluminal duodenal diverticulum causing recurrent acute pancreatitis: case report and review of the literature[J]. Eur J Gastroenterol Hepatol, 1997, 9(4): 397-401. DOI: 10.1097/00042737-199704000-00015.

[10] D′Alessio MJ, Rana A, Martin JA, et al. Surgical management of intraluminal duodenal diverticulum and coexisting anomalies[J].

J Am Coll Surg, 2005, 201(1): 143-148. DOI: 10.1016/j.jamcollsurg.2005.03.033.

[11] Pumberger W, Maier-Hiebl B, Kargl S. Recurrent pancreatitis due to an intraluminal duodenal diverticulum: report of a case [J]. Surg Today, 2012, 42(6): 589-592. DOI: 10.1007/s00595-012-0123-y.

[12] Willemer S, Dombrowski H, Adler G, et al. Recurrent acute pancreatitis and intraluminal duodenal diverticulum [J]. Pancreas, 1992, 7(2): 257-261. DOI: 10.1097/00006676-199203000-00020.

[13] Materne R. The duodenal wind sock sign[J]. Radiology, 2001, 218(3): 749-750. DOI: 10.1148/radiology.218.3.r01mr02749.

[14] Clemente G, Sarno G, Giordano M, et al. Intramural duodenal diverticulum mimicking a periampullary neoplasm[J]. Am J Surg, 2008, 196(4): e31-32. DOI: 10.1016/j.amjsurg.2007.10.028.

[15] De Rai P, Castoldi L, Tiberio G. Intraluminal duodenal diverticulum causing acute pancreatitis: CT scan diagnosis and review of the literature[J]. Dig Surg, 2000, 17(3): 288-292. DOI: 10.1159/000018854.

[16] Dusunceli Atman E, Erden A, Ustuner E, et al. MRI findings of intrinsic and extrinsic duodenal abnormalities and variations[J]. Korean J Radiol, 2015, 16(6): 1240-1252. DOI: 10.3348/kjr.2015.16.6.1240.

（收稿日期：2020-01-25）

（本文编辑：钱程）

内镜下取石网篮嵌顿断裂后体外冲击波碎石一例

顾伟刚　杨晶　何侠垠　金杭斌　杨建锋　张筱凤

浙江大学医学院附属杭州市第一人民医院消化内科 310006

通信作者：张筱凤，Email：zxf837@tom.com

【摘要】 本文报道 1 例胆总管巨大结石患者行经内镜逆行胰胆管造影术（endoscopic retrograde cholangiopancreatography，ERCP），术中取石时发生网篮嵌顿断裂，予体外冲击波碎石（extracorporeal shock wave lithotripsy，ESWL）治疗 3 次后顺利取出网篮并取净结石。检索 2000 年 1 月—2020 年 5 月中国知网、万方数据库及 PubMed 数据库的相关文献 7 篇，显示报道的 18 例 ERCP 取石网篮断裂病例，患者均经胆道镜或 ERCP 取出断裂网篮。可见对于取石网篮嵌顿断裂，ESWL 治疗安全有效。

【关键词】 胰胆管造影术，内窥镜逆行；　网篮嵌顿断裂；　体外冲击波碎石

基金项目：浙江省医药卫生科技计划项目（2018RC013，2019RC237）；杭州市卫生科技计划重大项目（2016ZD01）；杭州市重大科技项目（20162013A01）

DOI：10.3760/cma.j.cn321463-20200628-00577

经内镜逆行胰胆管造影术（endoscopic retrograde cholangiopancreatography，ERCP）已成为胆总管结石诊断及治疗的首选方法[1]，胆总管结石常规可使用网篮和球囊取石，而对于困难胆管结石则需要使用柱状气囊扩张、网篮机械碎石、经 SpyGlass 辅助下的液电/激光碎石等[2]。本中心将体外冲击波碎石（extracorporeal shock wave lithotripsy，ESWL）技术引入困难胆总管结石治疗，提高了碎石成功率及一次性取石成功率，疗效可靠[3]。在困难胆管结石网篮取石或机械碎石过程中，网篮嵌顿断裂虽然罕见，但因临床处理棘手，故需重视。我们近期通过 ESWL 成功处理了 1 例 ERCP 取石网篮嵌顿断裂病例，报道如下。

患者女，56 岁，因“反复上腹痛半年，再发伴加重 2 周”入院。患者 2 周前因腹痛在当地医院就诊，查上腹部 CT 及磁共振胰胆管成像（magnetic resonance cholangiopancreatography，MRCP）提示胆总管巨大结石，肝内外胆管扩张，ERCP 检查示胆总管巨大结石，予 ERCP+经内镜乳头括约肌切开术（endoscopic sphincterotory，EST）+取出部分结石+经内镜鼻胆管引流术（endoscopic nasobiliary drainge，ENBD），为进一步取石带鼻胆管来我院。入院查体：体温 36.7℃，血压 95/61 mmHg（1 mmHg=0.133 kPa）；皮肤巩膜无黄染，腹软，中上腹压痛，无反跳痛，余未见明显异常。入院后辅助检查：白细胞数 5.3×10^9/L、中性粒细胞数 2.6×10^9/L、C-反应蛋白 2 mg/L；丙氨酸氨基转移酶 78 U/L，门冬氨酸氨基转移酶 68 U/L，γ-谷氨酰基转移酶 365 U/L，碱性磷酸酶 109 U/L，总胆红素 21.2 μmol/L；肾功能、电解质及凝血指标等均正常。考虑诊断：困难胆总管结石 ENBD 术后；肝内外胆管扩张。入院后予 ERCP 造影见胆总管约 2.0 cm×2.5 cm 巨大结石（图 1）。予以柱状气囊 1.2~1.5 cm，压力 4 ATM，扩张约 2 min，用碎石网篮机械碎石后取出大量结石，再次以螺旋网篮清扫残余结石时发生网篮嵌顿断裂（图 2），因断端较短，无法紧急镜内碎石，予以留置鼻胆管后行 3 次 ESWL，冲击波冲击共计