·短篇论著·

改良金属夹丝线联合牵引技术在内镜治疗结直肠神经内分泌肿瘤中的应用(含视频)



杨小云　钟芸诗　时强　徐美东　周平红

内镜黏膜下剥离术(endoscopic submocosal dissection, ESD)因其完整切除率高,安全性好,逐渐成为消化道早癌及黏膜下肿瘤(submucosal tumors, SMTs)广为接受的内镜下微创治疗方式。随着该项技术的不断发展,术者们意识到 ESD 成功的关键在于手术过程中使剥离面获得理想的张力以及良好的视野,尤其对于位置困难、不易暴露、存在粘连的病灶,显得尤为重要。目前文献中报道的多种牵引方法是用于黏膜病变的辅助治疗,而对于 SMTs,特别是结直肠 SMTs 的牵引技术报道甚少。我中心从 2017 年 3 月开始针对拟诊为神经内分泌肿瘤(neuroendocrine neoplasms, NENs)的结直肠 SMTs,采用改良金属夹丝线联合牵引技术辅助 ESD 治疗 10 例,报道如下。

一、资料与方法

1.病例资料:2017 年 3 月至 2017 年 6 月,复旦大学附属中山医院内镜中心采用改良金属夹丝线联合牵引技术的方法对 10 例拟诊为结直肠 NENs 的患者进行了 ESD 治疗。患者术前均经超声肠镜、腹部 CT 或 MRI 评估,排除存在消化道外侵犯及腹腔转移征象者。告知患者可能获得的益处和风险,并签署知情同意书。10 例患者中,男 7 例、女 3 例,年龄 29~78 岁,中位年龄 55 岁。病灶位于直肠 8 例,乙状结肠 2 例。

2.器械:Olympus PCF-Q260 JI 肠镜,ERBE 200D 海博刀,APC-300 氩离子凝固器,Olympus Dual 刀、IT 刀、Hook 刀,CO_2 气泵、可旋转重复开闭软组织夹(南京微创,和谐夹)、牙线等。

3.治疗方法:患者采用静脉麻醉,内镜操作均由同一医师完成。肠镜前端附加透明帽,以氩气刀在病灶边缘标记,黏膜下注射混有靛胭脂的生理盐水充分抬举病变。用 Dual 刀在标记点外侧环周切开黏膜,适当剥离黏膜下层组织,随后将内镜撤至体外,经钳道置入和谐夹,牙线系至和谐夹一脚并收回透明帽内,而后再次引入内镜。先将带有牙线的和谐夹固定于病灶肛侧黏膜,退出钛夹释放器,置入第 2 枚和谐夹,并将其连同牙线固定于病灶口侧的对侧肠壁,借助两枚和谐夹及牙线的联合牵引暴露切割点的黏膜下层,然后进行有效的剥离。在此过程中,尽可能将可见血管进行预处理,减少及预防术中出血。病变完整剥离后,使用氩气刀处理创面,并放置肛管减压。治疗过程见图 1、图 2 及视频。

4.术后处理:术后将切除病变用中性甲醛液固定送病理检查,行免疫组化(Ki-67、Syn、CgA、CEA、CD56 等)明确病变性质。术后禁食 24 h,流质饮食 3 d。

二、结果

本组 10 例均成功完成 ESD 治疗,手术成功率为 100%,完整切除率为 100%,手术时间 6~17 min。病变长径 0.6~1.5 cm,平均 1.03 cm。10 例患者术后病理诊断均为 G1 级 NENs(Ki-67 阳性指数≤2%),两侧切缘及基底均阴性。本组 10 例术中及术后均未见大出血、穿孔、腹膜炎等严重并发症,术后住院 2~3 d。

讨论　ESD 可实现较大病灶的整块切除并提供病理诊断分期依据,已广泛应用于消化道早癌、黏膜下肿瘤等的治疗。但其操作具一定难度,特别是黏膜下层无法充分暴露或黏膜下层组织纤维化严重者。通常需反复黏膜下注射为剥离操作提供有限的手术视野,但反复注射使手术时间延长,也有增加出血、穿孔风险[1]。因此如何提供良好"手术视野"并简化手术进程成为解决上述问题的关键。受外科牵拉技术启发,一些内镜辅助牵引技术应运而生,主要包括金属夹丝线联合牵引技术、金属夹弹力圈联合牵引技术、S-O 金属夹牵引技术、磁力锚技术等[2]。但这些技术大多是用于黏膜病变的辅助治疗。蔡世伦等[3]报道了使用牙线尼龙绳体外牵引技术可辅助内镜下治疗上消化道黏膜下肿瘤。而关于结直肠黏膜下肿瘤 ESD 辅助牵引技术的研究报道甚少。本研究中使用改良金属夹丝线联合牵引技术治疗结直肠 NENs,具有其独特的优势:(1)直肠 NENs 因病变多在 1 cm左右,通过本技术解决了单纯通过透明帽难以掀开病变的困难,黏膜下层得以充分暴露,手术视野及层次更为清晰,缩短了手术时间。(2)以往的结直肠止血夹牙线牵引技术仅能向肛侧牵引病变,通过改良金属夹丝线联合牵引技术可将病灶向口侧牵引,对于低位直肠黏膜下肿瘤无需倒镜操作也可顺利完成。(3)明显减少黏膜下注射次数,避免了反复更换操作器械,提高了剥离效率,本研究中 5 例患者均在单次注射后即完成整块剥离。(4)有效显露黏膜下层组织及血管,对血管预处理后,减少出血及穿孔风险。剥离也更为彻底,减少肿瘤组织残留发生,本研究中无一例并发术中大

DOI:10.3760/cma.j.issn.1007-5232.2018.08.015

作者单位:321000 金华,浙江大学金华医院消化内科(杨小云);复旦大学附属中山医院内镜中心 复旦大学内镜诊疗研究所(钟芸诗、时强、徐美东、周平红)

通信作者:钟芸诗,Email:zhongamy2002@126.com

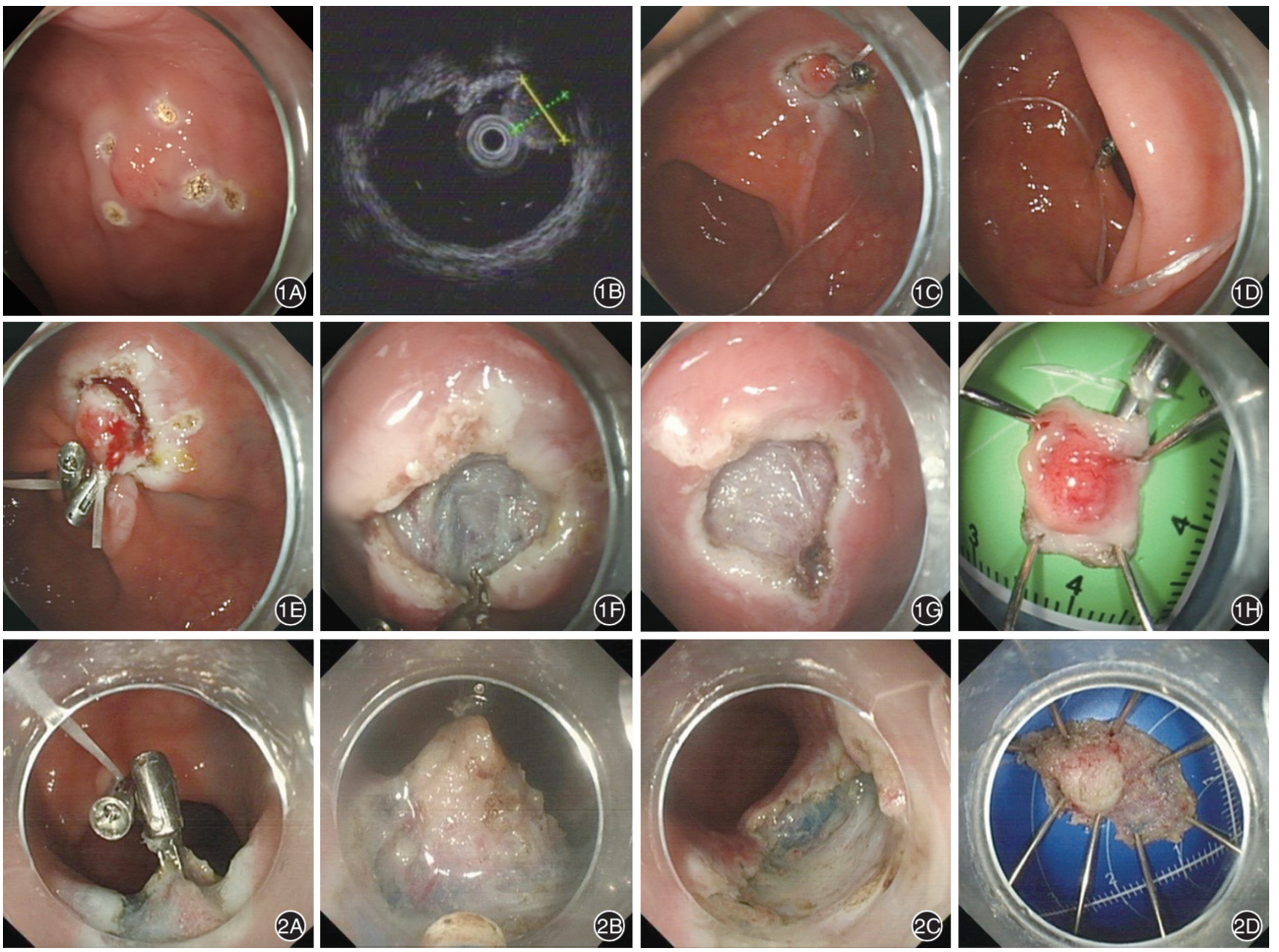

图 1　改良金属夹丝线联合牵引技术应用实例 1　1A：距肛缘 12 cm 的直肠黏膜下肿瘤；1B：内镜超声见肿瘤起源于黏膜下层；1C：环周切开后，带丝线金属夹固定于肛侧黏膜；1D：另一金属夹将丝线固定于对侧肠壁口侧；1E、1F：丝线牵引下 Hook 刀剥离瘤体；1G：剥离后创面；1H：切除标本　**图 2**　应用实例 2　2A：两枚金属夹固定后效果；2B：丝线牵引下 Dual 刀剥离瘤体；2C：剥离后创面；2D：切除标本

出血、穿孔及肿瘤组织残留。(5)不需要特殊的牵引设备和器械，操作简便，实用性强，适宜推广应用。(6)该方法同样适用于结直肠黏膜病变，特别是黏膜下层存在纤维化、剥离困难者。

改良金属夹丝线联合牵引技术在操作过程中有以下方面需注意：(1)环周切开病灶黏膜需充分，适当剥离肛侧黏膜下组织，可防止首枚和谐夹夹闭时包含肌层致剥离过程损伤肌层甚至穿孔。(2)首枚和谐夹应固定于肛侧黏膜并夹取足够组织，避免牵引时滑脱或撕裂病灶黏膜。(3)第 2 枚和谐夹夹取牙线后需固定于对侧结肠壁的口侧，利用该和谐夹中间存留的空隙，轻松牵拉牙线即可将肛侧黏膜充分提起并显露黏膜下组织，利于透明帽的潜行。(4)剥离过程中可根据需要调整牙线牵引的力度，完整剥离后将牙线与肠镜一同撤出即可取出剥离组织，无需再用其他器械套取标本。我们实践发现，两枚和谐夹均不会引起局部病灶或正常黏膜的撕裂与出血。当然，本研究不足之处为单中心、小样本，其效果尚需进一步的多中心、大样本随机对照试验验证。

(本文视频地址：http://www.xhnj.com/video/1004806.htm)

参 考 文 献

[1] Fernández-Esparrach G, Calderón A, de la Peña J, et al. Endoscopic submucosal dissection[J]. Endoscopy, 2014, 46(4): 361-370. DOI: 10.1055/s-0034-1364921.

[2] 吴文明，魏志，孙自勤. 内镜下黏膜剥离术相关辅助牵引技术研究进展[J]. 中华胃肠外科杂志，2016，19(1)：109-112. DOI：10.3760/cma.j.issn.1671-0274.2016.01.030.

[3] 蔡世伦，钟芸诗，时强，等. 体外牵引辅助在内镜治疗上消化道黏膜下肿瘤中的应用[J]. 中华消化内镜杂志，2015，32(12)：841-843. DOI：10.3760/cma.j.issn.1007-5232.2015.12.015.

(收稿日期：2018-01-23)

(本文编辑：周昊)