《中华消化内镜杂志》校样

·共识与指南·

早期胃癌双镜联合前哨淋巴结导航手术多学科临床诊疗实践专家共识(2025版)

国家消化系统疾病临床医学研究中心　消化健康全国重点实验室　中华医学会消化内镜学分会　中国医师协会消化医师分会　中国抗癌协会胃癌专业委员会

通信作者:陈光勇,首都医科大学附属北京友谊医院病理科,北京 100050,Email:chenguangyong@ccmu.edu.cn;张军,首都医科大学附属北京友谊医院普外分中心,北京 100050,Email:zhangjun5986@ccmu.edu.cn;李鹏,首都医科大学附属北京友谊医院消化分中心,北京 100050,Email:lipeng@ccmu.edu.cn;陈凛,北京大学国际医院胃肠外科,北京 102206,Email:chenlinbj@vip.sina.com;张忠涛,首都医科大学附属北京友谊医院普外分中心,北京 100050,Email:zhangzt@ccmu.edu.cn;张澍田,首都医科大学附属北京友谊医院消化分中心,北京 100050,Email:zhangst@ccmu.edu.cn

【提要】 随着手术技术的进步与早期胃癌诊疗水平的提升,微创化与功能保留已成为患者和医师的共同目标。双镜联合前哨淋巴结导航手术(laparoscopic-endoscopic cooperative surgery combined sentinel lymph node navigation surgery,LECS-SNNS)因兼具微创和功能保留的双重优势而备受关注,但目前尚缺乏充分的循证医学证据来指导其临床实践。因此,本共识系统梳理LECS-SNNS在早期胃癌临床应用方面的相关研究证据,结合专家意见,最终形成20条推荐意见。内容涵盖术前评估、外科手术操作、术中内镜操作、病理诊断、术后处理及随访等关键环节。本共识旨在为LECS-SNNS的规范应用和推广提供全面的指导建议,以期推动早期胃癌的精准化、微创化与保功能治疗。

【关键词】 前哨淋巴结;　双镜联合手术;　导航手术;　早期胃癌;　多学科诊疗;　共识

基金项目:国家重点研发计划(2022YFC3602100,2023YFC2507406);国家自然科学基金(82300646);北京市自然科学基金(7232334);北京市属医院科研培育项目(PX20240103,PX2020001);首都卫生发展科研专项项目(2024-2-2028);北京市科学技术委员会AI+健康协同创新培育项目(Z241100007724004);北京市卫生健康委员会研究型病房卓越临床研究计划(BRWEP2024W162020100,BRWEP2024W162020112,BRWEP2024W162020114);首都医学科技创新成果转化优促计划(YC202401QX0824);北京整合医学会临床科研资助计划[ZHKY-2025-1869(B012)]

Expert consensus on the multidisciplinary clinical practice of laparoscopic-endoscopic cooperative surgery combined with sentinel lymph node navigation surgery for early gastric cancer (2025 edition)

National Clinical Research Center for Digestive Diseases, National Key Laboratory of Digestive Health, Digestive Endoscopy Branch of Chinese Medical Association, Gastroenterologist and Hepatologist Branch of Chinese Medical Doctor Association, Chinese Gastric Cancer Association

Corresponding author: Chen Guangyong, Department of Pathology, Beijing Friendship Hospital, Capital Medical University, Beijing 100050, China, Email: chenguangyong@ccmu. edu. cn; Zhang Jun, General

DOI:10.3760/cma.j.cn321463-20251128-00507

收稿日期　2025-11-28　　**本文编辑**　钱程

引用本文:国家消化系统疾病临床医学研究中心, 消化健康全国重点实验室, 中华医学会消化内镜学分会, 等. 早期胃癌双镜联合前哨淋巴结导航手术多学科临床诊疗实践专家共识(2025版)[J]. 中华消化内镜杂志, 2025, 42(12): 932-948. DOI: 10.3760/cma.j.cn321463-20251128-00507.

《中华消化内镜杂志》校样

Surgery Center, Beijing Friendship Hospital, Capital Medical University, Beijing 100050, China, Email: zhangjun5986@ccmu. edu. cn; Li Peng, Digestive Center, Beijing Friendship Hospital, Capital Medical University, Beijing 100050, China, Email: lipeng@ccmu. edu. cn; Chen Lin, Department of Gastrointestinal Surgery, Peking University International Hospital, Beijing 102206, China, Email: chenlinbj@vip. sina. com; Zhang Zhongtao, General Surgery Center, Beijing Friendship Hospital, Capital Medical University, Beijing 100050, China, Email: zhangzt@ccmu.edu.cn; Zhang Shutian, Digestive Center, Beijing Friendship Hospital, Capital Medical University, Beijing 100050, China, Email: zhangst@ccmu.edu.cn

【Summary】 With the advancement of surgical techniques and the improvement of the diagnosis and treatment of early gastric cancer, minimally invasive and function-preserving approaches have become the common goal of both patients and physicians. Laparoscopic-endoscopic cooperative surgery combined with sentinel lymph node navigation surgery (LECS-SNNS) has attracted much attention due to its dual advantages of minimal invasion and functional preservation, but there is still a lack of sufficient evidence-based medical evidence to guide its clinical practice at present. Therefore, this consensus systematically reviewed the relevant research evidence on the clinical application of LECS-SNNS for early gastric cancer, and combined with expert opinions, ultimately formulated 20 recommendations, including preoperative assessment, surgical procedure, intraoperative endoscopic procedure, pathological diagnosis, postoperative management, and follow-up. This consensus is aimed to provide comprehensive guidance and suggestions for standardized application and promotion of LECS-SNNS, with the goal of promoting precise, minimally invasive and function-preserving treatment for early gastric cancer.

【Key words】 Sentinel lymph node; Laparoscopic-endoscopic cooperative surgery; Navigation surgery; Early gastric cancer; Multidisciplinary diagnosis and treatment; Consensus

Fund program: National Key Research and Development Program of China (2022YFC3602100, 2023YFC2507406); National Natural Science Foundation of China (82300646); Beijing Natural Science Foundation (7232334); Beijing Municipal Administration of Hospitals Incubating Program (PX20240103, PX2020001); Capital Fund for Health Development Scientific Research (2024-2-2028); Beijing Municipal Science & Technology Commission AI+ Health Collaborative Innovation Cultivation Project (Z241100007724004); Research Ward Excellence Program of Beijing Municipal Health Commission (BRWEP2024W162020100, BRWEP2024W162020112, BRWEP2024W162020114); Excellent Plan for Capital Medical Scientific and Technological Innovation Achievement Transformation Promotion Plan (YC202401QX0824); Clinical Scientific Research Fund of Beijing Integrated Medical Association [ZHKY-2025-1869 (B012)]

随着我国胃癌筛查工作的不断推进，早期胃癌的检出率已显著提升，近年研究显示其占比已达全部胃癌病例的20.9%[1-2]。据预测到2035年，我国早期胃癌的发病率将由目前的9.6/10万人上升至17.6/10万人，增幅接近一倍[3]。内镜黏膜下剥离术（endoscopic submucosal dissection，ESD）因具有“微微创”和功能保留的优势，已成为部分早期胃癌的标准治疗方式[4-5]。然而，早期胃癌淋巴结转移率约为19.6%，这提示具有高危淋巴结转移风险的早期胃癌不能单纯采用内镜治疗，其原因在于内镜治疗无法进行胃周围淋巴结清扫，易导致肿瘤治疗不彻底[6]。但是，若不加选择地进行胃癌根治术，则会给无淋巴结转移的患者造成不必要的创伤[7]。因此，在早期胃癌治疗日益精细化的背景下，如何在确保肿瘤根治性的前提下，最大限度地减轻手术创伤、保留器官功能并改善患者术后生活质量与营养状况，已成为当前临床研究的重要方向。

前哨淋巴结作为肿瘤转移过程中最先受累的淋巴结，其状态可预测区域淋巴结是否存在转移，从而为手术范围的个体化选择提供关键依据[8]。考虑到胃癌淋巴引流路径的复杂性，以及淋巴转移的跳跃性和不确定性，采用腹腔镜前哨淋巴结引流区清扫（laparoscopic sentinel lymphatic basin dissection，LSBD）可更全面、准确地判断淋巴结转移情况[9-10]。基于此，内镜与腹腔镜联合手术，即双镜联合手术（laparoscopic-endoscopic cooperative surgery，LECS）模式应运而生。该术式通过围手术期多学科协作，以内镜与腹腔镜联合完成胃原发病灶的根治性切除，同时联合腹腔镜对前哨淋巴结引流区进行精准化、个性化清扫，兼顾肿瘤根治与功能保护，具有创伤小、恢复快等优势。

尽管近年来国内外学者对LECS模式进行了诸多探索与改进，但规范化的围手术期多学科诊疗流程尚未建立，限制了该技术在临床中的推广应用。因此，本共识在系统梳理双镜联合前哨淋巴结导航手术（laparoscopic-endoscopic cooperative surgery combined sentinel lymph node navigation surgery，LECS-SNNS）治疗早期胃癌的相关研究证据基础上，结合专家经验，形成共20条推荐意见，内容涵盖术前评估、外科手术操作、术中内镜操作、病理诊断、术后处理及随访等方面。本共识旨在为LECS-SNNS的规范应用与推广提供全面指导，进一步推动早期胃癌的精准、微创与保功能治疗发展。

《中华消化内镜杂志》校样

一、共识的制订流程和方法

1.共识的制订流程和标准

本共识的制订基于以下标准：(1)中华医学会发布的《中国制订/修订临床诊疗指南的指导原则(2022 版)》[11]；(2)国际实践指南报告规范工作组发表的卫生政策与体系、公共卫生和临床实践领域的指南标准的声明[12]。

2.共识目标人群与使用者

本共识适用于所有早期胃癌患者，尤其是超出 ESD 绝对适应证的早期胃癌患者。共识的使用者包括但不限于各级医疗机构中从事胃癌疾病相关工作的临床医师、护理人员、技术人员及相关教学、科研工作人员等。

3.临床问题的确定

专业委员会专家通过对 LECS-SNNS 领域备受关注的临床问题和重要步骤进行深入探讨，最终确定本专家共识聚焦的临床问题为早期胃癌 LECS-SNNS 多学科临床诊疗实践。

4.循证医学证据的检索

本专家共识编写组以“双镜联合手术”，“前哨淋巴结导航手术”，“早期胃癌”等为关键词，通过双人独立筛选的形式检索万方数据库、维普期刊官网、中国知网、PubMed、Cochrane library、Embase、Web of science、Springer 等医学文献数据库，检索时间截至 2025 年 10 月 31 日。并根据部分文献的参考文献，进行补充检索。纳入指南、共识、规范、Meta 分析、随机对照研究、队列研究和病例对照研究等类型的证据，发表语言限定为中文或英文。排除标准质量较差及样本量过小的研究。

5.共识推荐意见的形成

本共识由国家消化系统疾病临床医学研究中心、消化健康全国重点实验室、中华医学会消化内镜学分会、中国医师协会消化医师分会和中国抗癌协会胃癌专业委员会组织制订。专家组成员涵盖了消化内科、普外科、病理科、影像科、麻醉科等多个学科，共同讨论和整合以确保内容的全面性与科学性。工作组采用了德尔菲法与专家讨论来达成共识意见[13]。所有推荐意见经过至少两轮的专家讨论与反馈，确保每项推荐意见能获得广泛的支持。匿名投票表决中若条目最终同意率>75%，则纳入共识的撰写范围；若未达到则排除。对于投票通过的意见，经指导组审阅并修改后定稿。

6.证据质量和推荐强度评价

本共识中循证医学证据等级按照牛津循证医学中心分级 2011 版进行分级[14]，并参考推荐分级的评估、制定和评价（grading of recommendations assessment, development, and evaluation，GRADE）系统进行进一步调整和优化（表 1）。专家推荐强度主要依据 GRADE 系统，结合美国临床肿瘤学会（American Society of Clinical Oncology，ASCO）指南的分级策略，对推荐意见的分级进行了适当调整与优化（表 2）。

表 1　证据质量分级的定义描述

证据等级	定义描述
高	非常确信真实效应与估计效应一致
中	对估计效应的确信程度一般：真实效应应该与估计效应一致，但两者仍可能大不相同
低	对估计效应的确信程度较低：真实效应可能与估计效应不大相同
极低	对估计效应的确信程度极低：真实效应很可能与估计效应相去甚远

表 2　证据推荐强度的定义描述

推荐强度	定义描述
强推荐	非常确信真实值接近效应估计值。基于：高质量研究证据支持净获益（如利大于弊）；研究结果一致性好，没有或很少有例外；对研究质量轻微或没有疑虑；和（或）获得专家组成员的同意。其他基于高质量证据，确信利明显大于弊（包括指南的文献回顾和分析中讨论的内容）也可支持强推荐
中等推荐	对效应估计值有中等程度信心。基于：较好研究证据支持净获益（如利大于弊）；研究结果一致，有轻微和（或）少数例外；对研究质量轻微或少量疑惑；和（或）获得专家组成员的同意。其他基于中等质量证据且利大于弊（包括指南的文献回顾和分析中讨论的内容）也可形成中等推荐
弱推荐	对效应估计值信心有限，该推荐为临床实践提供了目前最好的指导。基于：有限的研究证据支持净获益（如利大于弊）；研究结果一致，但有重要的例外；研究质量有重要的疑问；和（或）获得专家组成员的同意，其他基于有限的证据（包括指南的文献回顾和分析中讨论的内容）也可导致弱推荐

二、术前评估

共识 1：对于早期胃癌患者，建议实施规范的多学科全链条管理。（推荐等级：强推荐；证据质量：高；投票同意率：100%）

规范早期胃癌多学科全链条管理，涵盖消化内科、普外科、病理科、影像科、麻醉科等多个学科，需要具有“大消化”的意识[15]。整体诊治涉及筛查、精查、切除、随访多个环节，需要重视参与人员的全链条理念。全链条理念中最重要的组成要素是外科医师、消化内科医师、病理科医师、病理技师、影像科医师、麻醉科医师与护理人员之间的紧密协作，构成全链条理念的核心。全链条的各团队之间环环相扣，任一环节的“短板”，都会影响整体效能的发挥[16]。从筛查到诊断，从诊断到治疗，从内科到外科，从围手术期管理到术后随访，从内镜到病理，从医疗到护理，从临床到医技，只有各环节密切配合，通力合作，才能保证整体诊治的全链条运转顺畅，不断提高早期胃癌的治愈率，降低死亡率，改善消化道癌的预后，从而造福广大患者[17]。

在实际操作中，应确保消化内科医师、外科医师、病理科医师、病理技师、影像科医师和护理团队等都经过严格的规范化培训，掌握相关的诊疗技术和指南。消化内科医师应当可以在内镜筛查中通过熟练应用白光、图像增强技术等及时发现早期胃癌，并结合放大内镜、超声内镜等对早期胃癌的分化类型、病变范围及浸润深度做出有效预测；在治疗方面，要求消化内科医师完成一定量的传统 ESD，对于创面的止血、封闭等有相对充足的经验。外科医师要遵循手

《中华消化内镜杂志》校样

术治疗原则，选择合适的手术方式，并确保手术的根治性和安全性。影像科医师要对病变的分期及是否有淋巴结转移等提供有效参考；病理科医师对病理标本精准化、流程化取材，病理技师制备规范、高质量组织切片，并完成免疫组化及特殊染色等工作，确保医师提供全面准确的病理诊断报告，为临床治疗提供依据。此外，团队成员之间要保持密切的沟通和协作，及时交流患者病情和治疗进展，确保治疗方案的顺利实施和调整。

共识2：建议在多学科诊疗模式下制订早期胃癌治疗方案。（推荐等级：强推荐；证据质量：高；投票同意率：100%）

推荐意见：对于涉及LECS-SNNS的个体化精准治疗，其方案推荐经由多学科诊疗团队进行综合评估与讨论。

推荐说明：团队成员应包括胃肠外科、消化内科、肿瘤内科、影像科、病理科医师及核医学科医师（若使用核素示踪）等[16]。讨论内容应综合所有评估结果，明确患者是否符合LECS-SNNS的手术适应证；评估该技术在患者中的预期获益与潜在局限；形成详细的手术计划；并规划术后治疗策略[18]。

共识3：早期胃癌应进行全面的术前临床分期评估。（推荐等级：强推荐；证据质量：高；投票同意率：100%）

推荐意见：通过系统的术前检查，全面评估原发病灶浸润深度、病变范围及淋巴结转移状态。

推荐说明

1. 内镜诊断：白光内镜、放大内镜联合图像增强内镜技术（magnifying endoscopy with image enhanced endoscopy，ME-IEE）结合超声内镜可以全面地进行术前诊断，评估原发灶性质、浸润深度、病变范围以及是否伴有淋巴结转移。

白光内镜：常用于胃癌高危人群中的病变筛查，当可疑为胃癌病变时，醋酸及靛胭脂等染色技术可以更有效、准确地显示病变范围[19]。

ME-IEE：可以清晰地显示早期胃癌的微腺管和微血管形态的改变，通过上述结构改变判断病变的分化类型、病变范围[20]。

超声内镜：超声内镜是一种重要的术前辅助诊断工具，能够观察病变并通过超声探头探测肿瘤浸润深度及胃周围肿大淋巴结[21-22]。

定位诊断：明确肿瘤的具体位置（贲门、胃体、胃窦、幽门等）、大小、形态等[21, 23]。

范围及深度初步判断：通过ME-IEE显示表面结构，综合内镜下表现（如凹陷、溃疡、僵硬感、充气吸气试验等）及超声内镜辅助力求精准判断浸润深度。对肿瘤浸润深度（T分期）的判断，尤其对区分病变局限于黏膜层（T1a）、黏膜下层但浸润深度不超过500 μm（T1b-SM1）和更深层浸润至关重要，准确性直接影响LSBD手术适应证的把握[21]。另外，超声内镜可辅助评估胃周围淋巴结的大小、形态、边界、内部回声等，帮助判断可疑转移[24]。

病理确诊：获取组织进行病理学诊断，明确组织学类型、分化程度[25]。

2. 腹盆腔增强CT：增强CT是胃癌分期诊断中的首选影像学方法，尤其适用于评估肿瘤与周围脏器的关系、淋巴结转移以及远处转移[22, 26]。多层螺旋CT的广泛普及使得腹盆腔联合大范围扫描在临床中已实际应用，有助于通过一次检查进行全面评估[27]。

T分期辅助：对评估肿瘤浸润深度及与周围脏器关系存在优势。

N分期辅助：评估区域淋巴结（胃周围、腹腔干、肝总、脾门、肝十二指肠韧带等）状态。主要依据大小（短径>10 mm）、形态（圆形、不规则型）、边界（边界不清、分叶）、强化方式（不均匀强化）等判断临床N分期状态，是排除明显淋巴结转移的关键[22, 26, 28]。

M分期辅助：筛查远处转移（肝、肺、肾上腺、腹膜、非区域淋巴结等）。腹膜转移有时需结合其他检查[29]。

3. 磁共振：磁共振对软组织分辨力更高，对胃癌N分期的准确度和诊断淋巴结侵犯的敏感性也在不断提高。对早期胃癌淋巴结转移的检出具有潜在优势[29]。

共识4：LECS-SNNS应严格把控适应证。（推荐等级：中等推荐；证据质量：低；投票同意率：90%）

推荐意见：对于早期胃癌患者，应首先完成规范的术前评估。若评估为ESD可切除的患者，则先行ESD治疗。若术后病理提示为非治愈性切除，则根据具体情况选择再次ESD治疗、腹腔镜胃区域切除（laparoscopic regional gastrectomy，LRG）联合LSBD或单纯LSBD治疗。若术前评估为ESD可切除的扩大适应证，则手术中同期行ESD联合LSBD；若术前评估考虑病灶浸润深度达黏膜下深层（ESD相对适应证）则施行LRG联合LSBD（图1~3）。

推荐说明：随着消化内镜技术的快速发展，内镜切除范围已逐步拓展，由内到外经历了黏膜层、黏膜下层、肌层、浆膜外病变的跨越。病灶大小已不再是限制内镜治疗的主要因素。从技术层面，内镜可实现肿瘤的完整切除及胃壁缺损闭合，从而达到完整切除的目的。但是对潜在的淋巴结转移，内镜无法进行淋巴结清扫。研究数据显示，我国T1a期胃癌淋巴结转移率约为6%，T1b期则升至19%。淋巴结转移风险与肿瘤最大径、浸润深度及分化程度等因素密切相关[2, 30]。早期胃癌根治度参照日本胃癌协会的eCura评分系统[31]，综合肿瘤大小、分化类型、浸润深度、切缘状态及溃疡情况，系统评估根治程度。由于ESD非治愈性切除患者淋巴结转移风险较高，建议追加外科手术。相较于创伤较大的规范胃癌根治术，前哨淋巴结导航手术可实现个体化精准清扫，有效避免过度治疗[32]。在手术之前，应详细向患者及家属解释LECS-SNNS的目的、意义、操作流程、潜在风险、可能的替代方案以及根据术中结果可能调整的手术方式，确保患者充分理解与同意后，签署知情同意书。

三、外科手术操作

共识5：推荐吲哚菁绿作为前哨淋巴结荧光显影示踪剂。（推荐等级：强推荐；证据质量：低；投票同意率：96%）

《中华消化内镜杂志》校样

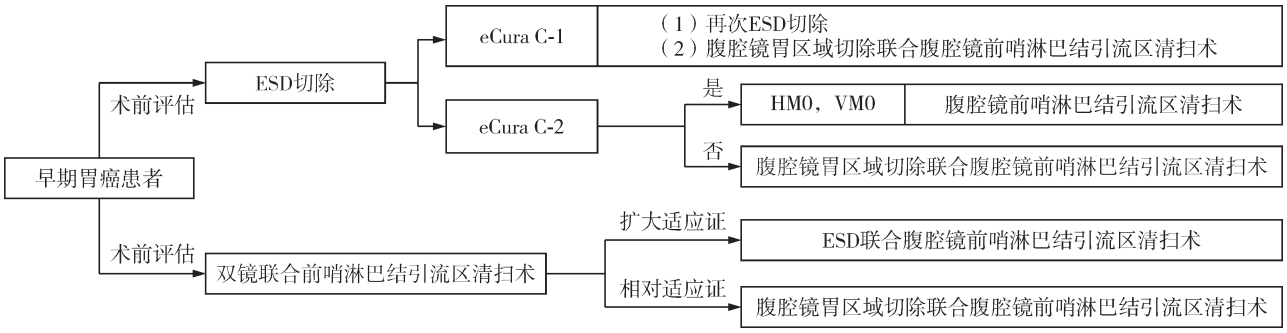

注：ESD指内镜黏膜下剥离术；HM0指水平切缘阴性；VM0指垂直切缘阴性

图1　双镜联合手术适应证选择流程图

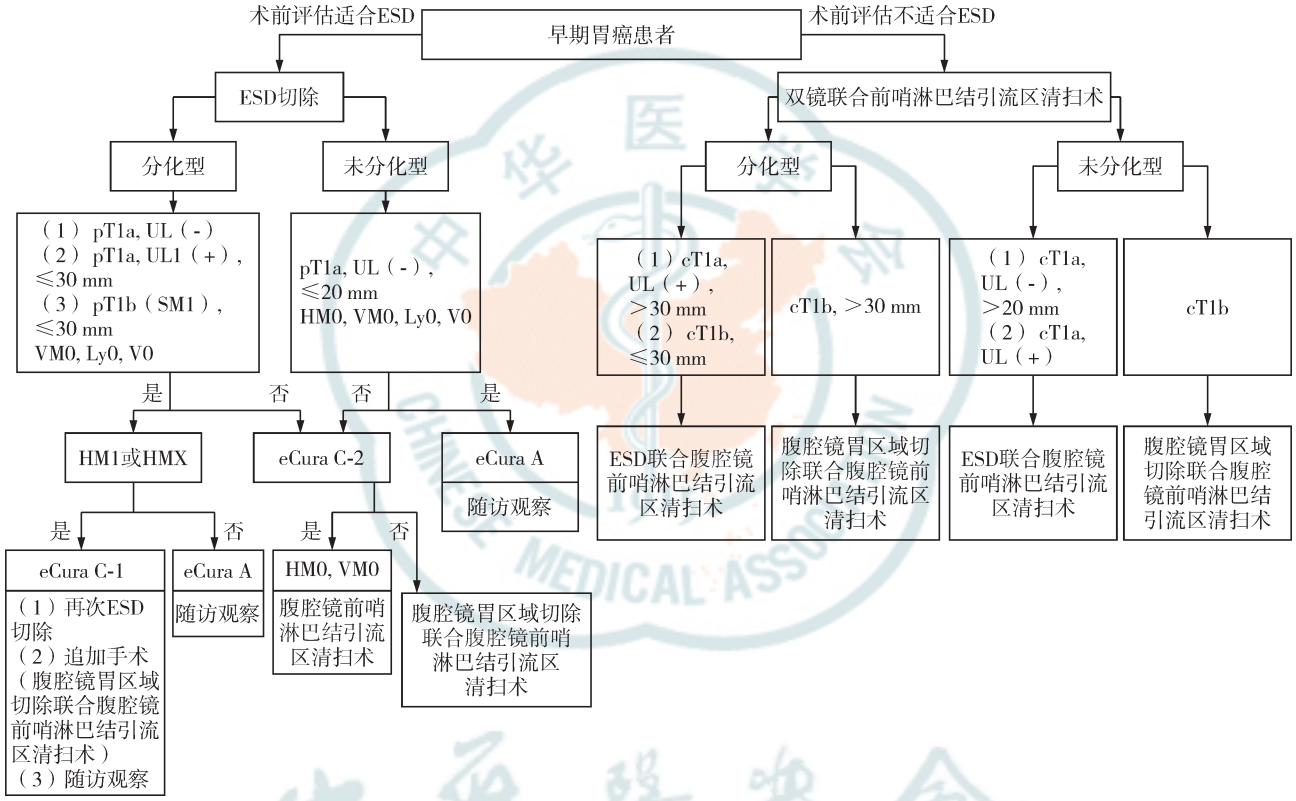

注：ESD指内镜黏膜下剥离术；T1a指肿瘤侵犯黏膜固有层或黏膜肌层；T1b指肿瘤侵犯黏膜下层；UL(+)指伴有溃疡(或溃疡瘢痕)存在；UL(－)指不伴有溃疡(或溃疡瘢痕)；HM0指水平切缘阴性；VM0指垂直切缘阴性；Ly0指淋巴管侵犯阴性；V0指血管侵犯阴性

图2　双镜联合前哨淋巴结导航手术详细适应证

	T1a				T1b	
	UL（-）		UL（+）			
	≤20 mm	>20 mm	≤30 mm	>30 mm	≤30 mm	>30 mm
分化型	ESD	ESD	ESD	扩大适应证	扩大适应证	相对适应证
未分化型	ESD	扩大适应证	扩大适应证	扩大适应证	相对适应证	相对适应证

注：扩大适应证包括(1)分化型T1a、UL(+)>30 mm，(2)分化型T1b、≤30 mm，(3)未分化型T1a、UL(-)、>20 mm，(4)未分化型T1a、UL(+)；相对适应证包括(1)分化型T1b、>30 cm(2)未分化型T1b；T1a指肿瘤侵犯黏膜固有层或黏膜肌层；T1b指肿瘤侵犯黏膜下层；UL(+)指伴有溃疡(或溃疡瘢痕)存在；UL(-)指不伴有溃疡(或溃疡瘢痕)

图3　早期胃癌内镜治疗适应证

推荐意见：对于接受双镜联合手术的早期胃癌患者，推荐使用吲哚菁绿近红外荧光显像技术辅助定位病灶，并示踪前哨淋巴结。

推荐说明：目前临床可用于前哨淋巴结示踪的染料包括亚甲蓝[33]、吲哚菁绿[34]、纳米炭[35]、放射性同位素等[36]。亚甲蓝常用于内镜下注射染色，便于区分病变与正常组织，且易于短期吸收；纳米炭作为一种淋巴示踪剂应用广泛，具有显色清晰、滞留时间长及不良反应少等优点[37]。然而，两者在胃癌前哨淋巴结示踪中的应用研究尚不充分。放射性同位素（如^{99m}Tc-硫胶体）因其放射性、较高的应用成本及术中散射干扰等因素，在临床实践中难以得到广泛应用[36]。吲哚菁绿是一种近红外荧光染料，其成像基于无辐射的光学原理[38]。在胃癌手术中能够有效实现定位与淋巴结示

《中华消化内镜杂志》校样

踪[39]，其作为前哨淋巴结示踪剂的安全性及有效性已获初步证实[40]。未来，前哨淋巴结示踪剂的选择与应用策略仍有待进一步深入研究。

共识6：应规范吲哚菁绿示踪剂注射浓度、剂量和部位。（推荐等级：强推荐；证据质量：低；投票同意率：100%）

推荐说明：使用吲哚菁绿内镜染色剂2.5 mg/mL，采用四象限黏膜下注射法，距肿瘤边缘约0.5 cm的黏膜下层，分4个点位（0、3、6、9点钟方向）环形注射，推荐应用4 mm长度注射针，注射至黏膜下层，各点注射0.5 mL，确保淋巴管有效摄取[38-39, 41-43]。

既往临床实践与专家共识多推荐使用浓度为1.25 mg/mL至2.5 mg/mL吲哚菁绿示踪剂进行黏膜下注射，最大浓度一般不超过5 mg/mL[44-46]。然而，关于示踪剂注射浓度与剂量的选择目前尚未形成统一标准，针对性研究较为缺乏，有待进一步探索[32]。

共识7：针对胃原发病灶的切除，推荐首选非暴露式全层切除。（推荐等级：中等推荐；证据质量：低；投票同意率：96%）

推荐说明：淋巴结转移是影响早期胃癌预后的重要因素[47]，因此存在高危淋巴结转移风险的患者被视为内镜治疗的禁忌证，需要接受规范的胃癌根治术[48]。然而，随着消化内、外科手术技术及医疗设备的发展，LECS应运而生[49]。经典LECS首先在病灶周围行内镜预切开，随后通过腹腔镜完整切除病灶并关闭胃壁缺损。由于手术过程中存在胃壁开放，肿瘤和胃内容物可能污染腹腔，增加肿瘤腹膜种植的风险[50-51]。

各类双镜联合下非暴露式胃病灶全层手术切除（non-exposed endoscopic wall-inversion surgery，NEWS）的方式逐渐应用于临床[52-55]，该术式通过浆肌层预切开、缝合或牵拉使病灶内翻；或采用垫片隔离等方法，避免胃腔和腹腔的直接相通，从而降低肿瘤细胞脱落种植的潜在风险[56]。对于无法实施非暴露式切除的患者，建议在术中采取严格的隔离与防护措施，包括使用纱布围挡手术区域、持续吸引组织渗出液，并将切除标本及时置入标本袋，以最大限度降低腹腔污染与肿瘤播散的风险。

共识8：双镜联合手术应在ESD、前哨淋巴结引流区清扫术、胃区域性切除术和补救手术四方面实施模块化质控，以规范操作流程。（推荐等级：强推荐；证据质量：低；投票同意率：100%）

推荐说明

1.ESD手术方式

（1）标记：建议首先应用ME-IEE及靛胭脂[57]、醋酸等染色方法对病变边界进行判定，确定后首先于病变外侧约5 mm处以电刀标记完整病变范围，标记点间隔不超过5 mm[58]。随后在标记点外侧注射前哨淋巴结示踪剂。

（2）黏膜下注射：注射液体推荐生理盐水亚甲蓝透明质酸钠混合液。于病灶边缘标记点外侧行多点黏膜下注射，部分病变可能因切除术后瘢痕隆起不佳，可考虑于标记点更外侧进行注射，方便后续切除时内镜更好进入黏膜下层[59-60]。

（3）切开及剥离：沿标记点外侧缘切开病变周围部分黏膜，修剪黏膜瓣后沿黏膜下深层继续剥离，因病变可疑黏膜下层浸润或为瘢痕，剥离过程中往往纤维化较重，导致剥离困难，应利用透明帽仔细分开纤维组织并准确识别病变各层次，逐步剥离病变，及时追加黏膜下注射可以维持病灶的抬举良好，也可按病灶具体情况选择合适的治疗方式[61]。

（4）创面处理：病变剥离后，建议对创面上可见血管行预防性止血处理[58]；对可能发生渗血部位采用止血钳软凝处理[62]，必要时夹闭[63]，也可选择止血粉喷洒等方式预防出血[64]；对局部剥离较深、肌层有裂隙者应予夹闭[65]（表3、图4）。

表3　双镜联合手术模块化治疗方案

模块化治疗方案	简要操作步骤
ESD	1.病灶标记：使用ME-IEE及靛胭脂、醋酸等染色方法对病变边界进行判定 2.黏膜下注射：注射生理盐水亚甲蓝透明质酸钠混合液 3.切开及剥离：沿标记点外侧缘切开病变周围部分黏膜，修剪黏膜瓣后沿黏膜下深层剥离 4.创面处理：对创面上可见血管进行预防性止血处理，并封闭创面
前哨淋巴结引流区清扫术	1.吲哚菁绿示踪：病灶边缘0.5 cm周围0、3、6、9点方向黏膜下各注射0.5 mL（2.5 mg/mL）吲哚菁绿示踪剂 2.示踪时间：15 min后观察显影的前哨淋巴结 3.清扫界限：前哨淋巴结引流区以邻近胃壁的脂肪组织为近端边界，以离胃壁最远的染色前哨淋巴结外2 cm为远端边界
胃区域性切除术	
非暴露式胃全层切除术	1.黏膜下切开：内镜下沿标记点外侧缘环周切开黏膜下深层 2.浆肌层切开：双镜联合下，以超声刀环周切开胃壁浆肌层，将胃病灶剥离区域完整推向胃腔内，并浆肌层缝合 3.全层切除：内镜下沿原切线区域全层切开胃壁，完整切除胃壁病灶 4.创口封闭：封闭胃腔内切口 5.标本取出：标本首选内镜经口腔取出并送检
暴露式胃全层切除术	1.全层切开：腹腔镜下沿标记点外侧缘标记处使用超声刀全层切开胃壁，在内镜指引下完整切除病灶 2.创口封闭：关闭胃壁切口 3.标本取出：标本首选内镜经口腔取出并送检
补救手术	1.术中冰冻病理学检查结果显示前哨淋巴结转移，则行规范的腹腔镜D2胃癌根治术 2.术后病理提示水平切缘阳性，则追加ESD或腹腔镜胃部分切除术 3.术后病理提示前哨淋巴结转移，或胃原发病灶浸润深度达到或超过T2，建议追加规范D2胃癌根治术

注：ESD指内镜黏膜下剥离术；ME-IEE指放大内镜联合图像增强内镜技术

《中华消化内镜杂志》校样

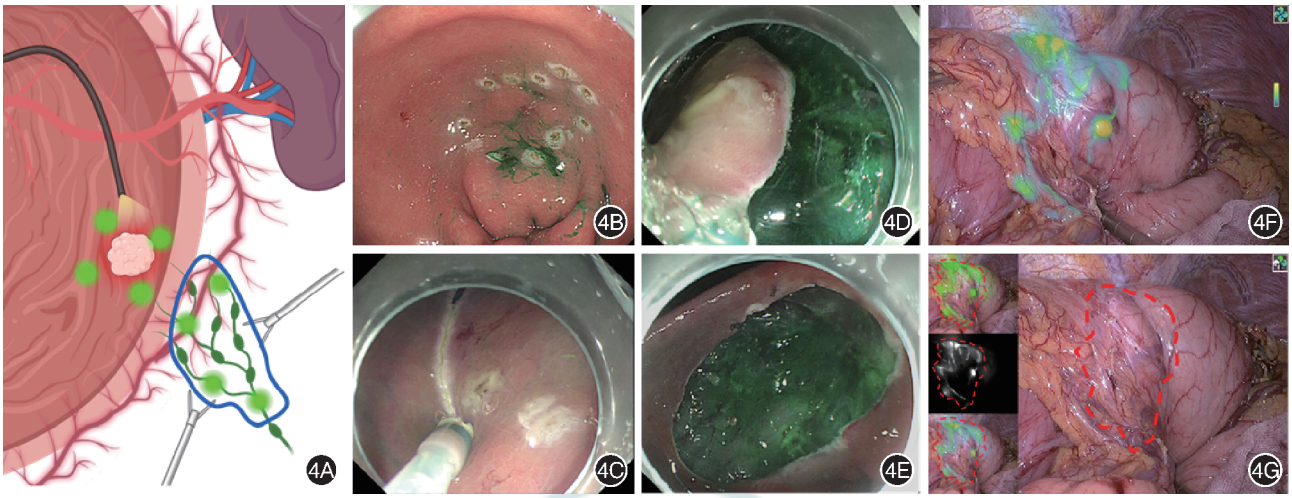

图 4　双镜联合手术　4A：双镜联合手术示意图，蓝色边线指前哨淋巴结引流区范围；4B：内镜下注射吲哚菁绿示踪剂后标记肿瘤病变范围；4C：沿标记点外侧缘切开病变周围部分黏膜；4D：病变黏膜的切除与剥离；4E：完成内镜黏膜下剥离术；4F：吲哚菁绿示踪 15 min 后观察显影范围；4G：确定前哨淋巴结引流区，红色虚线指前哨淋巴结引流区边界

2.外科手术方式及范围

肿瘤定位与前哨淋巴结引流区（sentinel lymph node basin，SLB）确定：充分探查腹腔后，胃镜下于病灶边缘周围 0、3、6、9 点方向黏膜下各注射 0.5 mL（2.5 mg/mL）的吲哚菁绿示踪剂[44-46]。注射 15 min 后所显示的淋巴结区域即为 SLB 范围[10]（表 3、图 4）。

（1）淋巴结清扫规范：术者需参照显影的 SLB 范围进行清扫[36]。

（2）LRG：根据内镜下定位指引，切除全层胃壁，并采用直线切割闭合器或手工缝合关闭胃壁切口[10]（图 5、6）。

（3）补救手术：若术中冰冻病理学检查结果显示前哨淋巴结转移，则行规范的 D2 胃癌根治术[66]。若术后病理提示水平切缘阳性，则追加 ESD 或腹腔镜胃部分切除术（laparoscopic partial gastrectomy，LPG）[36]；若术后病理提示前哨淋巴结转移，或胃原发病灶浸润深度达到或超过 T2，则建议追加规范 D2 胃癌根治术[10]（图 7）。

共识 9：应按照 SLB 的范围进行清扫。（推荐等级：强推荐；证据质量：中；投票同意率：100%）

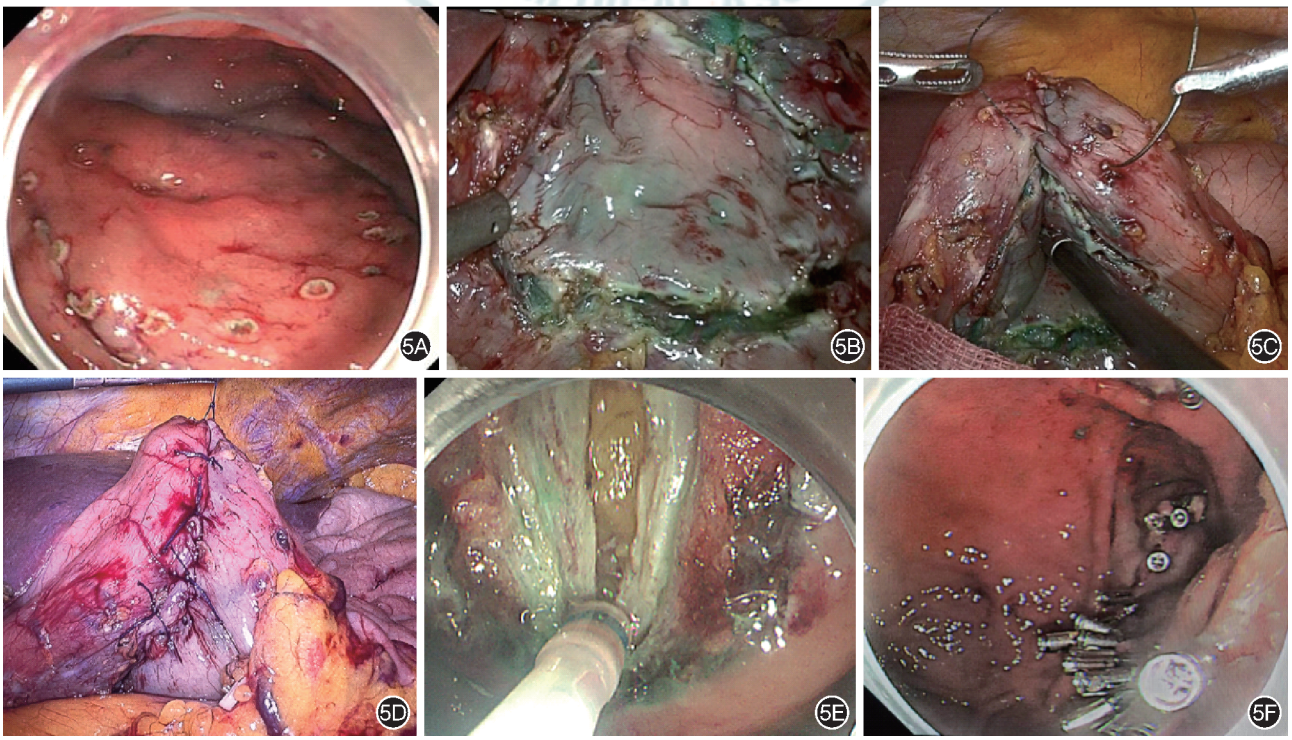

图 5　非暴露式胃全层切除术　5A：内镜下沿标记点外侧缘环周切开黏膜下深层；5B：双镜联合下，以超声刀环周切开胃壁浆肌层；5C：将胃病灶剥离区域完整推向胃腔内；5D：在胃病灶剥离区两侧胃壁进行浆肌层缝合；5E：内镜下沿原切线区域全层切开胃壁，完整切除胃壁病灶；5F：封闭胃腔内切口，标本首选内镜经口腔取出并送检

《中华消化内镜杂志》校样

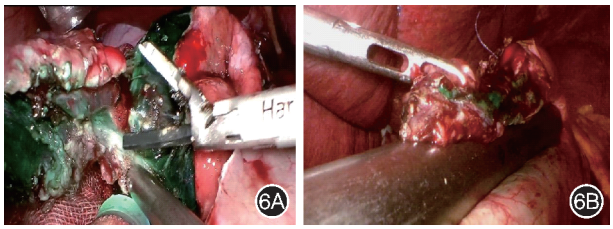

图6　暴露式胃全层切除术　6A：腹腔镜下沿标记点外侧缘使用超声刀全层切开胃壁，在内镜指引下完整切除病灶；6B：关闭胃壁切口，标本首选内镜经口腔取出并送检

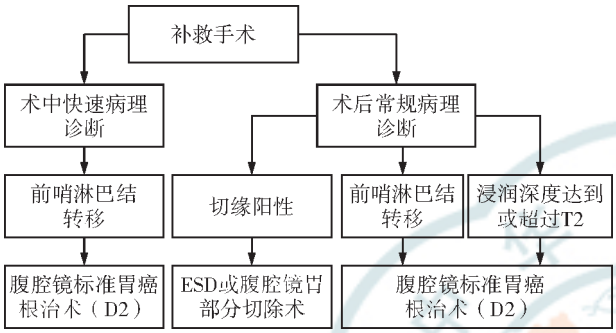

注：ESD指内镜黏膜下剥离术

图7　补救手术操作流程图

推荐意见：吲哚菁绿黏膜下注射15 min后，观察并确认显影的前哨淋巴结及其引流区域。SLB以邻近胃壁的脂肪组织为近端边界，以离胃壁最远的染色前哨淋巴结外2 cm为远端边界。在SLB外结扎并离断主要血管后，分离胃前、后壁血管，最终将SLB从胃壁整块切除。

推荐说明：前哨淋巴结作为原发肿瘤淋巴转移的首站，其示踪与病理检查可为区域淋巴结状态提供准确信息[67]。然而，胃癌淋巴引流的复杂性及非典型转移模式为前哨淋巴结的准确识别带来挑战[68]。部分临床分期为T1~T2期患者在无前哨淋巴结转移的情况下仍可能出现区域淋巴结转移[69]。研究表明，大多数前哨淋巴结以外的转移仍位于同一淋巴组内，因此，前哨淋巴结的检出应扩展至包含血管伴行区域在内的完整引流区[70]。若该区域内前哨淋巴结未见转移，则其他区域发生淋巴结转移的概率极低，无需扩大清扫范围[9]。基于此，日本率先引入SLB理念，以降低假阴性风险[71]。在日本的研究中，胃SLB沿大动脉划分为五个区域：胃左动脉区（l-GA）（淋巴结1、3a和7组），胃右动脉区域（r-GA）（淋巴结3b、5和8组），胃网膜右动脉区域（r-GEA）（淋巴结4d和6组），胃网膜左动脉区域（l-GEA）（淋巴结4sa和4sb组），和胃后动脉（p-GA）（淋巴结11p组）[67, 72]。韩国则将SLB定义为以邻近胃壁的脂肪组织为近端边界，以离胃壁最远的染色前哨淋巴结外2 cm为远端边界[36]。LSBD强调对示踪剂显影范围内所有淋巴结的整块切除[73]。与仅切除染色淋巴结的“拾取法”相比，该方法的灵敏度由50%~54.8%显著提升至92.3%~96%，具有更高的肿瘤学安全性[72, 74]。

共识10：手术中需要对前哨淋巴结进行预分拣。（推荐等级：强推荐；证据质量：低；投票同意率：100%）

推荐说明：术中应于SLB内的主要血管处留置止血夹以便识别。完成清扫后，将整块引流区组织置入标本袋并经腹壁取出。随后，由3名术者立即在手术室内设置的无菌台进行分拣操作。（1）首先将SLB标本按体内解剖位置展开摆放，记录SLB所属淋巴结分站，同时测量标本大小并拍照记录。（2）术者在肉眼及荧光腹腔镜配合下，参照术中观察到的显影前哨淋巴结解剖位置，识别吲哚菁绿示踪剂显影的所有前哨淋巴结。（3）依据形态与显影特征，将标本精细分拣为“吲哚菁绿显影前哨淋巴结”与“SLB脂肪组织”两部分，实现术中预分拣目的。

四、术中内镜操作

共识11：双镜联合胃壁全层切除术，需要在内镜下对病灶边缘进行判定。（推荐等级：强推荐；证据质量：低；投票同意率：100%）

推荐意见：为明确有效的安全切缘，术前需要依据肿瘤的病理类型和组织学形态进行综合判定[75]：（1）针对平坦或隆起形态的分化型肿瘤，应在白光基础上常规应用醋酸、靛胭脂等染色技术联合ME-IEE进行范围标记，标记点在病变边缘外侧约5 mm处；若分化型病变初次标记切除术后，病理证实水平切缘阳性，应考虑术前评估失误可能，建议再次利用上述方法进行标记，必要时行四象限活检[76]；（2）针对未分化型、病灶边界不清晰难以判断者，需要术前于病灶周围行四象限活检，明确病灶周围边界[77]，沿病变边缘采用双镜联合手术完整切除病变[78]。

推荐说明：对于需要双镜联合进行胃壁全层切除病例；在术中操作时，首先通过内镜在病灶边缘利用一次性黏膜切开刀进行标记，并在病变周围黏膜下注射生理盐水亚甲蓝透明质酸钠混合液。使用一次性黏膜切开刀沿标记点外侧环形切开，术中应用圈套器及金属夹进行组织牵引，并间断使用止血钳进行止血处理。随后，在双镜联合下进行胃病灶全层切除，最大限度保留健康胃组织，减少术后功能障碍。若术后病理提示切缘阳性（即肿瘤残留），需行LPG补切。所有切除标本需经规范化病理处理，确认水平和垂直切缘状态。整个手术过程中，胃镜与腹腔镜联合操作，确保肿瘤周边胃壁全层被完整切除[79]。

共识12：抬举征阴性的早期胃癌病灶建议采用双镜联合手术胃病灶全层切除。（推荐等级：强推荐；证据质量：低；投票同意率：100%）

推荐意见：针对内镜下抬举征阴性的早期胃癌病灶，考虑病灶浸润深度达黏膜下深层或因黏膜下层粘连而难以保证整块切除时，建议采用双镜联合下胃病灶全层切除。

推荐说明：对于内镜下抬举征阴性的早期胃癌病变，提示病变浸润深度可能已达黏膜下层深层（T1b），超出ESD适应证。另外，黏膜下层粘连也可能导致抬举征阴性，粘连严重或范围较大时，ESD治疗可能难以保证病变的整块切除，

《中华消化内镜杂志》校样

穿孔、切缘阳性及局部复发的风险显著升高[21]。LECS 可完成胃病灶全层切除，既能准确保留安全切缘，又可即时缝合胃壁缺损，兼顾根治性与安全性。因此，推荐此类患者首选 LECS 胃病灶全层切除，以提高治愈性切除比例、减少并发症并改善长期预后。

五、病理诊断

共识 13：规范化的病理诊断需要临床医师与护士、病理医师与技师的密切协作。（推荐等级：强推荐；证据质量：高；投票同意率：100%）

精准、规范的病理诊断是判断手术效果、是否需要补充术后治疗的重要环节，需要临床医师与护士、病理医师与技师的全链条密切协作。临床医师、护士负责采集患者的病史和临床资料，并提供详细病理学检查申请单，在申请单上重点提示临床诊断，提醒病理医师需要关注的检查重点。临床医师、护士需要和病理医师、技师共同配合做好离体标本的规范化处理，处理过程中需要注意保持标本和病变的完整性[80]。病理技师团队负责制备高质量组织切片，并完成苏木精-伊红（hematoxylin-eosin staining，HE）染色、特殊染色、免疫组化，以及基因检测等工作，确保病理医师能够全面清晰地观察组织结构，从而做出准确和规范的病理诊断，为临床治疗提供建议。建立全链条质控体系有助于做出精准、规范的病理诊断，定期的多学科讨论机制有利于推动各学科协同发展[19]。

共识 14：临床医师与护士应接受规范化培训，并对组织标本进行正确的预处理。（推荐等级：强推荐；证据质量：中；投票同意率：100%）

推荐意见：规范化的组织标本预处理是确保病理诊断准确性的基础环节。临床医师与护士需通过系统培训，掌握标准的标本处理流程与操作要点，以保证所获标本能够真实、完整地反映病变信息[81]。

推荐说明：病理申请单的规范填写包含患者的临床资料、病变的肉眼和（或）内镜下诊断以及需要关注的重点。其中，临床资料应包含患者基本信息、病史、体征和相关的影像学检查等；病变的肉眼或内镜下诊断应包含病变的部位、大小、肉眼形态、术前评估的病理组织学类型、病变浸润深度等；对于一些特殊病例，应标注需要特别关注的问题。

培训应强化临床医师和护士对标本固定重要性的认识，严格遵循相关规范和指南要求，进行正确的固定操作。对于离体标本，应将其展平并用细针固定标本的四周，标记口侧和肛侧、测量大小、拍照记录，同时注意滴加生理盐水保持黏膜表面湿润状态，采用 4% 中性甲醛溶液于 30 min 内进行妥善的固定处理（图 8、9）。

临床医师和护士应严格按照规定的流程和时间预处理标本，确保标本及时固定，防止因延迟固定导致组织自溶或腐败，影响病理诊断的准确性[82]。通过规范化培训，使临床医师和护士熟悉病理诊断的流程和需求，能够准确地采集

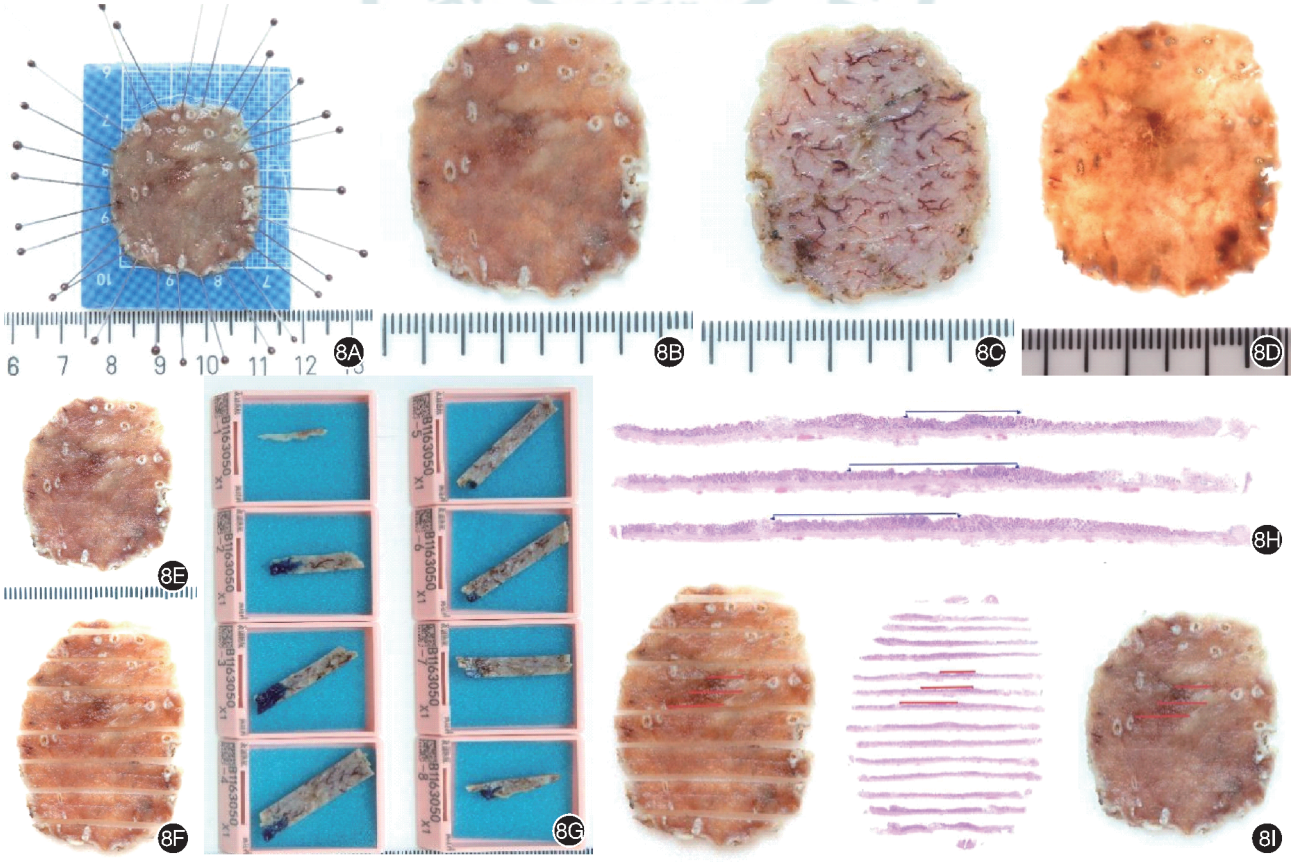

图 8　双镜联合胃内镜黏膜下剥离术（ESD）标本规范化病理处理流程　8A：ESD 送检黏膜展平、扎针固定；8B：肉眼观察黏膜侧；8C：肉眼观察黏膜下层；8D：透光观察；8E：改刀；8F：改刀后分组；8G：放置包埋盒；8H：显微镜观察　HE　×1；8I：黏膜病变谱系图　HE

《中华消化内镜杂志》校样



图9　双镜联合胃全层切除标本规范化病理处理流程　9A：展平扎针固定；9B：肉眼观察黏膜侧；9C：肉眼观察浆膜侧；9D：改刀；9E：改刀后分组；9F：改刀后切面；9G：放置包理；9H：显微镜观察　HE　×1

病史和临床资料，为病理医师提供详细的背景信息，从而为临床医师提供更准确的诊断和治疗建议[83]。

总之，临床医师和护士在病理组织标本预处理中的规范化操作对于提高病理诊断的准确性和可靠性具有重要意义，规范化培训是确保临床医师和护士能够胜任这一关键环节的重要保障。

共识 15：规范前哨淋巴结术中快速活体组织病理学检查的方案。（推荐等级：中等推荐；证据质量：低；投票同意率：98%）

推荐意见：将前哨淋巴结置于干净滤纸上，吸干表面液体。对于长径<5 mm 的前哨淋巴结，沿淋巴结长轴获取最大的 2 个连续层面切片。长径≥5 mm 的前哨淋巴结经对剖后，分别获取最大的 2 个连续层面共 4 张切片。制备 5~6 μm 冰冻切片进行术中评估。剩余组织应在离体 30 min 内完成固定，并于术后进行全部取材及石蜡制片，以提高微小转移灶的检出率。

推荐说明：术中快速冰冻病理用于评估前哨淋巴结的转移状态，其结果直接影响手术范围决策（如是否需扩大淋巴结清扫）。该过程要求在接收标本后 15~30 min 内完成诊断，并由病理科通过电话或医院信息系统将结果即时反馈至手术团队（通常为主刀医师或其助手）。

在 SLB 的精细处理中，术中预分拣获得的“吲哚菁绿显影前哨淋巴结”与“SLB 脂肪组织”应分别装袋、标记并核对信息后立即送检病理科。建议由 2 名病理医师（其中 1 名为副主任医师及以上，1 名为主治医师及以上）与 1 名高年资病理技师共同完成后续处理。

“吲哚菁绿显影前哨淋巴结”由病理医师初步处理后，交由指定技师进行快速冰冻切片。“SLB 脂肪组织”需进一步精细分拣，所有可辨认且最大径≥2 mm 的结节均应检出并同样行快速冰冻切片，定义为“吲哚菁绿未显影前哨淋巴结”[10]（图 10）。精细分拣遵循以下标准化操作：①沿血管走行逐层剔除脂肪组织，以立体分层方式充分暴露潜在淋巴结，注意保护血管主干；②对脂肪较厚区域，采用精细组织剪分层剥离，逐步减薄组织，避免遗漏微小淋巴结（图 11）。

准确的术中病理诊断是 SNNS 成功的关键。由日本临床肿瘤学组（Japan Clinical Oncology Group，JCOG）进行的 JCOG0302 研究报告了 46% 的假阴性率，提示仅依靠单一层面评估可能存在遗漏，强调多层面冰冻切片检查的必要性[68]。SENORITA 研究结果亦发现，仅评估前哨淋巴结最大单一层面可能漏诊微小转移灶[18]。因此，本共识推荐术中获取前哨淋巴结的两个最大连续层面进行初步评估，以提高诊断准确性。

共识 16：快速冰冻免疫组化或分子技术可作为补充病理诊断手段。（推荐等级：弱推荐；证据质量：低；投票同意率：98%）

推荐说明：术中快速冰冻免疫组化技术已在多家医疗机构开展应用，有助于避免过度治疗并降低二次手术风险。分子检测方面，通过检测淋巴结匀浆中 CK19 信使核糖核酸（messenger RNA，mRNA）的表达水平可在理论上实现更敏

《中华消化内镜杂志》校样

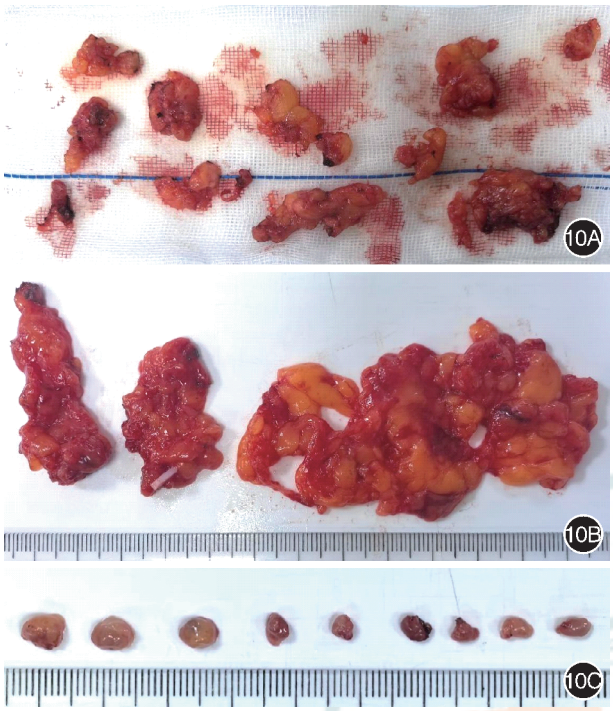

图 10　前哨淋巴结快速冰冻病理取材　10A：预分拣“吲哚菁绿显影前哨淋巴结”；10B：预分拣“前哨淋巴结引流区脂肪组织”；10C：病理医师检出所有可疑“吲哚菁绿显影前哨淋巴结”与“吲哚菁绿未显影前哨淋巴结”

感、更客观的评估[84]。但受限于较高成本、设备要求及特异性问题（如微转移的临床意义不明确、假阳性风险等），目前仍需更多研究验证，尚未广泛普及。

快速、准确的术中病理评估是前哨淋巴结活检的关键。此外，多种基于分子的诊断方法（如逆转录聚合酶链反应、一步核酸扩增试验等）已被提出，有望进一步提升术中病理评估的准确性[85]，建议根据各单位实际情况开展。

共识 17：应当制定双镜联合手术规范化、结构化病理报告。（推荐等级：强推荐；证据质量：中；投票同意率：100%）

推荐意见：明确统一的格式和内容要求，制定规范化和结构化的病理报告，以确保关键病理信息的完整性与一致性，减少因报告差异导致的误读或判断偏倚（图 12）。

推荐说明：规范化的病理报告应系统记录肿瘤部位、大小、形态、组织学类型、分化程度、浸润深度、脉管侵犯、切缘状况等关键信息，这些信息为临床制定后续治疗方案提供重要依据[22]。结构化报告通过标准化模板和统一术语，引导病理医师全面、系统地描述病理特征，有效避免因个人习惯或疏忽造成的信息遗漏[86]。不仅有助于提升病理诊断的质量和效率，也确保不同病例间病理评估标准一致，为临床治疗决策与方案优化奠定可靠基础[87]。此外，规范化、结构

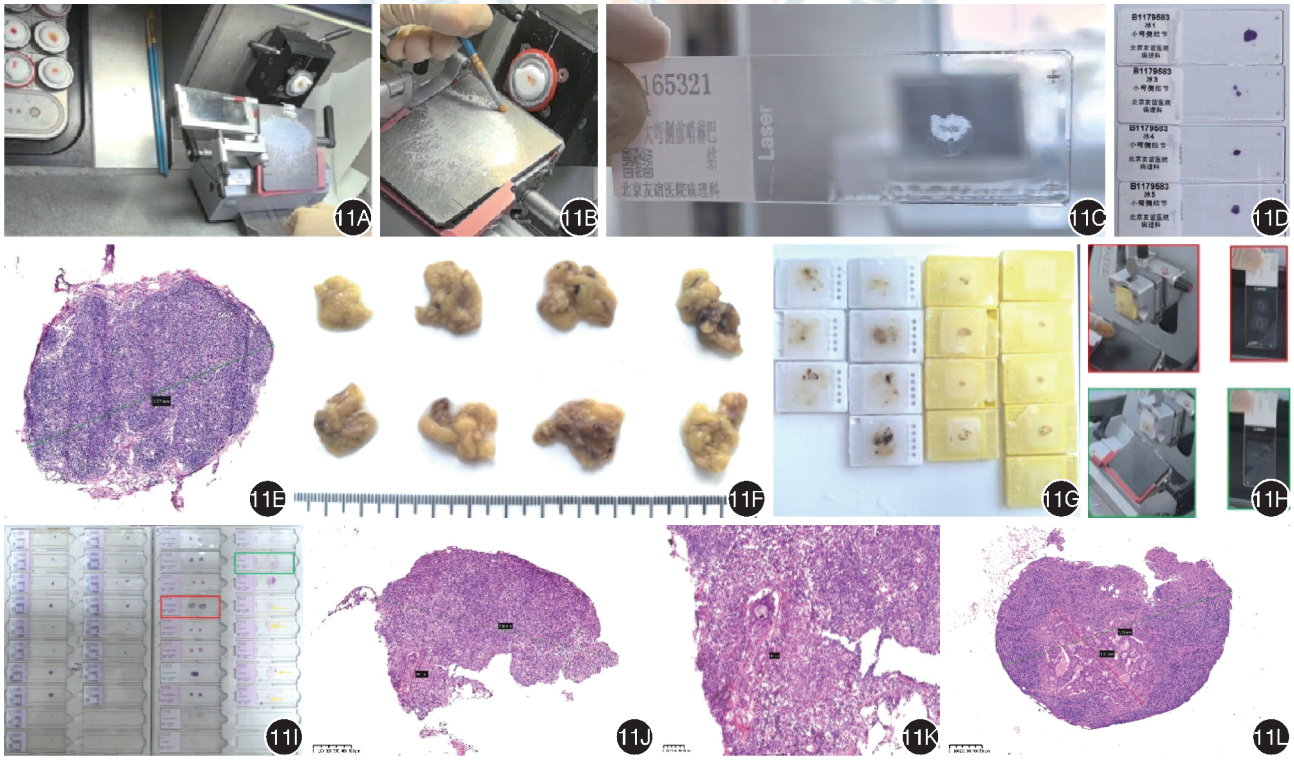

图 11　前哨淋巴结引流区术中快速冰冻及常规病理处理　11A、11B、11C：前哨淋巴结术中快速冰冻包埋、切片；11D：冰冻切片 HE 染色；11E：冰冻切片显微镜下病理观察，绿色直线为淋巴结镜下最大径　HE　×4；11F：术后对前哨淋巴结引流区脂肪组织进行常规病理检查，充分固定后将所有脂肪结缔组织分成 20 mm×20 mm 大小并全部取材；11G：组织脱水后包埋；11H：以 10~50 μm 为间隔连续制备多张切片；11I：常规进行 HE 染色，红色框为 1 枚转移“吲哚菁绿显影前哨淋巴结”，绿色框为前哨淋巴结引流区脂肪组织；11J：1 枚“吲哚菁绿显影前哨淋巴结”冰冻切片（对应 11I 中红色框内切片）中可见癌转移　HE　×4；11K：11J 淋巴结中癌转移灶　HE　×20；11L：11J 淋巴结经石蜡深切后仍可见癌转移灶，绿色直线为淋巴结镜下最大径，红色直线为癌转移灶镜下最大径　HE　×4

《中华消化内镜杂志》校样

结构化病理报告

— 术式：
— 肉眼描述及类型：
— 组织学类型：
— 肿瘤侵犯的深度：
— 浸润形式/肿瘤生长方式：
— 有无脉管、神经等侵犯：
— 肿瘤周围组织病变情况（有无溃疡/瘢痕等情况）：
— 手术切缘状况：
— 其他病变：
— 前哨区淋巴结共　枚，转移　枚；明细如下：
（1）（吲哚菁绿显影）淋巴结　枚，转移　枚；
（2）（前哨淋巴结引流区脂肪组织）淋巴结　枚，转移　枚。
— 病理分期：
— 免疫组化及特殊染色：

图 12　结构化病理报告

化的病理报告在多中心协作中能够确保数据的一致性和可比性，有利于临床研究的开展，从而更准确地评估不同治疗方案的有效性和安全性[88]。综上，制定双镜联合手术规范化、结构化病理报告是实现诊疗同质化、提升医疗质量与患者预后的重要基础。

六、术后处理及随访

共识 18：建议双镜联合术后留置胃管。（推荐等级：中等推荐；证据质量：低；投票同意率：98%）

推荐意见：建议手术后留置胃管，旨在监测迟发性出血和胃肠道功能恢复情况。

推荐说明：留置胃管主要用于 ESD 与胃切除术后创面迟发性出血以及胃肠道功能恢复情况的评估。ESD 术中应常规对创面显露的血管进行电凝处理，有助于降低迟发性出血风险。此外，胃小弯侧淋巴结清扫时易损伤迷走神经，影响胃肠道功能恢复；而胃大弯侧淋巴结清扫对于迷走神经干扰小，胃肠道功能恢复较快。建议依据具体情况拔除胃管并逐步开放饮食，降低长期留置胃管相关感染的风险。

共识 19：双镜联合术后应对胃肠功能、营养状态及生活质量进行评估。（推荐等级：强推荐；证据质量：低；投票同意率：98%）

推荐说明：术后评估应系统覆盖以下方面。胃肠功能：包括术后首次排气和排便时间，反映胃肠蠕动恢复[89]；术后首次饮水时间，评估胃耐受性[66]。胃排空核素显像可作为客观评估胃肠动力的方法，量化手术对胃排空功能的影响，建议于术前、术后 1 周、3 个月及 1 年时进行[90-91]。营养状态：体重与体重指数（body mass index，BMI）可直接反映营养储备变化[92]；血清总蛋白、白蛋白、血红蛋白及预后营养指数（prognostic nutritional index，PNI）等实验室指标则提供客观评价依据[93-96]。生活质量：推荐使用欧洲癌症研究与治疗组织生命质量测定核心量表（European Organization for Research and Treatment of Cancer quality of life questionnaire core 30，EORTC QLQ-C30）[97-98]，胃癌特异性模块（STO22）[99-100]和胃切除术后综合征评估量表（postgastrectomy syndrome assessment scale-45，PGSAS-45）[101-102]等量表进行系统评估，包含胃肠道症状评定量表（gastrointestinal symptom rating scale，GSRS）[89]和生命质量简表（short form-8，SF-8）[103]，进一步将患者主观感受纳入评价体系，全面评估生活质量和胃肠道症状[104-105]。

共识 20：双镜联合手术后应进行规律的随访。（推荐等级：强推荐；证据质量：中；投票同意率：98%）

推荐意见：双镜联合手术后应建立规律的随访制度，重点监测手术区域复发和远处脏器转移，建议随访时间不少于 5 年（表 4）。

推荐说明

1. 随访频率：术后 5 年内应规律随访，其中第 1~2 年每 3~6 个月复查 1 次，第 3~5 年每 6~12 个月复查 1 次。由于仍存在复发或异时性癌的可能，术后第 6 年起建议每年随访 1 次。

2. 随访内容：包括临床病史、体格检查、血液学检查（血常规、生化和肿瘤标志物 CEA、CA19-9）。其中，肿瘤标志物的监测有助于早期提示复发，其升高可能早于影像学异常 2~3 个月。对接受胃区域性切除的患者，还需常规评估营养

表 4　术后随访频率及内容

类别	频率与时机	具体内容与说明
随访频率	术后第 1~2 年：每 3~6 个月 1 次 术后第 3~5 年：每 6~12 个月 1 次 术后第 6 年起：每年 1 次	术后 5 年后，由于仍存在复发或异时性多原发癌的可能，推荐每年进行随访，重点监测手术区域复发和远处脏器转移情况
随访内容	常规进行	临床病史、体格检查及血液学检查（血常规、生化和肿瘤标志物 CEA 与 CA19-9）；对于接受胃切除的患者进行维生素 B12、铁离子和钙离子检测
	术前常规检测，除菌后按需监测	术前应常规进行 $^{13}C/^{14}C$ 呼气试验检测，对幽门螺杆菌感染确诊者，应于术后尽早根除治疗，并注意在除菌后的随访中通过呼气试验监测是否有再次感染
影像学检查	术后第 1 年：每 6~12 个月 1 次 术后第 2 年：每年 1 次	胸、腹部、盆腔增强 CT，目的在于及时发现新发肿瘤、局部复发或远处转移
胃镜检查	术后第 1 年：3、6、12 个月各 1 次 术后第 2 年起：每年 1 次	发现新生肿瘤或原发肿瘤复发，必要时进行活检以明确诊断
复发和（或）转移	出现症状恶化及新发症状，怀疑发生复发和（或）转移时	完整检查（包括全部随访内容和影像学及胃镜检查）常规影像学检查为阴性时，推荐进行 PET-CT 检查

注：PET-CT 指正电子发射计算机断层显像

《中华消化内镜杂志》校样

状况，重点关注维生素 B_{12}、铁离子和钙离子水平[106-109]。幽门螺杆菌的检测与控制有助于预防异时性胃癌的发生，术前应常规进行 ^{13}C 或 ^{14}C 呼气试验检测，对幽门螺杆菌感染确诊者，应于术后尽早根除治疗，并注意在除菌后的随访中通过呼气试验监测是否有再次感染。

3. 影像学检查：术后第 1 年每 6~12 个月进行 1 次胸腹盆增强 CT 检查。第 2 年起每年 1 次，以及时发现局部复发或远处转移[106-107, 109]。

4. 胃镜检查：术后第 1 年应于第 3、6 和 12 个月进行胃镜检查。第 2 年起每年进行 1 次，旨在早期识别局部复发或新生病变，必要时行活检明确。

5. 复发或转移：随访期间若出现症状加重或新发症状，怀疑发生复发和（或）转移时，应及时随访并完善检查。如临床怀疑复发而常规影像学阴性，推荐行正电子发射计算机断层扫描（positron emission tomography-computer tomography，PET-CT）以辅助诊断。

《早期胃癌双镜联合前哨淋巴结导航手术多学科临床诊疗实践专家共识（2025 版）》编审委员会成员名单

审定专家：张澍田（首都医科大学附属北京友谊医院消化分中心），张忠涛（首都医科大学附属北京友谊医院普外分中心），陈凛（北京大学国际医院胃肠外科），李鹏（首都医科大学附属北京友谊医院消化分中心），张军（首都医科大学附属北京友谊医院普外分中心），陈光勇（首都医科大学附属北京友谊医院病理科）

编写委员会成员（*按姓名拼音排序*）：步召德（北京大学肿瘤医院胃肠肿瘤中心），柴宁莉（中国人民解放军总医院第一医学中心消化内科），陈光勇（首都医科大学附属北京友谊医院病理科），陈琨（首都医科大学附属北京友谊医院消化分中心），陈凛（北京大学国际医院胃肠外科），丁震（中山大学附属第一医院内镜中心），和水祥（西安交通大学第一附属医院消化内科），胡兵（四川大学华西医院消化内科），黄永辉（北京清华长庚医院消化科），冀明（首都医科大学附属北京友谊医院消化分中心），金震东（海军军医大学第一附属医院消化内科），靖昌庆（山东第一医科大学附属省立医院胃肠外科），康维明（中国医学科学院北京协和医院基本外科），李静（中华外科杂志编辑部），李鹏（首都医科大学附属北京友谊医院消化分中心），李文（天津市人民医院内镜诊疗中心），李汛（兰州大学第一医院普外科），李子禹（北京大学肿瘤医院胃肠肿瘤中心），梁品（大连医科大学附属第一医院胃肠外科），廖专（海军军医大学第一附属医院消化内科），令狐恩强（中国人民解放军总医院第一医学中心消化内科），刘翠（海军军医大学第一附属医院护理部），刘凤林（复旦大学附属肿瘤医院胃外二科），刘俊（华中科技大学同济医学院附属协和医院消化内科），刘揆亮（首都医科大学附属北京友谊医院消化分中心），刘思德（南方医科大学南方医院消化内科），孟凡冬（首都医科大学附属北京友谊医院消化分中心），彭贵勇（陆军军医大学第一附属医院消化科），孙立（中国人民解放军总医院第一医学中心麻醉科），孙琦（南京大学医学院附属鼓楼医院病理科），孙思予（中国医科大学附属盛京医院内镜诊治中心），孙秀静（首都医科大学附属北京友谊医院消化分中心），孙益红（复旦大学附属中山医院胃肠外科），唐涌进（中华消化内镜杂志编辑部），田艳涛（中国医学科学院肿瘤医院胰胃外科），汪学非（复旦大学附属中山医院胃肠外科），王春（新疆维吾尔自治区人民医院病理科），王贵齐（中国医学科学院肿瘤医院消化内科），王权（吉林大学第一医院胃结直肠外科），王拥军（首都医科大学附属北京友谊医院消化分中心），王云（首都医科大学附属北京友谊医院麻醉科），王震宇（天津市南开医院微创外科中心），徐红（吉林大学白求恩第一医院胃肠内科），徐美东（同济大学附属东方医院内镜中心），徐瑞（首都医科大学附属北京友谊医院病理科），徐泽宽（南京医科大学第一附属医院胃外科），许国强（浙江大学医学院附属第一医院消化内科），许洪伟（山东第一医科大学附属省立医院消化内科），许森林（陆军军医大学第一附属医院病理科），杨爱明（中国医学科学院北京协和医院消化内科），尹杰（首都医科大学附属北京友谊医院普外分中心），于红刚（武汉大学人民医院消化内科），袁静（中国人民解放军总医院第一医学中心病理科），臧潞（上海交通大学医学院附属瑞金医院普通外科），张军（首都医科大学附属北京友谊医院普外分中心），张澍田（首都医科大学附属北京友谊医院消化分中心），张忠涛（首都医科大学附属北京友谊医院普外分中心），郑智（首都医科大学附属北京友谊医院普外分中心），赵贵君（内蒙古自治区人民医院内镜中心），赵宇（首都医科大学附属北京友谊医院消化分中心），郑朝辉（福建医科大学附属协和医院胃外科），钟良（复旦大学附属华山医院消化内科），周成军（山东大学齐鲁第二医院病理科），周雷（中日友好医院普通外科），周平红（复旦大学附属中山医院内镜中心），朱圣韬（首都医科大学附属北京友谊医院消化分中心），祝荫（南昌大学第一附属医院消化内科），左秀丽（山东大学齐鲁医院消化内科）

执笔者：郑智（首都医科大学附属北京友谊医院普外分中心），赵宇（首都医科大学附属北京友谊医院消化分中心），徐瑞（首都医科大学附属北京友谊医院病理科），王子萌（首都医科大学附属北京友谊医院普外分中心），尹杰（首都医科大学附属北京友谊医院普外分中心），孟凡冬（首都医科大学附属北京友谊医院消化分中心），刘揆亮（首都医科大学附属北京友谊医院消化分中心）

利益冲突　所有作者声明不存在利益冲突

参　考　文　献

[1] Chen Y, Jia K, Xie Y, et al. The current landscape of gastric cancer and gastroesophageal junction cancer diagnosis and treatment in China: a comprehensive nationwide cohort analysis[J]. J Hematol Oncol, 2025, 18(1): 42. DOI: 10.1186/s13045-025-01698-y.

[2] 苗儒林, 李子禹, 季加孚. 从中国胃肠肿瘤外科联盟相关数据分析我国早期胃癌诊治现状和发展趋势[J]. 中国实用外科杂志, 2019, 39(5): 419-423. DOI: 10.19538/j. cjps. issn1005-2208.2019.05.03.

[3] Wang X, Gao X, Yu J, et al. Emerging trends in early-onset gastric cancer[J]. Chin Med J (Engl), 2024, 137(18): 2146-2156. DOI: 10.1097/CM9.0000000000003259.

[4] Kim YI, Khalaf MA, Keihanian T, et al. Ambulatory endoscopic submucosal dissection for gastrointestinal neoplasms: trends and associated factors in the United States [J]. Clin Gastroenterol Hepatol, 2024, 22(8): 1734-1736. e3. DOI: 10.1016/j.cgh.2023.12.021.

[5] 国家消化系统疾病临床医学研究中心, 中华医学会消化内镜学分会, 中国医师协会消化医师分会. 胃内镜黏膜下剥离术围手术期指南(2025 版)[J]. 中华消化内镜杂志, 2025, 42(6): 421-437. DOI: 10.3760/cma. j. cn321463-20250110-00017

[6] Degiuli M, Sasako M, Ponti A, et al. Randomized clinical trial

《中华消化内镜杂志》校样

comparing survival after D1 or D2 gastrectomy for gastric cancer[J]. Br J Surg, 2014, 101(2): 23-31. DOI: 10.1002/bjs.9345.

[7] Li GZ, Doherty GM, Wang J. Surgical management of gastric cancer: a review[J]. JAMA Surg, 2022, 157(5): 446-454. DOI: 10.1001/jamasurg.2022.0182.

[8] Kinami S, Nakamura N, Miyashita T, et al. Life prognosis of sentinel node navigation surgery for early-stage gastric cancer: outcome of lymphatic basin dissection[J]. World J Gastroenterol, 2021,27(46):8010-8030. DOI: 10.3748/wjg.v27.i46.8010.

[9] Abate M, Drebin H, Shimada S, et al. Feasibility and efficacy of sentinel lymph node mapping in gastric cancer[J]. Ann Surg Oncol, 2024, 31(10): 6959-6969. DOI: 10.1245/s10434-024-15642-w.

[10] An JY, Min JS, Hur H, et al. Laparoscopic sentinel node navigation surgery versus laparoscopic gastrectomy with lymph node dissection for early gastric cancer: short-term outcomes of a multicentre randomized controlled trial (SENORITA)[J]. Br J Surg, 2020, 107(11): 1429-1439. DOI: 10.1002/bjs.11655.

[11] 陈耀龙, 杨克虎, 王小钦, 等. 中国制订/修订临床诊疗指南的指导原则(2022 版)[J]. 中华医学杂志, 2022, 102(10): 697-703. DOI: 10.3760/cma.j.cn112137-20211228-02911.

[12] Chen Y, Yang K, Marušic A, et al. A reporting tool for practice guidelines in health care: the RIGHT statement[J]. Ann Intern Med, 2017,166(2):128-132. DOI: 10.7326/M16-1565.

[13] Powell C. The Delphi technique: myths and realities[J]. J Adv Nurs, 2003, 41(4): 376-382. DOI: 10.1046/j.1365-2648.2003.02537.x.

[14] Guyatt G, Oxman AD, Akl EA, et al. GRADE guidelines: 1. Introduction-GRADE evidence profiles and summary of findings tables[J]. J Clin Epidemiol, 2011, 64(4): 383-394. DOI: 10.1016/j.jclinepi.2010.04.026.

[15] 刘揆亮, 李鹏, 张澍田. 重视全链条理念 规范消化道早期癌诊治[J]. 中华消化内镜杂志, 2024, 41(7): 505-508. DOI: 10.3760/cma.j.cn321463-20240604-00254.

[16] Fleissig A, Jenkins V, Catt S, et al. Multidisciplinary teams in cancer care: are they effective in the UK?[J]. Lancet Oncol, 2006,7(11):935-943. DOI: 10.1016/S1470-2045(06)70940-8.

[17] Rummans TA, Clark MM, Sloan JA, et al. Impacting quality of life for patients with advanced cancer with a structured multidisciplinary intervention: a randomized controlled trial [J]. J Clin Oncol, 2006, 24(4): 635-642. DOI: 10.1200/JCO.2006.06.209.

[18] Park SH, Chung SY, Lee JH, et al. Feasibility of intraoperative pathologic examination for sentinel lymph nodes during sentinel node navigation surgery in early gastric cancer: results of pathologic protocol for SENORITA trial[J]. Gastric Cancer, 2024, 27(4): 858-868. DOI: 10.1007/s10120-024-01497-3.

[19] Shah SC, Wang AY, Wallace MB, et al. AGA clinical practice update on screening and surveillance in individuals at increased risk for gastric cancer in the United States: expert review[J]. Gastroenterology, 2025, 168(2): 405-416. e1. DOI: 10.1053/j.gastro.2024.11.001.

[20] Ling T, Wu L, Fu Y, et al. A deep learning-based system for identifying differentiation status and delineating the margins of early gastric cancer in magnifying narrow-band imaging endoscopy[J]. Endoscopy, 2021,53(5):469-477. DOI: 10.1055/a-1229-0920.

[21] Dinis-Ribeiro M, Libânio D, Uchima H, et al. Management of epithelial precancerous conditions and early neoplasia of the stomach (MAPS Ⅲ): European Society of Gastrointestinal Endoscopy (ESGE), European Helicobacter and Microbiota Study Group (EHMSG) and European Society of Pathology (ESP) guideline update 2025[J]. Endoscopy, 2025, 57(5): 504-554. DOI: 10.1055/a-2529-5025.

[22] Qiu B, Zheng Y, Liu S, et al. Multitask deep learning based on longitudinal CT images facilitates prediction of lymph node metastasis and survival in chemotherapy-treated gastric cancer [J]. Cancer Res, 2025, 85(13): 2527-2536. DOI: 10.1158/0008-5472.CAN-24-4190.

[23] Draganov PV, Wang AY, Othman MO, et al. AGA Institute clinical practice update: endoscopic submucosal dissection in the United States[J]. Clin Gastroenterol Hepatol, 2019, 17(1): 16-25.e1. DOI: 10.1016/j.cgh.2018.07.041.

[24] Malikowski T, Lehrke HD, Henry MR, et al. Accuracy of endoscopic ultrasound imaging in distinguishing celiac ganglia from celiac lymph nodes[J]. Clin Gastroenterol Hepatol, 2019, 17(1): 148-155. e3. DOI: 10.1016/j.cgh.2018.05.025.

[25] Yamamoto Y, Yoshida N, Yano T, et al. Assessment of outcomes from 1-year surveillance after detection of early gastric cancer among patients at high risk in Japan[J]. JAMA Netw Open, 2022, 5(8): e2227667. DOI: 10.1001/jamanetworkopen.2022.27667.

[26] Choi KS, Kim SH, Kim SG, et al. Early gastric cancers: is CT surveillance necessary after curative endoscopic submucosal resection for cancers that meet the expanded criteria? [J]. Radiology, 2016, 281(2): 444-453. DOI: 10.1148/radiol.2016152866.

[27] Jiang Y, Liang X, Wang W, et al. Noninvasive prediction of occult peritoneal metastasis in gastric cancer using deep learning[J]. JAMA Netw Open, 2021, 4(1): e2032269. DOI: 10.1001/jamanetworkopen.2020.32269.

[28] Guo J, Zhang K, Ji G, et al. Artificial neural network model enhancing the accuracy of clinical evaluation for high-risk population of lymph node metastasis in non-intestinal type early gastric cancer: a multicenter real-world study in China [J]. Int J Surg, 2025, 111(6): 4068-4073. DOI: 10.1097/JS9.0000000000002405.

[29] Lee KH, Park JH, Kim YH, et al. Diagnostic yield and false-referral rate of staging chest CT in patients with colon cancer[J]. Radiology, 2018, 289(2): 535-545. DOI: 10.1148/radiol.2018180009.

[30] 王胤奎, 李子禹, 陕飞, 等. 我国早期胃癌的诊治现状——来自中国胃肠肿瘤外科联盟数据的启示[J]. 中华胃肠外科杂志, 2018, 21(2): 168-174. DOI: 10.3760/cma.j.issn.1671-0274.2018.02.010.

[31] Japanese Gastric Cancer Association. Japanese gastric cancer treatment guidelines 2021 (6th edition)[J]. Gastric Cancer, 2023,26(1):1-25. DOI: 10.1007/s10120-022-01331-8.

[32] 郑智, 王子萌, 徐瑞, 等. 内镜-腹腔镜胃区域性切除联合前哨淋巴结引流区清扫术在早期胃癌患者中的应用研究[J]. 中华外科杂志, 2025, 63(7): 587-596. DOI: 10.3760/cma.j.cn112139-20250117-00034

[33] Wu JD, Wang Z, Zeng HC, et al. Comparison of indocyanine green and methylene blue use for axillary reverse mapping during axillary lymph node dissection[J]. MedComm (2020), 2020,1(2):211-218. DOI: 10.1002/mco2.31.

[34] Frumovitz M, Plante M, Lee PS, et al. Near-infrared

《中华消化内镜杂志》校样

fluorescence for detection of sentinel lymph nodes in women with cervical and uterine cancers (FILM): a randomised, phase 3, multicentre, non-inferiority trial[J]. Lancet Oncol, 2018, 19(10):1394-1403. DOI: 10.1016/S1470-2045(18)30448-0.

[35] Tian Y, Pang Y, Yang P, et al. Effect of carbon nanoparticle suspension injection versus indocyanine green tracer in guiding lymph node dissection during radical gastrectomy (FUTURE-01): a randomized clinical trial[J]. Int J Surg, 2025, 111(1):609-616. DOI: 10.1097/JS9.0000000000001873.

[36] Kim YW, Min JS, Yoon HM, et al. Laparoscopic sentinel node navigation surgery for stomach preservation in patients with early gastric cancer: a randomized clinical trial[J]. J Clin Oncol, 2022,40(21):2342-2351. DOI: 10.1200/JCO.21.02242.

[37] Tian Y, Yang P, Lin Y, et al. Assessment of carbon nanoparticle suspension lymphography-guided distal gastrectomy for gastric cancer[J]. JAMA Netw Open, 2022,5(4): e227739. DOI: 10.1001/jamanetworkopen.2022.7739.

[38] Zhong Q, Chen QY, Huang XB, et al. Clinical implications of indocyanine green fluorescence imaging-guided laparoscopic lymphadenectomy for patients with gastric cancer: a cohort study from two randomized, controlled trials using individual patient data[J]. Int J Surg, 2021, 94: 106120. DOI: 10.1016/j.ijsu.2021.106120.

[39] Chen QY, Zhong Q, Liu ZY, et al. Indocyanine green fluorescence imaging-guided versus conventional laparoscopic lymphadenectomy for gastric cancer: long-term outcomes of a phase 3 randomised clinical trial[J]. Nat Commun, 2023,14(1): 7413. DOI: 10.1038/s41467-023-42712-6.

[40] Skubleny D, Dang JT, Skulsky S, et al. Diagnostic evaluation of sentinel lymph node biopsy using indocyanine green and infrared or fluorescent imaging in gastric cancer: a systematic review and meta-analysis[J]. Surg Endosc, 2018, 32(6): 2620-2631. DOI: 10.1007/s00464-018-6100-9.

[41] Chen QY, Zhong Q, Li P, et al. Comparison of submucosal and subserosal approaches toward optimized indocyanine green tracer-guided laparoscopic lymphadenectomy for patients with gastric cancer (FUGES-019): a randomized controlled trial[J]. BMC Med, 2021, 19(1): 276. DOI: 10.1186/s12916-021-02125-y.

[42] Zhong Q, Wu D, Liu ZY, et al. Long-term oncological outcomes of indocyanine green fluorescence imaging-guided laparoscopic lymphadenectomy for gastric cancer: 5-year outcomes from the FUGES-012 randomized clinical trial[J]. BMC Med, 2025, 23(1): 497. DOI: 10.1186/s12916-025-04334-1.

[43] Sherwinter DA, Boni L, Bouvet M, et al. Use of fluorescence imaging and indocyanine green for sentinel node mapping during gastric cancer surgery: results of an intercontinental Delphi survey[J]. Surgery, 2022, 172(6S): S29-S37. DOI: 10.1016/j.surg.2022.06.036.

[44] Bok GH, Kim YJ, Jin SY, et al. Endoscopic submucosal dissection with sentinel node navigation surgery for early gastric cancer[J]. Endoscopy, 2012, 44(10): 953-956. DOI: 10.1055/s-0032-1310162.

[45] 中华医学会外科学分会胃肠外科学组. 吲哚菁绿近红外光成像在腹腔镜胃癌根治术中应用中国专家共识(2019 版)[J]. 中国实用外科杂志,2020,40(2):139-144. DOI: 10.19538/j.cjps.issn1005-2208.2020.02.02.

[46] 中华医学会外科学分会胃肠外科学组. 吲哚菁绿近红外光成像技术在腹腔镜胃癌根治术中应用中国专家共识(2023 版)[J]. 中国实用外科杂志,2023,43(2):128-135. DOI: 10.19538/j.cjps.issn1005-2208.2023.02.02.

[47] Ji H, Hu C, Yang X, et al. Lymph node metastasis in cancer progression: molecular mechanisms, clinical significance and therapeutic interventions[J]. Signal Transduct Target Ther, 2023,8(1):367. DOI: 10.1038/s41392-023-01576-4.

[48] Hirata Y, Noorani A, Song S, et al. Early stage gastric adenocarcinoma: clinical and molecular landscapes[J]. Nat Rev Clin Oncol, 2023, 20(7): 453-469. DOI: 10.1038/s41571-023-00767-w.

[49] Matsuda T, Nunobe S, Kosuga T, et al. Laparoscopic and luminal endoscopic cooperative surgery can be a standard treatment for submucosal tumors of the stomach: a retrospective multicenter study[J]. Endoscopy, 2017, 49(5): 476-483. DOI: 10.1055/s-0043-104526.

[50] Han TS, Kong SH, Lee HJ, et al. Dissemination of free cancer cells from the gastric lumen and from perigastric lymphovascular pedicles during radical gastric cancer surgery [J]. Ann Surg Oncol, 2011, 18(10): 2818-2825. DOI: 10.1245/s10434-011-1620-8.

[51] Goto O, Shimoda M, Sasaki M, et al. Potential for peritoneal cancer cell seeding in endoscopic full-thickness resection for early gastric cancer[J]. Gastrointest Endosc, 2018, 87(2): 450-456. DOI: 10.1016/j.gie.2017.08.036.

[52] Nunobe S, Hiki N, Gotoda T, et al. Successful application of laparoscopic and endoscopic cooperative surgery (LECS) for a lateral-spreading mucosal gastric cancer[J]. Gastric Cancer, 2012,15(3):338-342. DOI: 10.1007/s10120-012-0146-5.

[53] Goto O, Takeuchi H, Kawakubo H, et al. First case of non-exposed endoscopic wall-inversion surgery with sentinel node basin dissection for early gastric cancer[J]. Gastric Cancer, 2015, 18(2): 434-439. DOI: 10.1007/s10120-014-0406-7.

[54] Inoue H, Ikeda H, Hosoya T, et al. Endoscopic mucosal resection, endoscopic submucosal dissection, and beyond: full-layer resection for gastric cancer with nonexposure technique (CLEAN-NET) [J]. Surg Oncol Clin N Am, 2012, 21(1):129-140. DOI: 10.1016/j.soc.2011.09.012.

[55] Kikuchi S, Nishizaki M, Kuroda S, et al. Nonexposure laparoscopic and endoscopic cooperative surgery (closed laparoscopic and endoscopic cooperative surgery) for gastric submucosal tumor[J]. Gastric Cancer, 2017, 20(3): 553-557. DOI: 10.1007/s10120-016-0641-1.

[56] Kato M, Yahagi N. Advanced endoscopic treatment of gastric and duodenal neoplasms: beyond standard EMR and ESD[J]. Am J Gastroenterol, 2018,113(10):1423-1426. DOI: 10.1038/s41395-018-0221-6.

[57] Kitagawa Y, Hara T, Ikebe D, et al. Magnified endoscopic observation of small depressed gastric lesions using linked color imaging with indigo carmine dye[J]. Endoscopy, 2018, 50(2):142-147. DOI: 10.1055/s-0043-119212.

[58] Libânio D, Pimentel-Nunes P, Bastiaansen B, et al. Endoscopic submucosal dissection techniques and technology: European Society of Gastrointestinal Endoscopy (ESGE) technical review[J]. Endoscopy, 2023, 55(4): 361-389. DOI: 10.1055/a-2031-0874.

[59] Fan C, Xu K, Huang Y, et al. Viscosity and degradation controlled injectable hydrogel for esophageal endoscopic submucosal dissection[J]. Bioact Mater, 2021,6(4):1150-1162. DOI: 10.1016/j.bioactmat.2020.09.028.

[60] Lee AY, Jang JY, Seo JY, et al. Efficacy and safety of MC-003 solution for endoscopic mucosal or submucosal resection: a

《中华消化内镜杂志》校样

prospective, multicenter, randomized, triple-blinded, parallel-group, phase Ⅲ study[J]. Gastrointest Endosc, 2024, 100(1):36-45.e1. DOI: 10.1016/j.gie.2024.01.002.

[61] Esaki M, Ihara E, Sumida Y, et al. Hybrid and conventional endoscopic submucosal dissection for early gastric neoplasms: a multi-center randomized controlled trial[J]. Clin Gastroenterol Hepatol, 2023, 21(7): 1810-1818. e8. DOI: 10.1016/j.cgh.2022.10.030.

[62] Uraoka T, Uedo N, Oyama T, et al. Efficacy and safety of a novel hemostatic peptide solution during endoscopic submucosal dissection: a multicenter randomized controlled trial[J]. Am J Gastroenterol, 2023, 118(2): 276-283. DOI: 10.14309/ajg.0000000000002060.

[63] Yoshida N, Hirose R, Dohi O, et al. A novel reopenable clip with sharp claw for complete closure of mucosal defects after colorectal endoscopic submucosal dissection[J]. Endoscopy, 2025,57(4):354-360. DOI: 10.1055/a-2421-9767.

[64] Jung DH, Moon HS, Park CH, et al. Polysaccharide hemostatic powder to prevent bleeding after endoscopic submucosal dissection in high risk patients: a randomized controlled trial[J]. Endoscopy, 2021, 53(10): 994-1002. DOI: 10.1055/a-1312-9420.

[65] Esaki M, Sumida Y, Maehara K, et al. Spray and forced coagulation mode endoscopic submucosal dissection for early gastric neoplasms: a multicenter randomized controlled trial [J]. Am J Gastroenterol, 2025, 120(11): 2538-2547. DOI: 10.14309/ajg.0000000000003360.

[66] Eom BW, Yoon HM, Kim YW, et al. Quality of life and nutritional outcomes of stomach-preserving surgery for early gastric cancer: a secondary analysis of the SENORITA randomized clinical trial[J]. JAMA Surg, 2024, 159(8): 900-908. DOI: 10.1001/jamasurg.2024.1210.

[67] Kitagawa Y, Takeuchi H, Takagi Y, et al. Sentinel node mapping for gastric cancer: a prospective multicenter trial in Japan[J]. J Clin Oncol, 2013,31(29):3704-3710. DOI: 10.1200/JCO.2013.50.3789.

[68] Miyashiro I, Hiratsuka M, Sasako M, et al. High false-negative proportion of intraoperative histological examination as a serious problem for clinical application of sentinel node biopsy for early gastric cancer: final results of the Japan Clinical Oncology Group multicenter trial JCOG0302[J]. Gastric Cancer, 2014, 17(2): 316-323. DOI: 10.1007/s10120-013-0285-3.

[69] Takeuchi M, Takeuchi H, Kawakubo H, et al. Risk factors for lymph node metastasis in non-sentinel node basins in early gastric cancer: sentinel node concept[J]. Gastric Cancer, 2019, 22(1):223-230. DOI: 10.1007/s10120-018-0840-z.

[70] Mayanagi S, Takahashi N, Mitsumori N, et al. Sentinel node mapping for post-endoscopic resection gastric cancer: multicenter retrospective cohort study in Japan[J]. Gastric Cancer, 2020, 23(4): 716-724. DOI: 10.1007/s10120-019-01038-3.

[71] Matsuda S, Irino T, Kawakubo H, et al. Current status and challenges in sentinel node navigation surgery for early gastric cancer[J]. Chin J Cancer Res, 2021, 33(2): 150-158. DOI: 10.21147/j.issn.1000-9604.2021.02.03.

[72] Kinami S, Nakamura N, Miyashita T, et al. nPTD classification: an updated classification of gastric cancer location for function preserving gastrectomy based on physiological lymphatic flow[J]. BMC Cancer, 2021, 21(1): 1231. DOI: 10.1186/s12885-021-08936-9.

[73] Hur H, Lee YJ, Kim YW, et al. Clinical efficacy of laparoscopic sentinel node navigation surgery for stomach preservation in patients with early gastric cancer: 5-year results of the SENORITA trial[J]. Ann Surg, 2024, DOI: 10.1097/SLA.0000000000006219.

[74] Lee YJ, Jeong SH, Hur H, et al. Prospective multicenter feasibility study of laparoscopic sentinel basin dissection for organ preserving surgery in gastric cancer: quality control study for surgical standardization prior to phase Ⅲ trial[J]. Medicine (Baltimore), 2015, 94(43): e1894. DOI: 10.1097/MD.0000000000001894.

[75] D′Souza LS, Yang D, Diehl D. AGA clinical practice update on endoscopic full-thickness resection for the management of gastrointestinal subepithelial lesions: commentary[J]. Gastroenterology, 2024, 166(2): 345-349. DOI: 10.1053/j.gastro.2023.11.016.

[76] Kojima T, Yao K, Ohtsu K, et al. A comparative study of demarcation line diagnostic performance between non-magnifying observation with white light and non-magnifying observation with narrow-band light for early gastric cancer[J]. Gastric Cancer, 2022, 25(4): 761-769. DOI: 10.1007/s10120-022-01299-5.

[77] Ono H, Yao K, Fujishiro M, et al. Guidelines for endoscopic submucosal dissection and endoscopic mucosal resection for early gastric cancer (second edition)[J]. Dig Endosc, 2021, 33(1):4-20. DOI: 10.1111/den.13883.

[78] Cai XL, Li XY, Liang C, et al. Endoscopic or laparoscopic resection for small gastrointestinal stromal tumors: a cumulative meta-analysis[J]. Chin Med J (Engl), 2020,133(22): 2731-2742. DOI: 10.1097/CM9.0000000000001069.

[79] 中国抗癌协会胃肠道间质瘤专业委员会, 中国抗癌协会胃癌专业委员会, 中华医学会消化内镜学分会经自然腔道内镜手术学组, 等. 中国胃肠道肿瘤双镜联合手术临床实践指南(2025,深圳)[J]. 中华胃肠外科杂志,2025,28(1):1-12. DOI: 10.3760/cma.j.cn441530-20241125-00381.

[80] Joshi SS, Badgwell BD. Current treatment and recent progress in gastric cancer[J]. CA Cancer J Clin, 2021, 71(3): 264-279. DOI: 10.3322/caac.21657.

[81] Pouw RE, Barret M, Biermann K, et al. Endoscopic tissue sampling—Part 1: upper gastrointestinal and hepatopancreatobiliary tracts. European Society of Gastrointestinal Endoscopy (ESGE) guideline[J]. Endoscopy, 2021,53(11):1174-1188. DOI: 10.1055/a-1611-5091.

[82] Kassab M, Jehanzaib M, Başak K, et al. FFPE++: improving the quality of formalin-fixed paraffin-embedded tissue imaging via contrastive unpaired image-to-image translation[J]. Med Image Anal, 2024, 91: 102992. DOI: 10.1016/j.media.2023.102992.

[83] Dinis-Ribeiro M, Shah S, El-Serag H, et al. The road to a world-unified approach to the management of patients with gastric intestinal metaplasia: a review of current guidelines[J]. Gut, 2024, 73(10): 1607-1617. DOI: 10.1136/gutjnl-2024-333029.

[84] Shimada A, Takeuchi H, Nishi T, et al. Utility of the one-step nucleic acid amplification assay in sentinel node mapping for early gastric cancer patients[J]. Gastric Cancer, 2020, 23(3): 418-425. DOI: 10.1007/s10120-019-01016-9.

[85] Shoji Y, Kumagai K, Kamiya S, et al. Prospective feasibility study for single-tracer sentinel node mapping by ICG

《中华消化内镜杂志》校样

(indocyanine green) fluorescence and OSNA (one-step nucleic acid amplification) assay in laparoscopic gastric cancer surgery [J]. Gastric Cancer, 2019, 22(4): 873-880. DOI: 10.1007/s10120-018-00919-3.

[86] Ebbers T, Kool RB, Smeele LE, et al. The impact of structured and standardized documentation on documentation quality; a multicenter, retrospective study[J]. J Med Syst, 2022,46(7):46. DOI: 10.1007/s10916-022-01837-9.

[87] Snoek J, Nagtegaal ID, Siesling S, et al. The impact of standardized structured reporting of pathology reports for breast cancer care[J]. Breast, 2022,66:178-182. DOI: 10.1016/j.breast.2022.10.011.

[88] Swillens J, Voorham Q, Nagtegaal ID, et al. Improving interdisciplinary communication: barriers and facilitators for implementation of standardized structured reporting in oncology[J]. J Natl Compr Canc Netw, 2021: 1-11. DOI: 10.6004/jnccn.2021.7002.

[89] Boerlage TC, van de Laar AW, Westerlaken S, et al. Gastrointestinal symptoms and food intolerance 2 years after laparoscopic roux-en-Y gastric bypass for morbid obesity[J]. Br J Surg, 2017,104(4):393-400. DOI: 10.1002/bjs.10419.

[90] Banks KP, Revels JW, Tafti D, et al. Scintigraphy of gastrointestinal motility: best practices in assessment of gastric and bowel transit in adults[J]. Radiographics, 2024, 44(6):e230127. DOI: 10.1148/rg.230127.

[91] Debourdeau A, Vitton V, Gonzalez S, et al. Prognostic value of preoperative intragastric meal distribution in gastric emptying scintigraphy for long-term success of gastric peroral endoscopic myotomy in gastroparesis[J]. Gastrointest Endosc, 2025,101(3):598-607. DOI: 10.1016/j.gie.2024.05.011.

[92] Byker Shanks C, Bruening M, Yaroch AL. BMI or not to BMI? debating the value of body mass index as a measure of health in adults[J]. Int J Behav Nutr Phys Act, 2025,22(1):23. DOI: 10.1186/s12966-025-01719-6.

[93] Schaller SJ, Fuest K, Ulm B, et al. Goal-directed perioperative albumin substitution versus standard of care to reduce postoperative complications: a randomized clinical trial (superadd trial) [J]. Ann Surg, 2024, 279(3): 402-409. DOI: 10.1097/SLA.0000000000006030.

[94] Kuroda D, Sawayama H, Kurashige J, et al. Controlling Nutritional Status (CONUT) score is a prognostic marker for gastric cancer patients after curative resection[J]. Gastric Cancer, 2018, 21(2): 204-212. DOI: 10.1007/s10120-017-0744-3.

[95] Kim JH, Bae YJ, Jun KH, et al. The prevalence and clinical significance of postgastrectomy anemia in patients with early-stage gastric cancer: a retrospective cohort study[J]. Int J Surg, 2018,52:61-66. DOI: 10.1016/j.ijsu.2018.02.037.

[96] Oh SE, Choi MG, Seo JM, et al. Prognostic significance of perioperative nutritional parameters in patients with gastric cancer[J]. Clin Nutr, 2019, 38(2): 870-876. DOI: 10.1016/j.clnu.2018.02.015.

[97] Zhang X, Dai XT, Wang C, et al. A comprehensive analysis of the association between the EORTC QLQ-C30 questionnaire and cachexia in patients with gastric cancer[J]. J Cachexia Sarcopenia Muscle, 2025, 16(3): e13859. DOI: 10.1002/jcsm.13859.

[98] Aaronson NK, Ahmedzai S, Bergman B, et al. The European Organization for research and treatment of cancer QLQ-C30: a quality-of-life instrument for use in international clinical trials in oncology[J]. J Natl Cancer Inst, 1993, 85(5): 365-376. DOI: 10.1093/jnci/85.5.365.

[99] Sodergren SC, Hurley-Wallace A, Vassiliou V, et al. Revisiting the use of the EORTC QLQ-STO22 to assess health-related quality of life of patients with gastric cancer: incorporating updated treatment options and cross-cultural perspectives[J]. Gastric Cancer, 2024, 27(4): 722-734. DOI: 10.1007/s10120-024-01492-8.

[100] Vickery CW, Blazeby JM, Conroy T, et al. Development of an EORTC disease-specific quality of life module for use in patients with gastric cancer[J]. Eur J Cancer, 2001, 37(8): 966-971. DOI: 10.1016/s0959-8049(00)00417-2.

[101] Fu Z, Zhang R, Wang KH, et al. Development and validation of a modified patient-generated subjective global assessment as a nutritional assessment tool in cancer patients[J]. J Cachexia Sarcopenia Muscle, 2022, 13(1): 343-354. DOI: 10.1002/jcsm.12872.

[102] Ruan X, Nakyeyune R, Shao Y, et al. Nutritional screening tools for adult cancer patients: a hierarchical Bayesian latent-class meta-analysis[J]. Clin Nutr, 2021, 40(4): 1733-1743. DOI: 10.1016/j.clnu.2020.09.033.

[103] Basnayake C, Kamm MA, Stanley A, et al. Standard gastroenterologist versus multidisciplinary treatment for functional gastrointestinal disorders (MANTRA): an open-label, single-centre, randomised controlled trial[J]. Lancet Gastroenterol Hepatol, 2020, 5(10): 890-899. DOI: 10.1016/S2468-1253(20)30215-6.

[104] Okubo K, Arigami T, Matsushita D, et al. Evaluation of postoperative quality of life by PGSAS-45 following local gastrectomy based on the sentinel lymph node concept in early gastric cancer[J]. Gastric Cancer, 2020, 23(4): 746-753. DOI: 10.1007/s10120-020-01047-7.

[105] Nakada K, Ikeda M, Takahashi M, et al. Characteristics and clinical relevance of postgastrectomy syndrome assessment scale (PGSAS)-45: newly developed integrated questionnaires for assessment of living status and quality of life in postgastrectomy patients[J]. Gastric Cancer, 2015, 18(1): 147-158. DOI: 10.1007/s10120-014-0344-4.

[106] Shitara K, Fleitas T, Kawakami H, et al. Pan-Asian adapted ESMO clinical practice guidelines for the diagnosis, treatment and follow-up of patients with gastric cancer[J]. ESMO Open, 2024,9(2):102226. DOI: 10.1016/j.esmoop.2023.102226.

[107] Blonk L, Gooszen J, Fakkert RA, et al. Micronutrient deficiencies and anemia in the follow-up after gastroesophageal cancer surgery[J]. Dis Esophagus, 2024, 37(11): doae053. DOI: 10.1093/dote/doae053.

[108] Hu Y, Kim HI, Hyung WJ, et al. Vitamin B(12) deficiency after gastrectomy for gastric cancer: an analysis of clinical patterns and risk factors[J]. Ann Surg, 2013, 258(6): 970-975. DOI: 10.1097/SLA.0000000000000214.

[109] Oh SE, Youn HG, Oh SJ, et al. Trends in vitamin D level and risk of vitamin D deficiency after gastrectomy for gastric cancer: a retrospective study of a single high-volume center experience[J]. Clin Nutr ESPEN, 2023, 53: 74-79. DOI: 10.1016/j.clnesp.2022.11.011.