·短篇论著·

顶部线形切开改良内镜黏膜下挖除术治疗食管胃结合部大尺寸上皮下病变的多中心回顾性分析(含视频)

扫码查看操作视频

何苗[1]　廖素环[1]　李霆[2]　彭鹏[3]　黄龙斌[1]　邱秋萍[1]　黄思霖[1]
[1]深圳大学附属华南医院消化内科,深圳 518111;[2]云南省第一人民医院消化内科,昆明 650000;[3]广西医科大学第二附属医院消化内科,南宁 530000
通信作者:黄思霖,Email:silinhuang@szu.edu.cn

【提要】 为初步探讨顶部线形切开改良内镜黏膜下挖除术(top linear incision endoscopic submucosal excavation, TLI-ESE)治疗食管胃结合部大尺寸上皮下病变的效果及安全性,2024年5月至2025年8月在深圳大学附属华南医院、云南省第一人民医院、广西医科大学第二附属医院接受TLI-ESE治疗的长径≥2 cm、环贲门>1/3周的上皮下病变连续病例纳入回顾性观察,主要分析治疗效果、并发症发生情况及随访结果。共纳入7例患者,均实现技术成功和整块切除,手术时间27~90 min(中位时间66 min),术中无出血、穿孔病例发生。术后病理学检查证实均为平滑肌瘤,切缘阴性,均实现R0切除。术后无迟发出血、穿孔、感染、气胸等并发症。随访3~14个月,所有患者恢复良好,复查胃镜均未见复发。由此可见TLI-ESE治疗食管胃结合部大尺寸上皮下病变安全、有效、可行。

【关键词】 食管胃结合部; 内镜黏膜下挖除术; 顶部线形切开; 上皮下病变; 安全性; 有效性

Top linear incision endoscopic submucosal excavation for large subepithelial lesions at the esophagogastric junction: a multi-center retrospective analysis (with video)

He Miao[1], Liao Suhuan[1], Li Ting[2], Peng Peng[3], Huang Longbin[1], Qiu Qiuping[1], Huang Silin[1]
[1]Department of Gastroenterology, South China Hospital of Shenzhen University, Shenzhen 518111 , China; [2]Department of Gastroenterology, The First People's Hospital of Yunnan Province, Kunming 650000, China; [3]Department of Gastroenterology, The Second Affiliated Hospital of Guangxi Medical University, Nanning 530000, China
Corresponding author: Huang Silin, Email: silinhuang@szu.edu.cn

【Summary】 To preliminarily evaluate the efficacy and safety of top linear incision endoscopic submucosal excision (TLI-ESE) for the treatment of large subepithelial lesions (SELs) at the esophagogastric junction (EGJ), a retrospective observational analysis was conducted on consecutive patients who underwent TLI-ESE for SELs with a long diameter ≥2 cm and involving>1/3 of the circumference of the cardia between May 2024 and August 2025 at the South China Hospital of Shenzhen University, the First People′s Hospital of Yunnan Province, and the Second Affiliated Hospital of Guangxi Medical University. Outcomes including treatment efficacy, complications, and follow-up results were analyzed. A total of 7 cases were included, all achieving technical success and en bloc resection The operative time ranged from 27 to 90 minutes, with a median of 66 minutes. No intraoperative bleeding or perforation occurred. Postoperative pathological examination confirmed that all lesions were leiomyomas with negative margins and R0 resection. No postoperative complications such as delayed bleeding, perforation, infection, or pneumothorax were observed. During the follow-up period of 3-14 months, all patients recovered well, and follow-up gastroscopy

DOI:10.3760/cma.j.cn321463-20260202-00501
收稿日期 2026-02-02　　**本文编辑** 朱悦
引用本文:何苗, 廖素环, 李霆, 等. 顶部线形切开改良内镜黏膜下挖除术治疗食管胃结合部大尺寸上皮下病变的多中心回顾性分析(含视频)[J]. 中华消化内镜杂志, XXXX, XX(XX): 1-4. DOI: 10.3760/cma.j.cn321463-20260202-00501.

showed no recurrence. In conclusion, TLI-ESE is a safe, effective, and feasible technique for the treatment of large SELs at the EGJ.

【**Key words**】 Esophagogastric junction; Endoscopic submucosal excavation; Top linear incision; Subepithelial lesions; Safety; Efficacy

食管胃结合部(esophagogastric junction, EGJ)是上皮下病变(subepithelial lesions, SELs)的好发部位,病变多起源于固有肌层,以平滑肌瘤和间质瘤为主。临床对于长径≥2 cm的病变,定义为大尺寸病变。传统内镜黏膜下挖除术(endoscopic submucosal excavation, ESE)存在术后黏膜缺损大、创面缝合困难等问题。顶部线形切开改良内镜黏膜下挖除术(top linear incision endoscopic submucosal excavation, TLI-ESE)治疗作为一种新技术,旨在解决这些问题。

一、资料与方法

1.病例资料:收集自2024年5月至2025年8月期间,在深圳大学附属华南医院、云南省第一人民医院、广西医科大学第二附属医院消化内科接受TLI-ESE治疗的位于EGJ的大尺寸SELs患者资料。患者术前均行超声内镜和CT检查排除淋巴结肿大及远处转移,明确起源于固有肌层,且病变长径≥2 cm,超过环贲门1/3周。观察记录患者基线资料、技术成功、整块切除、R0切除、手术时间、并发症及随访结果。本研究获深圳大学附属华南医院伦理委员会批准(批件号:HNLS20251021002-A)。

2.术前准备:患者术前签署知情同意书,禁食禁饮,在气管插管全身麻醉下接受治疗,常规左侧卧位。手术操作均由经验丰富(ESD操作200例以上)的内镜医师执行。

3.器械及耗材:EG-601WR胃镜(日本富士),EG-Q260J胃镜(日本奥林巴斯),HA-Ⅱ-1一次性使用止血夹(中国安瑞医疗),HBF-23/2000热活检钳(中国南微医学),KD-611L一次性使用黏膜切开刀(日本奥林巴斯),DH-28GR一次性使用内窥镜用先端帽(日本富士),M00518301一次性使用体内注射治疗针(美国波士顿科学),VIO 200D高频电刀(德国爱尔博)等。

4. TLI-ESE核心手术步骤(图1):(1)黏膜切开:使用IT刀沿病灶顶部长轴方向行线形黏膜切开,精准快速暴露瘤体;(2)黏膜下注射:于黏膜切开边缘行黏膜下多点注射生理盐水和靛胭脂混合溶液;(3)剥离:在直视下沿瘤体包膜及基底分离组织;(4)创面处理:使用热活检钳对创面裸露血管电凝处理,两侧保留的相对松弛的黏膜瓣自然对合,使用金属夹快速夹闭创面,完成手术;(5)标本固定:4%甲醛溶液充分浸泡,进行常规病理及免疫组织化学检查。

5.术后处理:术后观察患者生命体征,禁食24 h,随后恢复流质饮食。术后3~6个月复查胃镜、CT或MRI,如无复

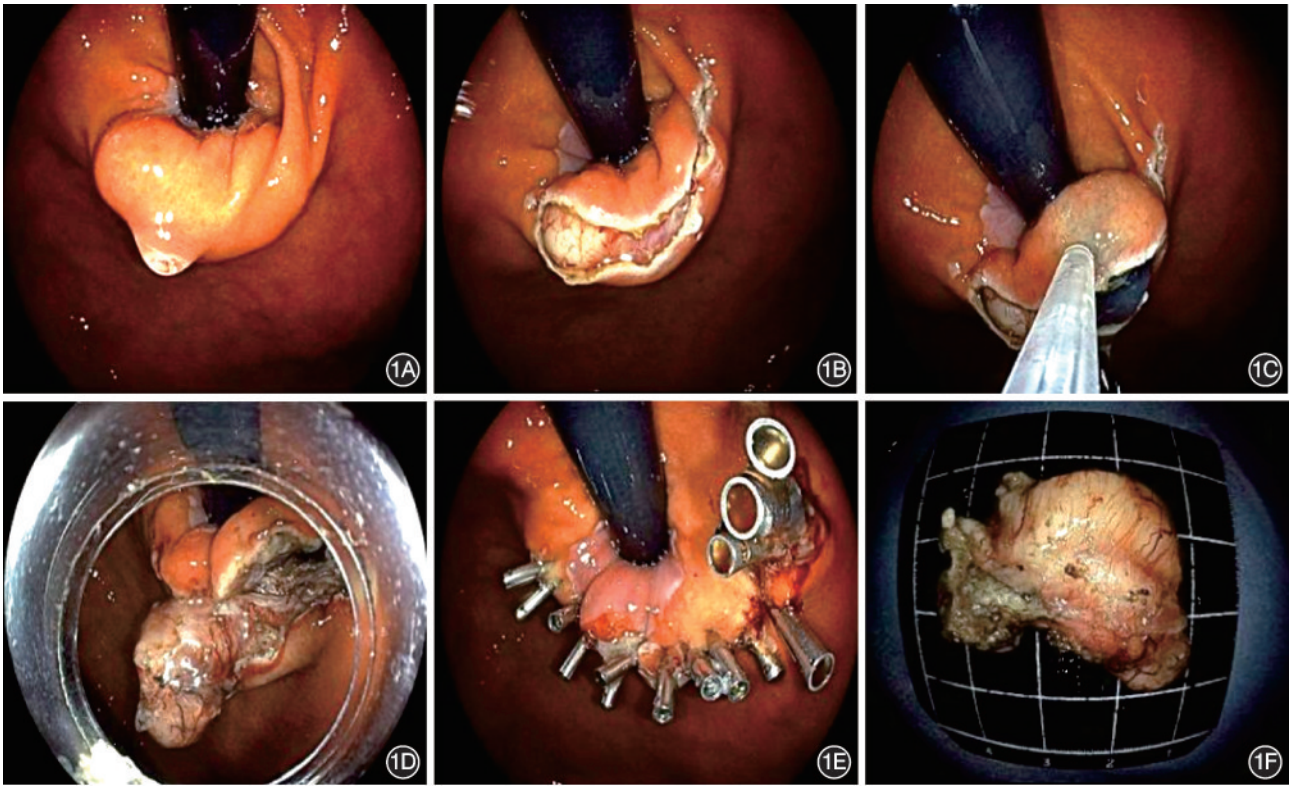

图1　顶部线形切开改良内镜黏膜下挖除术治疗过程　1A:食管胃结合部见长条状、不规则形上皮下病变,长径约3 cm;1B:使用IT刀沿病变顶部长轴方向线性黏膜切开,暴露瘤体;1C:采用一次性黏膜注射针进行黏膜下注射;1D:在直视下沿瘤体包膜分离组织,完整剥离瘤体;1E:以热活检钳处理创面裸露血管,并以金属夹闭合创面;1F:切除的瘤体标本

发和转移之后每年复查1次胃镜和CT，连续3年。

6. 相关定义：(1)手术时间：从使用黏膜切开刀切开黏膜至创面缝合操作完成所需时间。(2)整块切除：病灶被整块切除，获得单块标本。(3)完整切除(R0切除)：在整块切除基础上，标本水平和垂直切缘均为阴性。(4)技术成功：成功完成手术，且术中未发生严重并发症，无中转外科。

二、结果

本组纳入7例患者，男3例、女4例，年龄24~70岁，均为单发病灶，病变位于EGJ，病变长径≥2 cm，超过环贲门1/3周。7例均成功完成TLI-ESE治疗，手术时间27~90 min(中位时间66 min)，均实现技术成功和整块切除，术中无出血、穿孔病例发生。术后病理学检查证实均为平滑肌瘤，切缘阴性，均为R0切除。术后无迟发出血、穿孔、感染、气胸等并发症。随访3~14个月，所有患者恢复良好，复查胃镜均未见复发。见表1。

讨论　近年来，随着消化内镜技术的进步和内镜筛查的普及，胃肠道SELs的临床检出率显著增加。SELs在消化道各部位的发病率不均衡，最好发于胃[1]，多数病变长径<2 cm，病理类型以平滑肌瘤和胃肠道间质瘤最为常见。本组7例患者术后病理均证实为平滑肌瘤，符合既往文献报道。多数SELs患者无明显临床症状，尤其是长径<2 cm的平滑肌瘤，常在胃镜检查中偶然发现。部分患者可因增大或继发改变出现吞咽困难、出血或腹痛。较大病变内部易发生溃疡、出血甚至坏死[2]。目前临床指南推荐，对于无症状且考虑为良性的SELs，推荐采取定期内镜随访观察。若随访期间出现病灶增大、溃疡形成、坏死等恶变征象，则应考虑手术干预。

近年来，鉴于随访可能带来的心理负担及延迟治疗的风险，更多专家倾向于对符合条件的病变实施早期切除[2]。与传统外科手术相比，内镜微创治疗具有创伤小、患者恢复快等多方优势[3]。对于兼具切除必要性、临床症状、内镜下可完整切除且无淋巴结转移的病变，可选择内镜微创治疗[2]。常见的内镜微创技术包括内镜下圈套切除、内镜黏膜切除术(endoscopic mucosal resection，EMR)、内镜黏膜下剥离术(endoscopic submucosal dissection，ESD)、ESE、经黏膜下隧道内镜切除术(submucosal tunnel endoscopic resection，STER)和内镜全层切除术(endoscopic full-thickness resection，EFR)[4]。对起源于固有肌层，位置深的SELs多采用ESD、ESE、STER或EFR切除[5]。

临床工作中我们发现EGJ好发大尺寸不规则形SELs，既往我们多采用ESD、ESE、STER等内镜技术来切除。如采用ESD切除，由于尺寸大、解剖位置特殊等问题，手术时间较长，围手术期潜在并发症风险较高，尤其是出血的风险更高[6]，而术后巨大创面更增加了闭合难度。ESE沿用了ESD等的技术特点，在病变表面切除覆盖在上方的黏膜，充分暴露肿瘤，达到保留肿瘤完整性、提高手术根治性、降低术中并发症的目的[7]，常用于切除长径>1.5 cm的病变。文献报道显示ESE切除SELs的完全切除率为77.8%[8]，其穿孔风险介于0%~14%[9-10]。而黏膜层的完整可降低迟发性出血、穿孔等术后并发症的发生[11-12]。有学者在传统ESE的技术上进行改良，采用保留黏膜层的ESE技术，文献报道与传统ESE相比，保留黏膜层的ESE在保证相同整块切除率与安全性的前提下，可缩短手术时间和住院费用[13]。STER的优点在于能在整块切除病变组织的同时保证黏膜完整，但随着瘤体的增大，其并发症亦增多[14]。STER并发症的独立危险因素就包括了病变形态不规则、起源位置深、手术时间长等[15]。对于位于EGJ、形态不规则、尺寸大的SELs，往往需要多条隧道，甚至出现隧道位置不佳、难于找到瘤体的情况，也存在损伤膈肌的风险。EFR则往往用于长径<5 cm、起源于固有肌层、向浆膜下及部分腔外生长的病灶的全层切除[16]，但EFR的成功关键在于穿孔部位的缝合[17]，缝合不全不仅会增加手术风险，还使术后恢复时间延长[12]。我中心在2024年开始使用TLI-ESE治疗位于EGJ的大尺寸SELs，并在*GIE*杂志上进行了报道[18]。

本研究中3个中心采用TLI-ESE作为一种创新的内镜治疗技术，在治疗位于EGJ的SELs，特别是长径较大、形态呈长条状或不规则的肿瘤时，体现出显著的临床应用价值。该术式通过巧妙的顶部线形黏膜切开设计，保留黏膜层，有效解决了传统ESE术后创面大、闭合困难的痛点，同时能够快速暴露瘤体。我们的经验表明，TLI-ESE手术操作更为快速高效，在瘤体顶端沿肿瘤长轴线性切开黏膜层后瘤体能够得到快速暴露。随后进行黏膜下注射，术中能够清晰显示瘤体与周围组织的解剖层次，降低了误伤膈肌及深层肌肉的风险。此外，保留的两侧黏膜能够实现自然对合，便于我们用金属夹快速夹闭创面，显著降低了创面处理难题。推荐手术过程中气管插管全身麻醉，保障术程更加安全。

表1　顶部线形切开改良内镜黏膜下挖除术治疗食管胃结合部上皮下病变患者的基本资料及治疗随访情况

病例编号	性别	年龄(岁)	病变长径(cm)	手术时间(min)	整块切除	R0切除	病理结果	术后并发症	随访时间(个月)	复发或转移
1	男	53	8.0	60	是	是	平滑肌瘤	无	3	无
2	男	54	2.4	70	是	是	平滑肌瘤	无	5	无
3	女	24	2.0	90	是	是	平滑肌瘤	无	12	无
4	女	36	3.5	60	是	是	平滑肌瘤	无	14	无
5	女	33	3.0	27	是	是	平滑肌瘤	无	4	无
6	男	33	3.2	70	是	是	平滑肌瘤	无	4	无
7	女	70	2.8	66	是	是	平滑肌瘤	无	3	无

术中可使用透明帽辅助IT刀进行剥离，整个手术过程建议全程采用二氧化碳气体注气。术后仔细检查血管残端，采用金属夹闭合创面。内镜下治疗SELs实现整块切除是防止病灶残留与复发的根本保障[19]。我们的统计数据发现，本组7例患者均顺利完成切除，均达到整块切除，术中无出血和穿孔，术后无并发症发生，术后病理证实水平及垂直切缘均为阴性，均达到完整切除标准。因此从技术及安全层面看，TLI-ESE治疗SELs安全、有效和可行。

本研究的初步结果证实了该术式的高效性、高完整切除率和低并发症率。然而，必须清醒地认识到，本研究作为一项回顾性分析，且样本量有限，其结论的普适性和可靠性受到一定限制。因此，尽管该术式显示出巨大的潜力，值得在临床实践中进一步探索和尝试，其价值和长期疗效仍有待于未来设计严谨、样本量更大的多中心随机对照研究来最终验证。

利益冲突　所有作者声明不存在利益冲突

作者贡献声明　何苗：数据采集、数据分析与解释、论文撰写；廖素环：数据审核、论文修改；李霆、彭鹏：内镜治疗、研究指导；黄龙斌、邱秋萍：研究实施、技术支持；黄思霖：研究发起、手术操作、论文审阅

参 考 文 献

[1] 中华医学会消化内镜学分会外科学组, 中华医学会消化内镜学分会经自然腔道内镜手术学组, 中国医师协会内镜医师分会消化内镜专业委员会, 等. 中国消化道黏膜下肿瘤内镜诊治专家共识(2023版)[J]. 中华消化内镜杂志,2023, 40(4): 253-263. DOI: 10.3760/cma. j. cn321463-20230310-00039.

[2] Di S, Qiang S, ZhiPeng Q, et al. Correction to: improved submucosal tunneling endoscopic resection with slant tunnel for submucosal tumors in proximal esophagus[J]. Surg Endosc, 2022,36(3):2217. DOI: 10.1007/s00464-021-08624-6.

[3] Zhang H, Huang X, Qu C, et al. Comparison between laparoscopic and endoscopic resections for gastric submucosal tumors[J]. Saudi J Gastroenterol, 2019, 25(4): 245-250. DOI: 10.4103/sjg.SJG_412_18.

[4] Chai N, Du C, Gao Y, et al. Comparison between submucosal tunneling endoscopic resection and video-assisted thoracoscopic enucleation for esophageal submucosal tumors originating from the muscularis propria layer: a randomized controlled trial[J]. Surg Endosc, 2018,32(7):3364-3372. DOI: 10.1007/s00464-018-6057-8.

[5] 李鸿睿, 胡海清. 上消化道平滑肌瘤内镜下治疗的研究进展[J]. 中华胃肠内镜电子杂志,2024,11(4):259-262. DOI: 10.3877/cma.j.issn.2095-7157.2024.04.008.

[6] Ponte Neto FL, de Moura D, Sagae V, et al. Endoscopic resection of esophageal and gastric submucosal tumors from the muscularis propria layer: submucosal tunneling endoscopic resection versus endoscopic submucosal excavation: a systematic review and meta-analysis[J]. Surg Endosc, 2021, 35(12): 6413-6426. DOI: 10.1007/s00464-021-08659-9.

[7] 吕国恩, 邹文书, 梁宇通, 等. 纵行切口在内镜黏膜下挖除术治疗上消化道黏膜下肿瘤的疗效分析[J]. 消化肿瘤杂志(电子版), 2016, 8(2): 72-76. DOI: 10.3969/j. issn. 1674-7402.2016.02.009.

[8] Xu HW, Zhao Q, Yu SX, et al. Comparison of different endoscopic resection techniques for submucosal tumors originating from muscularis propria at the esophagogastric junction[J]. BMC Gastroenterol, 2019, 19(1): 174. DOI: 10.1186/s12876-019-1099-5.

[9] Qi ZP, Shi Q, Liu JZ, et al. Efficacy and safety of endoscopic submucosal dissection for submucosal tumors of the colon and rectum[J]. Gastrointest Endosc, 2018,87(2):540-548.e1. DOI: 10.1016/j.gie.2017.09.027.

[10] He Z, Sun C, Wang J, et al. Efficacy and safety of endoscopic submucosal dissection in treating gastric subepithelial tumors originating in the muscularis propria layer: a single-center study of 144 cases[J]. Scand J Gastroenterol, 2013, 48(12): 1466-1473. DOI: 10.3109/00365521.2013.845796.

[11] Tang X, Ren Y, Huang S, et al. Endoscopic submucosal tunnel dissection for upper gastrointestinal submucosal tumors originating from the muscularis propria layer: a single-center study[J]. Gut Liver, 2017, 11(5): 620-627. DOI: 10.5009/gnl15424.

[12] Du C, Chai N, Linghu E, et al. Treatment of cardial submucosal tumors originating from the muscularis propria layer: submucosal tunneling endoscopic resection versus endoscopic submucosal excavation[J]. Surg Endosc, 2018, 32(11):4543-4551. DOI: 10.1007/s00464-018-6206-0.

[13] 葛佳琪, 孙晓梅. 保留黏膜层的内镜黏膜下挖除术治疗胃黏膜下肿瘤的有效性分析[J]. 中华消化内镜杂志,2024, 41(12): 961-966. DOI: 10.3760/cma. j. cn321463-20240520-00248.

[14] 叶玲, 李国华, 晏静, 等. 内镜黏膜下隧道肿瘤切除术适用的上消化道平滑肌瘤直径大小研究[J]. 现代肿瘤医学, 2020, 28(23): 4111-4114. DOI: 10.3969/j. issn. 1672-4992. 2020.23.020.

[15] Chen T, Zhou PH, Chu Y, et al. Long-term outcomes of submucosal tunneling endoscopic resection for upper gastrointestinal submucosal tumors[J]. Ann Surg, 2017,265(2): 363-369. DOI: 10.1097/SLA.0000000000001650.

[16] Mori H, Kobara H, Nishiyama N, et al. Current status and future perspectives of endoscopic full-thickness resection[J]. Dig Endosc, 2018, 30(Suppl 1): 25-31. DOI: 10.1111/den.13042.

[17] Lee JH, Kedia P, Stavropoulos SN, et al. AGA clinical practice update on endoscopic management of perforations in gastrointestinal tract: expert review[J]. Clin Gastroenterol Hepatol, 2021, 19(11): 2252-2261. e2. DOI: 10.1016/j.cgh.2021.06.045.

[18] Liao S, Li B, Huang S, et al. Top linear incision: a modified endoscopic submucosal excavation for the management of cardiac subepithelial leiomyoma[J]. Gastrointest Endosc, 2025, 101(5):1078-1080. DOI: 10.1016/j.gie.2025.01.006.

[19] Ge PS, Aihara H. Advanced endoscopic resection techniques: endoscopic submucosal dissection and endoscopic full-thickness resection[J]. Dig Dis Sci, 2022, 67(5): 1521-1538. DOI: 10.1007/s10620-022-07392-0.