《中华消化内镜杂志》校样

·病例报道·

牵引辅助内镜黏膜下剥离术治疗早期食管癌合并憩室1例（含视频）

周帆　刘风　王雷　丁希伟
南京大学医学院附属鼓楼医院消化内科，南京 210008
通信作者：丁希伟，Email：dxw0008@sina.com

【提要】 本文报道了1例早期食管癌合并食管憩室病例，癌灶位于食管中段，累及憩室边缘，予ESD治疗，术中使用8字环牵引扩大黏膜下层空间，顺利将癌灶完整切除。

【关键词】 食管肿瘤；　早期食管癌；　食管憩室；　内镜黏膜下剥离术；　8字环牵引
基金项目：江苏省自然科学基金青年项目（BK20220178）

A case of traction-assisted endoscopic submucosal dissection for early esophageal cancer with diverticulum (with video)

Zhou Fan, Liu Feng, Wang Lei, Ding Xiwei
Department of Gastroenterology, Nanjing Drum Tower Hospital, The Affiliated Hospital of Nanjing University Medical School, Nanjing 210008, China
Corresponding author: Ding Xiwei, Email: dxw0008@sina.com

患者男，62岁，因体检发现食管黏膜病变1周入院。患者于1周前外院胃镜检查提示食管距门齿30 cm黏膜病变（性质待定）、食管憩室，活检病理提示鳞状上皮增生伴局灶高级别上皮内瘤变，门诊拟“早期食管癌”收住我科。术前完善常规检查，包括消化道肿瘤标记物均无明显异常，胸部+上腹部增强计算机断层扫描（computer tomography，CT）未见明显食管壁增厚及周围淋巴结肿大。排除手术禁忌、签署手术知情同意书后，拟行ESD治疗。

首先放大胃镜进镜观察，距门齿30 cm食管后壁可见一处0-Ⅱc病变（图1A），右侧见一处憩室；放大观察病变主体微血管为B1型（图1B），病变累及憩室边缘（图1C）。将憩室包绕进标记点拟行完整切除（图2A），并用碘染确认病变范围（图2B）；换用治疗镜前端安置透明帽，沿病变左侧边缘做半周黏膜下注射，抬举征阳性；予Dual刀沿着口侧往肛

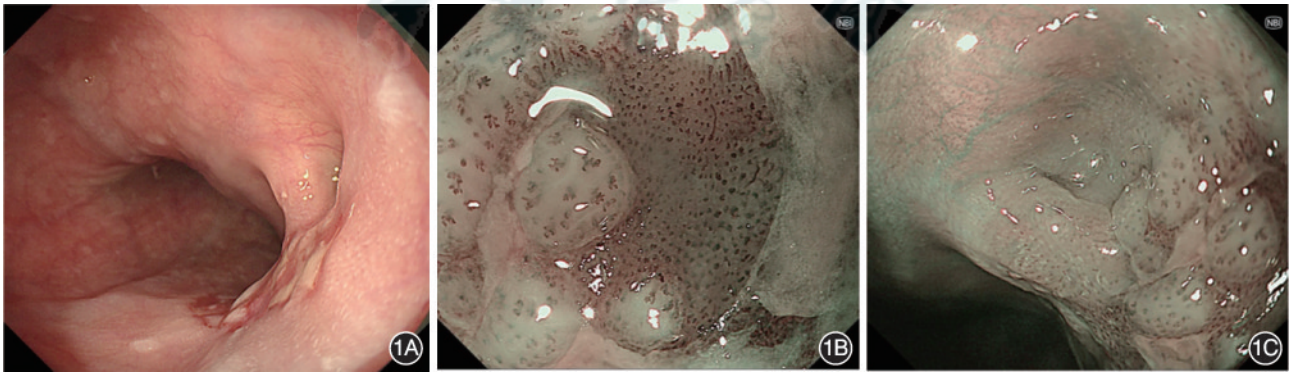

图1　内镜检查　1A：白光模式下见食管距门齿30 cm处一Ⅱc+Ⅱa病变，整体发红，边界清楚，无明显的结节状隆起、凹陷的区域，病变整体比较柔软；1B：窄带光成像加放大模式下见病变主体呈茶色调，乳头内毛细血管袢（IPCL）以B1型为主；1C：窄带光成像放大模式下见病变累及憩室边缘，未侵犯憩室中央

DOI：10.3760/cma.j.cn321463-20251124-00499
收稿日期　2025-11-24　　**本文编辑**　顾文景
引用本文：周帆, 刘风, 王雷, 等. 牵引辅助内镜黏膜下剥离术治疗早期食管癌合并憩室1例（含视频）[J]. 中华消化内镜杂志, XXXX, XX(XX): 1-3. DOI: 10.3760/cma.j.cn321463-20251124-00499.

《中华消化内镜杂志》校样

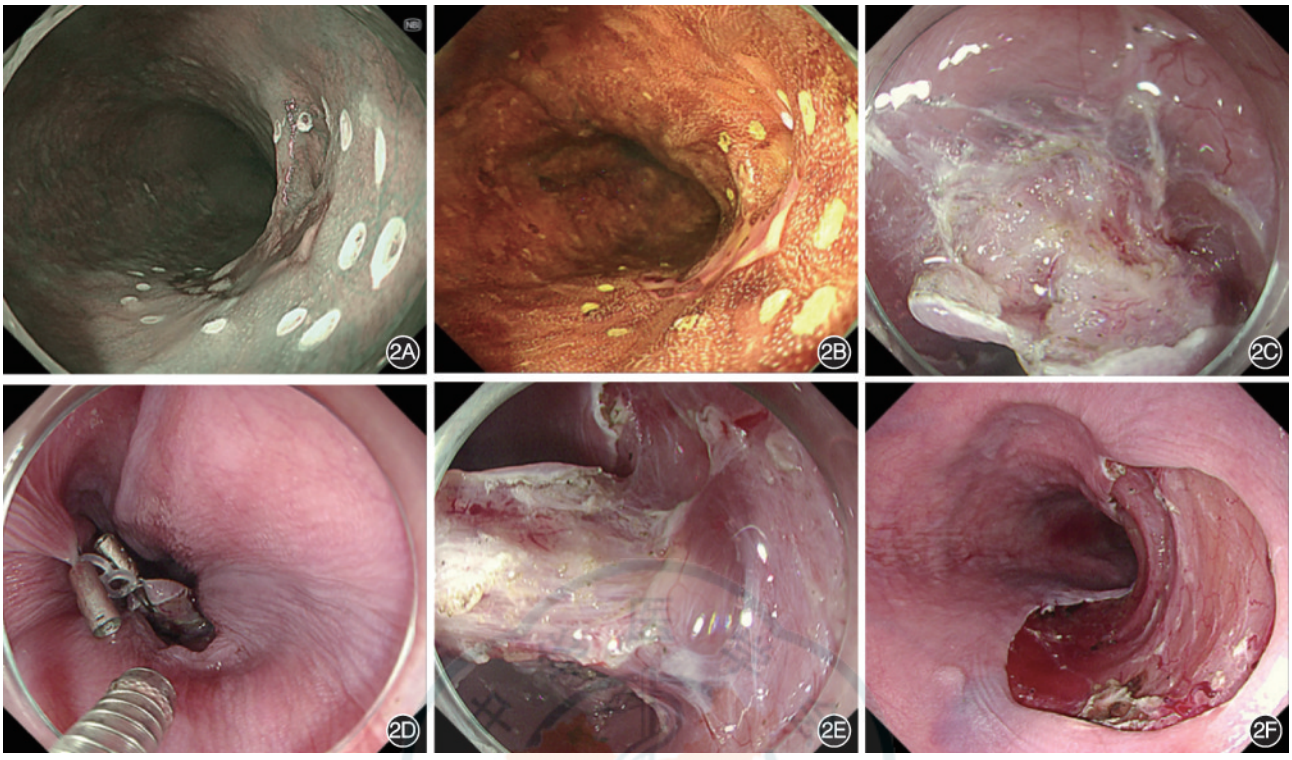

图2　早期食管癌合并食管憩室的内镜黏膜下剥离术治疗　2A：窄带光成像下标记；2B：碘染确认标记范围；2C：用Dual刀充分剥离憩室周边黏膜下层；2D：由于憩室影响，黏膜下空间有限，予8字环牵引；2E：8字环牵引后黏膜下空间扩大，追加黏膜下注射后Dual刀剥离憩室处黏膜下浅层，保留部分黏膜下层盖住憩室底部，预防穿孔及感染等术后并发症；2F：剥离后创面，再予热钳柔凝止血

侧行黏膜切开，修边后充分剥离左侧边缘；再次黏膜下注射右侧（即靠近憩室侧）病变，充分切开右侧边缘后修边，并从口侧逐步黏膜下剥离，小心剥离到憩室附近（图2C），可见憩室缺乏固有肌层；受憩室的影响，黏膜下空间有限，继续剥离容易切破憩室表面黏膜导致穿孔，遂用8字环进行内牵引（图2D），进一步将黏膜下层范围拉大，以便更好地看清剥离层次；在牵引下沿着黏膜下浅层剥离（图2E），保留一部分黏膜下层盖住憩室，防止术后穿孔、感染等并发症，并追加注射以使黏膜下层次更加明显；后续剥离过程顺利，病变连同憩室表面黏膜被完整剥离，未发生穿孔，取出标本固定送病理。术后病理检查：（食管）病变大小约2.1 cm×1.5 cm，中分化鳞状细胞癌，癌组织浸润固有层，不伴食管腺导管累及，水平及垂直切缘均阴性，脉管内未见明确癌栓。术后禁食24 h，给予抑酸、补液等对症治疗，复查血常规及炎症指标均正常。患者无发热、胸痛、呕血黑便等不适，术后3 d顺利出院。术后2个月复查胃镜提示食管30 cm处瘢痕改变，覆盖憩室，憩室形态消失，无明显狭窄。

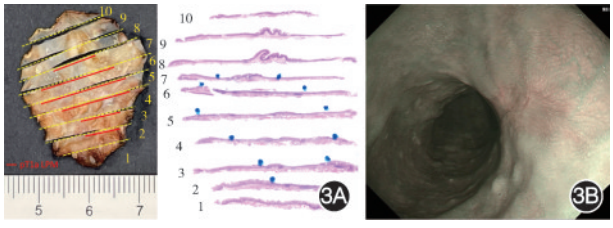

图3　内镜黏膜下剥离术（ESD）术后病理　3A：病理复原图（病变大小2.1 cm×1.5 cm）；3B：总共10条组织条，病变位于2~7号组织条，憩室位于8~9号组织条　HE　×10；3C：2个月后复查胃镜提示食管30 cm处ESD术后瘢痕，未见明确憩室

讨论　食管憩室是一种罕见病，表现为食管黏膜甚至整层结构疝出至食管壁外，根据发病机制分为真性憩室（食管全层膨出）及假性憩室（食管黏膜及黏膜下层膨出，缺乏固有肌层），根据位置可分为Zenker憩室、食管中段Rokitansky憩室和膈上憩室[1]。日本的研究显示，Zenker憩室的发生率为15.8%，食管中段Rokitansky憩室为73%，膈上憩室为11.2%[2]。食管憩室合并食管癌的发生率更低，同样来自日本的一项研究显示0.6%的食管憩室会合并食管癌[3]，病因可能与食物、慢性炎症刺激和持续损伤相关。食管憩室合并食管癌的早期症状通常不特异，病变进展后可出现咽喉异物感、进行性吞咽困难和不明原因体重减轻[4]，治疗方式包括内镜下ESD术、外科手术或放疗。

1904年Halstead[5]报道了第一例Zenker憩室合并食管鳞状细胞癌病例，当时手术方式以外科为主。由于假性食管憩室无固有肌层，一般认为憩室合并早期癌会更容易出现周围浸润及血管转移，同时由于食管憩室处管壁较薄，内镜下治疗憩室内食管癌的穿孔、纵隔感染等并发症明显增高，故选择ESD治疗时需十分谨慎。2023年Fukuda等[6]综述了日本1982年至2020年食管憩室合并食管癌的29例患者，其中仅2例行ESD手术，其余包括放疗及外科手术治疗，其中1例也为食管中段2 cm早期癌累及憩室边缘[7]，术中采用透明质酸注射延长水垫持续时间，同时辅以牙线牵引最终完整剥离病变，术毕予金属夹封闭憩室薄弱处，术后

《中华消化内镜杂志》校样

复查CT提示少量纵隔气肿，碘水造影未见明显食管瘘存在。我国学者同样有2例食管憩室合并食管癌的ESD治疗病例，其中1例为膈上憩室内2 cm浅表癌[8]，累及黏膜上皮层或黏膜固有层，术中注射液采用10%甘油加透明质酸1∶1混合，最终完整剥离病变，术后随访胃镜提示憩室表面疤瘢痕愈合可；另一例为食管中段真性憩室合并早期鳞状细胞癌[9]，术前超声胃镜提示憩室处固有肌层完整，术中采用牙线牵引方式完整剥离病变。

早期食管癌合并憩室时，需根据早期食管癌术前判断的大小、深度、与憩室的关系，同时需考虑憩室的大小、位置，综合考虑下一步治疗方式。当选择ESD治疗时，术中难点主要为憩室部位的剥离，可以通过增加黏膜下注射液的持续时间，以及合理利用牵引充分扩大黏膜下层空间，来达到安全、完整剥离病变的目的。同时，术前可以通过超声胃镜检查评估憩室为真性憩室或者假性憩室，来制定下一步治疗方案。

总之，牵引辅助内镜黏膜下剥离术治疗早期食管癌合并憩室是一项安全、高效的操作，其操作便捷、方法简单，可大大缩短手术时间，降低术后并发症可能，可为早期食管癌合并食管憩室患者提供新的治疗选择。

利益冲突　所有作者声明不存在利益冲突

参　考　文　献

[1] Constantin A, Constantinoiu S, Achim F, et al. Esophageal diverticula: from diagnosis to therapeutic management-narrative review[J]. J Thorac Dis, 2023, 15(2): 759-779. DOI: 10.21037/jtd-22-861.

[2] 武居友,矢作雅,猪股研,他 .Rokitansky 憩室に発生した早期食道癌に対して ESD を施行した 1 例。日本消化器内視鏡学会雑誌,2019,61 (9):1630-1635.

[3] Yaita A, Mine H, Rai T, et al. Esophageal cancer comorbid with benign esophageal disease in Japan[J]. Jpn J Gastroenterol Surg, 1984, 17(4):681-689.

[4] Lai ST, Hsu CP. Carcinoma arising from an epiphrenic diverticulum: a frequently misdiagnosed disease[J]. Ann Thorac Cardiovasc Surg, 2007, 13(2):110-113.

[5] Halstead AE Ⅱ. Diverticula of the oesophagus, with the report of a case[J]. Ann Surg, 1904, 39(2): 171-193. DOI: 10.1097/00000658-190402000-00003.

[6] Fukuda M, Aoyama T, Yukawa N, et al. A case of esophageal cancer in a diverticulum treated by surgical resection: a case report[J]. Gen Thorac Cardiovasc Surg Cases, 2023, 2(1): 101. DOI: 10.1186/s44215-023-00123-5.

[7] Esaki M, Suzuki S, Gotoda T. Endoscopic submucosal dissection of superficial esophageal cancer expanding into the diverticulum[J]. Dig Endosc, 2019, 31(1): e30-31. DOI: 10.1111/den.13304.

[8] Fu K, Jin P, He Y, et al. A superficial esophageal cancer in an epiphrenic diverticulum treated by endoscopic submucosal dissection[J]. BMC Gastroenterol, 2017, 17(1): 94. DOI: 10.1186/s12876-017-0649-y.

[9] Lin X, Fan L, Lin M. A superficial esophageal cancer with a Rokitansky diverticulum treated by endoscopic submucosal dissection with dental floss clip traction: Letter to the editor[J]. Clin Res Hepatol Gastroenterol, 2024, 48(6): 102368. DOI: 10.1016/j.clinre.2024.102368.