·论著·

末端切割型细针穿刺活检针用于超声内镜引导胰腺实性占位诊断的效能分析

申奥[1]　周春华[1]　高丽丽[2]　张本炎[2]　冉桃菁[1]　卢会[1]　张敏敏[1]　龚婷婷[1]
王诗旻[1]　张尧[1]　张天宇[1]　何相宜[1]　刘磊[1]　邹多武[1]
[1]上海交通大学医学院附属瑞金医院消化内科，上海 200025；[2]上海交通大学医学院附属瑞金医院病理科，上海 200025
通信作者：邹多武，Email：zdwrixh66@sjtu.edu.cn

【摘要】 目的　探讨超声内镜引导下 22 G末端切割针穿刺活检术对胰腺实性占位病变的诊断效能，并比较细胞学、组织学及两者联合的诊断价值。**方法**　回顾性分析2022年6月至2025年7月期间于上海交通大学医学院附属瑞金医院消化内镜中心接受22 G末端切割针穿刺的胰腺实性占位患者的临床资料。评估细胞学、组织学及联合诊断的诊断效能，并分析影响联合诊断准确率的因素。**结果**　在418例行22 G末端切割针穿刺的胰腺实性占位患者中，细胞学联合组织学诊断的准确率95.7%（95%*CI*：93.3%~97.3%）及敏感度94.6%（95%*CI*：91.6%~96.6%）均显著高于单一细胞学诊断［准确率：89.5%（95%*CI*：86.2%~92.1%），*P*<0.001；敏感度：86.8%（95%*CI*：82.8%~90.0%），*P*<0.001］，也优于单一组织学诊断［准确率：91.4%（95%*CI*：88.3%~93.7%），*P*=0.011；敏感度：89.2%（95%*CI*：85.4%~92.1%），*P*=0.017］。分层分析显示，对于细胞学联合组织学诊断，胰头或钩突部位病灶的准确率显著低于非胰头或钩突部位［93.5%（200/214）比 98.0%（200/204），χ^2_{Yates}=4.266，*P*=0.039］，不同年龄、CA19-9水平、病灶大小、穿刺针数和CE-EUS增强情况之间诊断准确率差异无统计学意义（*P*>0.05）。病灶位置对穿刺细胞学联合组织学诊断准确率有显著影响（*OR*=3.500，95%*CI*：1.133~10.817，*P*=0.029）。**结论**　22 G末端切割针对于胰腺实性占位病变具有较高的诊断效能，细胞学联合组织学诊断效能最佳，但当病灶位于胰头或钩突时，诊断准确性会显著降低。

【关键词】 活组织检查，细针；　超声内镜；　胰腺实性占位；　组织病理学活检；　细胞病理学活检

基金项目：国家自然科学基金（82270667，82570763）；上海交通大学“双百人研究型医师人才计划”（20250507）；上海市“医苑新星”杰出青年医学人才项目

Efficacy analysis of end-cutting fine needle aspiration biopsy needles in endoscopic ultrasound-guided tissue acquisition for solid pancreatic lesions

Shen Ao[1], Zhou Chunhua[1], Gao Lili[2], Zhang Benyan[2], Ran Taojing[1], Lu Hui[1], Zhang Minmin[1], Gong Tingting[1], Wang Shimin[1], Zhang Yao[1], Zhang Tianyu[1], He Xiangyi[1], Liu Lei[1], Zou Duowu[1]
[1]Department of Gastroenterology, Ruijin Hospital, Shanghai Jiao Tong University School of Medicine, Shanghai 200025, China; [2]Department of Pathology, Ruijin Hospital, Shanghai Jiao Tong University School of Medicine, Shanghai 200025, China
Corresponding author: Zou Duowu, Email: zdwrixh66@sjtu.edu.cn

【Abstract】 Objective　To evaluate the diagnostic efficacy of endoscopic ultrasound-guided 22 G end-cutting fine-needle biopsy for solid pancreatic lesions, and to compare the diagnostic value of cytology, histology, and their combination. **Methods**　A retrospective analysis was conducted on the clinical data of

DOI：10.3760/cma.j.cn321463-20260205-00493
收稿日期　2026-02-05　　**本文编辑**　许文立
引用本文：申奥，周春华，高丽丽，等. 末端切割型细针穿刺活检针用于超声内镜引导胰腺实性占位诊断的效能分析[J]. 中华消化内镜杂志，XXXX，XX(XX)：1-8. DOI：10.3760/cma.j.cn321463-20260205-00493.

优先出版

the patients with pancreatic solid lesions who underwent 22 G end-cutting needle biopsy at the Digestive Endoscopy Center of Ruijin Hospital, Shanghai Jiao Tong University School of Medicine between June 2022 and July 2025. The diagnostic efficacy of cytology, histology, and combined diagnosis were evaluated. Factors affecting the accuracy of combined diagnosis were analyzed. **Results** Among the 418 patients with solid pancreatic lesions who underwent 22 G end-cutting needle biopsy, the accuracy [95.7% (95%*CI*: 93.3%-97.3%)] and sensitivity [94.6% (95%*CI*: 91.6%-96.6%)] of combined cytology-histology diagnosis were significantly higher than those of cytology [accuracy: 89.5% (95%*CI*: 86.2%-92.1%), *P*<0.001; sensitivity: 86.8% (95%*CI*: 82.8%-90.0%), *P*<0.001], and were also superior to histology alone [accuracy: 91.4% (95%*CI*: 88.3%-93.7%), *P*=0.011; sensitivity: 89.2% (95%*CI*: 85.4%-92.1%), *P*=0.017]. Stratified analysis showed that for combined cytology-histology diagnosis, lesions located in the pancreatic head or uncinate process had significantly lower accuracy than those in non-head/uncinate regions [93.5% (200/214) VS 98.0% (200/204), χ^2_{Yates}=4.266, *P*=0.039] , and no statistically significant differences in diagnostic accuracy were observed across subgroups stratified by age, CA19-9 level, lesion size, number of needle passes, or CE-EUS enhancement pattern (*P*>0.05). Lesion location significantly affected the accuracy of combined cytology-histology diagnosis (*OR*=3.500, 95%*CI*: 1.133-10.817, *P*=0.029). **Conclusion** The 22 G end-cutting needle demonstrates high diagnostic performance for solid pancreatic lesions, and the combination of cytology and histology yields the best diagnostic efficacy. However, the diagnostic accuracy is significantly reduced for lesions located in the pancreatic head or uncinate process.

【**Key words**】 Biopsy, fine-needle; Endoscopic ultrasound; Pancreatic solid lesions; Histopathological biopsy; Cytopathological biopsy

Fund program: National Natural Science Foundation of China (82270667, 82570763); "Two-hundred Talents" Program (Research-oriented Physician Track) of Shanghai Jiao Tong University School of Medicine (20250507); The Shanghai Rising Stars of Medical Talent Youth Development Program (Outstanding Youth Medical Talents)

超声内镜(endoscopic ultrasonography,EUS)引导下组织采集是诊断胰腺实性占位性病变的重要技术,包含超声内镜引导下细针穿刺抽吸术(endoscopic ultrasound-guided fine needle aspiration, EUS-FNA)和超声内镜引导下细针穿刺活检术(endoscopic ultrasound-guided fine needle biopsy, EUS-FNB)[1]。FNA针最初为可伸缩的抽吸针,采用简单斜角尖端设计,适用于胰腺头部病变的细胞学取样。然而,研究显示EUS-FNA难以获取足够的组织条用于组织学诊断、免疫组化或分子检测,无法满足胰腺病变精准诊疗的需求[2]。为弥补FNA技术的不足,FNB技术应运而生,且FNB针尖设计经过多次改良优化,已经发展到第三代末端切割针(如顺行斜角ProCore针、叉尖型SharkCore针、三叉戟型Trident针和末端切割型Acquire针)。第三代FNB针能更好地切割并获取组织芯,有效减少组织碎裂,从而提高组织学诊断率[3-4]。多项前瞻性研究及网状meta分析表明,第三代FNB针对胰腺实性占位的诊断准确率达82%~97%,优于FNA针,且在不依赖快速现场评价(rapid on-site evaluation, ROSE)的情况下仍能保持较高诊断率[5-7]。与FNA针相比,FNB针通常需更少的穿刺次数(<3针)即可获得充足样本。在安全性方面,两者的不良事件发生率相近(0.7%~1.3%),EUS-FNB未见明显风险增加[8]。传统EUS-FNA常联合细胞学与组织学分析以提高诊断敏感度。然而,对于FNB针,单独组织学分析是否足以替代联合检测仍存在争议。有研究表明,在使用FNB针时,组织学诊断优于细胞学诊断,且仅凭组织学分析即可实现高于90%的诊断准确性,从而降低对细胞病理学家的依赖并节约成本[9]。

基于多项随机对照试验和meta分析,因EUS-FNB具有更高的诊断准确性、组织充分性和操作效率,美国胃肠内镜学会和欧洲胃肠内镜学会最新指南强烈推荐在胰腺实性占位中优先使用EUS-FNB,特别是末端切割FNB针[4, 10]。本研究通过回顾上海交通大学医学院附属瑞金医院接受22 G末端切割针穿刺的胰腺实性占位病变患者,系统评估其诊断效能及安全性。

资料与方法

一、资料收集

回顾性纳入2022年6月至2025年7月期间于上海交通大学医学院附属瑞金医院消化内镜中心接受22 G末端切割针进行EUS-FNB的患者资料。从病历系统和内镜报告系统提取患者性别,年龄,病灶位置、大小(EUS测量长径)、性质,穿刺次数,

优先出版

穿刺针类型，操作医师，是否有手术病理及穿刺病理诊断和最终诊断等资料。纳入标准：(1)年龄≥18岁；(2)成功进行EUS-FNB；(3)穿刺针为22 G末端切割型FNB针(Acquire，美国Boston Scientific)；(4)同时具有细胞学和组织学病理信息。排除标准：(1)胰腺囊性病变和其他胰腺外病变；(2)对胰腺超过一个部位病灶穿刺；(3)未描述病灶大小。本研究通过上海交通大学医学院附属瑞金医院伦理委员会审核批准，伦理审查号：(2023)临伦审第(154)号。

二、EUS-FNB操作和样本处理

患者经静脉注射芬太尼和丙泊酚麻醉下进行检查。内镜医师进行EUS，确定病灶的适当位置并用多普勒模式检查有无大的侵入血管后，由医师选择穿刺路径、穿刺针类型。所有操作由具有丰富经验(已独立操作超声内镜引导下组织获取>300例)的内镜医师进行。穿刺过程使用10 mL负压，每次穿刺在病灶内前后抽提20~30次，尽可能采用扇形穿刺方式进行抽吸。穿刺针数由内镜医师根据样本获取情况和经验决定。

每针抽吸结束后，插入针芯，将样本推至载玻片上，挑出固体成分浸泡于4%甲醛溶液，其余液体成分进行涂片并置入95%乙醇固定，然后抽出针芯，向针道注入生理盐水，将针道里剩余的样本注入液基细胞瓶中(SurePath，美国BD)。涂片和液基细胞瓶送至细胞病理实验室行HE染色并进行细胞学诊断；固体成分送至病理科，行石蜡包埋、切片和HE染色，进行组织学诊断。

三、诊断标准

穿刺细胞学病理由细胞病理医师根据巴氏分类标准进行诊断[11]。穿刺组织学病理由组织病理医师根据世界卫生组织消化系统肿瘤分类2019版进行诊断[12]，恶性(Ⅵ类)、可疑恶性(Ⅴ类)、肿瘤性(Ⅳ类)、异型(Ⅲ类)定义为阳性，未见恶性(Ⅱ类)、不足以诊断(Ⅰ类)定义为阴性[13]。当细胞学病理或组织学病理任一项为阳性时，穿刺细胞学联合组织学的诊断为阳性，仅细胞学病理和组织学病理均为阴性时，联合诊断为阴性[14]。

最终诊断(金标准)基于以下因素，满足以下任一项即认为是恶性病变：(1)手术标本提示恶性肿瘤；(2)细胞学病理或组织学病理任一项为阳性；(3)细胞学病理或组织学病理均为阴性，但放射学检查提示进展或因胰腺疾病死亡，临床随访时间至少为3个月。满足以下任一项即认为是良性病变：(1)手术标本提示良性病变；(2)细胞学病理或组织学病理均为阴性，且放射学检查没有恶化，临床随访时间至少为3个月[14]。

四、统计分析

使用R语言(R4.4.3)统计分析。对于符合正态分布的连续变量，采用$\bar{x}\pm s$描述，对于不符合正态分布的连续变量，采用$M(Q_1, Q_3)$描述；对于分类变量以例(%)描述。采用McNemar检验法分析比较胰腺实性占位中穿刺细胞学、组织学或细胞学联合组织学三种方法的诊断准确率的差异及进一步两两比较的差异，准确率的95%*CI*使用Wilson区间计算。既往研究报道病灶大小、穿刺针数、病灶位置等因素可影响穿刺诊断的准确性[4, 15]，将病灶大小、穿刺针数和病灶位置等作为分层因素，采用Yates连续性校正卡方检验比较不同分层下的胰腺实性占位的细胞学联合组织学诊断准确率差异。采用单因素logistic回归分析筛选影响诊断效能的潜在因素。以病灶大小是否大于20 mm为影响因素，采用Breslow-Day方法对病变位置的分层进行层间*OR*值齐性检验。采用Yates连续性校正卡方检验比较穿刺组织学与穿刺细胞学联合组织学对病灶位于胰颈部、体部和尾部的诊断准确率。$P<0.05$为差异有统计学意义。

结　果

一、基线资料

2022年12月至2025年7月，共有621例连续患者在上海交通大学医学院附属瑞金医院消化内镜中心接受22 G末端切割针进行EUS-FNB。初筛共纳入621例，排除63例胰腺外病变、74例囊性病变及19例弥漫性病变等非实性占位的患者，排除8例多灶穿刺及39例病灶大小记录不详者，最终共纳入418例胰腺实性占位患者进行后续分析(图1)，其中48例具备手术病理学结果，370例无手术病理学结果。

纳入患者基线特征见表1。418例胰腺实性占位患者年龄(61.1±11.4)岁，男261例(62.4%)，CA19-9为77.2(15.2，818.4) U/mL，病灶长径(28.8±9.4) mm，穿刺针数(2.7±1.1)针，214例(51.2%)的病灶位于胰头或钩突部。在有谐波增强造影超声内镜(contrast-enhanced harmonic endoscopic ultrasound，CEH-EUS)资料的259例数据中，200例(77.2%)的病灶存在低增强。4例

优先出版

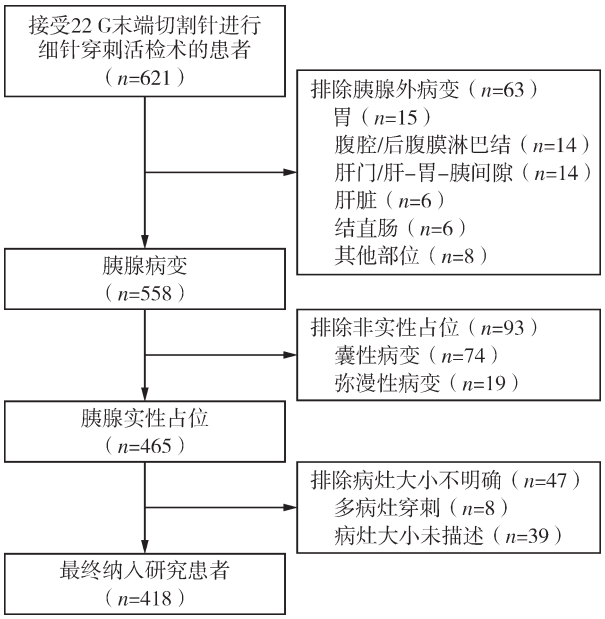

图1　用22 G末端切割针进行超声内镜引导下细针穿刺活检术的患者筛选流程

（1.0%，3例消化道出血、1例术后胰腺炎）患者出现穿刺后并发症；48例（11.5%）患者接受手术；最终诊断为恶性肿瘤的患者比例为79.9%（334/418）。

二、穿刺诊断结果

行22 G末端切割针穿刺的418例胰腺实性占位患者中，细胞学诊断恶性病变290例，良性病变128例；组织学诊断恶性病变298例，良性病变120例；细胞学联合组织学诊断恶性病变316例，良性病变102例。如表2所示，细胞学、组织学和细胞学联合组织学的诊断特异度、阳性预测值之间差异均无统计学意义（P>0.05）。细胞学、组织学和细胞学联合组织学三种方法的诊断准确率依次有所提高（P=0.013），其中细胞学联合组织学的准确率优于单一组织学（P=0.011）或单一细胞学（P<0.001），但组织学诊断准确率与细胞学差异无统计学意义（P=0.347）；诊断敏感度也有依次提高的趋势（P=0.004），其中细胞学联合组织学的敏感度优于单一组织学（P=0.017）或单一细胞学（P<0.001），但组织学诊断敏感度与细胞学差异无统计学意义（P=0.314）。细胞学联合组织学的阴性预测值优于单一组织学（P=0.021）或细胞学（P<0.001），差异具有统计学意义。

表1　行22 G末端切割针穿刺的胰腺实性占位患者诊断的基线特征

项目	胰腺实性占位
例数	418
年龄（岁，$\bar{x}\pm s$）	61.1±11.4
性别（例，男/女）	261/157
CA19-9［U/mL，$M(Q_1,Q_3)$］	77.2（15.2，818.4）
病灶位置（例，胰头钩突/胰颈/胰体尾）	214/80/124
病灶大小（mm，$\bar{x}\pm s$）	28.8±9.4
穿刺针数［针，$M(Q_1,Q_3)$］	2.65±1.14
谐波增强造影超声内镜（例，低增强/中增强/高增强）[a]	200/29/30
接受手术［例（%）］	48（11.5）
穿刺后并发症［例（%）］	4（1.0）
最终诊断［例（%）］	
恶性	334（79.9）
胰腺导管腺癌	289（69.1）
胰腺腺鳞癌	3（0.7）
神经内分泌瘤	14（3.3）
导管内乳头状瘤	12（2.9）
转移癌	8（1.9）
其他类型的恶性肿瘤	8（1.9）
良性	84（20.1）
自身免疫性胰腺炎	33（7.9）
慢性胰腺炎	21（5.0）
炎性假瘤	9（2.2）
急性胰腺炎	6（1.4）
其他类型的良性病变	15（3.6）

注：[a]259例患者有谐波增强造影超声内镜数据

在418例接受22 G末端切割针穿刺的患者中，组织学诊断为阳性而细胞学诊断为阴性的患者有26例（6.2%），细胞学诊断为阳性而组织学诊断为阴性的患者有18例（4.3%）。图2~5分别展示了穿刺细胞学病理和穿刺组织学病理一致或不一致的典型病例图片。

三、分层分析

对418例患者按照年龄是否≤60岁、CA19-9是否≤37 U/mL、病灶长径是否≤20 mm、病灶是否位于胰头或钩突、穿刺针数是否≤2针和是否有CEH-EUS低增强进行分层。Yates连续性校正卡

表2　行22 G末端切割针穿刺的胰腺实性占位的细胞学/组织学诊断结果[%（95%*CI*）]

项目	准确率	敏感度	特异度	阳性预测值	阴性预测值
细胞学	89.5（86.2~92.1）	86.8（82.8~90.0）	100.0（95.6~100.0）	100.0（98.7~100.0）	65.6（57.1~73.3）
组织学	91.4（88.3~93.7）	89.2（85.4~92.1）	100.0（95.6~100.0）	100.0（98.7~100.0）	70.0（61.3~77.5）
细胞学联合组织学	95.7（93.3~97.3）	94.6（91.6~96.6）	100.0（95.6~100.0）	100.0（98.8~100.0）	82.4（73.8~88.5）
*P*值	0.013	0.004	1.000	1.000	0.036

优先出版

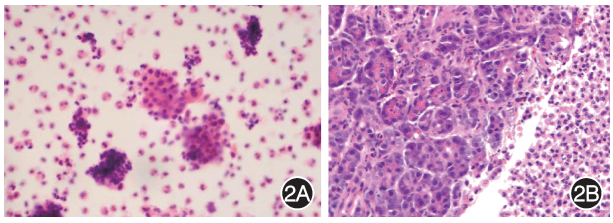

图2　末端切割针穿刺细胞学与组织学病理一致的急性胰腺炎患者的细胞学病理与组织学病理表现　2A：细胞学见大量中性粒细胞，个别上皮细胞，未见肯定恶性依据　HE　×400；2B：送检组织内见破碎胰腺腺泡及聚集中性粒细胞，未见明确异型成分　HE　×400

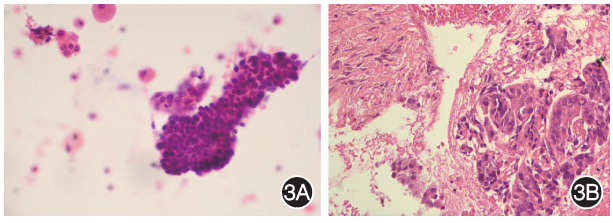

图3　末端切割针穿刺细胞学与组织学病理一致的胰腺导管腺癌患者的细胞学病理与组织学病理表现　3A：细胞学见上皮细胞，部分细胞中-高度异型，疑腺癌　HE　×400；3B：送检组织内见异型腺体，灶区呈浸润性生长，符合腺癌　HE　×400

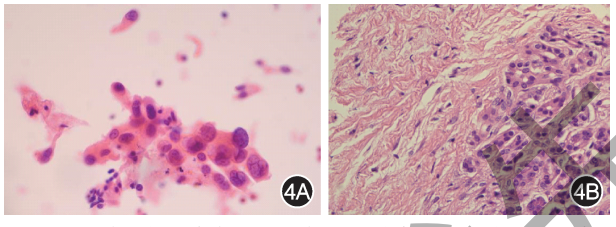

图4　末端切割针穿刺细胞学与组织学病理不一致的恶性病例，组织学阴性的胰腺导管腺癌患者的细胞学病理与组织学病理表现　4A：细胞学见上皮细胞，少数细胞中-高度异型，疑腺癌　HE　×400；4B：送检血凝块及破碎缺腺组织中见少量形态不典型腺体，需行免疫组化检查辅助诊断　HE　×400

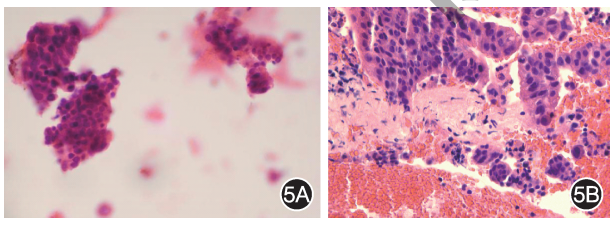

图5　末端切割针穿刺细胞学与组织学病理不一致的恶性病例，细胞学阴性的胰腺导管腺癌患者的细胞学病理与组织学病理表现　5A：细胞学见上皮细胞、淋巴细胞、中性粒细胞，部分上皮细胞轻中度异型　HE　×400；5B：游离导管上皮增生，细胞极性紊乱、核增大，见核分裂象，部分灶区呈浸润性生长，符合腺癌　HE　×400

方检验显示，当实性占位位于胰头或钩突时，行EUS-FNB得到的细胞学联合组织学诊断准确率更低（P=0.039）。单因素logistic回归分析显示，病灶位置对穿刺细胞学联合组织学诊断准确率有显著影响（P=0.029）（表3）。将病灶是否>20 mm作为影响因素，进一步进行OR值齐性检验证明，病灶大小对位于胰头或钩突病灶的穿刺细胞学联合组织学的诊断准确率无显著修饰效应（P=0.691）。

相较于穿刺组织学的诊断，穿刺细胞学联合组织学有提高位于胰颈部、体部或尾部的实性占位准确率的趋势[94.1%（192/204）比98.0%（200/204），χ^2_{Yates}=3.187，P=0.074]。

讨　论

EUS-FNA/FNB对于胰腺实性占位性病变的病理诊断及后续治疗决策具有决定性意义。多项研究表明，新一代末端切割型FNB针对胰腺实性占位性病变良恶性诊断的准确率可达87.4%~92.8%[16-18]。EUS-FNB穿刺诊断准确性受到诸多因素影响，多项研究尝试在穿刺针型、穿刺方法、现场评估、标本处理等方面进行改进以提高诊断准确性。

在穿刺针型选择方面，相较于传统的FNA针或反斜角型FNB针，目前美国胃肠内镜学会和欧洲胃肠内镜学会指南强烈推荐采用末端切割型FNB针用于实体胰腺病变的组织取样[4, 10]。多项网络荟萃分析结果证实，末端切割型FNB针相比于反斜角型FNB针和FNA针更能够获取到完整的组织核心，特别适用于需要评估组织结构的病例[18-20]。对于胰腺实性占位性病变行EUS-FNB时，采用22 G穿刺针有更高概率获得高质量标本[21-22]。而当22 G穿刺针穿刺困难或内镜过度扭曲等不容易操作的情况下，25 G针可作为可行替代方案[10]。

对于穿刺次数，末端切割型FNB针相较于反斜角型FNB针和FNA针可以进行更少的穿刺（2次）即可达到87%的诊断准确率，第三次和第四次穿刺仅对诊断的准确性有轻微的提升（92%和89%）[23]。在本研究中，穿刺≤2针得到的细胞学联合组织学的诊断准确率和>2针的准确率差异并无统计学意义（95.0%比96.1%，P=0.762）。

胰腺病变所在部位是影响EUS-FNB诊断效能的重要因素[24]。鉴于本研究属于回顾性研究，收集的数据中缺乏穿刺途径的信息，而在临床实践中一般胰头、钩突病变需要经十二指肠路径穿刺，而胰腺体尾部病变经胃内穿刺[25]。本研究观察到当实性占位位于胰腺胰头或钩突时，行EUS-FNB得到

优先出版

表3　行22 G末端切割针穿刺的胰腺实性占位的细胞学联合组织学诊断准确率影响因素分析

项目	例数	诊断准确[例(%)]	χ^2_{Yates}	*P*值	单因素分析	
					*OR*值(95%*CI*)	*P*值
年龄			0.149	0.700		0.532
≤60岁	179	170(95.0)			1	
>60岁	239	230(96.2)			1.353(0.526~3.481)	
CA19-9			0.273	0.601		0.444
≤37 U/mL	150	142(94.7)			1	
>37 U/mL	268	258(96.3)			1.454 (0.561~3.766)	
病灶大小			0.457	0.499		0.332
≤20 mm	79	74(93.7)			1	
>20 mm	339	326(96.2)			1.694(0.586~4.900)	
病灶位置			4.266	0.039		0.029
位于胰颈/胰体/胰尾	204	200(98.0)			1	
位于胰头/钩突	214	200(93.5)			0.286(0.092~0.883)	
穿刺针数			0.091	0.762		0.583
≤2针	160	152(95.0)			1	
>2针	258	248(96.1)			1.305(0.504~3.380)	
CEH-EUS增强[a]			1.745	0.186		0.111
低增强	200	191(95.5)			1	
等增强或高增强	59	53(89.8)			0.416(0.142-1.222)	

注：[a]259例患者有谐波增强造影超声内镜数据

的细胞学联合组织学诊断准确率较非胰头或钩突部位更低(93.5%比98.0%，*P*=0.039)。这可能是由于经十二指肠路径穿刺时，内镜内穿刺针处于弯曲路径，穿刺的难度更大，针尖的实际运动幅度、范围更小从而降低FNB针的穿刺诊断准确性[24, 26]。

目前不同的中心对于穿刺标本的处理方式尚不统一，对送检的组织学和细胞学样本所开展的病理检查也不尽相同。对于传统的EUS-FNA，历史指南推荐联合细胞学和组织学检查[27]，但对于采用末端切割型FNB针的胰腺实性占位性病变，临床实践和证据支持将获取的完整组织条优先并全部用于组织学病理检查[4]。这样可以获得更高的诊断准确性，且能更好地满足组织结构评估和免疫组织化学等分子检测的需求。如果组织碎片不可见或非常小(例如≤2 mm)，则可以采用细胞块技术来避免材料损失[28]。然而，细胞学和组织学的处理技术和样本评估通常是互补的，对于组织条获取不足的样本的细胞学诊断往往可以对组织学诊断进行补充，穿刺细胞学联合组织学的诊断准确率会较单独组织学诊断有所提高[29]。EUS-FNB细胞学检查开展方式也不应该是传统的涂片，而应采用接触印迹细胞学检查和液基细胞学检查[30-31]。但在实际的临床实践中，每个机构都应该评估EUS-FNA/FNB样品的最佳制备方法并制定适合的方案[32]。本研究中，EUS-FNB获取的标本进行细胞学联合组织学诊断不仅明显优于单一细胞学诊断，并且相较于单一组织学诊断，联合诊断可以有趋势地提高实性占位位于胰颈部、体部或尾部的诊断准确率[94.1%(192/204)比98.0%(200/204)，χ^2=3.187，*P*=0.074]。穿刺细胞学能快速得到分散的细胞或小细胞团，对细胞形态学进行细致的观察；而穿刺组织学能得到病灶的组织结构和细胞形态，可以观察病灶的腺体排列、浸润方式、间质反应等信息，行EUS-FNB得到的细胞学病理和组织学病理之间具有较好的互补性。

本研究作为一项单中心回顾性分析，存在许多不足。首先，回顾性设计本身存在选择偏倚及无法测量的混杂因素潜在影响，例如本研究中虽然保证了穿刺负压为10 mL，但对于抽吸方式(干抽或湿抽)的记录缺失较多，需通过前瞻性随机对照试验进一步验证。其次，总体样本量虽然有418例，但末端切割针穿刺后并接受手术的患者仅48例，使得诊断金标准主要依赖于穿刺病理结果和随访结果，可能使得研究中的诊断准确性偏高。最后，作为一项单中心研究，当前结论的外推具有局限性，未来还需通过多中心、大样本研究加以证实。

综上所述，本研究显示联合组织学与细胞病理学诊断，22 G末端切割型FNB针对于胰腺实性占

优先出版

位病变具有较高的诊断效能，平均穿刺2针，就能达到95.0%的诊断准确率，且细胞学联合组织学的诊断效能显著高于单一细胞学或组织学诊断，利用末端切割针获取的组织条有望开展更多免疫学和分子生物学检测，从而满足疾病精准诊疗的需要。

利益冲突　所有作者声明不存在利益冲突

作者贡献声明　申奥：设计及实施研究、分析数据、统计分析、撰写论文；周春华：设计及实施研究、技术及材料支持、论文修改；高丽丽、张本炎、冉桃菁、卢会、张敏敏、龚婷婷、王诗旻、张尧、张天宇、何相宜、刘磊：实施研究、技术及材料支持；邹多武：研究指导、技术及材料支持、论文修改

参 考 文 献

[1] Mangiavillano B, Sosa-Valencia L, Deprez P, et al. Tissue acquisition and pancreatic masses: which needle and which acquisition technique should be used?[J]. Endosc Int Open, 2020,8(10):E1315-E1320. DOI: 10.1055/a-1221-4578.

[2] Cazacu IM, Luzuriaga Chavez AA, Saftoiu A, et al. A quarter century of EUS-FNA: progress, milestones, and future directions[J]. Endosc Ultrasound, 2018, 7(3): 141-160. DOI: 10.4103/eus.eus_19_18.

[3] Dhar J, Samanta J, Nabi Z, et al. Endoscopic ultrasound-guided pancreatic tissue sampling: lesion assessment, needles, and techniques[J]. Medicina (Kaunas), 2024,60(12):2021. DOI: 10.3390/medicina60122021.

[4] Facciorusso A, Arvanitakis M, Crinò SF, et al. Endoscopic ultrasound-guided tissue sampling: European Society of Gastrointestinal Endoscopy (ESGE) technical and technology review[J]. Endoscopy, 2025, 57(4): 390-418. DOI: 10.1055/a-2524-2596.

[5] Conti Bellocchi MC, Bernuzzi M, Brillo A, et al. EUS-FNA versus EUS-FNB in pancreatic solid lesions ≤ 15 mm[J]. Diagnostics (Basel), 2024, 14(4)DOI: 10.3390/diagnostics14040427.

[6] Wong T, Pattarapuntakul T, Netinatsunton N, et al. Diagnostic performance of endoscopic ultrasound-guided tissue acquisition by EUS-FNA versus EUS-FNB for solid pancreatic mass without ROSE: a retrospective study[J]. World J Surg Oncol, 2022,20(1):215. DOI: 10.1186/s12957-022-02682-3.

[7] Han S, Bhullar F, Alaber O, et al. Comparative diagnostic accuracy of EUS needles in solid pancreatic masses: a network meta-analysis[J]. Endosc Int Open, 2021, 9(6): E853-E862. DOI: 10.1055/a-1381-7301.

[8] Facciorusso A, Bajwa HS, Menon K, et al. Comparison between 22G aspiration and 22G biopsy needles for EUS-guided sampling of pancreatic lesions: a meta-analysis [J]. Endosc Ultrasound, 2020,9(3):167-174. DOI: 10.4103/eus.eus_4_19.

[9] Pausawasdi N, Cheirsilpa K, Chalermwai W, et al. Endoscopic ultrasound-guided fine-needle biopsy using 22G Franseen needles without rapid on-site evaluation for diagnosis of intraabdominal masses [J]. Journal of clinical medicine, 2022, 11(4).DOI: 10.3390/jcm11041051

[10] ASGE Standards of Practice Committee, Machicado JD, Sheth SG, et al. American Society for Gastrointestinal Endoscopy guideline on the role of endoscopy in the diagnosis and management of solid pancreatic masses: summary and recommendations[J]. Gastrointest Endosc, 2024, 100(5): 786-796. DOI: 10.1016/j.gie.2024.06.002.

[11] Pitman MB, Centeno BA, Ali SZ, et al. Standardized terminology and nomenclature for pancreatobiliary cytology: the Papanicolaou Society of Cytopathology guidelines[J]. Cytojournal, 2014, 11(Suppl 1): 3. DOI: 10.4103/1742-6413.133343.

[12] Nagtegaal ID, Odze RD, Klimstra D, et al. The 2019 WHO classification of tumours of the digestive system[J]. Histopathology, 2020,76(2):182-188. DOI: 10.1111/his.13975.

[13] Fang D, Huang Y, Li S, et al. A semi-supervised convolutional neural network for diagnosis of pancreatic ductal adenocarcinoma based on EUS-FNA cytological images[J]. BMC Cancer, 2025, 25(1): 495. DOI: 10.1186/s12885-025-13910-w.

[14] Huang J, Liang Y, Xu L, et al. Diagnostic efficacy of different pathologic methods for assessing tissue obtained by endoscopic ultrasound-guided fine needle aspiration: a prospective study[J]. Int J Clin Exp Pathol, 2021,14(1):34-44.

[15] Chiang HC, Huang CJ, Wang YS, et al. Identification of endosonographic features that compromise EUS-FNB diagnostic accuracy in pancreatic masses[J]. Dig Dis Sci, 2024, 69(11):4302-4310. DOI: 10.1007/s10620-024-08691-4.

[16] Ishikawa T, Ohno E, Mizutani Y, et al. Usefulness of macroscopic on-site evaluation using a stereomicroscope during EUS-FNB for diagnosing solid pancreatic lesions[J]. Can J Gastroenterol Hepatol, 2022, 2022: 2737578. DOI: 10.1155/2022/2737578.

[17] Termsinsuk P, Chuncharunee A, Charatcharoenwitthaya P, et al. Diagnostic performance of endoscopic ultrasound-guided fine needle biopsy with histological analysis versus combined cytohistological analysis in solid pancreatic lesions: a systematic review and meta-analysis[J]. Dig Dis Sci, 2025, 70(10):3563-3580. DOI: 10.1007/s10620-025-09175-9.

[18] Kovacevic B, Toxværd A, Klausen P, et al. Tissue amount and diagnostic yield of a novel Franseen EUS-FNB and a standard EUS-FNA needle: a randomized controlled study in solid pancreatic lesions[J]. Endosc Ultrasound, 2023, 12(3): 319-325. DOI: 10.1097/eus.0000000000000007.

[19] Chow CW, Haider SA, Ragunath K, et al. Comparison of the reverse bevel versus Franseen type endoscopic ultrasound needle[J]. World J Gastrointest Endosc, 2020, 12(9): 266-275. DOI: 10.4253/wjge.v12.i9.266.

[20] 沈潇男, 周春华, 张本炎, 等. Acquire穿刺活检针和细针穿刺抽吸针用于超声内镜引导下1型自身免疫性胰腺炎穿刺诊断效能的比较研究[J]. 诊断学理论与实践,2025,24(5): 498-504. DOI: 10.16150/j.1671-2870.2025.05.004.

[21] Tomoda T, Kato H, Fujii Y, et al. Randomized trial comparing the 25G and 22G Franseen needles in endoscopic ultrasound-guided tissue acquisition from solid pancreatic masses for adequate histological assessment[J]. Dig Endosc, 2022,34(3):596-603. DOI: 10.1111/den.14079.

[22] Oh D, Kong J, Ko SW, et al. A comparison between 25-gauge and 22-gauge Franseen needles for endoscopic ultrasound-guided sampling of pancreatic and peripancreatic masses: a randomized non-inferiority study[J]. Endoscopy, 2021,53(11):1122-1129. DOI: 10.1055/a-1369-8610.

[23] Chalhoub JM, Hawa F, Grantham T, et al. Effect of the number of passes on diagnostic performance of EUS

优先出版

fine-needle biopsy of solid pancreatic masses: a systematic review and meta-analysis[J]. Gastrointest Endosc, 2024,100(4): 595-604.e8. DOI: 10.1016/j.gie.2024.05.022.

[24] Pagano N, Ricci C, Ingaldi C, et al. Performance of EUS-FNB in solid pancreatic masses: a lesson from 463 consecutive procedures and a practical nomogram[J]. Updates Surg, 2022, 74(3):945-952. DOI: 10.1007/s13304-021-01198-x.

[25] Chong CC, Pittayanon R, Pausawasdi N, et al. Consensus statements on endoscopic ultrasound-guided tissue acquisition. Guidelines from the Asian endoscopic ultrasound group[J]. Dig Endosc, 2024, 36(8): 871-883. DOI: 10.1111/den.14768.

[26] Ishigaki K, Nakai Y, Sasahira N, et al. A prospective multicenter study of endoscopic ultrasound-guided fine needle biopsy using a 22-gauge Franseen needle for pancreatic solid lesions[J]. J Gastroenterol Hepatol, 2021, 36(10): 2754-2761. DOI: 10.1111/jgh.15534.

[27] 中国医师协会超声内镜专家委员会. 中国内镜超声引导下细针穿刺抽吸/活检术应用指南(2021,上海)[J]. 中华消化内镜杂志, 2021, 38(5): 337-360. DOI: 10.3760/cma. j. cn321463-20210302-00143.

[28] Takahashi K, Yasuda I, Hanaoka T, et al. Comparison of histological sample volumes among various endoscopic ultrasound-guided biopsy needles[J]. J Clin Med, 2021,10(16) DOI: 10.3390/jcm10163560.

[29] Wong N. My approach to endoscopic ultrasound-guided fine-needle aspiration biopsy specimens of the pancreas[J]. J Clin Pathol, 2020, 73(6): 297-309. DOI: 10.1136/jclinpath-2019-206331.

[30] Crinò SF, Larghi A, Bernardoni L, et al. Touch imprint cytology on endoscopic ultrasound fine-needle biopsy provides comparable sample quality and diagnostic yield to standard endoscopic ultrasound fine-needle aspiration specimens in the evaluation of solid pancreatic lesions[J]. Cytopathology, 2019, 30(2):179-186. DOI: 10.1111/cyt.12662.

[31] Centeno BA, Saieg M, Siddiqui MT, et al. The World Health Organization Reporting System for pancreaticobiliary cytopathology: overview and summary[J]. Cancer Cytopathol, 2024,132(7):396-418. DOI: 10.1002/cncy.22806.

[32] Biermann K, Lozano Escario MD, Hébert-Magee S, et al. How to prepare, handle, read, and improve EUS-FNA and fine-needle biopsy for solid pancreatic lesions: the pathologist's role[J]. Endosc Ultrasound, 2017, 6(Suppl 3): S95-S98. DOI: 10.4103/eus.eus_71_17.

优先出版