·论著·

肝硬化伴食管胃底静脉曲张患者超声内镜引导下门静脉压力梯度和肝静脉压力梯度的相关性研究

薛猛[1]　叶永琍[2]　应润亚[1]　韦炜[1]

[1]浙江大学医学院附属第二医院消化内科，杭州 310009；[2]浙江大学医学院附属第二医院内镜中心，杭州 310009

通信作者：韦炜，Email：wwze@zju.edu.cn

【摘要】 目的　探讨肝硬化伴食管胃底静脉曲张患者中超声内镜引导下门静脉压力梯度（endoscopic ultrasound-guided portal pressure gradient，EUS-PPG）和肝静脉压力梯度（hepatic venous pressure gradient，HVPG）的相关性。**方法**　回顾性分析2025年4月1日至2025年7月31日期间，在浙江大学医学院附属第二医院住院的肝硬化伴食管胃底静脉曲张患者EUS-PPG和HVPG的检测值，分析二者之间的相关性和一致性。**结果**　共纳入36例患者，其EUS-PPG为（11.6±5.0）mmHg（1 mmHg=0.133 kPa），HVPG为（10.4±4.1）mmHg，二者的相关系数r为0.677，布兰德-奥特曼差异图显示3/36的数据点分布在95%一致性界限之外，一致性不佳。27例无门静脉血栓的患者，EUS-PPG和HVPG的相关系数r为0.894，数据点均分布在95%一致性界限之内，一致性较好。在无门静脉血栓的患者中，根据不同肝硬化病因、不同Child-Pugh分级和有无红色征进行分层分析，亦发现EUS-PPG值和HVPG值存在良好的一致性。**结论**　在无门静脉血栓的肝硬化伴食管胃底静脉曲张患者中，EUS-PPG检测值同HVPG检测值具有良好的一致性。

【关键词】 肝硬化；　食管胃底静脉曲张；　门静脉血栓；　超声内镜引导下门静脉压力梯度；肝静脉压力梯度

基金项目：浙江省自然科学基金（LMS25H160012）

优先出版

Correlation between endoscopic ultrasound-guided portal pressure gradient and hepatic venous pressure gradient in cirrhotic patients with esophagogastric varices

Xue Meng[1], Ye Yongli[2], Ying Runya[1], Wei Wei[1]

[1]Department of Gastroenterology, The Second Affiliated Hospital of Zhejiang University School of Medicine, Hangzhou 310009, China; [2]Endoscopy Center, The Second Affiliated Hospital of Zhejiang University School of Medicine, Hangzhou 310009, China

Corresponding author: Wei Wei, Email: wwze@zju.edu.cn

【Abstract】 Objective　To investigate the correlation between endoscopic ultrasound-guided portal pressure gradient (EUS-PPG) and hepatic venous pressure gradient (HVPG) in cirrhotic patients with esophagogastric varices. **Methods**　The EUS-PPG and HVPG values of hospitalized cirrhotic patients with esophagogastric varices in the Second Affiliated Hospital of Zhejiang University School of Medicine from April 1, 2025, to July 31, 2025 were retrospectively analyzed, and their correlation and consistency were analyzed. **Results**　A total of 36 patients were enrolled. The mean EUS-PPG was 11.6±5.0 mmHg

DOI：10.3760/cma.j.cn321463-20260206-00478

收稿日期　2026-02-06　　**本文编辑**　钱程

引用本文：薛猛，叶永琍，应润亚，等. 肝硬化伴食管胃底静脉曲张患者超声内镜引导下门静脉压力梯度和肝静脉压力梯度的相关性研究[J]. 中华消化内镜杂志，XXXX，XX(XX)：1-6. DOI：10.3760/cma.j.cn321463-20260206-00478.

(1 mmHg=0.133 kPa), and HVPG was 10.4±4.1 mmHg in all 36 recruited patients. The correlation coefficient *r* between them was 0.677. Bland-Altman analysis showed that 3/36 data points fell outside the 95% limits of agreement, indicating suboptimal agreement. In 27 patients without portal vein thrombosis (PVT), the correlation coefficient *r* between EUS-PPG and HVPG was 0.894, with all data points within the 95% limits of agreement, demonstrating excellent agreement. Besides, in patients without PVT, stratified by etiology, Child-Pugh class, and red sign status, EUS-PPG consistently correlated well with HVPG. **Conclusions** In cirrhotic patients with esophagogastric varices but without PVT, EUS-PPG measurements show a good consistency with HVPG.

【**Key words**】 Liver cirrhosis; Esophagogastric varices; Portal vein thrombosis; Endoscopic ultrasound-guided portal pressure gradient; Hepatic venous pressure gradient

Fund program: Natural Science Foundation of Zhejiang Province (LMS25H160012)

门静脉压力是肝硬化患者发生食管胃底静脉曲张及其破裂出血预测的关键指标。反映门静脉压力高低的金标准是肝静脉压力梯度(hepatic venous pressure gradient,HVPG),即经颈内静脉插管测定的肝静脉锲压与肝静脉自由压(free hepatic venous pressure,FHVP)之差。正常人HVPG小于5 mmHg(1 mmHg=0.133 kPa),超过10 mmHg为门静脉高压,容易合并食管胃底静脉曲张[1]。

近年来,随着超声内镜检查术(endoscopic ultrasonography,EUS)的发展,超声内镜引导下门静脉压力梯度(endoscopic ultrasound-guided portal pressure gradient,EUS-PPG)的测定受到越来越多的关注。国内中南大学湘雅三医院的一项研究发现,EUS-PPG的高低和肝脏储备功能Child-Pugh分级及食管胃底静脉曲张破裂出血风险相关[2]。然而,EUS-PPG和HVPG检测结果之间的相关性和一致性,在国内鲜见研究报道。本研究在肝硬化伴食管胃底静脉曲张患者中同时检测EUS-PPG和HVPG,分析二者之间的相关性和一致性,以期评估EUS-PPG检测的准确性和临床意义,是否可以替代HVPG。

资料与方法

一、患者资料

回顾性分析2025年4月1日至2025年7月31日期间,在浙江大学医学院附属第二医院住院,行内镜下一级或二级预防的肝硬化伴食管胃底静脉曲张患者资料。研究获浙江大学医学院附属第二医院人体研究伦理委员会审批通过(批准号:2025-1281)。

二、纳入和排除标准

纳入标准:(1)年龄18~80岁;(2)同时进行了HVPG和EUS-PPG检测。排除标准:(1)有严重的心、肺疾病,(2)凝血功能严重障碍,国际标准化比值(international normalized ratio,INR)>1.5,(3)血小板明显减少(<30 000/μL);(4)数据不完整。

三、EUS-PPG测定

1.器械准备:气管插管麻醉后,将患者置于左侧卧位;压力传感器(安特医疗,型号PT-01)管路采用肝素钠(生理盐水稀释至12.5 U/ml)充填,置于患者右心房水平调零。

2.内镜评估:胃镜(日本奥林巴斯GIF-Q260J)检查评估食管胃底曲张静脉情况,有无红色征;更换线性超声内镜(日本奥林巴斯GF-UCT260)扫查门静脉主干和肝静脉,如肝静脉穿刺困难,则改为肝后下腔静脉替代。

3.EUS引导下血管穿刺与压力测定:多普勒血流频谱排除门静脉主干穿刺路径上的血流信号后,采用25 G穿刺针(ECHO-25,美国COOK,图1A)接压力传感器,频谱分析确认为门静脉后进行穿刺(1B、1C),监视器上压力数值平稳30 s后记录(图1D),连续测量3次,取平均值作为门静脉压力;同样采用多普勒血流频谱排除肝静脉或肝后下腔静脉穿刺路径上的血流信号,并频谱分析确认目标血管后,穿刺测量压力(图1E、1F),作为肝静脉压力。取二者的差值定义为EUS-PPG=门静脉压力−杆静脉压力[3]。

四、HVPG测定

在患者当次住院,EUS-PPG检测后的48 h内,进行HVPG测定。具体操作流程如下:

1.经皮血管穿刺:利多卡因局部麻醉下,右颈内静脉穿刺;更换经颈静脉肝内穿刺套件(RUPS-100,美国COOK),经外鞘插入Fogarty球囊

优先出版

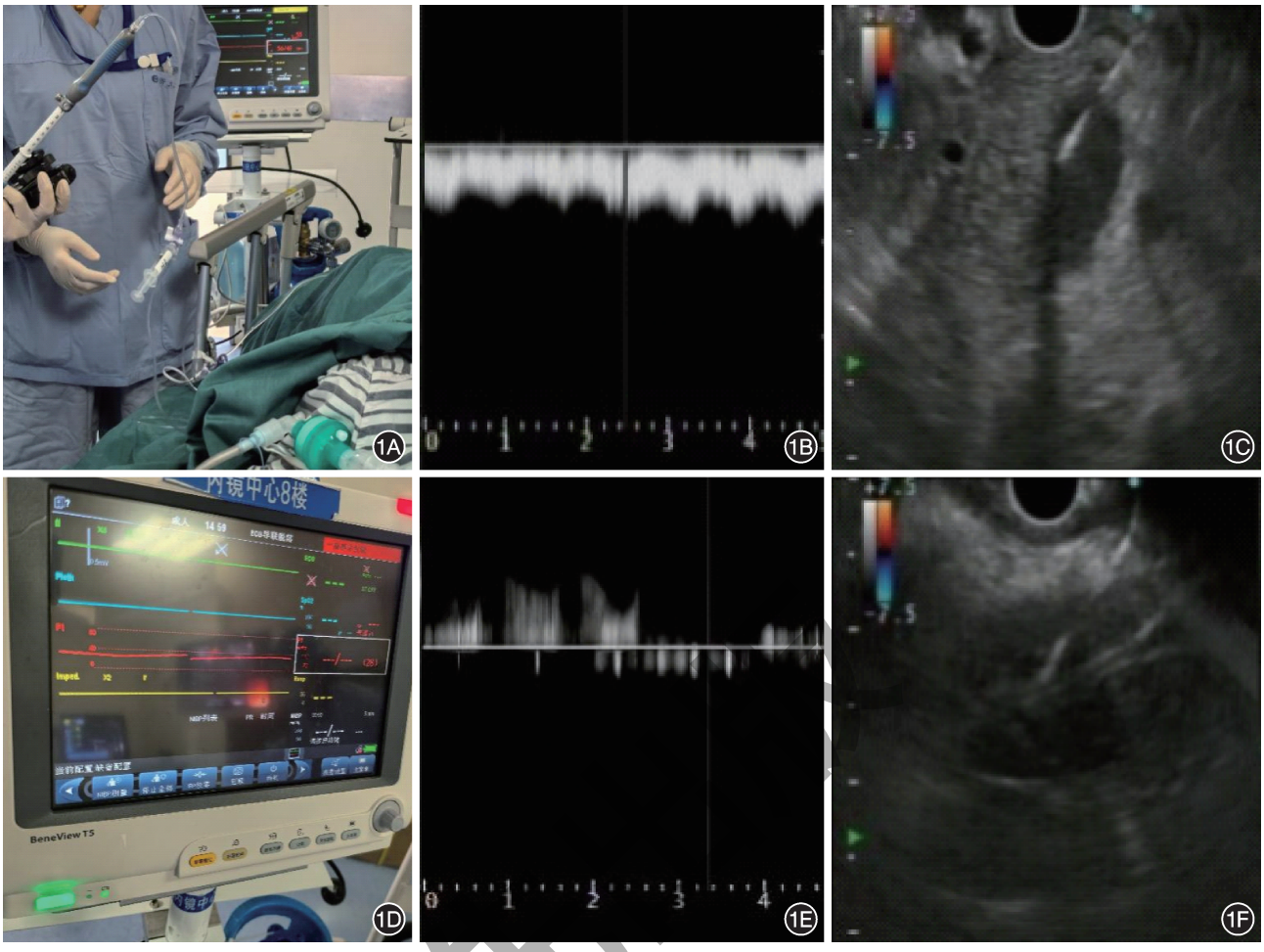

图1　超声内镜引导下门静脉压力梯度的测定　1A：超声内镜引导下穿刺；1B：门静脉频谱分析图；1C：门静脉穿刺；1D：压力传感器接屏幕监视；1E：下腔静脉频谱分析图；1F：下腔静脉穿刺

导管（美国Edwards），行数字减影血管造影（digital subtraction angiography，DSA）在导丝引导下经上腔静脉，通过右心房、下腔静脉，插入肝右静脉或肝中静脉。

2.HVPG测定：将球囊导管置入肝静脉分支远端，球囊充气后完全阻断血流，测得肝静脉楔压；放气松开球囊后，将导管退至肝静脉近端，测量FHVP；球囊充气放气3次，肝静脉楔压和FHVP分别测得3次数值，各自取平均值，然后取二者的差值定义为HVPG=肝静脉楔压−FHVP[4]。

五、统计学方法

采用SPSS 20.0软件进行统计学分析。符合正态分布的连续变量采用$\bar{x}\pm s$表示，不符合正态分布的连续变量采用$M(Q_1, Q_3)$表示，分类变量采用例（%）表示。采用Pearson相关性分析计算HVPG和EUS-PPG的相关性，布兰德−奥特曼差异图分析HVPG和EUS-PPG的一致性。$P<0.05$为差异有统计学意义。

结　果

一、一般资料

2025年4月1日至2025年7月31日，共有102例肝硬化伴食管胃底静脉曲张的患者住院行内镜下一级或二级预防。63例患者因年龄在18～80岁范围之外、有严重的心肺疾病、凝血功能严重障碍、血小板明显减少或患者拒绝行EUS-PPG测定而排除，共39例肝硬化伴食管胃底静脉曲张的患者成功进行了EUS-PPG检测，其中36例在当次住院期间的48 h内进行了HVPG检测。36例患者的一般情况见表1。

二、EUS-PPG和HVPG的检测情况

EUS引导下检测得到患者门静脉压力、肝静脉压力和EUS-PPG的平均值分别为27.5 mmHg、15.9 mmHg和11.6 mmHg；DSA引导下经颈内静脉穿刺检测得到患者肝静脉楔压、FHVP和HVPG的平均值分别为24.9 mmHg、14.5 mmHg和10.4 mmHg。

表1　36例肝硬化伴食管胃底静脉曲张患者基线资料

项目	数据
男性[例(%)]	18(50.0)
年龄($\bar{x}\pm s$,岁)	59.2±10.1
体重指数($\bar{x}\pm s$,kg/m^2)	21.6±2.4
肝硬化病因[例(%)]	
乙肝	12(33.3)
酒精	6(16.7)
自身免疫性	9(25.0)
肝豆状核变性	1(2.8)
不明原因	8(22.2)
门静脉血栓[例(%)]	9(25.0)
脾脏切除术后[例(%)]	4(11.1)
腹水[例(%)]	15(41.7)
内镜治疗类型[例(%)]	
一级预防	10(27.8)
二级预防	26(72.2)
红色征[例(%)]	24(66.7)
Child-Pugh分级[例(%)]	
A级	31(86.1)
B级	5(13.9)
C级	0(0.0)
糖尿病[例(%)]	9(25.0)
高血压[例(%)]	8(22.2)
ALT[U/L,$M(Q_1,Q_3)$]	27.0(22.0,34.0)
AST[U/L,$M(Q_1,Q_3)$]	35.0(23.3,49.8)
白蛋白($\bar{x}\pm s$,g/L)	38.1±5.1
总胆红素($\bar{x}\pm s$,μmol/L)	16.6±6.9
凝血酶原时间($\bar{x}\pm s$,s)	14.6±1.0
INR	1.1±0.1
D-二聚体[μg/L,$M(Q_1,Q_3)$]	675.0(292.5,1 148.0)
白细胞计数[×10^9/L,$M(Q_1,Q_3)$]	3.6(2.0,4.9)
血红蛋白($\bar{x}\pm s$,g/dL)	10.7±2.8
血小板计数[×10^9/L,$M(Q_1,Q_3)$]	72.5(47.0,96.0)

注：ALT为丙氨酸转氨酶；AST为天冬氨酸转氨酶；INR为国际标准化比值

患者均无明显出血、感染等并发症出现。

三、EUS-PPG和HVPG的相关性和一致性

1. 所有患者EUS-PPG和HVPG的相关性和一致性：对36例患者的EUS-PPG和HVPG检测值进行Pearson相关性分析，相关系数r为0.677（P<0.001，图2A）。布兰德-奥特曼差异图显示，3/36的数据点分布在95%一致性界限（即1.96SD）以外（图2B），提示EUS-PPG和HVPG检测值的一致性不佳。分析这3个数据点，发现均为合并门静脉血栓的患者。

2. 无门静脉血栓患者中EUS-PPG和HVPG的相关性和一致性：对无门静脉血栓的27例患者，单

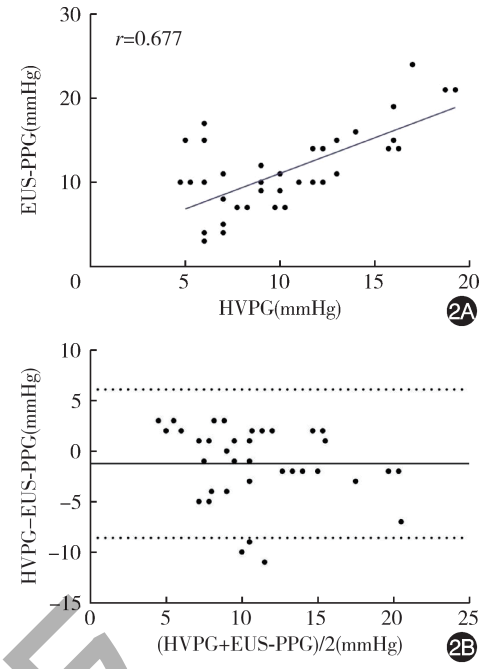

注：EUS-PPG指超声内镜引导下门静脉压力梯度；HVPG指肝静脉压力梯度；1 mmHg=0.133 kPa

图2　36例患者EUS-PPG值和HVPG值之间分析　2A：Pearson相关性分析；2B：布兰德-奥特曼一致性分析

独进行Pearson相关性分析，相关系数r为0.894（P<0.001，图3A），提示EUS-PPG和HVPG具有良好的相关性。布兰德-奥特曼差异图显示，所有分布在1.96SD以内，提示EUS-PPG和HVPG具有良好的一致性（图3B）。

3. 分层分析：在无门静脉血栓的27例患者中，针对不同肝硬化病因分别进行Pearson相关性分析，10例乙肝肝硬化、7例自身免疫性肝硬化和5例酒精性肝硬化患者EUS-PPG值和HVPG值的相关系数r分别为0.842、0.881和0.930。针对不同Child-Pugh分级分别进行Pearson相关性分析，23例Child-Pugh A级、4例Child-Pugh B级患者EUS-PPG值和HVPG值的相关系数r分别为0.897和0.952。针对有无红色征分别进行Pearson相关性分析，18例红色征阳性、9例红色征阴性患者EUS-PPG值和HVPG值的相关系数r分别为0.889和0.902。在不同肝硬化病因、不同Child-Pugh分级和红色征有无的分层分析中，数据点均分布在95%一致性界限以内，即EUS-PPG和HVPG之间具有良好的一致性。

4. 门静脉血栓患者EUS-PPG检测情况：对于有门静脉血栓的9例患者，EUS-PPG平均值为12.4 mmHg，HVPG平均值为7.2 mmHg。其中6例食管静脉曲张红色征阳性患者的EUS-PPG平均值

优先出版

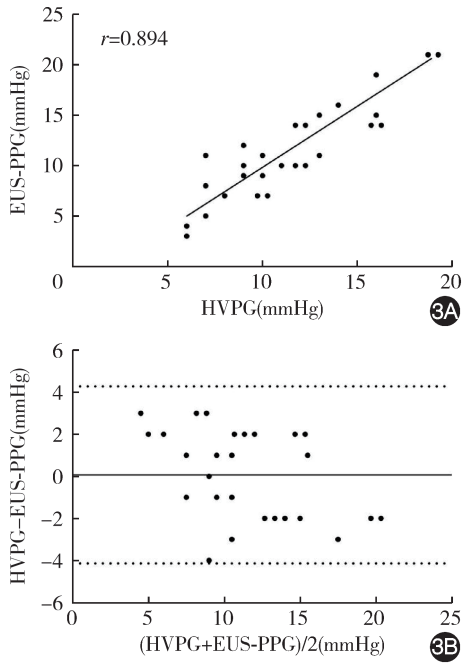

注：EUS-PPG指超声内镜引导下门静脉压力梯度；HVPG指肝静脉压力梯度；1 mmHg=0.133 kPa

图3　27例无门静脉血栓患者EUS-PPG值和HVPG值之间分析　3A：Pearson相关性分析；3B：布兰德−奥特曼一致性分析

为15.2 mmHg，3例红色征阴性患者的EUS-PPG平均值为7.0 mmHg。

讨　论

继发于门静脉高压的食管胃底静脉曲张是肝硬化患者常见的并发症，随着门静脉压力的升高，曲张静脉破裂出血的风险大大增加。准确测定门静脉压力，是指导肝硬化患者食管胃底静脉曲张一级或二级预防方案选择，以及疗效评估的重要参考[5]。采用肝静脉楔压代表门静脉压力，进而计算出的HVPG，是评估门静脉压力的金标准。然而HVPG无法准确评估肝前性、窦前性门静脉高压症；此外，HVPG使用肝静脉楔压间接代替门静脉压力，诸如肝内静脉分流、测压球囊血流阻断不全等会影响HVPG测定的准确性，因而HVPG在临床上应用存在一定的局限性[6]。如何准确测定门静脉压力，是临床上的迫切需求。

直接测定门静脉压力，计算出的门静脉压力梯度（portal pressure gradient，PPG），可以避免分流等对肝静脉楔压测定值的影响，从而对门静脉高压进行更为准确的评估。然而，在王磊等[7]的研究中，经皮穿刺肝实质及门静脉，之后将猪尾导管送入脾静脉或肠系膜上静脉内造影，检测出的PPG和HVPG数值的相关性较差。在肝硬化伴食管胃底静脉曲张患者中行内镜下一级或二级预防时，EUS除了食管和胃腔内的曲张静脉外，还可以完整评估壁外的静脉曲张以及穿支血管情况，并对曲张的静脉注射组织胶进行精准断流[8]。此外，EUS亦可以观察到门静脉和肝静脉系统，在EUS引导下直接穿刺门静脉和肝静脉，测定压力进而计算出EUS-PPG，是评估PPG的一种新选择。在一次麻醉中，同时完成内镜下一级或二级预防和EUS-PPG的检测，是内镜肝病学的重要研究方向[9]。

在西班牙一项纳入30例肝硬化患者的临床研究提示，EUS-PPG和HVPG的数值之间存在良好的相关性[10]。在本研究中，对所有纳入患者检测的EUS-PPG和HVPG数值分析，发现二者的一致性不佳。分析EUS-PPG和HVPG数值差异较大的患者，发现均存在门静脉血栓。肝硬化患者因凝血功能障碍、入肝血流减少等原因，发生门静脉血栓的风险是普通人群的7倍[11]；此外，门静脉压力的高低也是预测肝硬化患者门静脉血栓形成的危险因素[12]。本研究中排除合并门静脉血栓的患者后，发现EUS-PPG和HVPG具有较好的一致性；针对不同肝硬化病因、不同Child-Pugh分级和红色征有无进行的分层分析亦提示类似的结果。这提示在无血栓的患者中，可以用EUS-PPG检测值替代HVPG。

门静脉血栓是肝前性门脉高压常见的原因[13]，使得肝硬化患者在肝性门脉高压的基础上，叠加肝前性门脉高压，影响临床上HVPG测定的准确性。本研究在9例合并门静脉血栓的患者中，发现EUS-PPG检测值高于HVPG，且食管静脉曲张红色征阳性者EUS-PPG明显较高，提示在门静脉血栓患者中，EUS-PPG数值的高低可以准确评估门静脉压力。

本研究为单中心回顾性研究，有一定局限性，缺乏针对术后出血、感染等不良事件的长期随访验证。将来，我们将进行前瞻性多中心研究，并扩大样本量，观察EUS-PPG同食管胃底静脉曲张破裂出血等临床事件的相关性，进一步探索EUS-PPG的临床意义。

综上，在无门静脉血栓的患者中，EUS-PPG和HVPG的检测值具有良好的一致性，可以准确反映门静脉压力的高低。在合并门静脉血栓的患者中，EUS-PPG和HVPG的数值差别较大；对于此类患者，EUS-PPG是否更能准确评估门静脉压力，还有待更多的研究证实。

优先出版

利益冲突　所有作者声明不存在利益冲突

作者贡献声明　薛猛：试验设计与实施、论文撰写；叶永琍：试验实施、数据分析与统计、论文撰写；应润亚：数据收集与分析、论文撰写、支持性贡献；韦炜：试验设计、对论文的知识性内容作批评性审阅、研究经费获取、技术支持与指导

参 考 文 献

[1] Ripoll C. Hepatic venous pressure gradient and outcomes in cirrhosis[J]. J Clin Gastroenterol, 2007,41 Suppl 3:S330-335. DOI: 10.1097/MCG.0b013e318150d0f4.

[2] 罗蓉昆, 雷钊, 卢焕元, 等. 肝硬化临床特征与超声内镜引导下门静脉压力梯度的相关性研究[J]. 中华消化内镜杂志, 2024, 41(11): 877-882. DOI: 10.3760/cma. j. cn321463-20231223-00313.

[3] 马颖慧, 林赫, 王磊, 等. 超声内镜测定门静脉压力梯度的临床意义[J]. 肝脏, 2025, 30(3): 301-304. DOI: 10.3969/j.issn.1008-1704.2025.03.006.

[4] Rodrigues SG, Delgado MG, Stirnimann G, et al. Hepatic venous pressure gradient: measurement and pitfalls[J]. Clin Liver Dis, 2024, 28(3): 383-400. DOI: 10.1016/j. cld. 2024.03.009.

[5] Olivas P, Soler-Perromat A, Tellez L, et al. Persistent varices in cured patients: understanding the role of hepatic venous pressure gradient[J]. JHEP Rep, 2024, 6(10): 101170. DOI: 10.1016/j.jhepr.2024.101170.

[6] Dhindsa BS, Tun KM, Fiedler A, et al. Endoscopic ultrasound-guided portal pressure gradient measurement: a systematic review and meta-analysis[J]. Ann Gastroenterol, 2024,37(3):356-361. DOI: 10.20524/aog.2024.0882.

[7] 王磊, 宋清坤, 岳振东, 等. 门静脉高压患者 PPG 与 HVPG 相关性研究[J]. 中华肝脏病杂志,2022,30(7):722-727. DOI: 10.3760/cma.j.cn501113-20200603-00291.

[8] Bruni A, Dell′Anna G, Samanta J, et al. Advances in endo-hepatology: the role of endoscopic ultrasound in the management of portal hypertension[J]. Diagnostics (Basel), 2025,15(8)DOI: 10.3390/diagnostics15080967.

[9] Laleman W, Vanderschueren E, Mehdi ZS, et al. Endoscopic procedures in hepatology: Current trends and new developments[J]. J Hepatol, 2024, 80(1): 124-139. DOI: 10.1016/j.jhep.2023.08.032.

[10] Martinez-Moreno B, Martínez Martínez J, Herrera I, et al. Correlation of endoscopic ultrasound-guided portal pressure gradient measurements with hepatic venous pressure gradient: a prospective study[J]. Endoscopy, 2025, 57(1): 62-67. DOI: 10.1055/a-2369-0759.

[11] Shukla A, Giri S. Portal vein thrombosis in cirrhosis[J]. J Clin Exp Hepatol, 2022, 12(3): 965-979. DOI: 10.1016/j. jceh. 2021.11.003.

[12] Zhong H, Lu S, Xu M, et al. Predictive value of hepatic venous pressure gradient in cirrhotic portal vein thrombosis development[J]. Clin Res Hepatol Gastroenterol, 2024,48(10): 102484. DOI: 10.1016/j.clinre.2024.102484.

[13] Chawla YK, Bodh V. Portal vein thrombosis[J]. J Clin Exp Hepatol, 2015,5(1):22-40. DOI: 10.1016/j.jceh.2014.12.008.

优先出版