中华医学会系列杂志

ISSN 1007-5232
CN 32-1463/R

中华消化内镜杂志®

ZHONGHUA XIAOHUA NEIJING ZAZHI

2025年10月 第42卷 第10期

CHINESE JOURNAL OF DIGESTIVE ENDOSCOPY

Volume 42 Number 10
October 2025

ISSN 1007-5232
9 771007 523250 10>





中华消化内镜杂志®

CHINESE JOURNAL OF DIGESTIVE ENDOSCOPY

月刊　1996年8月改刊　第42卷　第10期　2025年10月20日出版


微信:xhnjxw


新浪微博

主　管
中国科学技术协会

主　办
中华医学会
100710,北京市东四西大街42号

编　辑
中华消化内镜杂志编辑委员会
210003,南京市紫竹林3号
电话:(025)83472831,83478997
传真:(025)83472821
Email:xhnj@xhnj.com
http://www.zhxhnjzz.com
http://www.medjournals.cn

总编辑
张澍田

编辑部主任
唐涌进

出　版
《中华医学杂志》社有限责任公司
100710,北京市东四西大街42号
电话(传真):(010)51322059
Email:office@cmaph.org

广告发布登记号
广登32010000093号

印　刷
江苏省地质测绘大队

发　行
范围:公开
国内:南京报刊发行局
国外:中国国际图书贸易集团有限公司
(北京399信箱,100048)
代号 M4676

订　购
全国各地邮政局
邮发代号 28-105

邮　购
中华消化内镜杂志编辑部
210003,南京市紫竹林3号
电话:(025)83472831
Email:xhnj@xhnj.com

定　价
每期25.00元,全年300.00元

中国标准连续出版物号
ISSN 1007-5232
CN 32-1463/R

2025年版权归中华医学会所有

未经授权,不得转载、摘编本刊文章,不得使用本刊的版式设计

除非特别声明,本刊刊出的所有文章不代表中华医学会和本刊编委会的观点

本刊如有印装质量问题,请向本刊编辑部调换

目　次

共识与指南

胃静脉曲张超声内镜引导弹簧圈栓塞术专家共识(2025,杭州)…… 757

中华医学会消化内镜学分会超声内镜学组

中华医学会消化内镜学分会肝病协作组

胰岛素瘤内镜诊疗专家共识(2025年) …… 768

中华医学会消化内镜学分会

论　著

超声内镜诊断结直肠黏膜下肿瘤准确性的影响因素分析 …… 780

崔晓丙　袁葵　凌琳　徐春玲　郭培　杨根华　包崇举　胡威

龚伟

基于深度学习的门静脉高压性胃病识别与分级系统的开发与验证 …… 789

古皓文　杨杰　肖勇　万新月　胡伟　谢先木　黄定鹏　姚承明

施信良　刘仕倩　黄丽　张弛　郑碧清　陈明锴

胆总管结石经十二指肠乳头自行排石的预测因素分析 …… 796

袁广众　汪翰英　毛丽娟　孙仁虎　吴大鹏　张其德　凌亭生

金海林

聚乙二醇电解质散与硫酸盐溶液在肠道准备及肠镜检查质量中的效果对比 …… 803

付越　田原　年碧霄　贺琰　郭新月　戎龙

异物钳辅助内镜黏膜切除术治疗长径≤10 mm直肠神经内分泌瘤的疗效分析(含视频) …… 809

张洪实　林燕娟　王木清　黄耀奎

离体纽扣电池致食管腐蚀伤动物模型构建及植物油的干预影响 … 817

李昭飞　赵德安　李明阳　王凌超　马唯唯

短篇论著

不含染色剂的黏膜下注射液在胃内镜黏膜下剥离术中的应用效果及安全性 …… 823
陆婉　丁永刚　张婷　毛丽娟　陈晶　周玉宏　肖君　李文杰　王耀辉　张其德
可分离式系线磁控胶囊内镜在高原地区食管疾病中的临床应用研究 …… 828
马雪琴　蔡甲慧　杨爱荣　马颖才

病例报道

内镜诊治直肠浅表锯齿状腺瘤合并传统锯齿状腺瘤1例(含视频) …… 831
侯雯雯　姚静静　邱月虹　刘洋　邵青　王晓　付金栋
转化治疗联合内镜黏膜下剥离术治疗颈段进展期食管癌1例 …… 833
宋宝回　钱杨　王燕　贺东黎　王健　钟芸诗　蔡明琰

综　　述

胆囊结石合并胆总管结石微创治疗应用进展 …… 836
陈璇桦　张筱凤

读者·作者·编者

《中华消化内镜杂志》2025年可直接使用英文缩写的常用词汇 …… 827
插页目次 …… 802

本刊稿约见第42卷第1期第82页、第7期第586页

本期责任编辑　钱程

本刊编辑部工作人员联系方式

唐涌进，Email：tang@xhnj.com　　朱　悦，Email：zhuyue@xhnj.com
周　昊，Email：zhou@xhnj.com　　钱　程，Email：qian@xhnj.com
顾文景，Email：gwj@xhnj.com　　许文立，Email：xwl@xhnj.com

本刊投稿方式

登录《中华消化内镜杂志》官方网站http://www.zhxhnjzz.com进行在线投稿。


唐涌进

周　昊

顾文景

朱　悦

钱　程

许文立

（扫码添加编辑企业微信）

·共识与指南·

胃静脉曲张超声内镜引导弹簧圈栓塞术专家共识(2025,杭州)

扫码查看操作视频

中华医学会消化内镜学分会超声内镜学组　中华医学会消化内镜学分会肝病协作组
通信作者:陈洪潭,浙江大学医学院附属第一医院消化内科,杭州 310003,Email:chenhongtan@163.com;许国强,浙江大学医学院附属第一医院消化内科,杭州 310003,Email:xuguoqiang129@163.com;孙思予,中国医科大学附属盛京医院内镜诊治中心,沈阳 110004,Email:sunsy@sj-hospital.org;杨爱明,中国医学科学院北京协和医院消化内科,北京 100730,Email:yangaiming@medmail.com.cn;金震东,海军军医大学第一附属医院消化内科,上海 200433,Email: zhendjin@126.com

【提要】 胃静脉曲张破裂出血是肝硬化门静脉高压患者的主要死因之一,内镜下组织胶注射是胃静脉曲张的主要治疗手段,但存在操作较难、疗效欠佳、风险较高等临床问题。超声内镜引导弹簧圈栓塞术治疗胃静脉曲张具有独到的精准优势,临床应用日趋广泛,但尚无专门的指南、共识指导临床实践。2025 年,中华医学会消化内镜学分会超声内镜学组、中华医学会消化内镜学分会肝病协作组共同组织全国相关领域的权威专家进行充分讨论,联合制定了本共识,共识围绕 10 个核心临床问题形成 26 条陈述意见,旨在规范胃静脉曲张超声内镜引导弹簧圈栓塞术的临床应用,指导医师顺利、安全、高效地开展该项临床新技术。

【关键词】 肝硬化;　门静脉高压症;　胃静脉曲张;　超声内镜;　弹簧圈
基金项目:浙江省"尖兵""领雁"研发攻关计划项目(2024C03203,2022C04037)

Chinese expert consensus on endoscopic ultrasound-guided coil embolization for gastric varices (2025, Hangzhou)

EUS Study Group of Digestive Endoscopy Branch of Chinese Medical Association; Liver Disease Collaboration Group of Digestive Endoscopy Branch of Chinese Medical Association
Corresponding author: Chen Hongtan, Department of Gastroenterology, The First Affiliated Hospital, Zhejiang University School of Medicine, Hangzhou 310003, China, Email: chenhongtan@163.com; Xu Guoqiang, Department of Gastroenterology, The First Affiliated Hospital, Zhejiang University School of Medicine, Hangzhou 310003, China, Email: xuguoqiang129@163.com; Sun Siyu, Endoscopic Diagnosis and Treatment Center, Shengjing Hospital of China Medical University, Shenyang 110004, China, Email: sunsy@sj-hospital.org; Yang Aiming, Department of Gastroenterology, Peking Union Medical College Hospital, Chinese Academy of Medical Sciences, Beijing 100730, China, Email: yangaiming@medmail. com. cn; Jin Zhendong, Department of Gastroenterology, The First Affiliated Hospital of Naval Medical University, Shanghai 200433, China, Email: zhendjin@126.com

【Summary】 Gastric variceal bleeding is one of the leading causes of death in cirrhotic patients with portal hypertension. Endoscopic cyanoacrylate injection serves as the primary treatment for gastric varices, but faces clinical challenges such as technical difficulty, suboptimal efficacy, and relatively high risks. Endoscopic ultrasound (EUS)-guided coil embolization is increasingly used in clinical practice due to unique advantages in precision, however, no specific guidelines or consensus statements are available to

DOI:10.3760/cma.j.cn321463-20251001-00413
收稿日期 2025-10-01　　**本文编辑** 朱悦　唐涌进
引用本文:中华医学会消化内镜学分会超声内镜学组,中华医学会消化内镜学分会肝病协作组. 胃静脉曲张超声内镜引导弹簧圈栓塞术专家共识(2025,杭州)[J]. 中华消化内镜杂志, 2025, 42(10): 757-767. DOI: 10.3760/cma.j.cn321463-20251001-00413.

www.zhxhnjzz.com

standardize its clinical application. In 2025, EUS Study Group and Liver Disease Collaboration Group of Digestive Endoscopy Branch of Chinese Medical Association organized extensive discussions among national authoritative experts and jointly developed this consensus. It addresses 10 core clinical issues with 26 statement recommendations, aiming to standardize the clinical practice of EUS-guided coil embolization for gastric varices and to guide physicians in performing this novel technique safely, smoothly, and effectively.

【Key words】 Liver cirrhosis; Portal hypertension; Gastric varices; Endoscopic ultrasonography; Coil

Fund program: Key Research and Development Program of Zhejiang Province (2024C03203, 2022C04037)

食管、胃静脉曲张破裂出血是门静脉高压症患者的主要死亡原因，其中又以胃静脉曲张破裂出血更加凶险，临床处理更为棘手。胃静脉曲张的病理解剖类型复杂，内镜下组织胶注射是其主要治疗手段，但存在操作难度较大、临床疗效欠佳、并发症相对高等问题。近年来，介入性超声内镜（endoscopic ultrasonography，EUS）技术迅猛发展，已经充分显示出对胃静脉曲张精准诊治的独到优势。首先，EUS能够在胃腔内进行超声扫描而获得胃壁内外的断面解剖信息，并能通过多普勒血流成像功能敏感而又直观地显示胃壁内外曲张静脉的血流信号。其次，由于超声扫描是实时进行的，因此在EUS引导下的整个注射过程“超声可视化”，不但能够准确地引导注射针刺入血管腔内，而且能够监控整个注射过程中的血管腔内回声和血流信号变化，这种“靶向”的精准注射既可以有效避免普通内镜直视下“盲目”注射可能发生的血管外注射，又可以随时监测曲张静脉的管腔闭塞与血流消失情况，假如注射后仍有血流残留，可随时进行额外的补充注射。此外，通过EUS扫描观察，可以准确地找到胃静脉曲张的来源支血管进行处理，起到事半功倍的疗效，而且可以明显减少组织胶的用量，大大降低因组织胶注射带来的异位栓塞等风险。除了精准、实时引导注射组织胶以外，EUS还能通过穿刺针置入弹簧圈实现血管栓塞术，这为胃静脉曲张的内镜下治疗带来革命性的突破。由于胃曲张静脉的内径较粗、体积较大、流速较快、流量较大，内镜下组织胶注射术中、术后发生出血和（或）异位栓塞的操作风险相对较高。而应用弹簧圈于胃静脉曲张则可利用其“脚手架”样金属圈的空间占据效应及“绒毛”样人造纤维的滤过效应，为后续组织胶注射提供大量的黏附点，增强血管闭塞效果的同时也大大减少发生异位栓塞的风险。在中华医学会消化内镜学分会食管胃静脉曲张内镜诊断与治疗学组制订的《肝硬化门静脉高压食管胃静脉曲张内镜下硬化治疗专家共识（2022，长沙）》中明确提出：有条件的单位，可考虑使用EUS引导组织胶注射或联合弹簧圈置入术作为胃静脉曲张出血的一级预防、控制急性出血及二级预防措施，特别适用于胃静脉曲张直径≥2 cm、常规内镜治疗失败或伴有较大胃肾分流者[1]。然而，有关胃静脉曲张EUS引导弹簧圈栓塞术的具体适应证与禁忌证、操作方法与流程、围手术期处理等具体临床问题并未详细阐明。

近10年来，EUS应用于胃静脉曲张栓塞治疗的临床病例日趋增多，目前全国绝大多数省份已开展了胃静脉曲张EUS引导弹簧圈栓塞术的临床工作，但是存在地区间发展不平衡、临床技术缺乏规范以及不良事件发生隐患等问题。鉴于此，中华医学会消化内镜学分会超声内镜学组和中华医学会消化内镜学分会肝病协作组共同组织、联合制定了本共识，共识围绕10个核心临床问题形成26条陈述意见，旨在规范胃静脉曲张EUS引导弹簧圈栓塞术的临床应用，指导医师顺利、安全、高效地开展该项临床新技术。本共识由浙江大学医学院附属第一医院消化内科牵头并成立起草小组，在专家委员会指导下，基于“portal hypertension、cirrhosis、EUS、gastric varices、coil”以及“肝硬化、门静脉高压症、超声内镜、胃静脉曲张、弹簧圈”等关键词在PubMed、Embase、Web of Science、Cochrane Library、中国知网、万方数据知识服务平台进行系统检索，证据检索截止日期为2025年5月1日。共识制定过程中，基于最新的循证医学证据、国内外近期发布的相关诊治指南/共识和已经发表的研究证据[1-9]，经过现场讨论草案、通信反馈意见和线上会议投票，最终形成了本专家共识。在具体制定中，基于PICO［人群（population），干预（interventions），对照（comparisons），结局（outcomes）］原则提出陈述意见，参考推荐分级的评估、制定与评价（grading of recommendations, assessment, development, and evaluation，GRADE）系统对证据质量（表1）和推荐强度（表2）进行分级[10]，采用改良Delphi方法（表3）由专家投票表决[11]，所有推荐意见经过至少两轮的专家讨论与反馈，以达成最终共识。投票意见按照对共识的同意程度分4级：（1）完全同意；（2）部分同意，有较小保留意见；（3）部分同意，有较大保留意见；（4）不同意。表决意见（1）+（2）水平超过80%即认定为达成共识。

表1　证据质量的分级评价

证据质量分级	具体描述
A	非常确信估计的效应值接近真实效应值，进一步研究也不可能改变其可信度
B	对估计的效应值确信度中等，有可能接近真实效应值，进一步研究有可能改变其可信度
C	对估计的效应值确信度有限，与真实效应值可能大不相同，进一步研究极有可能改变其可信度
D	对估计的效应值几乎没有信心，与真实效应值很可能完全不同，对其任何估计都很不确定

www.zhxhnjzz.com

表 2　推荐强度的分级评价

推荐强度	具体描述
强推荐	明确显示干预措施利大于弊或者弊大于利，在大多数情况下适用于大多数患者
弱推荐	利弊不确定，或无论质量高低证据均显示利弊相当，适用于很多患者，但根据患者价值观与偏好性会有差异

表 3　改良 Delphi 方法的共识投票意见选项

投票选项	定义
A	完全同意
B	部分同意，有较小保留意见
C	部分同意，有较大保留意见
D	不同意

问题一：胃静脉曲张 EUS 引导弹簧圈栓塞术有哪些适应证与禁忌证？

陈述 1.1：对具有高出血风险的胃静脉曲张进行内镜处理预防首次出血时，如果影像学显示存在明显的门体分流道或内镜下胃静脉曲张表现为粗大或者瘤状外观，推荐优先选择 EUS 引导弹簧圈栓塞术。（证据质量：B；推荐强度：弱推荐；共识水平：96%）

陈述 1.2：对于孤立性胃静脉曲张（isolated gastric varices，IGV）出血的二级预防，如行内镜治疗推荐使用 EUS 引导弹簧圈栓塞术。（证据质量：B；推荐强度：强推荐；共识水平：93%）

陈述 1.3：对于胃静脉曲张急性出血的患者，有条件的单位在必要时（如 IGV 出血、内镜视野不清或胃镜止血困难等）可以使用 EUS 引导弹簧圈栓塞术进行急诊止血。（证据质量：C；推荐强度：弱推荐；共识水平：93%）

陈述 1.4：对于内镜下粗大的 Leg 型食管胃静脉曲张，也可酌情采用在胃曲张静脉内进行 EUS 引导弹簧圈栓塞术。（证据质量：C；推荐强度：弱推荐；共识水平：93%）

陈述 1.5：下列情况不适合进行胃静脉曲张 EUS 引导弹簧圈栓塞术：严重心肺脑疾病、有严重出血倾向、口咽部或食管疾病无法通过 EUS、因上消化道急性损伤 EUS 操作穿孔风险极大、未取得知情同意者。（证据质量：D；推荐强度：弱推荐；共识水平：96%）

胃静脉曲张一旦破裂出血，病情凶险、死亡率高，因此对于具有高出血风险［IGV 或食管胃静脉曲张 2 型（gastroesophageal varices 2，GOV 2）直径>10 mm］的胃静脉曲张有必要进行预防首次出血。研究证明，内镜下组织胶注射预防胃静脉曲张首次出血的临床疗效优于药物治疗。胃静脉曲张的病理解剖较为复杂，Sarin 分型中的 IGV 1 型胃底静脉曲张往往存在明显的胃肾分流道（直径 6 mm 以上），内镜下组织胶直接注射存在较大的肺栓塞风险；外观粗大甚至瘤状的胃静脉曲张内镜下组织胶注射一般很难一次性完全阻断血流，容易发生术中拔针出血或者术后再发出血[2-7]。因此，这些高出血风险的胃静脉曲张由于存在技术难度大、操作风险高两方面因素而大大限制了内镜下组织胶注射在一级预防中的临床应用。

根据多篇荟萃分析研究及多中心研究报道，EUS 引导弹簧圈置入术治疗胃静脉曲张的总体技术成功率达到 99%~100%，临床成功率达到 97%~98%，治疗后总体出血率较常规内镜下治疗显著降低（*OR*：0.2~0.4），且不良事件发生率较常规内镜下组织胶注射更低（10% 比 21%，包括肺栓塞、穿刺出血、感染等）[12-18]。两项基于前瞻性队列的研究显示，对于伴有胃静脉曲张的患者，EUS 引导弹簧圈治疗预防首次出血的疗效和安全性均较好，86.7%~87.3% 的患者治疗后胃静脉曲张消失，治疗后 12 周无需再干预率为 80%~83%，不良反应发生率 5%~6%，其中无肺栓塞发生[19-20]。因此，对于这类高出血风险的胃静脉曲张患者，EUS 引导弹簧圈栓塞术可能更加安全有效。

EUS 引导弹簧圈栓塞术能更精准地栓塞胃曲张静脉及其供血血管，显著降低再出血率。此外，弹簧圈置入后可降低血流速度，在显著减少组织胶用量的同时降低异位栓塞的发生风险，特别适用于 IGV 1 型胃底静脉曲张患者。多篇 meta 分析及综述等研究显示，与普通内镜下直接组织胶注射相比，EUS 引导弹簧圈栓塞术治疗 IGV 可显著降低再出血率（5.2% 比 15%，*P*=0.01），且无严重并发症出现[15-16,21-22]。国内陈世耀教授团队通过回顾性研究表明，对于合并门体分流的 IGV 患者，EUS 引导弹簧圈栓塞治疗技术成功率达 100%，术后血流信号完全消失率为 100%，中位随访 403 d 的再出血率为 9.1%，且无肺栓塞等严重异位栓塞并发症，证实该技术安全有效[23]。李鹏教授团队通过回顾性研究表明，对于合并胃肾分流或脾肾分流的胃底静脉曲张出血患者，EUS 引导弹簧圈置入联合组织胶注射治疗技术成功率达 100%，止血成功率为 97.9%，平均随访 2.9 年的再出血率为 18.8%，异位栓塞发生率为 4.2%，且并发症较少，证实该技术安全有效，尤其适用于高异位栓塞风险患者[24]。陈洪潭教授团队纳入 41 例瘤型 IGV 1 型胃底静脉曲张患者的研究发现，EUS 引导弹簧圈置入联合组织胶注射对瘤型胃底静脉曲张破裂出血具有良好的二级预防价值和安全性，EUS 引导靶血管穿刺成功率达到 100.00%，弹簧圈释放成功率为 97.56%，靶血管闭塞率达到 97.56%，术中患者均无氧饱和度下降等肺栓塞表现，术后行肺 CT 血管造影或肺部 CT 检查 24 例，仅 1 例（4.17%）提示肺动脉远端栓塞，但无相关临床表现[25]。因此，对于 IGV 的二级预防，EUS 引导弹簧圈栓塞术可作为优先选择。

在胃静脉曲张急性出血时，普通内镜直视下组织胶注射大多数情况下简便有效，仍是目前的常规急诊止血方法。然而，普通内镜治疗可能因视野不清、出血凶猛等因素导致止血失败[26]。EUS 引导弹簧圈栓塞术可在 EUS 引导下精准识别出血点及供血血管，提高止血成功率，对于内镜视野受限（如大量出血的胃底静脉曲张）的患者尤其适用。同时，弹簧圈可提供机械性支撑作用并为组织胶提供大面积的黏附点从而大大增加栓塞效率、降低异位栓塞风险，因此 EUS 引导弹簧圈栓塞术也可以应用于常规胃镜无法处理或者止

www.zhxhnjzz.com

血失败的胃静脉曲张急性出血[27]。多篇多中心研究显示，EUS引导弹簧圈栓塞治疗胃静脉曲张急性出血的技术成功率100%，止血成功率88.7%以上，32 d再出血率14.1%，其中80%的患者经再次EUS引导弹簧圈栓塞治疗止血成功[18,28]。高山教授团队通过回顾性研究表明，对于合并自发性门体分流的胃静脉曲张出血患者，EUS引导弹簧圈联合组织胶注射治疗技术成功率达100%，中位组织胶用量仅2.5 mL，5 d再出血率为0%，中位再出血时间为689 d，且住院费用显著低于介入治疗组，证实该技术兼具高效性与经济性[29]。然而，急诊出血下的EUS操作对技术要求较高，因此建议对于内镜直视下注射无法有效止血的情况下，有条件的单位可以采用EUS引导弹簧圈栓塞术来治疗。

GOV包括GOV 1型和GOV 2型，分别是食管静脉曲张在贲门下小弯侧和胃底大弯侧的纵向延续，多由胃左静脉发出的黏膜下深静脉形成[30-31]。EUS可清晰显示GOV的深层次解剖结构及来源支，指导弹簧圈精准置入。因此，对于内镜下粗大的Leg型GOV，也可酌情采用在胃曲张静脉内进行EUS引导弹簧圈栓塞术。研究数据显示，该技术对GOV 1型和GOV 2型的二级预防有效率可达95%以上[19-20]。Romero-Castro等[20]通过回顾性多中心研究，纳入24例GOV 1型患者，胃来源支直径为(12±3)mm，EUS引导弹簧圈置入术针对此类血管的闭塞成功率达95%以上。然而对这部分患者的弹簧圈治疗研究证据较少，后续仍需大样本对照研究以明确EUS引导弹簧圈置入术的疗效及安全性。

目前专门针对EUS引导弹簧圈置入术禁忌证的研究较少，因此其禁忌证大部分与常规内镜检查相似[8,32]，包括因严重心肺脑疾病难以耐受内镜操作者，严重精神疾病不能配合者，口咽部及食管急性损伤内镜穿孔风险极大者，以及有难以纠正的弥漫性血管内凝血或多器官功能衰竭或严重出血倾向者。由于EUS管径较普通胃镜管径更大、不可弯曲部更长，对于口咽部及食管病变导致的管腔狭窄而无法通过EUS者不建议行EUS引导弹簧圈置入术。此外，对于术前拒绝签署知情同意书的患者，亦应避免行此操作。弹簧圈置入在大多数情况下安全有效，但当存在以下情况时，不建议使用弹簧圈治疗：对弹簧圈材料过敏(如铂金、镍过敏等)、血管解剖无法容纳弹簧圈、有活动性感染(如脓毒血症，植入物可能加重感染)。

问题二：如何选择胃静脉曲张EUS引导弹簧圈栓塞术的仪器设备与麻醉方式？

陈述2.1：进行EUS引导弹簧圈栓塞术必须应用具有实时引导穿刺功能的EUS。如选择斜视型纵轴EUS，建议操作之前先行常规胃镜检查。(证据质量：C；推荐强度：强推荐；共识水平：99%)

陈述2.2：如病情许可，EUS引导弹簧圈栓塞术可在全身静脉麻醉下进行；但急性出血期、术前评估术中出血风险较大或者心肺功能较差者，建议充分评估后选择气管插管麻醉下进行。(证据质量：B；推荐强度：强推荐；共识水平：99%)

EUS引导弹簧圈栓塞术对仪器设备有严格要求，必须应用具有实时引导穿刺功能的EUS，包括斜视型纵轴EUS和直视型前向EUS。目前尚无研究直接比较斜视型纵轴EUS和直视型前向EUS在EUS引导弹簧圈栓塞术治疗胃静脉曲张中的作用，但从已发表的一些综述及随机对照研究中可以发现，二者均可用于胃静脉曲张EUS引导弹簧圈栓塞术[18,33-39]。

斜视型纵轴EUS能提供清晰、宽广的EUS视野，方便显示胃曲张静脉的长轴，追踪其在胃壁内外复杂的血管结构与来源走向，有利于进行EUS引导下穿刺、注射和栓塞治疗操作[37]。但对食管黏膜面的内镜视野有限，在胃腔内倒镜因角度受限影响胃底观察，需要先行常规胃镜检查以明确食管、胃底静脉曲张的分布特点、严重情况及出血风险，如果发现存在食管静脉曲张的红色血栓头或者活动性出血情况，应该先予组织胶注射处理以便后续EUS顺利进镜[34,40-41]。

直视型前向EUS的优势在于内镜视野好、可倒镜观察而且吸引效果好，减少了频繁更换内镜(胃镜-斜视型纵轴EUS-胃镜)的环节，非常适合需要急诊EUS止血的困难病例。另外，在充分注水后可同步对胃底静脉曲张进行内镜观察和EUS扫描，这一独特优势也是常规斜视型纵轴EUS所不具备的[37]。

目前尚缺少研究单独讨论EUS引导弹簧圈置入术的麻醉方式。在大量的EUS引导弹簧圈栓塞治疗相关研究中，咪达唑仑联合芬太尼的清醒镇静与静脉注射丙泊酚的非气管插管全身麻醉方式均较为常用，其安全性和有效性均得到了广泛认可[12,17-20,22,28,38-40,42-48]。但是对于特殊情况，例如急性静脉曲张破裂出血、预计术中出血风险较高或者心肺功能较差的患者，如麻醉医师或内镜医师认为有必要，建议进行气管插管下全身麻醉[49]。

问题三：胃静脉曲张EUS引导弹簧圈栓塞术应如何选择穿刺针和弹簧圈？

陈述3.1：EUS引导弹簧圈栓塞术需选用EUS-FNA常规针来完成，穿刺针的选择必须与弹簧圈直径相匹配。(证据质量：B；推荐强度：强推荐；共识水平：100%)

陈述3.2：游离型及可控型的血管栓塞用弹簧圈均可应用于EUS引导弹簧圈栓塞术，弹簧圈的圈径大小应与目标血管相适应，一般圈径应略大于目标血管内径。(证据质量：C；推荐强度：弱推荐；共识水平：96%)

陈述3.3：为了提高栓塞效果，可以连续置入多个游离型弹簧圈或使用超长可控型弹簧圈。(证据质量：C；推荐强度：弱推荐；共识水平：99%)

EUS引导弹簧圈栓塞术需要使用EUS引导细针穿刺抽吸术(endoscopic ultrasound-guided fine needle aspiration，EUS-FNA)常规针对靶血管进行穿刺并置入弹簧圈。Patel[44]发表的文章明确不推荐使用细针穿刺活检术(fine needle biopsy，FNB)针，认为其可能会增加静脉曲张血管撕

www.zhxhnjzz.com

裂风险；而且FNB针侧孔或者倒钩的设计，可能导致弹簧圈无法顺利释放。

EUS-FNA常规针的规格一般选择22 G或者19 G[20,22-25,29,38,43-45,49-58]。需要根据血管栓塞用弹簧圈的直径来选择不同的穿刺针，两者需相互匹配，即0.018英寸（1英寸=2.54 cm）直径的弹簧圈应选用22 G穿刺针，而0.035英寸的弹簧圈则应选用19 G穿刺针[18,28,41,44]。不推荐使用19 G穿刺针搭配0.018英寸弹簧圈，因弹簧圈可能在相对较粗的针腔内卷曲而导致无法释放。相比于19 G，22 G穿刺针具有更好的柔韧性与锋利度，方便操作，且穿刺出血风险更低，建议优先选择[40,59]。虽然相同长度的0.035英寸弹簧圈比0.018英寸弹簧圈栓塞效果可能更好，但是可以选择更长的0.018英寸弹簧圈来提升栓塞效果。

弹簧圈的最大圈径选择应根据栓塞靶血管的内径大小，为了防止弹簧圈移位，弹簧圈的圈径宜略大于目标血管的内径，一般为目标血管内径的1.2~1.5倍。但是，弹簧圈的圈径也不宜过大以免造成释放困难[20,25,40,47,49,56,59-60]。

弹簧圈根据释放过程中推送是否可控分为游离型和可控型[18,22,47,55,59,61]。游离型一般长度较短、需要FNA针芯推送，只可向前推送不可后撤；可控型长度较长、自带推送杆，在弹簧圈从互锁臂解锁脱钩之前可以后撤甚至取出体外。游离型及可控型的血管栓塞用弹簧圈均可应用于胃静脉曲张EUS引导弹簧圈栓塞术。游离型弹簧圈由于长度较短（一般5~14 cm），可以连续置入多个以提高栓塞效果；可控型弹簧圈长度相对较长（一般20~60 cm），单个置入即可达到较好的栓塞效果[25]。

问题四：胃静脉曲张EUS引导弹簧圈栓塞术应如何安装、推送弹簧圈？

陈述4.1：游离型弹簧圈的安装既可以在穿刺目标血管之前预先完成，也可以在穿刺成功、拔除针芯后再进行，但应确保回血冲洗干净；可控型弹簧圈推荐在穿刺前预先完成安装。（证据质量：C；推荐强度：弱推荐；共识水平：96%）

陈述4.2：弹簧圈的安装过程应遵守无菌操作原则。预先安装弹簧圈时应注意勿将弹簧圈推送至头端外露于针尖，以免影响穿刺。（证据质量：C；推荐强度：强推荐；共识水平：99%）

为尽量缩短穿刺针在靶血管内的留置时间，降低因患者呼吸等因素导致针尖脱出血管腔外的风险，可在穿刺目标血管之前就预先安装好弹簧圈备用。游离型弹簧圈的安装较为方便，只需要将保存弹簧圈的鞘管尖端对准穿刺针腔的尾孔，即可用推送杆将弹簧圈推送至穿刺针的针腔内，然后移除鞘管和推送杆，换用穿刺针的针芯推送弹簧圈至穿刺针的前端部分，针芯预留长度以超过弹簧圈本身长度少许为宜。由于游离型弹簧圈的鞘管较短，预安装比较方便，因此既可以直接在固定于穿刺镜钳道上的穿刺针上进行，也可以在完成预装后再将穿刺针连接于穿刺镜钳道上。必须注意的是，预安装游离型弹簧圈后穿刺靶血管，一定要确认针尖位于血管腔内之后再推送弹簧圈（由于弹簧圈在针腔内，无法通过回抽或者注射来确认位置），否则会导致弹簧圈置入血管腔失败（一旦游离型弹簧圈被推出针尖，其穿刺性能将无法实现）。可控型弹簧圈往往较长而且安装过程相对较难，建议在无菌操作台上进行预安装。无论是游离型还是可控型，预装弹簧圈时应注意勿将弹簧圈推送至头端外露于针尖以免影响穿刺效果。也有文献采用完成靶血管穿刺后再行弹簧圈安装并置入[23]，在穿刺血管、拔除针芯后可通过回抽见血液或者注射生理盐水以确认针尖位于血管腔内，后续再行弹簧圈安装及置入[52]。但该操作应确保将回血冲洗干净，否则极易造成推送弹簧圈受阻、注射组织胶堵针而导致操作失败。弹簧圈置入胃静脉曲张内属于体内植入物，安装、推送弹簧圈的操作过程应严格遵守无菌操作原则。

问题五：EUS引导弹簧圈栓塞术的靶血管与穿刺途径如何选择？

陈述5.1：EUS引导弹簧圈栓塞术目标血管的选择既可以是胃曲张静脉的来源血管，也可以是胃壁内的曲张静脉。穿刺目标血管前如有必要可在保证安全前提下适量注水充盈胃腔以便区分胃壁内、外的曲张静脉。（证据质量：B；推荐强度：强推荐；共识水平：99%）

陈述5.2：穿刺途径优先选择经胃黏膜面进行，如在食管下段经His角穿刺，须注意避免误将混杂在胃壁外曲张静脉中的脾静脉穿刺并栓塞。（证据质量：C；推荐强度：强推荐；共识水平：99%）

早在2004年Kakutani等[62]的研究显示，EUS可以准确地检出IGV 1型患者的胃肾分流道，且可纵向显示分流道全貌，并清晰呈现分流道两端（胃底静脉曲张与左肾静脉）的连接影像。Romero-Castro等[20]的研究显示所有入组患者的胃底静脉曲张均可找到其来源支，但并不是所有的患者都能完成来源支血管的穿刺。另外，Jamwal等[61]的研究显示，靶向穿刺胃周侧支循环治疗可行，还能减少所需组织胶用量和弹簧圈数量，但耗时明显增加。由于胃底静脉曲张团的血管构成极其复杂，且检测耗时，建议靶血管的选择既可以是来源支血管，也可以是胃壁内曲张静脉的任何部分。另外，如果栓塞胃静脉曲张来源支的位点距离脾门过近，非常容易引发逆向栓塞造成脾静脉血栓形成。

胃静脉曲张多位于胃底穹窿部，在食管下端黏膜面经过His角扫描、穿刺胃底静脉曲张相对容易，但是由于很难区分胃壁内、外的曲张静脉，可能会误将混杂在壁外曲张静脉团中的脾静脉进行栓塞[38,44,51,54,57]。经胃黏膜面直接穿刺胃底静脉曲张有时较难，特别是位于穹窿部者，需要大旋钮向上打到底并旋转镜身才能显示清楚，充分注水（必须注意防止误吸）充盈胃腔有助于区分胃壁内、外的血管结构。既往认为经His角穿刺法由于有食管固有肌层的保护，不太容易发生穿刺针拔针后的背向出血。实际上，胃黏膜面穿刺法在EUS引导弹簧圈置入后同步注射组织胶可以达到即刻断流的效果，这时拔针一般并不会造成针眼活动性出血。

www.zhxhnjzz.com

问题六：EUS 引导弹簧圈栓塞术应如何选择栓塞剂进行联合治疗？

陈述 6.1：推荐 EUS 引导弹簧圈栓塞术联合组织胶或其他栓塞剂注射，较弹簧圈单一治疗更加有效。（证据质量：A；推荐强度：强推荐；共识水平：99%）

陈述 6.2：根据血管内径及弹簧圈置入后的多普勒血流信号情况选择组织胶用量。（证据质量：C；推荐强度：弱推荐；共识水平：99%）

EUS引导的胃静脉曲张治疗最早由Lee等[63]描述，可以通过单独使用组织胶、单独使用弹簧圈或弹簧圈与组织胶的联合来实施。然而，单独使用组织胶注射存在高栓塞风险及再出血风险，而单独使用弹簧圈则需要较多的弹簧圈来完全闭塞曲张静脉。此外，仅使用弹簧圈治疗的患者长期效果不佳，尽管在术中EUS观察到了这些曲张静脉的管腔内血流被阻断，但在大多数患者的第一次随访复查中发现部分再通而需要重新介入治疗[46]。因此，2011 年Binmoeller等[57]首次将EUS引导弹簧圈置入联合组织胶注射应用于胃静脉曲张栓塞治疗，并证明了这一新技术的可行性和有效性。目前认为其可能具有多重潜在优势：（1）所需的组织胶量或弹簧圈数量会减少；（2）弹簧圈可作为组织胶附着的“支架”，帮助闭塞曲张静脉；（3）由于组织胶优先附着于弹簧圈，发生异位栓塞的风险将被最小化。Bhat等[12]报告了一项为期6年的联合疗法回顾性研究，共纳入151例患者，无论对胃静脉曲张急诊止血还是一级预防或二级预防的患者，EUS引导弹簧圈联合组织胶的疗效更好，技术成功率超过99%，再出血率仅3%。美国首个多中心回顾性研究结果显示，EUS引导弹簧圈置入联合组织胶注射治疗胃静脉曲张的技术成功率和临床成功率分别为100%和88.7%，术后32 d再出血率14.1%，仅1.8%的患者发生了轻微不良事件[28]。在一项包含10项随机对照研究的荟萃分析中，共有323例患者纳入研究，显示联合治疗技术成功率超过98%，超过78%的患者首次治疗后成功消除了胃静脉曲张，96%的患者在多次治疗后实现了完全闭塞，高效的胃静脉曲张闭塞率转化为术后极低的再出血率（4.92%）；此外，不良事件的发生风险极小，且大多数性质轻微，只需保守治疗，全身性或肺栓塞的不良反应仅在2.20%的患者中观察到，未报告死亡率[64]。在一项单中心平行随机对照研究中，60例胃静脉曲张患者（GOV 2型和IGV 1型）接受了EUS引导弹簧圈联合组织胶治疗（n=30）或单独弹簧圈治疗（n=30），接受联合治疗的患者中，有86.7%的患者静脉曲张立即消失，而单独弹簧圈治疗的患者中，这一比例为13.3%（P<0.001）；联合治疗组的再出血率为3.3%，而单独弹簧圈治疗组为20%（P=0.04）；联合治疗组中，83.3%的患者无需再次干预，而单独弹簧圈治疗组则为60%；在联合治疗组和单独治疗组中弹簧圈平均使用量分别为2个和3个（P=0.006），EUS引导弹簧圈联合组织胶治疗组取得了极佳的临床效果，其再出血率和再干预率均低于单纯弹簧圈治疗，而且组织胶用量平均仅1.8 mL[46]。此外，EUS引导弹簧圈联合组织胶治疗胃静脉曲张已被证明比直接内镜组织胶注射更具成本效益，支持了这一方法日益广泛的应用[45]。

在胃静脉曲张内置入弹簧圈后，通常仍会有多普勒血流信号存在，但随着时间的推移，由于弹簧圈的人造纤维可诱导血栓形成，血流信号会逐渐减少。弹簧圈置入后只需注射适量组织胶即可达到完全栓塞效果，组织胶用量一般为1~2 mL。如果目标血管内径<8 mm或者已经置入了多个弹簧圈则可适当减少组织胶的用量，具体推注量的多少还应根据弹簧圈置入后血管腔内多普勒血流信号情况而作调整[41]。由于聚桂醇可以起到与组织胶的协同栓塞效果，在弹簧圈置入、组织胶注射之后建议立即推注聚桂醇，这样既可以将针腔内的组织胶完全推注到血管内，也可以用聚桂醇来弥补组织胶预设量的不足，聚桂醇注射停止以目标血管腔内充满高回声为宜。最近也有研究认为可吸收明胶海绵作为辅助栓塞剂比组织胶效果更优，未见异位栓塞报道，且不会形成溃疡，不损伤内镜，可作为组织胶的替代选择[28,65]。

问题七：EUS 引导弹簧圈栓塞术的操作过程如何进行？

陈述 7.1：根据彩色多普勒血流图判断栓塞目标血管的上下游，推荐在弹簧圈置入处或其血流上游处注射组织胶。（证据质量：D；推荐强度：强推荐；共识水平：99%）

陈述 7.2：快速法穿刺以便顺利进入目标血管，在确认针尖游离于血管腔内后再将弹簧圈全部推出针腔，确认弹簧圈释放成功后拔除针芯或推送杆。推荐使用灭菌注射用水冲洗针腔后快速注射组织胶，随后可用注射用水或聚桂醇注射冲洗针腔，注射完毕后拔针。（证据质量：C；推荐强度：弱推荐；共识水平：99%）

陈述 7.3：当弹簧圈圈径不足以固定于目标血管壁时，建议采用跨血管壁或者跨胃壁“锚定法”，以减少弹簧圈移位风险。（证据质量：D；推荐强度：弱推荐；共识水平：96%）

陈述 7.4：不推荐组织胶中加入碘油稀释以免增加肺栓塞发生率。（证据质量：D；推荐强度：弱推荐；共识水平：92%）

为了最大程度地达到弹簧圈与组织胶的协同栓塞效果并减少术中出血和肺栓塞等并发症的发生，推荐根据彩色多普勒血流图来判断栓塞靶部位的血流上下游方向，并在弹簧圈置入处或其上游的血管内注射组织胶。如果在弹簧圈置入处下游的血管内注射组织胶，尽管处于上游血管的弹簧圈也有延缓血流的作用，但是其“脚手架”样架构作用与滤过效应得不到充分发挥，大大降低联合栓塞的效果，同时也增加了发生异位栓塞的风险[25,41]。另外，如果穿刺进针点与目标血管之间有静脉曲张存在，需要设计好穿刺路径，尽量让穿刺路径所经血管处于栓塞靶血管的下游，这样在EUS引导弹簧圈置入后注射组织胶，可以达到即刻断流的效果，拔针一般不会造成针眼活动性出血，即使有少量、缓慢的滴血，一般也都能自行停止。但是，如果穿刺路径所经血管处于栓塞靶部位的上游，拔针后很有可能诱发针眼活动性出血[25,41]。

www.zhxhnjzz.com

由于曲张静脉的管壁柔软且富有弹性，需要快速法穿刺以便顺利进入目标血管，在确认针尖游离于血管腔内后将弹簧圈全部推出针腔，确认弹簧圈释放成功后拔除针芯或推送杆。在穿刺和弹簧圈释放过程中需要注意避免针尖抵住对侧管壁，以最大程度降低出血及弹簧圈脱出风险，同时为弹簧圈卷曲预留充分空间[41,47]。推荐采用同一穿刺针在置入弹簧圈后注射组织胶，在注射组织胶之前推荐使用灭菌注射用水冲洗试推确认针腔通畅后，再快速注射组织胶，随后可用注射用水、生理盐水或聚桂醇注射冲洗针腔。组织胶推注后应该至少继续推注 1 mL 注射用水、生理盐水或者聚桂醇才能将针腔内的组织胶冲出，如果推注的是聚桂醇，具体推注量多少可以根据目标血管腔的回声变化而作相应调整[12,25,44-45,57-58]。注射完毕后即可回拉穿刺针至鞘管内，内镜视野下鞘管如无胶块黏附即可经钳道拔除穿刺针。

当条件受限，所用弹簧圈的圈径不足以固定于目标血管壁时，可以采用跨血管壁或者跨胃壁的“锚定法”，以减少弹簧圈移位风险。当然有些胃静脉曲张的来源支不止一处，可能需要多点栓塞，不推荐在胃静脉曲张不同腔室内分别置入多个弹簧圈后再分别注射组织胶，以免增加弹簧圈移位风险。由于 EUS 的彩色多普勒功能具有良好的血流方向显示性能，可以无需既往通过 X 线透视下注射碘油确认血管位置并判断血流方向（流入或流出）的方法术中指导弹簧圈栓塞术，也不推荐组织胶中加入碘油稀释以免增加肺栓塞发生率。

问题八：胃静脉曲张 EUS 引导弹簧圈栓塞术后如何处理伴随的食管静脉曲张？

陈述 8.1：胃静脉曲张 EUS 引导弹簧圈栓塞术毕建议同步评估伴随的食管静脉曲张情况，如食管静脉曲张出血风险高，可以考虑同步行内镜下治疗；如食管静脉曲张出血风险低，可行内镜监测或使用非选择性 β 受体阻滞剂。（证据质量：C；推荐强度：弱推荐；共识水平：99%）

对于门静脉高压症患者，一旦胃静脉曲张得到充分治疗，血流动力学就会发生变化，血液被分流到其他部位，包括食管静脉，导致其扩张。目前国内外指南尚没有关于胃静脉曲张治疗后食管静脉曲张监测及治疗的推荐。

Samanta 等[18]在一项国际多中心倾向性评分匹配分析中指出，EUS 引导弹簧圈联合组织胶进行胃静脉曲张治疗是一种安全的技术，较单纯组织胶注射具有更好的疗效和更低的再出血率；在治疗胃静脉曲张同时建议评估是否存在伴随的食管静脉曲张，对于那些有高出血风险的患者，在胃静脉曲张内镜治疗后建议采用常规的套扎术进行食管静脉曲张处理。Binmoeller 等[57]也在弹簧圈联合组织胶栓塞胃静脉曲张完成后，评估了伴随食管静脉曲张情况，19 例存在中重度食管静脉曲张患者在弹簧圈和组织胶治疗后接受了常规的食管静脉曲张套扎术。来自 Fujii-Lau 等[59]研究结果也显示弹簧圈联合组织胶治疗胃静脉曲张安全有效，尤其对传统治疗失败或风险过大的患者获益更大，并认为在 EUS 引导下充分治疗胃静脉曲张后 1~2 个月，可以考虑常规胃镜检查并行食管静脉曲张套扎术或使用非选择性 β 受体阻滞剂。

问题九：胃静脉曲张 EUS 引导弹簧圈栓塞术的围手术期如何处理？

陈述 9.1：推荐所有接受胃静脉曲张 EUS 引导弹簧圈栓塞术的患者使用抗生素预防感染，首选头孢三代静脉注射，如过敏可考虑喹诺酮类作为替代选择。（证据质量：B；推荐强度：弱推荐；共识水平：92%）

陈述 9.2：术后如行肺动脉 CT 血管造影等检查发现弹簧圈移位，可尝试数字减影血管造影取出。（证据质量：C；推荐强度：弱推荐；共识水平：99%）

陈述 9.3：患者术中或术后如有肺栓塞发生，应根据急性肺栓塞的危险分层及食管、胃静脉曲张的出血风险，在多学科讨论后决定启动抗凝等治疗。（证据质量：C；推荐强度：强推荐；共识水平：99%）

陈述 9.4：术后需常规禁食，如病情稳定，术后 4 h 可以考虑开放流质饮食，逐步过渡到正常饮食。术后短期使用质子泵抑制剂；非选择性 β 受体阻滞剂需权衡利弊后使用。（证据质量：C；推荐强度：强推荐；共识水平：96%）

内镜下治疗存在术后感染风险，肝硬化患者由于肠道菌群移位和免疫功能障碍等因素增加了感染发生率。既往研究表明，约 90% 的肝硬化胃静脉曲张患者在接受内镜下组织胶注射治疗后会出现一过性发热。一项包含 94 例患者的临床研究发现，组织胶注射组的血培养阳性率高于对照组（15/47 比 1/47，P<0.000 1），但仅有 1 例患者死于脓毒症，而大多数菌血症是暂时性的，未引起临床事件[66]。对于肝硬化门静脉高压急性消化道出血患者，美国、欧洲和我国的指南均已推荐静脉应用抗生素预防感染，其中头孢三代最为常用，因此在内镜下组织胶注射治疗胃静脉曲张的患者围手术期无须另加抗生素[2-5,7,9,67]。然而，对于接受择期内镜治疗的胃静脉曲张患者预防性应用抗生素仍存争议。多项研究发现择期内镜下组织胶注射治疗胃静脉曲张的患者术后菌血症或感染的发生率显著低于急性出血行内镜下组织胶注射治疗的患者[68-69]。国内陈世耀团队的一项随机对照研究却显示出择期内镜下组织胶注射中预防性使用抗生素可以降低围手术期总临床事件（术后发热、感染和抗生素的额外使用）的发生率，并且在 2 个月内有降低再出血的趋势[70]。

目前报道的各项有关胃静脉曲张弹簧圈联合组织胶注射的研究中，术后发热发生率（约 2%）不高，推测可能与绝大部分患者术前、术中或术后 24 h 都接受了抗生素（大多为三代头孢类静脉注射，少部分为喹诺酮类静脉注射）预防感染有关。此类患者大多有肝硬化基础，有些可能正经历大出血，而操作本身需要全身静脉甚至插管麻醉，弹簧圈释放至胃静脉曲张过程很难完全保证无菌状态，因此推荐对该类患者术前 2 h 或术后 24 h 内常规预防性静脉使用抗生素，抗菌治疗应根据当地耐药模式和患者过敏情况而定[2,67,70]。

www.zhxhnjzz.com

首选静脉推注或滴注头孢三代类，如头孢类过敏，则可以考虑静脉使用喹诺酮类抗生素。疗程根据患者术后发热症状、炎症指标变化调整，一般不超过5 d。但需注意的是，内镜操作的并发症往往与患者个体情况及医师操作经验密切相关，而这些因素在不同医疗机构间可能存在差异。因此，为明确胃静脉曲张患者接受EUS引导弹簧圈栓塞术治疗时，应使用何种预防性抗生素及其最佳给药方案，亟需通过多中心、大样本量的随机对照试验获取高质量证据。

胃静脉曲张EUS引导弹簧圈栓塞术的耐受性良好，文献中报告的不良事件很少，最严重的并发症是肺栓塞导致的死亡[15]。尽管该项技术本身就是为了预防严重的栓塞事件而设计开展应用的，但由于静脉曲张来源支寻找困难，有时分流道直径粗大，而且判断血流流入流出方向困难，也有弹簧圈移位至肺动脉、右心室及肝包膜下的报道，但目前为止尚无弹簧圈移位引起的死亡病例报道[59,71]。Baig等[64]对10项有关EUS引导弹簧圈联合治疗胃静脉曲张的随机对照研究（n=323）进行汇总分析后显示肺栓塞的发生率为2.20%（95%*CI*：0.89%~4.06%），而且症状轻微，经过保守治疗后均好转，未发生严重的肺栓塞，也未出现相关的恶性死亡事件，展示了良好的安全性。也有一些报道认为虽然出现明显胸闷气急等肺栓塞症状的患者很少，但实际操作中可能有一些患者因症状不明显且未行肺部CT血管造影检查而未能发现，肺栓塞的发生率比文献报道的情况可能更高[28,65]。

为了能早期发现栓塞事件，推荐术后行肺动脉CT血管造影检查，如发现弹簧圈移位，联系放射介入科尝试数字减影血管造影下尽可能取出，避免移位至心脏或引起大面积肺栓塞甚至死亡事件发生。一旦出现临床肺栓塞表现，包括胸闷、胸痛，气促、呼吸困难等缺氧情况，需要血气分析联合肺CT血管造影明确范围及性质，尽快启动抗凝治疗，必要时急诊溶栓或行取栓术。有关胃静脉曲张治疗中引起亚临床肺栓塞是否启动抗凝治疗，目前尚无相关报道及证据，需同时权衡食管、胃静脉曲张出血及进一步栓塞风险，如出血风险小且临床可控，在相关科室会诊后可按照国内急性肺栓塞专家共识启动抗凝治疗[72]。

关于胃静脉曲张患者在内镜治疗后何时开始进食，目前尚无详细的建议或指南意见，大多数专家是根据自己的经验而不是基于证据来决定患者在治疗后的禁食时间。Lo等[73]研究表明，食管、胃静脉曲张出血患者内镜治疗术后4 h给予口服流质，如果汁之类，并未增加再出血率，反而缩短了住院时间。来自山东大学齐鲁医院的一项前瞻性研究显示，食管、胃静脉曲张出血患者内镜治疗后早期开放饮食（4 h）与常规48 h后开放饮食相比，并未增加42 d内再出血率及死亡率，而住院时间及费用明显下降，患者满意度更高，因此推荐术后尽早开放饮食，改善患者的营养状态及肠道蠕动，降低感染的发生[74]。一项荟萃分析也显示早期开放饮食与延迟进食在术后出血率和死亡率方面差异无统计学意义，但早期进食的患者住院时间更短[75]。

有关胃静脉曲张治疗术后质子泵抑制剂使用，美国肝病协会及一些近期研究目前主张如果没有活动性出血，建议尽早停用，以减少肝性脑病及感染风险[76]。美国肝病协会推荐胃静脉曲张内镜治疗术后开放饮食后即恢复非选择性β受体阻滞剂的使用，尽管目前非选择性β受体阻滞剂在胃静脉曲张出血二级预防的效果仍存在争议。另有学者认为非选择性β受体阻滞剂在胃静脉曲张的二级预防中是无效的，因为即使在较低的门静脉压力下，胃静脉曲张出血风险仍然很高，不像食管静脉曲张那样在降低门静脉压力时出血风险明显降低[77]。

问题十：胃静脉曲张EUS引导弹簧圈栓塞术后如何进行随访管理？

陈述10.1：首次胃静脉曲张EUS引导弹簧圈栓塞术后需复查门静脉CT血管造影或磁共振血管成像评估胃静脉曲张闭塞以及门静脉系统血栓形成情况，必要时追加治疗直至胃静脉曲张完全闭塞，以后每隔3~6个月行内镜复查、复治。（证据质量：C；推荐强度：弱推荐；共识水平：99%）

目前根据多项国内外研究，胃静脉曲张EUS引导弹簧圈置入术后需要影像学和内镜复查，同时认为序贯治疗是需要的，胃静脉曲张EUS引导弹簧圈栓塞术后4周时静脉曲张闭塞率达到83.3%，延迟复查可能遗漏再通[57,60,67]。根据国内大多数专家的临床经验，推荐术后复查门静脉CT血管造影或磁共振血管成像评估胃静脉曲张闭塞及门静脉系统血栓形成情况（腹部超声亦可发现），必要时追加治疗（根据具体情况可选择EUS引导下治疗或常规胃镜治疗）直至胃静脉曲张完全闭塞，以后每隔3~6个月行内镜复查、复治。

参与制定本共识的专家组成员（按姓名汉语拼音排序）：陈洪潭（浙江大学医学院附属第一医院消化内科），陈洁（海军军医大学第一附属医院消化内科），陈明锴（武汉大学人民医院消化内科），陈世耀（复旦大学附属中山医院消化内科），陈思（安徽省立医院消化内科），程斌（华中科技大学同济医学院附属同济医院消化内科），程桂莲（苏州大学附属第二医院消化内科），丁震（中山大学附属第一医院消化内科），葛楠（中国医科大学附属盛京医院内镜诊治中心），郭长青（郑州大学第一附属医院消化内科），金震东（海军军医大学第一附属医院消化内科），李爱清（浙江大学医学院附属第一医院消化内科），李达周（中国人民解放军联勤保障部队第九〇〇医院消化内科），李惠凯（中国人民解放军总医院第一医学中心消化内科），李莉（徐州医科大学附属医院消化内科），李鹏（首都医科大学附属北京友谊医院消化内科），李修岭（河南省人民医院消化内科），李长锋（吉林大学中日联谊医院胃肠内科），李百文（上海交通大学医学院附属第一人民医院消化内科），刘德良（中南大学湘雅二医院消化内科），刘梅（华中科技大学同济医学院附属同济医院消化内科），刘芝兰（青海省人民医院消化内科），吕瑛（南京大学医学院附属鼓楼医院消化内科），马丽黎（复旦大学附属中山医院消化内科），梅俏（安徽医科大学第一附属医院消化内科），覃山羽（广西医科大学附属第一医院消化内科），石定（宁波市第二医院消化内科），舒徐（南昌大学第一附属医院消化内科），孙思予（中

www.zhxhnjzz.com

国医科大学附属盛京医院内镜诊治中心），孙克文（常州市第一人民医院消化内科），谭诗云（武汉大学人民医院消化内科），唐涌进（中华消化内镜杂志编辑部），吴加国（浙江大学医学院附属邵逸夫医院消化内科），吴伟（温州医科大学附属第一医院消化内科），吴巍（上海交通大学医学院附属瑞金医院消化内科），徐雷鸣（上海交通大学医学院附属新华医院消化内科），许国强（浙江大学医学院附属第一医院消化内科），杨爱明（中国医学科学院北京协和医院消化内科），杨锦林（四川大学华西医院消化内科），钟良（复旦大学附属华山医院消化内科），钟宁（山东大学齐鲁医院消化内科），诸葛宇征（南京大学医学院附属鼓楼医院消化内科）

执笔者：李爱清、陈伟、李朋（浙江大学医学院附属第一医院消化内科）

秘书组：黄怡婷、徐学青、张杭波（浙江大学医学院附属第一医院消化内科）

利益冲突　所有作者声明不存在利益冲突

志谢　本共识在制定过程中由复旦大学循证医学中心、复旦大学附属中山医院陈世耀教授提供方法学指导

参 考 文 献

[1] 中华医学会消化内镜学分会食管胃静脉曲张内镜诊断与治疗学组. 肝硬化门静脉高压食管胃静脉曲张内镜下硬化治疗专家共识(2022,长沙)[J]. 中华消化内镜杂志,2023,40(1):1-11. DOI: 10.3760/cma.j.cn321463-20221016-00531.

[2] Tripathi D, Stanley AJ, Hayes PC, et al. U.K. guidelines on the management of variceal haemorrhage in cirrhotic patients [J]. Gut, 2015, 64(11): 1680-1704. DOI: 10.1136/gutjnl-2015-309262.

[3] de Franchis R, Bosch J, Garcia-Tsao G, et al. Baveno Ⅶ—renewing consensus in portal hypertension[J]. J Hepatol, 2022, 76(4):959-974. DOI: 10.1016/j.jhep.2021.12.022.

[4] European Association for the Study of the Liver. EASL clinical practice guidelines for the management of patients with decompensated cirrhosis[J]. J Hepatol, 2018, 69(2): 406-460. DOI: 10.1016/j.jhep.2018.03.024.

[5] Garcia-Tsao G, Abraldes JG, Berzigotti A, et al. Portal hypertensive bleeding in cirrhosis: risk stratification, diagnosis, and management: 2016 practice guidance by the American Association for the Study of Liver Diseases[J]. Hepatology, 2017,65(1):310-335. DOI: 10.1002/hep.28906.

[6] Gralnek IM, Camus Duboc M, Garcia-Pagan JC, et al. Endoscopic diagnosis and management of esophagogastric variceal hemorrhage: European Society of Gastrointestinal Endoscopy (ESGE) guideline[J]. Endoscopy, 2022, 54(11): 1094-1120. DOI: 10.1055/a-1939-4887.

[7] Henry Z, Patel K, Patton H, et al. AGA clinical practice update on management of bleeding gastric varices: expert review[J]. Clin Gastroenterol Hepatol, 2021,19(6):1098-1107.e1. DOI: 10.1016/j.cgh.2021.01.027.

[8] 中华医学会肝病学分会, 中华医学会消化病学分会, 中华医学会消化内镜学分会. 肝硬化门静脉高压食管胃静脉曲张出血的防治指南[J]. 中华内科杂志,2023,62(1):7-22. DOI: 10.3760/cma.j.cn501113-20220824-00436.

[9] 中华医学会外科学分会脾及门静脉高压外科学组. 肝硬化门静脉高压症食管、胃底静脉曲张破裂出血诊治专家共识(2025版)[J]. 中华消化外科杂志,2025,24(3):271-280. DOI: 10.3760/cma.j.cn115610-20241228-00590.

[10] Guyatt GH, Oxman AD, Vist GE, et al. GRADE: an emerging consensus on rating quality of evidence and strength of recommendations[J]. BMJ, 2008, 336(7650): 924-926. DOI: 10.1136/bmj.39489.470347.AD.

[11] Dalkey N, Helmer O. An experimental application of the DELPHI method to the use of experts[J]. Management Science, 1963,9(3):458-467. DOI: 10.1287/mnsc.9.3.458.

[12] Bhat YM, Weilert F, Fredrick RT, et al. EUS-guided treatment of gastric fundal varices with combined injection of coils and cyanoacrylate glue: a large U.S. experience over 6 years (with video)[J]. Gastrointest Endosc, 2016, 83(6): 1164-1172. DOI: 10.1016/j.gie.2015.09.040.

[13] Chandan S, Nguyen AK, Mohan BP, et al. EUS-guided therapies for primary and secondary prophylaxis in gastric varices—an updated systematic review and meta-analysis[J]. Endosc Ultrasound, 2023, 12(4): 351-361. DOI: 10.1097/eus.0000000000000017.

[14] Florencio de Mesquita C, Antunes V, Milioli NJ, et al. EUS-guided coiling plus glue injection compared with endoscopic glue injection alone in endoscopic treatment for gastric varices: a systematic review and meta-analysis[J]. Gastrointest Endosc, 2025,101(2):331-340.e8. DOI: 10.1016/j.gie.2024.10.005.

[15] McCarty TR, Bazarbashi AN, Hathorn KE, et al. Combination therapy versus monotherapy for EUS-guided management of gastric varices: a systematic review and meta-analysis[J]. Endosc Ultrasound, 2020, 9(1): 6-15. DOI: 10.4103/eus.eus_37_19.

[16] Mohan BP, Chandan S, Khan SR, et al. Efficacy and safety of endoscopic ultrasound-guided therapy versus direct endoscopic glue injection therapy for gastric varices: systematic review and meta-analysis[J]. Endoscopy, 2020, 52(4):259-267. DOI: 10.1055/a-1098-1817.

[17] O′Rourke J, Todd A, Shekhar C, et al. EUS-guided thrombin injection and coil implantation for gastric varices: feasibility, safety, and outcomes[J]. Gastrointest Endosc, 2024, 100(3): 549-556. DOI: 10.1016/j.gie.2024.01.044.

[18] Samanta J, Nabi Z, Facciorusso A, et al. EUS-guided coil and glue injection versus endoscopic glue injection for gastric varices: international multicentre propensity-matched analysis [J]. Liver Int, 2023,43(8):1783-1792. DOI: 10.1111/liv.15630.

[19] Kouanda A, Binmoeller K, Hamerski C, et al. Safety and efficacy of EUS-guided coil and glue injection for the primary prophylaxis of gastric variceal hemorrhage[J]. Gastrointest Endosc, 2021,94(2):291-296. DOI: 10.1016/j.gie.2021.01.025.

[20] Romero-Castro R, Ellrichmann M, Ortiz-Moyano C, et al. EUS-guided coil versus cyanoacrylate therapy for the treatment of gastric varices: a multicenter study (with videos) [J]. Gastrointest Endosc, 2013,78(5):711-721. DOI: 10.1016/j.gie.2013.05.009.

[21] Han JH. Role of endoscopic ultrasound in the secondary prevention of gastric varices[J]. Clin Endosc, 2023, 56(1): 50-52. DOI: 10.5946/ce.2022.301.

[22] Mukkada RJ, Antony R, Chooracken MJ, et al. Endoscopic ultrasound-guided coil or glue injection in post-cyanoacrylate gastric variceal re-bleed[J]. Indian J Gastroenterol, 2018,37(2): 153-159. DOI: 10.1007/s12664-018-0844-y.

[23] 马丽黎, 黄晓铨, 艾英杰, 等. 内镜超声引导弹簧圈栓塞治疗胃静脉曲张的初步评价(含视频)[J]. 中华消化内镜杂志, 2022, 39(5): 379-383. DOI: 10.3760/cma. j. cn321463-20210622-00142.

www.zhxhnjzz.com

[24] 张政, 赵海英, 魏红涛, 等. 超声内镜引导下弹簧圈置入联合组织胶注射治疗合并胃-肾分流/脾-肾分流的胃底静脉曲张出血疗效研究[J]. 中国实用内科杂志, 2024, 44(7): 571-574,579. DOI: 10.19538/j.nk2024070110.

[25] 黄怡婷, 李晶晶, 徐学青, 等. 超声内镜引导下弹簧圈置入联合组织胶注射对瘤型胃底静脉曲张破裂出血的二级预防价值[J]. 中华消化内镜杂志, 2024, 41(8): 599-605. DOI: 10.3760/cma.j.cn321463-20231120-00406.

[26] 陈洪潭. 《肝硬化门静脉高压消化道静脉曲张内镜下组织胶注射治疗专家共识》解读[J]. 中华胃肠内镜电子杂志, 2023, 10(1): 7-8. DOI: 10.3877/cma. j. issn. 2095-7157.2023.01.004.

[27] Baliss M, Patel D, Madi MY, et al. EUS-guided vascular interventions[J]. J Clin Med, 2023, 12(6): 2165. DOI: 10.3390/jcm12062165.

[28] Bazarbashi AN, Aby ES, Mallery JS, et al. EUS-guided coil injection therapy in the management of gastric varices: the first U.S. multicenter experience (with video)[J]. Gastrointest Endosc, 2024, 99(1): 31-37. DOI: 10.1016/j.gie.2023.07.043.

[29] 汤雅芬, 蒋智洋, 龙丹, 等. 超声内镜引导下置入弹簧圈联合组织胶注射治疗合并自发性分流的胃静脉曲张的效果分析[J]. 临床肝胆病杂志, 2024, 40(4): 739-744. DOI: 10.12449/JCH240416.

[30] Sarin SK, Lahoti D, Saxena SP, et al. Prevalence, classification and natural history of gastric varices: a long-term follow-up study in 568 portal hypertension patients [J]. Hepatology, 1992, 16(6): 1343-1349. DOI: 10.1002/hep.1840160607.

[31] Wani ZA, Bhat RA, Bhadoria AS, et al. Gastric varices: classification, endoscopic and ultrasonographic management [J]. J Res Med Sci, 2015, 20(12): 1200-1207. DOI: 10.4103/1735-1995.172990.

[32] 中国医师协会超声内镜专家委员会. 中国内镜超声引导下细针穿刺抽吸/活检术应用指南(2021, 上海)[J]. 中华消化内镜杂志, 2021, 38(5): 337-360. DOI: 10.3760/cma. j. cn321463-20210302-00143.

[33] Fusaroli P, Ceroni L, Caletti G. Forward-view endoscopic ultrasound: a systematic review of diagnostic and therapeutic applications[J]. Endosc Ultrasound, 2013, 2(2): 64-70. DOI: 10.4103/2303-9027.117689.

[34] Imamura H, Irisawa A, Shibukawa G, et al. Echo-endoscopic analysis of variceal hemodynamics in patient with isolated gastric varices[J]. Endosc Ultrasound, 2014, 3(4): 238-244. DOI: 10.4103/2303-9027.144542.

[35] Rana SS, Bush N, Sharma R, et al. Forward-viewing EUS-guided combined coil and glue injection in bleeding gastric varices secondary to splenic vein thrombosis in chronic pancreatitis[J]. Endosc Ultrasound, 2022, 11(3): 246-247. DOI: 10.4103/EUS-D-21-00142.

[36] Yokoyama K, Miyayama T, Uchida Y, et al. Novel endoscopic therapy for gastric varices using direct forward-viewing endoscopic ultrasonography[J]. Case Rep Gastroenterol, 2021, 15(1): 28-34. DOI: 10.1159/000510132.

[37] 李爽, 陆伟, 崔树波, 等. 超声内镜在食管胃底静脉曲张治疗及预后评估中的作用[J]. 临床肝胆病杂志, 2016, 32(12): 2268-2272. DOI: 10.3969/j.issn.1001-5256.2016.12.008.

[38] Jhajharia A, Yadav S, Singh S, et al. Endoscopic ultrasonography-guided coil embolization and cyanoacrylate injection versus cyanoacrylate injection alone for gastric varices: a randomized comparative study[J]. Endoscopy, 2025, 57(2): 107-115. DOI: 10.1055/a-2408-6905.

[39] Lôbo M, Chaves DM, DE Moura D, et al. Safety and efficacy of EUS-guided coil plus cyanoacrylate versus conventional cyanoacrylate technique in the treatment of gastric varices: a randomized controlled trial[J]. Arq Gastroenterol, 2019, 56(1): 99-105. DOI: 10.1590/S0004-2803.201900000-08.

[40] ASGE Technology Committee, Trikudanathan G, Rahimi EF, et al. Endoscopic devices and techniques for the management of gastric varices (with videos)[J]. Gastrointest Endosc, 2025, 101(3): 496-510. DOI: 10.1016/j.gie.2024.06.038.

[41] 陈洪潭, 许国强. 食管胃静脉曲张超声内镜介入治疗进展及操作技巧(含视频)[J]. 中华消化内镜杂志, 2022, 39(9): 673-680. DOI: 10.3760/cma.j.cn321463-20220306-00106.

[42] Chen D, Fu S, Shen R. Efficacy and safety of EUS-guided coil embolization in combination with cyanoacrylate injection versus conventional endoscopic cyanoacrylate injection in the treatment of gastric varices with spontaneous portosystemic shunts[J]. Gastroenterol Rep (Oxf), 2024, 12: goae026. DOI: 10.1093/gastro/goae026.

[43] Kozieł S, Pawlak K, Błaszczyk Ł, et al. Endoscopic ultrasound-guided treatment of gastric varices using coils and cyanoacrylate glue injections: results after 1 year of experience [J]. J Clin Med, 2019, 8(11): 1786. DOI: 10.3390/jcm8111786.

[44] Patel K. Top tips for EUS-guided embolization of gastric varices (with videos) [J]. Gastrointest Endosc, 2024, 99(2): 254-256. DOI: 10.1016/j.gie.2023.09.007.

[45] Robles-Medranda C, Nebel JA, Puga-Tejada M, et al. Cost-effectiveness of endoscopic ultrasound-guided coils plus cyanoacrylate injection compared to endoscopic cyanoacrylate injection in the management of gastric varices[J]. World J Gastrointest Endosc, 2021, 13(1): 13-23. DOI: 10.4253/wjge.v13.i1.13.

[46] Robles-Medranda C, Oleas R, Valero M, et al. Endoscopic ultrasonography-guided deployment of embolization coils and cyanoacrylate injection in gastric varices versus coiling alone: a randomized trial[J]. Endoscopy, 2020, 52(4): 268-275. DOI: 10.1055/a-1123-9054.

[47] Robles-Medranda C, Valero M, Nebel JA, et al. Endoscopic-ultrasound-guided coil and cyanoacrylate embolization for gastric varices and the roles of endoscopic Doppler and endosonographic varicealography in vascular targeting[J]. Dig Endosc, 2019, 31(3): 283-290. DOI: 10.1111/den.13305.

[48] Tang L, Li X, Cui J, et al. EUS-guided coil placement and cyanoacrylate glue injection for gastric variceal bleeding with obvious spontaneous portosystemic shunts[J]. Endosc Ultrasound, 2023, 12(1): 84-89. DOI: 10.4103/EUS-D-22-00006.

[49] Puri R, Sharma ZD, Patle S, et al. EUS coil and glue for gastric varices-prevent, treat and rescue, one therapy to rule them all? [J]. Endosc Ultrasound, 2024, 13(1): 35-39. DOI: 10.1097/eus.0000000000000038.

[50] 赵海英, 宗晔, 马海莲, 等. 内镜超声引导下弹簧圈联合组织粘合剂栓塞治疗合并自发分流道的胃底静脉曲张的临床研究[J]. 中华消化内镜杂志, 2018, 35(8): 592-594. DOI: 10.3760/cma.j.issn.1007-5232.2018.08.014.

[51] 黄子殷, 操寄望, 肖勇, 等. 内镜超声引导弹簧圈栓塞联合内镜组织胶注射治疗胃底静脉曲张的回顾性研究[J]. 中华消化内镜杂志, 2022, 39(5): 373-378. DOI: 10.3760/cma. j. cn321463-20210511-00138.

[52] 陈达巍, 傅孙亚, 沈建伟, 等. 超声内镜引导下弹簧线圈置

www.zhxhnjzz.com

入联合组织胶注射栓塞治疗胃底静脉曲张伴自发性分流的临床研究[J].中国现代医生,2019,57(21):17-20,封3.

[53] 陈琨, 李纯. 三通联合三明治注射法在超声内镜引导下弹簧圈联合组织胶栓塞治疗胃底静脉曲张出血的临床应用研究[J]. 中华消化内镜杂志, 2024, 41(5): 401-404. DOI: 10.3760/cma.j.cn321463-20231030-00419.

[54] 陈明锴, 丁震, 肖勇, 等. 超声内镜联合胃镜治疗明显脾肾分流合并巨大胃静脉曲张的初步探讨[J]. 中华消化内镜杂志, 2016, 33(10): 707-710. DOI: 10.3760/cma. j.issn.1007-5232.2016.10.013.

[55] Romero-Castro R, Pellicer-Bautista F, Giovannini M, et al. Endoscopic ultrasound (EUS) -guided coil embolization therapy in gastric varices[J]. Endoscopy, 2010, 42(Suppl 2): E35-36. DOI: 10.1055/s-0029-1215261.

[56] Nakamura K, Okamoto T, Shiratori Y, et al. Endoscopic ultrasound-guided coil deployment with sclerotherapy for gastric varices[J]. Clin J Gastroenterol, 2021, 14(1): 76-83. DOI: 10.1007/s12328-020-01259-5.

[57] Binmoeller KF, Weilert F, Shah JN, et al. EUS-guided transesophageal treatment of gastric fundal varices with combined coiling and cyanoacrylate glue injection (with videos)[J]. Gastrointest Endosc, 2011, 74(5): 1019-1025. DOI: 10.1016/j.gie.2011.06.030.

[58] Khoury T, Massarwa M, Daher S, et al. Endoscopic ultrasound-guided angiotherapy for gastric varices: a single center experience[J]. Hepatol Commun, 2019, 3(2): 207-212. DOI: 10.1002/hep4.1289.

[59] Fujii-Lau LL, Law R, Wong Kee Song LM, et al. Endoscopic ultrasound (EUS) -guided coil injection therapy of esophagogastric and ectopic varices[J]. Surg Endosc, 2016, 30(4):1396-1404. DOI: 10.1007/s00464-015-4342-3.

[60] Goral V, Yılmaz N. Current approaches to the treatment of gastric varices: glue, coil application, TIPS, and BRTO[J]. Medicina (Kaunas), 2019, 55(7): 335. DOI: 10.3390/medicina55070335.

[61] Jamwal KD, Padhan RK, Sharma A, et al. Endoscopic ultrasound-guided coiling and glue is safe and superior to endoscopic glue injection in gastric varices with severe liver disease: a retrospective case control study[J]. Clin Endosc, 2023,56(1):65-74. DOI: 10.5946/ce.2021.119.

[62] Kakutani H, Hino S, Ikeda K, et al. Use of the curved linear-array echo endoscope to identify gastrorenal shunts in patients with gastric fundal varices[J]. Endoscopy, 2004,36(8): 710-714. DOI: 10.1055/s-2004-825658.

[63] Lee YT, Chan FK, Ng EK, et al. EUS-guided injection of cyanoacrylate for bleeding gastric varices[J]. Gastrointest Endosc, 2000, 52(2): 168-174. DOI: 10.1067/mge.2000.107911.

[64] Baig M, Ramchandani M, Puli SR. Safety and efficacy of endoscopic ultrasound-guided combination therapy for treatment of gastric varices: a systematic review and meta-analysis[J]. Clin J Gastroenterol, 2022, 15(2): 310-319. DOI: 10.1007/s12328-022-01600-0.

[65] Bazarbashi AN, Wang TJ, Jirapinyo P, et al. Endoscopic ultrasound-guided coil embolization with absorbable gelatin sponge appears superior to traditional cyanoacrylate injection for the treatment of gastric varices[J]. Clin Transl Gastroenterol, 2020, 11(5): e00175. DOI: 10.14309/ctg.0000000000000175.

[66] Chen WC, Hou MC, Lin HC, et al. Bacteremia after endoscopic injection of N-butyl-2-cyanoacrylate for gastric variceal bleeding[J]. Gastrointest Endosc, 2001, 54(2): 214-218. DOI: 10.1067/mge.2001.116566.

[67] Kaplan DE, Ripoll C, Thiele M, et al. AASLD practice guidance on risk stratification and management of portal hypertension and varices in cirrhosis[J]. Hepatology, 2024, 79(5):1180-1211. DOI: 10.1097/HEP.0000000000000647.

[68] Ho H, Zuckerman MJ, Wassem C. A prospective controlled study of the risk of bacteremia in emergency sclerotherapy of esophageal varices[J]. Gastroenterology, 1991, 101(6): 1642-1648. DOI: 10.1016/0016-5085(91)90403-8.

[69] Rerknimitr R, Chanyaswad J, Kongkam P, et al. Risk of bacteremia in bleeding and nonbleeding gastric varices after endoscopic injection of cyanoacrylate[J]. Endoscopy, 2008, 40(8):644-649. DOI: 10.1055/s-2008-1077294.

[70] Liu C, Ma L, Wang J, et al. Prophylactic use of antibiotics in endoscopic injection of tissue adhesive for the elective treatment of gastric varices: a randomized controlled study[J]. J Gastroenterol Hepatol, 2019, 34(9): 1486-1491. DOI: 10.1111/jgh.14769.

[71] Tepox-Padron A, Mohamed R, Li S. Coil migration into the pulmonary artery after gastric variceal EUS-guided coil embolization[J]. Gastrointest Endosc, 2024, 100(2): 330-332. DOI: 10.1016/j.gie.2024.02.026.

[72] 中华医学会心血管病学分会肺血管病学组, 中国医师协会心血管内科医师分会. 急性肺血栓栓塞症诊断治疗中国专家共识[J]. 中华内科杂志,2010,49(1):74-81. DOI: 10.3760/cma.j.issn.0578-1426.2010.01.026.

[73] Lo GH, Lin CW, Hsu YC. A controlled trial of early versus delayed feeding following ligation in the control of acute esophageal variceal bleeding[J]. J Chin Med Assoc, 2015, 78(11):642-647. DOI: 10.1016/j.jcma.2015.07.004.

[74] Wang R, Huang X, Zhou T, et al. Safety and feasibility of early oral nutrition after endoscopic treatment for patients with liver cirrhosis: a historical prospective and comparative effectiveness study[J]. JPEN J Parenter Enteral Nutr, 2022, 46(7):1660-1670. DOI: 10.1002/jpen.2328.

[75] Kan SW, Huang TY, Ma HP, et al. Early versus delayed feeding after therapeutic endoscopic procedures: meta-analysis of randomized controlled trials[J]. Dig Endosc, 2022,34(3):451-458. DOI: 10.1111/den.14140.

[76] Thomson MJ, Lok A, Tapper EB. Appropriate and potentially inappropriate medication use in decompensated cirrhosis[J]. Hepatology, 2021,73(6):2429-2440. DOI: 10.1002/hep.31548.

[77] Vaz K, Efthymiou M, Vaughan R, et al. Unpacking the challenge of gastric varices: a review on indication, timing and modality of therapy[J]. World J Hepatol, 2021,13(8):868-878. DOI: 10.4254/wjh.v13.i8.868.

www.zhxhnjzz.com

FUJIFILM
Value from Innovation

蓄势待发
国产制造

广告

EG-840T EG-840TP
电子上消化道内窥镜

- 160°下弯角度
- CMOS传感器
- G7操作部
- 2mm近焦观察
- LCI BLI

EG-840T
- 9.8mm头端部
- 3.2mm钳道
- 前射水



EG-840TP
- 7.9mm头端部
- 3.2mm钳道
- 前射水

苏械广审(文)第300112-17991号

⚠ 禁忌内容或注意事项详见说明书。

富士胶片(中国)投资有限公司
FUJIFILM (China) Investment Co., Ltd.
上海市浦东新区平家桥路100弄6号晶耀前滩T7，5-6楼
http://www.fujifilm.com.cn

EG-840T 苏械注准20252060568
EG-840TP 苏械注准20252060600

SonoScape 开立

广告

HD-580

镜之所及 芯之所向



4K 4K显示

4-LED

SFI

VIST

Water Jet 辅助送水

One Step Connection 一键插拔

光电染色优化

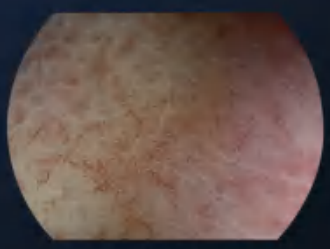

SFI-1

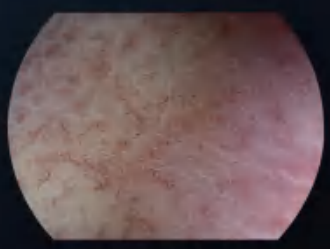

SFI-2

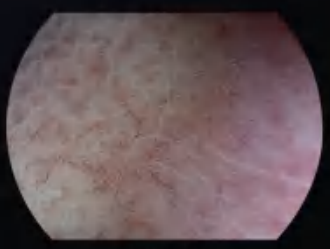

SFI-3



VIST-1



VIST-2



VIST-3

深圳开立生物医疗科技股份有限公司
SONOSCAPE MEDICAL CORP.
地址：深圳市南山区粤海街道麻岭社区高新中区科技中2路1号深圳软件园（2期）12栋201、202
电话：86-755-26722890

网站：www.sonoscape.com.cn
邮箱：sonoscape@sonoscape.net
禁忌内容或者注意事项详见说明书
粤械广审（文）第281218-07978号