《中华消化内镜杂志》校样

·论著·

下咽浅表癌内镜黏膜下剥离术治疗价值及JES分型对浸润深度的预测价值

程金豪[1]　刘与之[1]　汤小伟[2]　刘新冰[1]　段寻梅[1]　包郁[1]　赵锐[1]
[1]四川省肿瘤医院(研究所)四川省癌症防治中心 电子科技大学附属肿瘤医院内镜科，成都 610041；[2]西南医科大学附属医院消化内科，泸州 646001
通信作者：包郁，Email：baoyu514@163.com；赵锐，Email：zr616@163.com

【摘要】 目的　评价下咽浅表癌内镜黏膜下剥离术(endoscopic submucosal dissection，ESD)治疗的有效性和安全性，同时评估窄带光成像放大内镜(magnifying endoscopy with narrow-band imaging，ME-NBI)下日本食管学会(Japan esophageal society，JES)分型对浸润深度的预测价值。**方法**　回顾性收集2015年12月至2024年7月在四川省肿瘤医院内镜中心接受ESD治疗，且术后病理确诊为下咽浅表癌的病例作为观察对象，以ESD术后病理结果为金标准，统计ESD的整块切除率、完全切除率、治愈性切除率、并发症发生率以及JES分型预测肿瘤浸润深度的诊断效能。**结果**　依据纳排标准，最终入组102例病例共112处病灶进行数据分析，ESD的整块切除率为100.00%(112/112)，完全切除率为82.14%(92/112)，治愈性切除率为81.25%(91/112)。术后并发症总体发生率为49.02%(50/102)，主要为轻度呼吸道感染[33.33%(34/102)]、咽喉水肿[19.61%(20/102)]和咽部狭窄[13.73%(14/102)]，咽喉水肿者均未行临时气管切开，而咽部狭窄症状均可经内镜探条或球囊扩张治疗后缓解。B2/B3型血管预测下咽浅表癌上皮下浸润的方面的敏感度、特异度、阳性预测值、阳性似然比和诊断准确率分别为32.26%(20/62)、94.00%(47/50)、86.99%(20/23)、5.38和59.82%(67/112)。**结论**　ESD治疗下咽浅表癌安全、有效，具有较高的临床应用价值。ME-NBI下JES分型对下咽浅表癌浸润深度的预测具有一定价值，可为临床治疗策略的选择提供参考。

【关键词】 下咽肿瘤；　下咽浅表癌；　内镜黏膜下剥离术；　窄带光成像放大内镜；　JES分型

基金项目：中国消化道早癌医师共同成长计划科研项目(GTCZ-2023-SC-01)；成都市科技局重大技术应用与示范项目(2024-YF09-00016-SN)

Efficacy and safety of endoscopic submucosal dissection for superficial hypopharyngeal cancer and the predictive value of JES classification for tumor invasion depth

Cheng Jinhao[1], Liu Yuzhi[1], Tang Xiaowei[2], Liu Xinbing[1], Duan Xunmei[1], Bao Yu[1], Zhao Rui[1]
[1]Department of Endoscopy, Sichuan Cancer Hospital and Institute, Sichuan Cancer Center, Affiliated Cancer Hospital of University of Electronic Science and Technology of China, Chengdu 610041, China; [2]Department of Gastroenterology, The Affiliated Hospital of Southwest Medical University, Luzhou 646001, China
Corresponding author: Bao Yu, Email: baoyu514@163.com; Zhao Rui, Email: zr616@163.com.

【Abstract】 Objective　To evaluate the efficacy and safety of endoscopic submucosal dissection (ESD) for superficial hypopharyngeal carcinoma and to assess the predictive value of the Japan Esophageal Society (JES) classification based on magnifying endoscopy with narrow-band imaging (ME-NBI) for tumor invasion depth. **Methods**　Clinical data from patients who underwent ESD at the department of endoscopy, Sichuan cancer hospital, between December 2015 and July 2024, with postoperative pathological confirmation of superficial hypopharyngeal carcinoma were retrospectively collected and analyzed.

DOI：10.3760/cma.j.cn321463-20250925-00401
收稿日期　2025-09-25　　**本文编辑**　顾文景
引用本文：程金豪, 刘与之, 汤小伟, 等. 下咽浅表癌内镜黏膜下剥离术治疗价值及JES分型对浸润深度的预测价值[J]. 中华消化内镜杂志, XXXX, XX(XX): 1-7. DOI: 10.3760/cma.j.cn321463-20250925-00401.

《中华消化内镜杂志》校样

Postoperative pathological findings served as the reference standard. The en bloc resection rate, complete resection rate, curative resection rate, incidence of complications, and diagnostic performance of JES classification in predicting tumor invasion depth were evaluated. **Results** A total of 112 lesions in 102 patients were included in the analysis according to the predefined eligibility criteria. The en bloc resection, complete resection, and curative resection rates were 100.00% (112/112), 82.14% (92/112), and 81.25% (91/112), respectively. The overall incidence of postoperative complications was 49.02% (50/102). The most common complications were mild respiratory tract infection (33.33%, 34/102), laryngopharyngeal edema (19.61%, 20/102), and pharyngeal stenosis (13.73%, 14/102). None of the patients with laryngopharyngeal edema required temporary tracheostomy, and symptoms of pharyngeal stenosis were relieved by endoscopic bougie or balloon dilation. For predicting subepithelial invasion in superficial hypopharyngeal carcinoma, the B2/B3 pattern had a sensitivity of 32.26% (20/62), specificity of 94.00% (47/50), positive predictive value of 86.99% (20/23), positive likelihood ratio of 5.38, and diagnostic accuracy of 59.82% (67/112). **Conclusion** ESD is a safe and effective treatment for superficial hypopharyngeal carcinoma, with considerable clinical value. The JES classification based on ME-NBI has value in predicting tumor invasion depth and may provide a reference for selecting appropriate clinical treatment strategies.

【**Key words**】 Hypopharyngeal neoplasms; Superficial hypopharyngeal carcinoma; Endoscopic submucosal dissection; Magnifying endoscopy with narrow-band imaging; Japan esophageal society classification

Fund program: Scientific Research Project of the China Early Gastrointestinal Cancer Physicians Collaborative Growth Program (GTCZ-2023-SC-01); Major Technology Application and Demonstration Project of Chengdu Science and Technology Bureau (2024-YF09-00016-SN)

下咽癌解剖位置隐匿，早期缺乏特异性症状，且易发生局部淋巴结及远处转移，患者多在晚期才被确诊，是头颈部恶性肿瘤中预后极差的类型之一[1-3]。下咽癌传统治疗方式包括开放手术切除和放化疗。广泛的手术切除或放化疗常导致口干、吞咽困难、声带损伤及面颈部畸形等并发症，会明显降低患者的生活质量[4]。内镜黏膜下剥离术（endoscopic submucosal dissection，ESD）已广泛用于消化道早期肿瘤的切除，尽管国内外已有关于浅表咽癌应用ESD治疗的研究，但涉及下咽浅表癌的研究样本量普遍有限，其临床价值仍需进一步验证。

此外，下咽部狭窄且位置隐匿，常规影像学检查对早期病变的发现存在局限。随着内镜技术的进步，尤其是窄带光成像放大内镜（magnifying endoscopy with narrow-band imaging，ME-NBI）的应用，下咽浅表癌的检出率得到显著提高[5]。日本食管学会（Japan esophageal society，JES）提出的ME-NBI下的血管分型，在评估早期食管癌浸润深度方面具有较高价值，但在下咽浅表癌中的应用较少。

鉴于以上情况，本研究对四川省肿瘤医院接受ESD治疗且经术后病理确诊的下咽浅表癌病例进行了回顾性总结和分析，现报道如下。

资料与方法

一、观察对象

回顾性收集2015年12月至2024年7月在四川省肿瘤医院内镜中心接受ESD治疗，且经术后病理确诊为下咽浅表癌的病例作为观察对象。排除标准：病例或病灶重复记录且无法准确核实者；ESD手术非在本中心完成者。本研究经四川省肿瘤医院伦理委员会审核批准（编号：SCCHEC-03-2019-002）。

二、ESD治疗

1. 术前准备：所有患者术前通过白光内镜及ME-NBI检查下咽区域，明确病变部位和范围。通过颈部及胸部计算机断层扫描（computed tomography，CT）等影像学检查，排除区域淋巴结转移及远处转移。术前禁饮、禁食6 h。在气管插管全麻下行ESD治疗，插管采用5.5 F超细导管。

2. 手术过程：（1）ME-NBI下观察病变，用西甲硅油乳剂稀释液及生理盐水冲洗病灶确保手术视野清晰，使用1.2%卢戈液染色以确定病变范围及边界。（2）于病变边缘外约5 mm处，使用Dual刀环周点状标记。（3）沿病变周围标记点行多点注射，形成黏膜下水垫。（4）自暴露最困难位置开始，使用Dual刀沿标记点外缘5 mm环周预切开黏膜。（5）预切开后，沿口侧至肛侧方向用电刀行黏膜下剥离，术中应用先端帽辅助暴露分割面，必要时配合圈套器或钛夹+牙线牵引病灶以暴露黏膜下层。因下咽缺乏黏膜肌层，需控制牵拉力度以避免过度牵拉致黏膜撕裂。术中及时止血及冲洗创面保证手术视野清晰。（6）病变剥离完成后，对裸露的血管及断端

《中华消化内镜杂志》校样

血管行电凝止血，并在内镜下放置胃肠减压管。ESD手术过程见图1。

三、JES分型

通过ME-NBI观察上皮乳头内毛细血管襻（intrapapillary capillary loops，IPCL）形态，并根据微血管的形态不规则程度进行分级。B1型由环状或点状结构的血管构成；B2型由缺乏环样结构、呈襻状结构的血管构成；B3型由高度扩张的血管构成，其管径超过B2型血管的3倍（通常>60 μm）。无血管区（avascular area，AVA）指由B型血管环绕的乏血管或无血管区域，根据其最大直径可分为三类：AVA-S型（<0.5 mm）、AVA-M型（≥0.5 mm且<3.0 mm）和AVA-L型（≥3.0 mm）。在早期食管癌的JES分型中，B1型和AVA-S对应上皮或固有层，B2型和AVA-M对应黏膜肌层及黏膜下层的上1/3，B3型和AVA-L对应黏膜下层的中、下1/3。由于下咽缺乏黏膜肌层，JES分型在下咽部的应用有所不同。本研究中，若病变仅出现B1型血管时，预测浸润深度为上皮层；若B2或B3血管出现在病变的任何地方时，预测浸润深度为上皮下层。典型图像见图2。

四、观察指标

观察指标主要包括整块切除率、完整切除率、治愈性切除率、并发症发生率，以及JES分型预测浸润深度的准确率、敏感度、特异度、阳性预测值和阴性预测值。整块切除：指内镜下整块切除病变并获得单块标本。完整切除：指整块切除且水平和基底切缘未见肿瘤细胞。治愈性切除：指完整切除且无脉管浸润、无淋巴结转移风险。并发症包括术后呼吸道感染、咽喉水肿、咽部狭窄、皮下气肿、穿孔及迟发性出血等。

五、统计学描述

采用SPSS 25.0统计学软件处理数据。满足正态分布的计量资料用$\bar{x}\pm s$表示，明显偏态分布的计量资料用$M(Q_1, Q_3)$表示；计数资料以频数（%）表示。

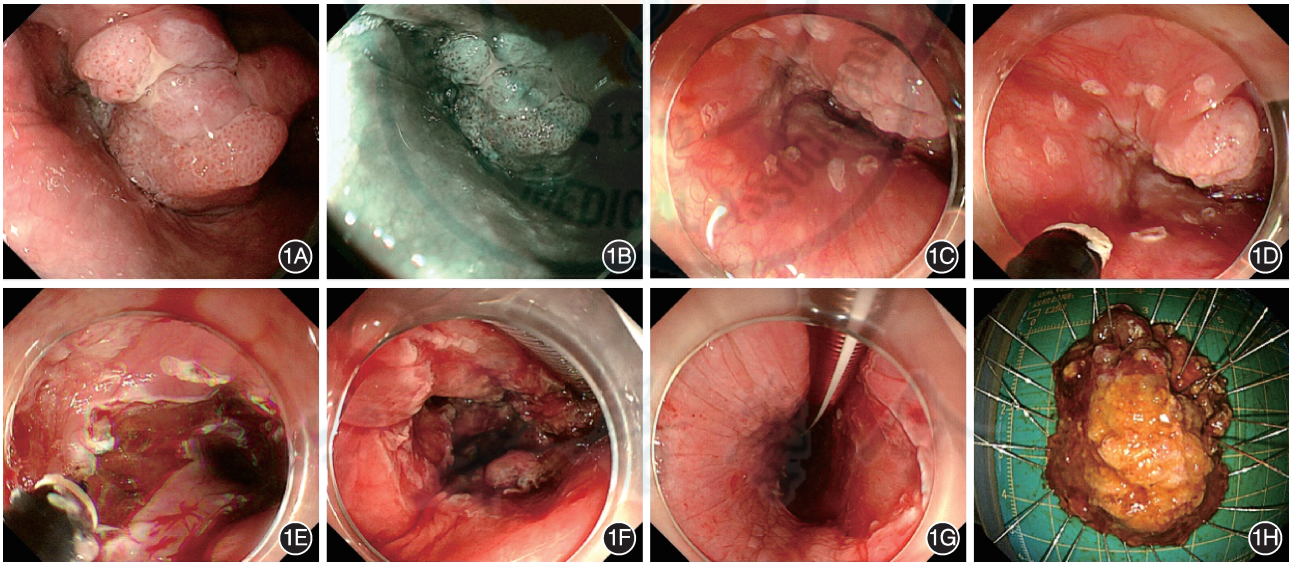

图1　下咽浅表癌内镜黏膜下剥离术治疗过程　1A：白光内镜下于左侧梨状窝处寻见病灶；1B：切换窄带光成像放大模式观察病灶；1C：沿病灶边缘外侧进行环周标记；1D：黏膜下注射；1E：黏膜下剥离；1F：术后创面；1G：术后内镜下放置胃管；1H：切除的标本

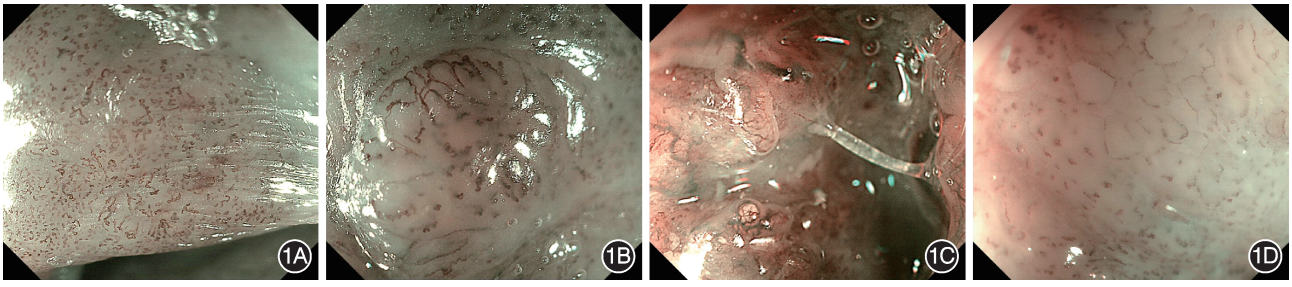

图2　窄带光成像放大内镜下的下咽浅表癌微血管形态　2A：B1型，B型血管呈环形（管径约20 μm）；2B：B2型，没有环形结构、呈袢状结构的B型血管；2C：B3型，血管为高度扩张的B型血管，管径为B2型血管的3倍以上（通常>60 μm）；2D：无血管区域（AVA），被B型血管环绕的乏血管或无血管区域

《中华消化内镜杂志》校样

结　果

一、入组情况

共收集到满足纳入标准的病例 105 例，其中 3 例经排除标准排除，其中病例或病灶重复记录且无法准确核实的 2 例、ESD 手术非在本中心完成的 1 例，最终共 102 例（112 处病灶）纳入最终数据分析，患者的临床特征见表 1。

二、手术情况

102 例患者共切除病灶 112 处，均为整块切除，完全切除率 82.14%，治愈性切除率 81.25%，具体手术情况见表 2。

表 1　下咽浅表癌患者（n=102）的临床特征

项目	数值
年龄（岁，$\bar{x}\pm s$）	60.5±9.4
性别[例（%）]	
男	100（98.04）
女	2（1.96）
初始症状[例（%）]	
有	21（20.59）
无	81（79.41）
吸烟史[例（%）]	
有	79（77.45）
无	23（22.55）
饮酒史[例（%）]	
有	77（75.49）
无	25（24.51）
癌家族史[例（%）]	
有	13（12.75）
无	89（87.25）
既往肿瘤史[例（%）]	
有	45（44.12）
无	57（55.88）
食管肿瘤[例（%）]	89（87.25）
既往食管肿瘤	29（28.43）
同时性食管肿瘤	49（48.04）
异时性食管肿瘤	11（10.78）
头颈部肿瘤[例（%）]	
有	21（20.6）
无	81（79.4）
其他消化系统肿瘤[例（%）]	
有	7（6.86）
无	95（93.14）
T 分期[例（%）]	
Tis	42（41.18）
T1	3（2.94）
T2	38（37.25）
T3	19（18.63）
T4	0（0.00）

表 2　下咽浅表癌患者内镜黏膜下剥离术的的手术情况

项目	数值
患者数（例）	102
癌灶数（处）	112
整块切除[处（%）]	112（100.00）
完全切除[处（%）]	92（82.14）
治愈性切除[处（%）]	91（81.25）
切缘情况[处（%）]	
水平切缘阳性	15（13.39）
基底切缘阳性	3（2.68）
水平及基底切缘阳性	2（1.79）
脉管浸润[处（%）]	3（2.68）[a]
手术时间[min，$M(Q_1,Q_3)$]	59.0（40.0，92.5）
住院时间[d，$M(Q_1,Q_3)$]	6（5，8）
重症监护室时间[d，$M(Q_1,Q_3)$]	1（1，1）
禁食时间[d，$M(Q_1,Q_3)$]	3（2，4）
胃管留置时间[d，$M(Q_1,Q_3)$]	2（1，4）
气管插管时间[d，$M(Q_1,Q_3)$]	1（1，1）

注：[a]其中 1 处同时伴有水平及基底切缘阳性

三、病变特征

病变长径 3.0（2.3，4.0）cm。病灶位于：环后区 4 处（3.57%），下咽后壁 20 处（17.86%），右侧梨状窝 46 处（41.07%），左侧梨状窝 42 处（37.50%）。浸润深度：上皮层 50 处（44.64%），上皮下层 62 处（55.36%）。

四、并发症情况

有 50 例术后发生至少 1 种并发症，术后并发症总体发生率为 49.02%。34 例（33.33%）发生术后呼吸道感染，均为轻度，经短期抗感染治疗后缓解。20 例（19.61%）发生术后咽喉水肿，均未行临时气管切开。14 例（13.73%）发生术后咽部狭窄，经内镜探条或球囊扩张治疗后缓解。发生术后穿孔、迟发性出血各 2 例（1.96%），均在内镜下治疗成功。6 例（5.89%）发生皮下气肿，均为轻度，可自行吸收。

五、JES 分型预测肿瘤浸润深度的诊断效能

112 个病灶中，B1、B2/B3 型血管病灶分别为 89 和 23 处，其与 ESD 术后病理结果的对照见表 3。B2/B3 型血管预测下咽浅表癌浸润上皮下层的敏感度、特异度、阳性预测值、阴性预测值、阳性似然比、阴性似然比和诊断准确率分别为 32.26%（20/62）、94.00%（47/50）、86.99%（20/23）、52.81%（47/89）、5.38、0.72 和 59.82%（67/112）。

六、术后随访情况

随访时间 34（18，58）个月。随访期间 11 例

《中华消化内镜杂志》校样

表3　下咽浅表癌病灶(n=112)的ME-NBI下JES分型及ESD术后病理结果(处)

ME-NBI下JES分型	ESD术后病理		合计
	上皮层	上皮下层	
B1型	47	42	89
B2/B3型	3	20	23
合计	50	62	112

(10.78%)出现早期下咽肿瘤复发或新发病变,均行ESD再次切除。死亡13例(12.75%),均合并食管癌,死因均为食管癌进展。

讨　论

下咽癌占头颈部恶性肿瘤的3%~5%,男性多见,在酒精和烟草高消费地区更为普遍,好发部位为梨状窝。本研究中患者的流行病学特征与既往研究结果一致[3]。头颈部和食管恶性肿瘤可同时或异时发生,其中以下咽癌与食管癌的组合最常见[6-7]。既往研究报道,下咽肿瘤合并同时性食管肿瘤的发生率为13%~38%,异时性食管肿瘤为6%~18%,且异时性肿瘤的发生风险随随访时间延长而增加[7-13]。本研究中,下咽肿瘤合并同时性和异时性食管肿瘤的患者分别为49例(48.0%)和11例(10.8%),其中大多数为早期食管肿瘤。值得注意的是,本研究中患者同时性食管癌比例相对较高,这可能与常规内镜检查范围覆盖下咽及食管入口区、ME-NBI等内镜技术提高同步病灶检出率、患者人群烟酒史比例较高以及肿瘤专科中心的收治特点相关。这一现象可以用"区域性癌化理论"来解释[14],下咽与食管的解剖位置相邻,两者均由鳞状上皮构成,在长期共同的致癌因素作用下,下咽癌患者产生第二原发肿瘤的风险显著增加。因此,对于有长期烟酒史且有食管癌病史的男性患者,应警惕下咽癌的发生,在内镜检查过程中对下咽区域需重点观察。

下咽癌具有高度侵袭性,晚期预后差,在早期阶段行手术或放疗可获得较好疗效。完全切除浅表癌病灶至关重要,因为局部复发可能是由切除边缘留下的残留癌变病灶引起的。ESD技术成熟,已广泛用于消化道早期肿瘤的治疗,但因下咽管腔狭窄导致ESD操作空间小,技术难度高,ESD在下咽浅表癌治疗中未得到广泛使用。在本研究中,ESD治疗下咽浅表癌的整块切除率、完整切除率和治愈性切除率分别为100%、82.14%和81.25%,这与国内外研究报道的结果相似。在国内一项纳入41例患者的回顾性研究中,ESD治疗下咽浅表癌的整块切除率和完整切除率分别为98.2%和74.5%[12]。在日本一项纳入84例患者的研究中,ESD治疗浅表性咽癌的整块切除率和治愈性切除率分别为100%和59%[15]。在另外一项ESD用于浅表咽癌的前瞻性研究中,ESD的整块切除率和完整切除率分别为100%和79.5%[16]。整块切除病灶有助于精确的组织病理学评估,这对于分期和进一步的治疗至关重要。既往研究报道,与EMR相比,ESD用于下咽癌能够实现更高的整块切除率和治愈性切除率[15,17]。这些结果提示,ESD用于下咽浅表癌能够获得良好的治疗效果,且能获得整块病灶标本有助于病理学检查,并据此判断是否需追加放化疗或外科手术。本研究中,部分病例术后病理显示切缘阳性伴随脉管浸润。针对单纯水平切缘阳性者,可实施密切随访观察,若发现病灶残留或复发征象则追加ESD。对于同时存在基底切缘阳性及脉管浸润等高危因素患者,因其具有潜在淋巴结转移风险,推荐联合放射治疗,且术后需随访监测。

早期咽癌既往的主要治疗方式是外科手术切除或根治性放射治疗。Holsinger等[18]发现咽外侧切开术(部分咽切除术)可实现93%的喉保留率和79.6%的五年局部控制率,但三年生存率仅约40%。Lim等[19]报道部分咽切除术治疗下咽浅表癌的两年和五年疾病特异性生存率分别为77%和61%,最终治愈率为87%(20/23)。根治性放疗用于下咽浅表癌患者的五年总体生存率为47%~66%,五年疾病特异性生存率为74%~77%[4,20]。下咽是咽、喉及食管之间的接口,涉及吞咽、呼吸及发声等重要功能,因此保证下咽结构及功能完整对于维持患者的生活质量至关重要。尽管广泛的手术切除或放化疗也可以较好地控制肿瘤,但往往会导致吞咽困难、口干、味觉丧失、发声障碍及美容畸形等并发症,显著降低患者的生活质量。本研究中,ESD术后并发症以轻度呼吸道感染和咽喉水肿为主,可通过短期保守治疗有效控制,穿孔、迟发性出血等严重并发症发生率较低,均经内镜处理后恢复。下咽与食管位置毗邻,当病灶较大且累及食管入口时,需警惕发生咽部狭窄。本研究发现14例患者出现术后咽部狭窄,经内镜下探条和水囊扩张后狭窄缓解。相较于传统开放手术或放射治疗,ESD侵入性更小,具有手术创伤小、并发症少、保留解剖结构并维持吞咽和发声功能等优点,能够改善患者

《中华消化内镜杂志》校样

生活质量。

无淋巴结转移的浅表癌通常被认为是ESD的良好适应证。术前评估浸润深度有助于选择合适的治疗方案，并降低切除过程中出现阳性基底切缘的风险。大量文献表明，JES分型能够较为准确地预测早期食管癌浸润深度[21-22]。由于食管和咽部鳞状细胞癌在病理学上相似，下咽与食管均为鳞状上皮来源且解剖位置相邻，因此JES分型也被考虑用于预测下咽浅表癌的浸润深度[23-24]。本研究中，我们发现B2/B3型血管在预测上皮下浸润方面具有较高特异度和阳性预测值，并具有中等强度阳性似然比，提示其对确认上皮下浸润具有较好价值，但敏感度、阴性预测值和阴性似然比较低，表明其排除上皮下浸润能力有限。因此，B2/B3型可能更适用于提示存在上皮下浸润，而不能单独用于排除浸润。这些结果与既往研究一致。Sunakaw等[25]证实JES分型能够用于预测下咽浅表癌的浸润深度，且JES分型与肿瘤宏观形态类型结合时可能进一步提高预测准确率。Yamaguchi等[24]也报道，B2/B3型血管和AVA-M/L区是上皮下浸润的独立预测因子，并且随着分型等级的升高，淋巴结转移率也增加。淋巴结转移与预后密切相关，是决定患者生存率和治疗方案的重要因素之一。由于咽部缺乏黏膜肌层且有丰富的淋巴管网，下咽癌多为低分化鳞癌，即使在早期也具有较高的淋巴结转移风险。同时，黏膜肌层的缺失也导致浸润深度难以准确评估，因此一些研究提出将下咽浅表癌的浸润深度细分为上皮内或上皮下浸润，在上皮下浸润病变中测量肿瘤厚度作为浸润深度的替代评价指标，肿瘤厚度>1 000 μm被认为是下咽浅表癌淋巴结转移的危险因素[24,26-27]。JES分型与肿瘤厚度及淋巴结转移均存在相关性[26,28]。既往研究发现肿瘤厚度在B1、B2和B3分型依次显著增加[23]。因此，在内镜检查发现下咽肿瘤时，进行JES分型有助于确定手术指征，并为预后判断提供重要参考。

本研究的中位随访时间为34个月，随访过程中，11例患者出现复发或新发早期下咽肿瘤，均再次接受ESD治疗。随访期间，13例患者死亡，均合并食管癌，死亡原因均考虑与食管癌进展相关。第二原发肿瘤被认为是头颈癌患者及下咽癌患者长期死亡的重要原因之一。因此，下咽癌患者手术治疗后应定期随访，以便及早发现下咽肿瘤复发及异时性食管肿瘤。

下咽管腔较食管更褶皱狭窄，缺乏黏膜肌层，同时环状软骨及咽喉壁等解剖结构也限制了内镜方向调整，手术难度相对较高，术后潜在的咽部狭窄及咽喉水肿等术后并发症风险，限制了下咽ESD的应用。本中心在开展下咽浅表癌ESD诊疗过程中积累了一些经验[13,30]：(1)患者可能同时存在多个下咽浅表癌或合并早期食管癌病灶，术前需全面内镜检查口咽、下咽、喉部及食管，尽量一次性完整切除病灶；(2)手术存在窒息风险，建议所有患者在气管插管全麻下操作，选用5.5 F超细气管导管以减少对手术空间的占用，并在拔除气管插管前予以激素静脉推注以预防咽喉水肿；(3)碘剂刺激咽喉部可能导致吸入性肺炎，推荐使用适量的1.2%卢戈液对病灶进行染色；(4)下咽管腔褶皱狭窄，合理的体位选择及体外牵引有助于保证清晰手术视野，使用短头或锥形帽，顶部距内镜镜头2~3 mm，更容易进至黏膜下层；(5)术中用CO_2注气扩张管腔，CO_2吸收快以便减少皮下气肿等气体并发症；(6)下咽缺乏黏膜肌层，黏膜下注射时应控制进针深度、注射量和注射速度，以避免过度抬举，注射液可选择透明质酸，注射至黏膜隆起即可。

本研究也存在一定局限性：(1)由于ME-NBI观察到的AVA病例较少，不足以充分评估其在预测下咽浅表癌浸润深度中的价值；(2)本研究为单中心的回顾性研究，样本量有限，仍需多中心前瞻性研究进一步验证ESD的长期疗效；(3)缺乏与其他治疗方式的直接比较，如内镜下喉咽手术及经口机器人手术等。

综上所述，ESD是治疗下咽浅表癌的一种安全且有效的选择。JES分型在预测肿瘤浸润深度方面显示出一定价值，可为临床决策提供参考。另外，鉴于下咽浅表癌存在复发及合并异时性食管肿瘤的风险，患者术后仍需长期规范随访。

利益冲突　所有作者声明不存在利益冲突

作者贡献声明　程金豪、刘与之：实施研究，分析数据，撰写论文；汤小伟、包郁、赵锐：研究设计与指导，论文修改；刘新冰、段寻梅：内镜-病理对照分析，数据收集

参　考　文　献

[1] Kuo P, Chen MM, Decker RH, et al. Hypopharyngeal cancer incidence, treatment, and survival: temporal trends in the United States[J]. Laryngoscope, 2014, 124(9): 2064-2069. DOI: 10.1002/lary.24651.

[2] Kuo P, Sosa JA, Burtness BA, et al. Treatment trends and survival effects of chemotherapy for hypopharyngeal cancer: analysis of the National Cancer Data Base[J]. Cancer, 2016,

《中华消化内镜杂志》校样

122(12):1853-1860. DOI: 10.1002/cncr.29962.

[3] Mousavi SE, Ilaghi M, Mirzazadeh Y, et al. Global epidemiology and socioeconomic correlates of hypopharyngeal cancer in 2020 and its projection to 2040: findings from GLOBOCAN 2020[J]. Front Oncol, 2024, 14: 1398063. DOI: 10.3389/fonc.2024.1398063.

[4] Nakamura K, Shioyama Y, Kawashima M, et al. Multi-institutional analysis of early squamous cell carcinoma of the hypopharynx treated with radical radiotherapy[J]. Int J Radiat Oncol Biol Phys, 2006, 65(4): 1045-1050. DOI: 10.1016/j.ijrobp.2006.02.001.

[5] Nonaka S, Saito Y. Endoscopic diagnosis of pharyngeal carcinoma by NBI[J]. Endoscopy, 2008, 40(4): 347-351. DOI: 10.1055/s-2007-995433.

[6] Morris LG, Sikora AG, Patel SG, et al. Second primary cancers after an index head and neck cancer: subsite-specific trends in the era of human papillomavirus-associated oropharyngeal cancer[J]. J Clin Oncol, 2011, 29(6): 739-746. DOI: 10.1200/JCO.2010.31.8311.

[7] 中国抗癌协会食管癌专业委员会, 中国下咽与食管癌协同诊疗工作组. 下咽与食管多原发癌筛查诊治中国专家共识[J]. 中华外科杂志, 2020, 58(8):589-595. DOI: 10.3760/cma.j.cn112139-20200311-00210.

[8] Chung CS, Wu CY, Lin YH, et al. Screening and surveillance of esophageal cancer by magnifying endoscopy with narrow band imaging improves the survival of hypopharyngeal cancer patients[J]. Front Oncol, 2023, 13: 1221616. DOI: 10.3389/fonc.2023.1221616.

[9] Yamamoto K, Takano K, Kondo A, et al. Clinical and prognostic analysis of hypopharyngeal squamous cell carcinoma with synchronous and metachronous multiple malignancies[J]. In Vivo, 2018, 32(1): 165-170. DOI: 10.21873/invivo.11220.

[10] Luo X, Huang X, Liu S, et al. Synchronous second primary cancers of hypopharyngeal carcinoma in the image-enhanced endoscopy era[J]. Laryngoscope, 2023, 133(8): 1906-1913. DOI: 10.1002/lary.30420.

[11] Luo X, Huang X, Liu S, et al. Evaluation of the prevalence of metachronous second primary malignancies in hypopharyngeal carcinoma and their effect on outcomes[J]. Cancer Med, 2022, 11(4):1059-1067. DOI: 10.1002/cam4.4501.

[12] 公宇, 张月明, 朱继庆, 等. 早期下咽癌及其癌前病变内镜黏膜下剥离术治疗价值[J]. 中华消化内镜杂志, 2022, 39(9): 691-694. DOI: 10.3760/cma.j.cn321463-20210115-00042.

[13] 赵锐, 包郁, 周凌霄, 等. 内镜黏膜下剥离术治疗下咽早期癌及癌前病变的临床价值(含视频)[J]. 中华消化内镜杂志, 2020, 37(7): 495-498. DOI: 10.3760/cma.j.cn321463-20191203-00599.

[14] Slaughter DP, Southwick HW, Smejkal W. Field cancerization in oral stratified squamous epithelium; clinical implications of multicentric origin[J]. Cancer, 1953, 6(5): 963-968. DOI: 10.1002/1097-0142(195309)6: 5<963:: aid-cncr2820060515>3.0.co;2-q.

[15] Kinjo Y, Nonaka S, Oda I, et al. The short-term and long-term outcomes of the endoscopic resection for the superficial pharyngeal squamous cell carcinoma[J]. Endosc Int Open, 2015, 3(4):E266-273. DOI: 10.1055/s-0034-1392094.

[16] Hanaoka N, Ishihara R, Takeuchi Y, et al. Endoscopic submucosal dissection as minimally invasive treatment for superficial pharyngeal cancer: a phase II study (with video)[J]. Gastrointest Endosc, 2015, 82(6): 1002-1008. DOI: 10.1016/j.gie.2015.06.021.

[17] Okada K, Tsuchida T, Ishiyama A, et al. Endoscopic mucosal resection and endoscopic submucosal dissection for en bloc resection of superficial pharyngeal carcinomas[J]. Endoscopy, 2012, 44(6):556-564. DOI: 10.1055/s-0032-1309720.

[18] Holsinger FC, Motamed M, Garcia D, et al. Resection of selected invasive squamous cell carcinoma of the pyriform sinus by means of the lateral pharyngotomy approach: the partial lateral pharyngectomy[J]. Head Neck, 2006, 28(8): 705-711. DOI: 10.1002/hed.20375.

[19] Lim YC, Jeong HM, Shin HA, et al. Larynx-preserving partial pharyngectomy via lateral pharyngotomy for the treatment of small (T(1~2)) hypopharyngeal squamous cell carcinoma[J]. Clin Exp Otorhinolaryngol, 2011, 4(1): 44-48. DOI: 10.3342/ceo.2011.4.1.44.

[20] Yoshimura R, Kagami Y, Ito Y, et al. Outcomes in patients with early-stage hypopharyngeal cancer treated with radiotherapy[J]. Int J Radiat Oncol Biol Phys, 2010, 77(4): 1017-1023. DOI: 10.1016/j.ijrobp.2009.06.066.

[21] Tanaka I, Hirasawa D, Saito H, et al. The sub-classification of type B2 vessels according to the magnifying endoscopic classification of the Japan Esophageal Society[J]. Dig Endosc, 2020, 32(1):49-55. DOI: 10.1111/den.13459.

[22] Oyama T, Inoue H, Arima M, et al. Prediction of the invasion depth of superficial squamous cell carcinoma based on microvessel morphology: magnifying endoscopic classification of the Japan Esophageal Society[J]. Esophagus, 2017, 14(2): 105-112. DOI: 10.1007/s10388-016-0527-7.

[23] Eguchi K, Matsui T, Mukai M, et al. Prediction of the depth of invasion in superficial pharyngeal cancer: Microvessel morphological evaluation with narrowband imaging[J]. Head Neck, 2019, 41(11):3970-3975. DOI: 10.1002/hed.25935.

[24] Yamaguchi H, Kawai T, Fukuzawa M, et al. Prediction of depth of invasion and lymph node metastasis in superficial pharyngeal cancer by magnifying endoscopy using the Japan Esophageal Society classification[J]. DEN Open, 2023, 3(1): e151. DOI: 10.1002/deo2.151.

[25] Sunakawa H, Hori K, Kadota T, et al. Relationship between the microvascular patterns observed by magnifying endoscopy with narrow-band imaging and the depth of invasion in superficial pharyngeal squamous cell carcinoma[J]. Esophagus, 2021, 18(1):111-117. DOI: 10.1007/s10388-020-00754-5.

[26] Yoshio T, Tsuchida T, Ishiyama A, et al. Efficacy of double-scope endoscopic submucosal dissection and long-term outcomes of endoscopic resection for superficial pharyngeal cancer[J]. Dig Endosc, 2017, 29(2): 152-159. DOI: 10.1111/den.12712.

[27] Ogasawara N, Kikuchi D, Tanaka M, et al. Long-term outcome of cervical lymph node metastasis in superficial pharyngeal squamous cell carcinoma after endoscopic submucosal dissection[J]. Gastrointest Endosc, 2023, 98(4): 524-533. e2. DOI: 10.1016/j.gie.2023.04.2095.

[28] Imai T, Ito S, Oikawa T, et al. Risk factors for cervical lymph node metastasis in endoscopically resected superficial hypopharyngeal cancers[J]. Auris Nasus Larynx, 2019, 46(3): 424-430. DOI: 10.1016/j.anl.2018.09.005.

[29] 张晴晴, 倪晓光, 贺舜, 等. 下咽癌伴有同时性食管癌的危险因素及生存分析[J]. 中华耳鼻咽喉头颈外科杂志, 2017, 52(10): 749-754. DOI: 10.3760/cma.j.issn.1673-0860.2017.10.007.

[30] 黄翠香, 赵锐, 包郁, 等. 内镜黏膜下剥离术治疗下咽早期癌及癌前病变的疗效观察[J]. 肿瘤预防与治疗, 2023, 36(2): 133-140.