《中华消化内镜杂志》校样

·论著·

一种新型内镜下闭合装置用于胃肠道黏膜缺损创面闭合的初步疗效评估

彭子奇　顾原菁　倪牧含　周林　王雷
南京大学医学院附属鼓楼医院消化内科，南京 210008
通信作者：王雷，Email：leiwang9631@nju.edu.cn

【摘要】 目的　评估一种新型闭合装置（HCD）在猪存活模型中闭合胃肠道黏膜缺损的效果。**方法**　12只实验猪，均在胃和结肠处行内镜黏膜下剥离术（共24次），缺损最大径（37.60±4.02）mm。24处缺损闭合均运用新型闭合装置。12只实验猪分别在7 d、30 d、60 d接受内镜检查来评估创面愈合情况及闭合装置脱落情况。**结果**　12只实验猪在60 d随访期限内均未出现不良事件，在7 d、30 d、60 d的内镜随访，创面均完全愈合。使用螺纹钉（5.46±1.53）个，缺损闭合时间（11.63±6.74）min，闭合装置从第7天起开始部分脱落，第7天脱落率（43.66%±30.87%），30 d时均已脱落。**结论**　在实验猪上使用一次性使用闭合装置以闭合胃与肠的黏膜切口，具有较高的技术成功率，术中及术后不良事件发生率较低，创面闭合后愈合状况良好。

【关键词】 动物实验；　内镜黏膜下剥离术；　胃黏膜；　金属夹；　创面闭合

A preliminary evaluation of a novel endoscopic closure device for gastrointestinal mucosal defects

Peng Ziqi, Gu Yuanjing, Ni Muhan, Zhou Lin, Wang Lei
Department of Gastroenterology, Nanjing Drum Tower Hospital, The Affiliated Hospital of Nanjing University Medical School, Nanjing 210008, China
Corresponding author: Wang Lei, Email: leiwang9631@nju.edu.cn

【Abstract】 Objective　To evaluate the efficacy of a novel endoscopic closure device for gastrointestinal wall defects in a validated porcine survival model. Methods A total of12 experimental pigs underwent 24 endoscopic mucosal resections, with a maximal defect diameter of 37.60 ± 4.02 mm. All 24 defects were closed by using the novel closure device. Wound healing and device retention were evaluated in the 12 animals at 7, 30 and 60 days under endoscopy. **Results**　During the 60-day follow-up period, none of the 12 experimental animals experienced adverse events. Endoscopic evaluation at 7, 30, and 60 days revealed complete healing of all incisions. Deployment of the novel closure device required 5.46 ± 1.53 staples per defect, with the incision-closure time of 11.63 ± 6.74 min. Partial detachment of the staples was first observed at the 7th day, with a detachment rate of 43.66%±30.87%. All devices had spontaneously expelled by the 30th day. **Conclusions**　The application of the novel closure device for closing both gastric and intestinal mucosal incisions demonstrates a high technical success rate along with a low incidence of intraoperative and postoperative adverse events. Furthermore, wound healing outcomes were favorable following closure.

【Key words】 Animal experimentation;　Endoscopic submucosal dissection;　Gastric mucosa;　Metal clip;　Closure

随着内镜技术的不断发展，越来越多的胃肠道病变可以通过内镜下切除术得到治疗，如圈套器息肉切除术、内镜黏膜切除术（endoscopic mucosal resection，EMR）及内镜黏膜下剥离术（endoscopic

DOI：10.3760/cma.j.cn321463-20250916-00382
收稿日期　2025-09-16　　**本文编辑**　周昊
引用本文：彭子奇，顾原菁，倪牧含，等. 一种新型内镜下闭合装置用于胃肠道黏膜缺损创面闭合的初步疗效评估[J]. 中华消化内镜杂志，XXXX，XX(XX)：1-5. DOI：10.3760/cma.j.cn321463-20250916-00382.

《中华消化内镜杂志》校样

submucosal dissection，ESD）等。然而这些切除方法均有可能导致术后延迟出血或穿孔等不良事件的发生，其中ESD术后出血率和穿孔率分别为1.7%~10%、2.9%~5.2%，EMR术后出血率和穿孔率分别为6%~15%、1%~2%[1-4]，且随着病变体积的增大，术后延迟出血发生率相应提高，息肉≥10 mm的发生术后延迟出血的风险是较小息肉的4.5倍[5]。多项研究结果表明，预防性闭合缺损可减少术后穿孔和出血的发生率[6-9]。目前，最常用的方法为内镜钳道金属夹（through the scope clip，TTSC）、耙状金属夹闭合系统（over the scope clip，OTSC）或OverStitch内镜缝合系统。然而，这些方法都有相应的弊端。TTSC对组织的抓取仅限于黏膜层，其对创面闭合的力度较弱，针对<1 cm的缺损，TTSC可以有效地闭合，但对>1 cm的缺损和穿孔，TTSC闭合缺损的成功率大大下降[10]；针对某些创面，甚至需要多个TTSC联合封闭，这也会增加患者的治疗费用[11]。较TTSC而言，OTSC可实现对胃肠道缺损的全层封闭[12]，但其存在的缺陷为OTSC对创面的闭合需要取出内镜安装相应装置才可实施，这会增加手术的难度和风险；此外，OTSC可能不适用于>20 mm、具有炎症或坏死边缘的缺损[13]；对于>30 mm的缺损，OTSC很难完全闭合[14]。OverStitch内镜缝合技术需要双通道内镜才能实施，这限制了其在右侧结肠的运用；该技术同样需要先撤出内镜来安装相应缝合装置，再重新找到病灶部位实施缝合[15]；且较TTSC和OTSC而言，该技术的学习曲线更长[16]。因此，仍需寻找一款更安全、便捷、易于操作、性价比高的内镜下闭合系统。

近期我团队开发了一种新型内镜大头钉和缝合装置来克服临床上的种种限制。本款一次性闭合装置（HCD）包含1个释放装置、多（2/4/6/8）个换钉装置、1个锁紧器，可通过胃镜或结肠镜实施对缺损的闭合，无需取出内镜。大头钉设计成螺纹钉，这些螺纹钉预先串在缝合线上，固定于释放装置上。本研究为该闭合装置的临床前动物实验，采用小型猪作为实验对象，拟在猪的胃和结肠分别制造缺损后，使用该装置闭合缺损，观察其可行性和有效性，为评估临床应用提供依据。

资料与方法

一、一般资料

实验对象为12只成年雄性巴马小型猪，平均体重29.25 kg（范围27.5~31.7 kg），购自江苏朗月生物科技公司［许可证号SCXK（苏）2023-0016］。12只猪在全身麻醉下进行黏膜切除和闭合，手术后存活60 d，予安乐死和尸检。所有实验操作经南京大学医学院附属鼓楼医院动物伦理委员会审批（批号2025AE05002），实验动物的处死和生物学材料的采集均符合实验动物伦理要求和国家相关部门规定。

二、方法

1. 设备：本款一次性闭合装置系统包含释放装置、换钉装置和锁紧器（图1）。操作时，通过推动滑环、旋转转轮等步骤，将螺纹钉组件旋入组织并固定。螺纹钉可旋转的次数固定，可控制其在组织中的穿透深度（通常到达胃肠道壁的肌层水平）。放置所有螺纹钉后，对缝合线施加张力以实现黏膜闭合。最后，通过锁紧器以锁定牵引线，以固定缝合张力并闭合伤口（图2）。换钉时，通过简单操作完成螺纹钉组件的安装和牵引线的穿引。

2. 操作过程：第0天，在每只实验猪的胃部、结肠部各行1次黏膜剥离术。黏膜剥离具体操作步骤：采用静脉麻醉，通过GIF Q260Z型胃镜（日本奥林巴斯公司）观测实验猪胃部及结肠部黏膜组织，在Q260J内镜前端安装透明帽，使用高频电凝刀在合适黏膜组织周围进行电凝标记，用注射针在标记点外侧黏膜下注射生理盐水+亚甲蓝+肾上腺素混合液从而使黏膜抬起，最后使用高频电切刀在标记点以外环周切开黏膜，逐步剥离标记黏膜，使用带有毫米标记的导丝测量缺损大小。后通过内镜使

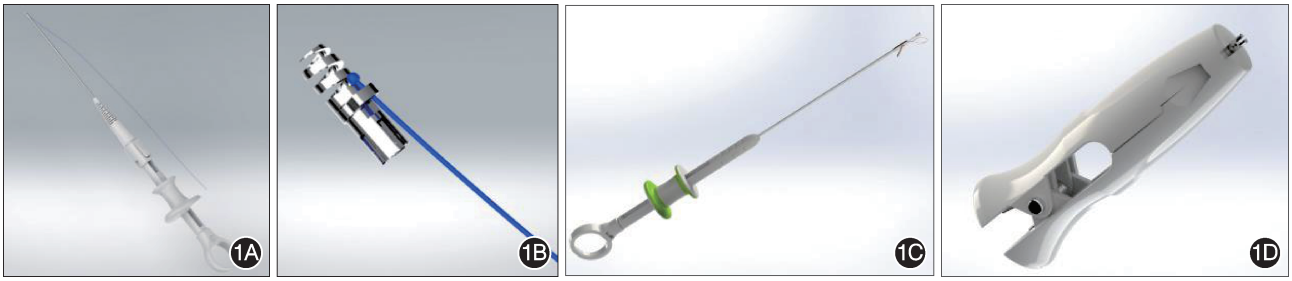

图1　一次性闭合装置结构组成　1A：释放装置；1B：释放装置（放大）；1C：锁紧器；1D：换钉装置

《中华消化内镜杂志》校样

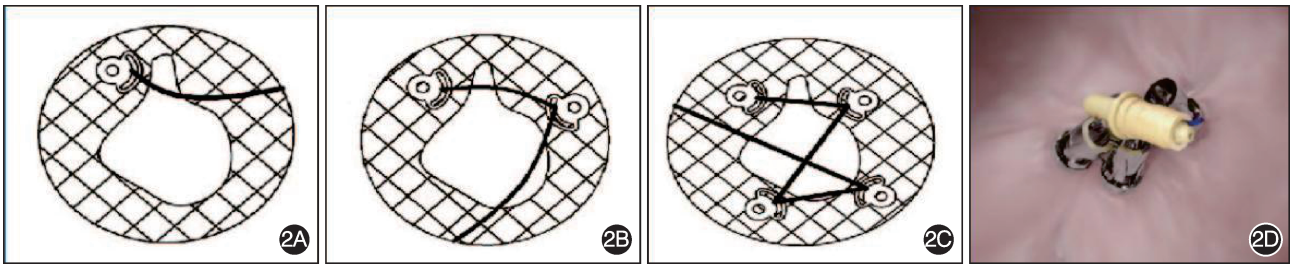

图2　一次性闭合装置闭合切口过程　2A：放置第1个螺纹钉示意图；2B：放置第2个螺纹钉示意图；2C：放置第3、4个螺纹钉并交叉收紧缝线示意图；2D：新型内镜下闭合装置完成创面闭合示意图

用一次性闭合装置对缺损进行闭合，记录术中出血情况及操作时间等数据。操作均由有经验的内镜医生进行操作，每处缺损均进行闭合。缺损闭合后，在第7、30、60天分别进行一次内镜下检查，评估闭合缺损部位的愈合情况及闭合装置的脱落情况。

3. 观察指标及定义：本研究主要观察结果为技术成功率和不良事件发生率。技术成功的定义是成功植入螺纹钉，从而完全闭合缺损。不良事件主要记录术后随访过程中出现的延迟出血及术中穿孔、出血等情况。术中穿孔定义为在闭合黏膜缺损时导致的胃肠道穿孔。次要观察结果是缺损大小、手术时间、螺纹钉使用数量、辅助止血夹使用数量、闭合装置脱落情况等。

4. 统计学处理：数据分析采用IBM SPSS 27软件进行。对所有变量的平均值和频率进行描述性分析，正态分布数据的组间比较采用t检验和方差分析；非正态分布数据采用非参数的Kruskal-Wallis H检验；定性资料采用χ^2检验或Kruskal-Wallis H检验，$P<0.05$为差异有统计学意义。

结　果

12只实验猪，每只猪胃部和结肠部各1处缺损，共24处缺损。12只猪，胃部缺损最长径为(38.15±4.97) mm，结肠部缺损最长径为(37.06±2.92) mm，两者差异无统计学意义(t=0.656，P=0.518)。24处缺损全部使用一次性闭合装置进行闭合，技术成功率100%，胃部缺损闭合时间(12.59±9.11) min，结肠部缺损闭合时间(10.67±3.16) min，两者差异无统计学意义(t=0.691，P=0.497)。胃部闭合缺损出血率为25.0%(3/12)、使用止血夹(0.50±1.24)个，结肠部闭合缺损出血率为8.3%(1/12)、使用止血夹(0.17±0.58)个，均止血成功。胃部与结肠部切口闭合时，螺纹钉使用数量分别为(5.50±1.78)个和(5.42±1.31)个，两者差异无统计学意义(t=0.130，P=0.897)。

后续内镜随访中，12只猪均未出现术后延迟出血、穿孔等不良事件；切口在7 d时初步愈合，30 d时完全愈合，60 d时内镜下切口瘢痕已不可见(图3)。12只猪在第7天随访时闭合装置的脱落率，胃部为36.64%±24.90%，结肠部为50.68%±35.56%，两者差异无统计学意义(t=−0.120，P=0.275)。第30天随访时，胃部、结肠部闭合装置均已脱落。

讨　论

本研究探讨了实验猪采用一次性闭合装置闭合胃肠黏膜缺损的可行性与安全性，结果显示其技术成功率100%，术中出血事件发生率16.7%，术后无不良事件发生，是一种安全可靠的新型闭合装置。

既往研究者曾开发多种内镜下缝合装置用于内镜下黏膜缺损的闭合。Hernandez等[17]发现采用

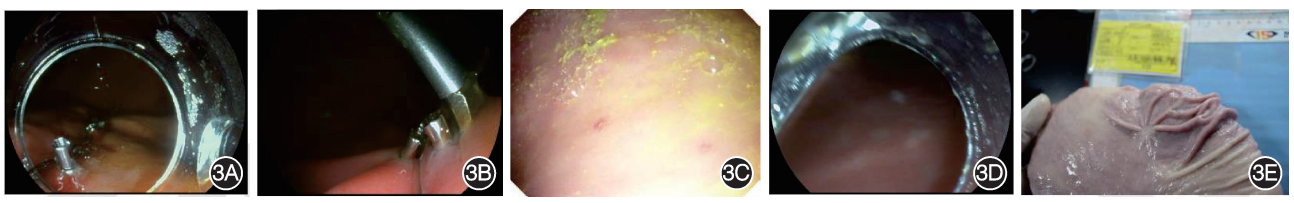

图3　实验猪在一次性闭合装置闭合切口后的愈合情况　3A：第0天；3B：第7天切口初步愈合；3C：第30天切口完全愈合；3D：第60天切口内镜下瘢痕不可见；3E：大体解剖

《中华消化内镜杂志》校样

TTSC 闭合胃与结肠黏膜缺损时，虽成功率较高（81.3%）、闭合时间较短，但面对较大的黏膜缺损时（41 mm×31 mm）有失败的风险。单个 OTSC 可以完全封闭缺损长径达 15 mm 的胃、十二指肠或结肠穿孔，长径 18~27 mm 的缺损，OTSC 亦可实现全层闭合，但对长径>30 mm 的缺损时亦难以完全闭合[6]。Kantsevoy 等[8]证明使用 Overstitch 内镜缝合装置缝合 ESD 术后较大的黏膜缺损[（42.5±14.8）mm]在技术上是可行且迅速，但受制于设备本身，内镜缝合装置需要通过双通道内镜才能得以实施，因而无法在右侧结肠开展治疗。

为弥补传统内镜下闭合装置在封闭较大缺损时存在的失败风险，尤其是无法封闭特殊部位缺损等的劣势，基于 TTSC 的缝合装置逐步出现。2020 年 12 月，X-Tack 内镜钉缝合系统已获美国 FDA 的许可。该系统具有无须将内镜取出即可安装闭合装置、有效闭合近端结肠的创面或穿孔的优势，可用于 EMR 或 ESD 术后创面的闭合[18]。

Hernandez 等[17]在猪存活模型中比较了 X-Tack 与 TTSC 在闭合胃与结肠黏膜缺损时的表现，证实 X-Tack 在闭合较大黏膜缺损时表现更加出色，并且 X-Tack 可以闭合 TTSC 闭合失败的黏膜缺损。Mahmoud 等[19]在多中心中对 EMR 或 ESD 术后创面闭合、消化道穿孔、瘘管修补等问题，运用 X-Tack 装置进行治疗，89.2%（83/93）的病例取得成功。一项大型荟萃分析纳入 244 例患者，其中 X-Tack 技术成功率 95%，临床成功率 94%，不良事件发生率 3%，出血率 2%，穿孔率 1%，且 X-Tack 的不良事件发生率低于 OverStitch 内镜缝合系统[20]。

为进一步提高缝合装置的换钉便捷性，我团队基于 X-Tack 改良开发了一次性闭合装置。该装置在换钉时可通过滑环前推使与螺纹钉相结合的释放头保持露出弹簧管状态，从而更好地与换钉装置相结合，实现稳定换钉。而在释放完螺纹钉后，释放头可保持在弹簧管内状态，从而避免损伤组织。本研究中，该装置的技术成功率 100%，高于文献报道的 TTSC 成功率 57.0%~100%[7,17,21-23]、OTSC 成功率 79%~100%[6,24-27]、内镜下缝合成功率 88.2%~100%[8,22,28]。24 处缺损中，4 处在闭合过程中出血，但出血量较少，且均止血成功（其中 3 处用额外止血夹，1 处未用额外止血夹）；24 处缺损在闭合过程中均未穿孔。术后随访，所有创面未见术后延迟出血等不良事件。胃肠缺损均在 30 d 完全愈合且闭合装置在 30 d 内均脱落，与相关文献报道缺损均在 4 周完全愈合、平均愈合时间为 2.3 周相近[17]，未来如增加术后内镜随访频率可获更准确数据。多数缺损的闭合操作时间为 6.5~17.3 min，其中胃部缺损闭合操作时间（12.59±9.11）min，结肠部缺损闭合操作时间（10.67±3.16）min，与相关文献报道的时间[（7.70±3.31）min]相比略长[17]，这可能与本研究中缺损较大，闭合时需要植入更多数量的螺纹钉相关。有 1 处缺损闭合操作时间达 39.6 min，概因该处缺损较大、闭合过程中需更多螺纹钉，且闭合过程中额外使用了止血夹辅助止血。

本研究初步探索了对实验猪应用一次性闭合装置闭合胃与结肠缺损的技术可行性与术后愈合情况。本研究的不足之处，首先，样本量缺乏，仅为 12 只实验猪、24 处缺损，导致闭合装置脱落率等统计数据在较大范围内波动；其次，受制于实验条件及实验猪自身状况，在各实验猪的胃与肠中仅采用一次黏膜剥离术制造缺损，使用一次性闭合装置操作时缺少自身对照，以及缺少与 TTSC、OTSC 及 OverStitch 内镜缝合系统等传统闭合技术的比较。

综上所述，我们在实验猪上使用一次性闭合装置以闭合胃肠黏膜缺损，结果显示为技术成功率高、术中及术后不良事件发生率较低、缺损闭合后愈合状况良好。该闭合装置打破了进口产品的技术壁垒，具备自主知识产权，后期期待进一步完善前瞻性临床研究，有望作为先进内镜闭合技术在临床上进一步推广应用。

利益冲突　所有作者声明不存在利益冲突

作者贡献声明　彭子奇 周林：实施研究、分析数据、撰写论文；顾原菁 倪牧含：采集数据、统计分析；王雷：研究指导、论文修改、经费支持

参　考　文　献

[1] Pimentel-Nunes P, Libânio D, Bastiaansen B, et al. Endoscopic submucosal dissection for superficial gastrointestinal lesions: European Society of Gastrointestinal Endoscopy (ESGE) Guideline - Update 2022[J]. Endoscopy, 2022, 54(6):591-622. DOI: 10.1055/a-1811-7025.

[2] Draganov PV, Aihara H, Karasik MS, et al. Endoscopic Submucosal Dissection in North America: A Large Prospective Multicenter Study[J]. Gastroenterology, 2021, 160(7): 2317-2327.e2. DOI: 10.1053/j.gastro.2021.02.036.

[3] Zwager LW, Mueller J, Stritzke B, et al. Adverse events of endoscopic full-thickness resection: results from the German and Dutch nationwide colorectal FTRD registry[J]. Gastrointest Endosc, 2023, 97(4):780-789.e4. DOI: 10.1016/j.gie.2022.11.005.

[4] Rashid MU, Alomari M, Afraz S, et al. EMR and ESD: Indications, techniques and results[J]. Surg Oncol, 2022, 43:

《中华消化内镜杂志》校样

101742. DOI: 10.1016/j.suronc.2022.101742.

[5] Watabe H, Yamaji Y, Okamoto M, et al. Risk assessment for delayed hemorrhagic complication of colonic polypectomy: polyp-related factors and patient-related factors[J]. Gastrointest Endosc, 2006, 64(1): 73-78. DOI: 10.1016/j.gie.2006.02.054.

[6] Nishiyama N, Mori H, Kobara H, et al. Efficacy and safety of over-the-scope clip: including complications after endoscopic submucosal dissection[J]. World J Gastroenterol, 2013, 19(18): 2752-2760. DOI: 10.3748/wjg.v19.i18.2752.

[7] Zhang QS, Han B, Xu JH, et al. Clip closure of defect after endoscopic resection in patients with larger colorectal tumors decreased the adverse events[J]. Gastrointest Endosc, 2015, 82(5):904-909. DOI: 10.1016/j.gie.2015.04.005.

[8] Kantsevoy SV, Bitner M, Mitrakov AA, et al. Endoscopic suturing closure of large mucosal defects after endoscopic submucosal dissection is technically feasible, fast, and eliminates the need for hospitalization (with videos) [J]. Gastrointest Endosc, 2014, 79(3): 503-507. DOI: 10.1016/j.gie.2013.10.051.

[9] Chen B, Du L, Luo L, et al. Prophylactic clips to reduce delayed polypectomy bleeding after resection of large colorectal polyps: a systematic review and meta-analysis of randomized trials[J]. Gastrointest Endosc, 2021, 93(4): 807-815. DOI: 10.1016/j.gie.2020.10.004.

[10] 冯建聪, 翟亚奇, 令狐恩强. 消化内镜超级微创闭合技术研究进展[J]. 中国现代医学杂志, 2024, 34(23):46-53. DOI: 10.3969/j.issn.1005-8982.2024.23.008.

[11] Mangiavillano B, Viaggi P, Masci E. Endoscopic closure of acute iatrogenic perforations during diagnostic and therapeutic endoscopy in the gastrointestinal tract using metallic clips: a literature review[J]. J Dig Dis, 2010, 11(1): 12-18. DOI: 10.1111/j.1751-2980.2009.00414.x.

[12] Cereatti F, Grassia R, Drago A, et al. Endoscopic management of gastrointestinal leaks and fistulae: What option do we have? [J]. World J Gastroenterol, 2020, 26(29): 4198-4217. DOI: 10.3748/wjg.v26.i29.4198.

[13] Hagel AF, Naegel A, Lindner AS, et al. Over-the-scope clip application yields a high rate of closure in gastrointestinal perforations and may reduce emergency surgery[J]. J Gastrointest Surg, 2012, 16(11): 2132-2138. DOI: 10.1007/s11605-012-1983-6.

[14] von Renteln D, Schmidt A, Vassiliou MC, et al. Endoscopic full-thickness resection and defect closure in the colon[J]. Gastrointest Endosc, 2010, 71(7):1267-1273. DOI: 10.1016/j.gie.2009.12.056.

[15] Yu JX, Schulman AR. Complications of the Use of the OverStitch Endoscopic Suturing System[J]. Gastrointest Endosc Clin N Am, 2020, 30(1): 187-195. DOI: 10.1016/j.giec.2019.09.005.

[16] McCarty TR, Jirapinyo P. Endoscopic Closure: Tools and Techniques[J]. Gastrointest Endosc Clin N Am, 2023, 33(1): 169-182. DOI: 10.1016/j.giec.2022.08.003.

[17] Hernandez A, Marya NB, Sawas T, et al. Gastrointestinal defect closure using a novel through-the-scope helix tack and suture device compared to endoscopic clips in a survival porcine model (with video)[J]. Endosc Int Open, 2021, 9(4): E572-E577. DOI: 10.1055/a-1370-9256.

[18] Hernandez-Lara A, Garcia Garcia de Paredes A, Rajan E, et al. Step-by-step instruction: using an endoscopic tack and suture device for gastrointestinal defect closure[J]. VideoGIE, 2021, 6(6):243-245. DOI: 10.1016/j.vgie.2021.02.015.

[19] Mahmoud T, Wong Kee Song LM, Stavropoulos SN, et al. Initial multicenter experience using a novel endoscopic tack and suture system for challenging GI defect closure and stent fixation (with video) [J]. Gastrointest Endosc, 2022, 95(2): 373-382. DOI: 10.1016/j.gie.2021.10.018.

[20] Suresh Kumar VC, Singh S, Loganathan P, et al. Comparing the safety and efficacy of over-the-scope suturing, through-the-scope suturing, and endoscopic hand suturing for closure of GI defects after endoscopic resection: systematic review and meta-analysis[J]. Gastrointest Endosc, 2025, 102(3):326-336.e5. DOI: 10.1016/j.gie.2025.03.002.

[21] Lee S, Ahn JY, Jung HY, et al. Clinical outcomes of endoscopic and surgical management for postoperative upper gastrointestinal leakage[J]. Surg Endosc, 2013, 27(11): 4232-4240. DOI: 10.1007/s00464-013-3028-y.

[22] Kantsevoy SV, Bitner M, Hajiyeva G, et al. Endoscopic management of colonic perforations: clips versus suturing closure (with videos) [J]. Gastrointest Endosc, 2016, 84(3): 487-493. DOI: 10.1016/j.gie.2015.08.074.

[23] Albéniz E, Álvarez MA, Espinós JC, et al. Clip Closure After Resection of Large Colorectal Lesions With Substantial Risk of Bleeding[J]. Gastroenterology, 2019, 157(5):1213-1221.e4. DOI: 10.1053/j.gastro.2019.07.037.

[24] Mennigen R, Colombo-Benkmann M, Senninger N, et al. Endoscopic closure of postoperative gastrointestinal leakages and fistulas with the Over-the-Scope Clip (OTSC) [J]. J Gastrointest Surg, 2013, 17(6): 1058-1065. DOI: 10.1007/s11605-013-2156-y.

[25] Sandmann M, Heike M, Faehndrich M. Application of the OTSC system for the closure of fistulas, anastomosal leakages and perforations within the gastrointestinal tract[J]. Z Gastroenterol, 2011, 49(8): 981-985. DOI: 10.1055/s-0029-1245972.

[26] Meier B, Caca K, Schmidt A. Hybrid endoscopic mucosal resection and full-thickness resection: a new approach for resection of large non-lifting colorectal adenomas (with video) [J]. Surg Endosc, 2017, 31(10): 4268-4274. DOI: 10.1007/s00464-017-5461-9.

[27] Wedi E, Gonzalez S, Menke D, et al. One hundred and one over-the-scope-clip applications for severe gastrointestinal bleeding, leaks and fistulas[J]. World J Gastroenterol, 2016, 22(5):1844-1853. DOI: 10.3748/wjg.v22.i5.1844.

[28] Kobayashi M, Sumiyama K, Ban Y, et al. Closure of iatrogenic large mucosal and full-thickness defects of the stomach with endoscopic interrupted sutures in in vivo porcine models: are they durable enough?[J]. BMC Gastroenterol, 2015, 15:5. DOI: 10.1186/s12876-015-0230-5.