《中华消化内镜杂志》校样

·论著·

经口胆道镜在内镜取石术后降低胆总管结石残留率的应用研究

张雨　罗国明　李昊伟　尚国臣　刘浩　田书信　宋丽秀　陈卫刚
石河子大学第一附属医院消化内科，石河子 832000
通信作者：陈卫刚，Email：13579456959@126.com

【摘要】　目的　探讨经口胆道镜在内镜逆行胰胆管造影（endoscopic retrograde cholangiopancreatography，ERCP）术后降低胆总管结石残留率的作用并评估其临床价值及安全性。**方法**　选取2022年1月1日至2025年5月30日石河子大学第一附属医院ERCP取石后球囊封堵造影阴性的胆总管结石患者进行双向性队列研究，根据是否使用经口胆道镜探查胆总管，分为经口胆道镜组和常规ERCP组，术后均随访6个月。采用倾向性评分匹配平衡两组患者基线资料，比较两组结石残留率、手术时间、并发症发生率。**结果**　研究纳入262例患者，进行倾向性分析后，最终纳入122例患者，每组各61例。经口胆道镜组术中发现27.9%（17/61）患者存在封堵造影未检出的残留结石。6个月随访结果显示经口胆道镜组与常规ERCP组胆总管结石残留率分别为3.3%（2/61）和14.8%（9/61），差异有统计学意义（χ^2=4.90，*P*=0.027）。多因素logistic回归分析显示，内镜乳头括约肌切开术（*P*=0.044，*OR*=0.12，95%*CI*：0.02~0.95）与经口胆道镜探查（*P*=0.030，*OR*=0.15，95%*CI*：0.03~0.84）是降低结石残留率的独立保护因素。此外，经口胆道镜组还检出胆管病变12例（19.7%），包括高级别上皮内瘤变、低级别上皮内瘤变及炎性病变。虽然手术时间延长[38.0（31.0，43.5）min比25.0（19.5，32.0）min，*Z*=−5.39，*P*<0.001]，但总体并发症发生率差异无统计学意义[13.1%（8/61）比11.5%（7/61），χ^2=0.08，*P*=0.783]。**结论**　经口胆道镜能显著降低ERCP术后结石残留率，且安全性良好，同时具有重要的胆管病变诊断价值，为临床干预提供重要依据。

【关键词】　胰胆管造影术，内窥镜逆行；　经口胆道镜；　残留胆总管结石

基金项目：兵团指导性科技计划项目（2023ZD006）；兵团消化系统疾病临床医学研究中心（CZ001228）；兵团卫生健康系统重点人才计划项目医药卫生领军人才（TSYC202401A059）

Application of peroral cholangioscopy in reducing the residual rate of common bile duct stones after endoscopic stone removal

Zhang Yu, Luo Guoming, Li Haowei, Shang Guochen, Liu Hao, Tian Shuxin, Song Lixiu, Chen Weigang
Department of Gastroenterology, The First Affiliated Hospital of Shihezi University, Shihezi 832000, China
Corresponding author: Chen Weigang, Email: 13579456959@126.com

【Abstract】　Objective　To investigate the role of peroral cholangioscopy in reducing the residual rate of common bile duct stones (CBDS) after endoscopic retrograde cholangiopancreatography (ERCP) and to evaluate its clinical value and safety. **Methods**　From January 1, 2022 to May 30, 2025, CBDS patients with negative balloon occlusion angiography after ERCP in the First Affiliated Hospital of Shihezi University were selected in the ambispective cohort study. According to the use of peroral cholangioscopy to explore the common bile duct, they were divided into peroral cholangioscopy group and conventional ERCP group. All patients were followed up for 6 months. The propensity score was used to match the baseline data of the two groups, and the stone residual rate, operation time and complication rate were compared between the two

DOI：10.3760/cma.j.cn321463−20260202−00364
收稿日期　2026−02−02　　**本文编辑**　朱悦
引用本文：张雨，罗国明，李昊伟，等. 经口胆道镜在内镜取石术后降低胆总管结石残留率的应用研究[J]. 中华消化内镜杂志，XXXX，XX(XX)：1−6. DOI：10.3760/cma.j.cn321463−20260202−00364.

《中华消化内镜杂志》校样

groups. **Results**　A total of 262 patients were included in the study. After propensity analysis, 122 patients were finally included, with 61 patients in each group. In the peroral cholangioscopy group, 27.9% (17/61) patients had residual stones that were not detected by occlusion angiography. The 6-month follow-up results showed that the residual rate of CBDS in the peroral cholangioscopy group and the conventional ERCP group was 3.3% (2/61) and 14.8% (9/61), respectively, and the difference was statistically significant (χ^2=4.90, *P*=0.027). Multivariate logistic regression analysis showed that endoscopic sphincterotomy (*P*=0.044, *OR*=0.12, 95%*CI*: 0.02-0.95) and peroral cholangioscopy (*P*=0.030, *OR*=0.15, 95%*CI*: 0.03-0.84) were independent protective factors for reducing residual stone rate. In addition, 12 cases (19.7%) of bile duct lesions were detected in the peroral cholangioscopy group, including high-grade intraepithelial neoplasia, low-grade intraepithelial neoplasia and inflammatory lesions. Although the operation time was prolonged [38.0 (31.0, 43.5) min VS 25.0 (19.5, 32.0) min, Z=−5.39, *P*<0.001], there was no significant difference in the overall complication rate [13.1% (8/61) VS 11.5% (7/61), χ^2= 0.08, *P*=0.783]. **Conclusion**　Peroral cholangioscopy can not only significantly reduce the residual rate of stones after ERCP, but also has important diagnostic value for bile duct lesions. It has good safety and is worthy of popularization and application.

【**Key words**】　Cholangiopancreatography, endoscopic retrograde; Peroral cholangioscopy; Residual choledocholithiasis

Fund program:　Corps Guiding Science and Technology Plan Project (2023ZD006); Corps Digestive System Disease Clinical Medical Research Center (CZ001228); Corps Health System Key Talent Program Medical and Health Leading Talents (TSYC202401A059)

内镜逆行胰胆管造影(endoscopic retrograde cholangiopancreatography，ERCP)已成为胆总管结石(common bile duct stone，CBDS)治疗的首选方法，对于较大结石，机械碎石是常用手段，使结石易于取出，然而机械碎石是CBDS复发的重要危险因素之一，碎石术后残留的小结石、结石碎片或絮状物可能成为结石复发的原发病灶[1]，多项研究发现胆道镜再次观察可见结石残留，残留率为22.7%~34.0%[2-6]。ERCP术后常通过封堵造影确认有无结石残留，然而碎石术后产生的结石碎片和胆泥容易被胆管造影遗漏，为随后结石复发留下隐患[7]。近年来经口胆道镜快速发展及广泛推广，有学者提出经口胆道镜可能有利于检测残留结石，特别是在胆管扩张或碎石术的情况下[8]，然而临床数据较少，其临床可行性尚不明确。本研究旨在探讨经口胆道镜观察在ERCP术后CBDS残留的临床应用，降低残留CBDS发生率，避免因结石残留导致复发性胆管炎、胰腺炎以及不必要的重复手术。

资料与方法

一、研究对象

本研究为一项双向性队列研究，连续性纳入2022年1月1日至2025年5月30日石河子大学第一附属医院收治的ERCP取石后球囊封堵造影结果阴性的CBDS患者作为研究对象，对所有患者进行术后为期6个月的随访，并对其临床资料进行分析。纳入标准：(1)年龄≥18岁并签署知情同意书；(2)CBDS诊断明确，符合ERCP手术指征[9]；(3)临床资料完整；(4)术后球囊封堵造影阴性。排除标准：(1)内镜下操作时因特殊原因中途中止者；(2)怀孕患者。本研究符合赫尔辛基宣言对伦理的要求，通过了石河子大学第一附属医院伦理委员会审核批准(伦理审查号：KJ2024-265-01)。

二、手术过程

所有患者术前签署知情同意书，完善血常规、凝血功能、心电图等常规检查。参照《中国ERCP指南(2018版)》[9]标准操作流程。经口胆道镜组采用十二指肠镜联合经口胆道镜(Spyglass DS，美国Boston Scientific，或eyeMax洞察，中国南微医学)系统进行操作：患者取俯卧位，麻醉后进镜至十二指肠降部，选择性胆管插管成功后行胆道造影，根据结石情况行内镜乳头括约肌切开术(endoscopic sphincterotomy，EST)或球囊扩张术(endoscopic papillary balloon dilation，EPBD)，采用取石网篮或球囊取石，取石后行球囊封堵胆道造影，确认无结石残留后(图1)，再经十二指肠镜的工作通道置入胆道镜系统，对胆总管进行系统性探查以明确有无结石残留及胆管黏膜是否有病变。若发现残留结石(图2)则行进一步取石治疗；若考虑胆管黏膜异常，则经一次性经口胆道镜的活检孔道送入活检钳，在直视下对目标区域进行组织取样；若判断为良性病变，则不予活检。常规ERCP组行常规ERCP取石术，以球囊封堵造影阴性作为结石取净的标准。

《中华消化内镜杂志》校样

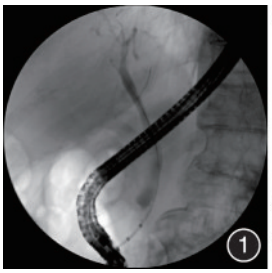

图1　球囊封堵胆道造影未见结石残留

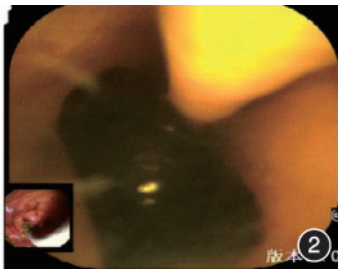

图2　经口胆道镜下见残余结石

三、定义

残留结石定义为首次内镜取石术后6个月内发现的CBDS[10]。主要通过以下两种临床情况确诊：(1)影像学检查提示CBDS，并经ERCP证实；(2)胆管炎复发需ERCP干预时发现结石。

四、观察指标

主要观察指标为CBDS残留率。次要观察指标：(1)并发症发生情况，如术后胰腺炎、胆管炎、出血、穿孔等；(2)手术时间；(3)经口胆道镜检出胆总管黏膜病变情况。

五、统计学方法

采用SPSS 27.0软件进行倾向性评分匹配和统计学分析。经口胆道镜组和常规ERCP组按1∶1比例进行无放回的最邻近距离匹配，卡钳值设定为0.01，采用标准化差值绝对值(absolute standardized difference，ASD)评价匹配后各协变量的均衡性，ASD<0.10认为协变量达到良好平衡标准。匹配后，计量资料符合正态分布者以$\bar{x}\pm s$表示，组间比较采用t检验；非正态分布者以$M(Q_1,Q_3)$表示，组间比较采用Mann-Whitney U检验；计数资料以例数(%)表示，组间比较采用χ^2检验或Fisher确切概率法。纳入基于临床专业知识认为可能重要的变量进行多因素logistic回归，分析影响CBDS残留的因素。检验均为双侧，P<0.05为差异有统计学意义。

结　果

一、一般资料比较

以2022年1月1日至2025年5月30日明确诊断为胆总管结石的424例患者为初始研究对象，根据纳入排除标准共排除162例。对入组262例患者进行数据收集，随访时间为术后6个月，随访终止时间为2025年11月30日。262例患者中，经口胆道镜组75例，常规ERCP组187例，2组患者丙氨酸氨基转移酶、白细胞计数、胆总管直径、CBDS数量、CBDS直径差异有统计学意义(P<0.05)。倾向性评分匹配后，共122例患者匹配成功，每组61例，2组患者基线资料比较差异均无统计学意义(P>0.05)。见表1。

二、经口胆道镜对残留结石检出情况

经口胆道镜组61例患者中，球囊封堵胆道造影阴性后经口胆道镜仍可检出17例(27.9%)残留CBDS，所有残留结石通过取石网篮、取石球囊或生理盐水冲洗等方式成功取出。

三、术后6个月两组CBDS残留率比较

术后随访发现，122例患者中有11例出现残留CBDS，均在术后3~6个月因腹痛、发热，再次就诊经影像学确诊。经口胆道镜组结石残留率为3.3%(2/61)，常规ERCP组为14.8%(9/61)，组间比较差异有统计学意义(χ^2=4.90，P=0.027)。

四、影响CBDS残留的多因素logistic回归分析

多因素logistic回归分析显示，EST(OR=0.12，95%CI：0.02~0.95，P=0.044)与经口胆道镜探查(OR=0.15，95%CI：0.03~0.84，P=0.030)是结石残留的独立保护因素；CBDS数量、CBDS直径、胆囊结石、EPBD均与CBDS残留无关，见表2。

五、经口胆道镜组胆总管病变检出情况

经口胆道镜探查过程中，对12例胆管可疑病灶进行活检，病理结果显示：高级别上皮内瘤变1例(1.6%)、低级别上皮内瘤变5例(8.2%)、胆管黏膜炎性病变6例(9.8%)。此外发现胆囊管结石3例(4.9%)及胆总管息肉2例(3.3%)。其中，2例胆囊切除术后患者影像学检查及初次ERCP术后封堵造影均未发现胆囊管结石，经口胆道镜探查后于胆囊管内发现多枚结石，最终在经口胆道镜直视下成功取出6~8 mm的胆囊管结石数枚。

六、两组安全性及手术时间比较

经口胆道镜组与常规ERCP组的总体并发症发生率分别为13.1%(8/61)和11.5%(7/61)，组间差异无统计学意义(χ^2=0.08，P=0.783)；其中，术中出血、术后胰腺炎及胆管炎的具体类型并发症发生率组间差异亦无统计学意义(均P>0.05)，见表3。两组均未发生穿孔及死亡病例。经口胆道镜组中1例患者因手术时间延长及术中出现呃逆，发生贲门黏膜撕裂，经术中使用止血夹成功止血，术后经补液、止血治疗后痊愈，其余并发症患者均通过药物保守治疗缓解。

经口胆道镜组中位手术时间为38.0(31.0，43.5)min，常规ERCP组为25.0(19.5，32.0)min，经口胆道镜组观察耗时更长，中位时间相差13 min，两组手术

《中华消化内镜杂志》校样

表1　倾向性评分匹配前后入组胆总管结石患者基线特征比较

基线特征	倾向性评分匹配前				倾向性评分匹配后			
	经口胆道镜组（n=75）	常规ERCP组（n=187）	统计量	P值	经口胆道镜组（n=61）	常规ERCP组（n=61）	统计量	P值
年龄[岁，$M(Q_1,Q_3)$]	72(57,82)	68(54,79)	Z=−1.82	0.069	71(56,81)	73(62,81)	Z=-0.98	0.326
性别(例，男/女)	42/33	103/84	χ^2=0.02	0.892	34/27	37/24	χ^2=0.30	0.582
体重指数[kg/m^2，$M(Q_1,Q_3)$]	26(24,28)	27(24,29)	Z=−0.15	0.885	24(22,26)	23(22,27)	Z=−0.36	0.717
高血压[例(%)]	31(41.3)	77(41.2)	χ^2=0.00	0.981	24(39.3)	28(45.9)	χ^2=0.54	0.464
糖尿病[例(%)]	20(26.7)	40(21.4)	χ^2=0.84	0.358	17(27.9)	15(24.6)	χ^2=0.17	0.681
胆囊结石[例(%)]	34(45.3)	91(48.7)	χ^2=0.24	0.626	31(50.8)	30(49.2)	χ^2=0.03	0.856
胆囊切除[例(%)]	28(37.3)	51(27.3)	χ^2=2.58	0.109	18(29.5)	18(29.5)	χ^2=0.00	1.000
总胆红素[U/L，$M(Q_1,Q_3)$]	36.5(16.6,73.2)	48.5(20.1,94.1)	Z=−1.72	0.086	38.8(18.1,85.1)	35.4(15.8,78.5)	Z=−0.43	0.665
ALT[U/L，$M(Q_1,Q_3)$]	83.6(19.0,274.1)	162.0(45.4，405.7)	Z=−2.20	0.028	111.2(26.0,291.8)	105.0(23.1,216.1)	Z=−0.52	0.607
AST[U/L，$M(Q_1,Q_3)$]	70.4(23.1,254.0)	117.8(31.0，268.0)	Z=−1.45	0.147	82.2(29.3,256.2)	82.0(24.9,207.5)	Z=−0.88	0.381
WBC[10^9/L，$M(Q_1,Q_3)$]	6.9(4.5,9.1)	8.1(5.2,11.4)	Z=−2.39	0.017	6.9(4.5,13.1)	6.5(4.7,10.1)	Z=−0.21	0.838
胆总管直径[mm，$M(Q_1,Q_3)$]	14.0(10.0,15.0)	12.0(10.0,14.0)	Z=−3.33	<0.001	12(10.0,14.5)	12.0(11.5,14.5)	Z=−0.18	0.857
胆总管结石数量[例(%)]			χ^2=7.31	0.007			χ^2=0.15	0.703
1枚	22(29.3)	89(47.6)			22(36.1)	20(32.8)		
≥2枚	53(70.7)	98(52.4)			39(63.9)	41(67.2)		
胆总管结石直径[mm，$M(Q_1,Q_3)$]	10.0(5.0,12.0)	8.0(5.0,10.0)	Z=−2.00	0.045	8.0(4.5,12.0)	8.0(4.5,12.0)	Z=−0.09	0.928
胆管狭窄[例(%)]	17(22.7)	24(12.8)	χ^2=3.92	0.480	13(21.3)	15(24.6)	χ^2=0.19	0.667
EST[例(%)]	70(93.3)	180(96.3)		0.333[a]	58(95.1)	58(95.1)		1.000[a]
EPBD[例(%)]	22(29.3)	59(31.6)	χ^2=0.14	0.706	20(32.8)	22(36.1)	χ^2=0.15	0.703

注：ALT指丙氨酸氨基转移酶；AST指天冬氨酸氨基转移酶；WBC指白细胞计数；EST指内镜乳头括约肌切开术；EPBD指内镜下乳头括约肌球囊扩张术；[a]使用Fisher确切概率法

表2　影响内镜取石后胆总管结石残留的多因素logistic回归分析

变量	OR值(95%CI)	P值
胆总管结石数量(≥2枚/1枚)	1.08(0.25~4.60)	0.918
胆总管结石直径(mm)	1.01(0.85~1.19)	0.945
胆囊结石(有/无)	1.50(0.38~5.95)	0.568
EST(有/无)	0.12(0.02~0.95)	0.044
EPBD(有/无)	0.32(0.05~2.03)	0.226
经口胆道镜(有/无)	0.15(0.03~0.84)	0.030

注：EST指内镜乳头括约肌切开术；EPBD指内镜下乳头括约肌球囊扩张术

表3　内镜取石手术相关并发症[例(%)]

并发症	经口胆道镜组（n=61）	常规ERCP组（n=61）	统计量	P值
术中出血	4 (6.6)	1(1.6)		0.365[a]
术后胰腺炎	2(3.3)	4(6.6)		0.680[a]
术后胆管炎	2(3.3)	2(3.3)		1.000[a]
总体并发症	8(13.1)	7(11.5)	0.08	0.783

注：[a]Fisher确切概率法

时间差异有统计学意义（Z=−5.39，P<0.001）。

讨　论

ERCP术后球囊封堵胆道造影阴性仍可能遗漏结石碎片或胆泥，残余结石是结石复发的危险因素，此类患者CBDS的复发率为4%~24%[11-13]。因此，如何有效降低CBDS复发率、避免患者重复入院成为临床亟待解决的重要问题。近年来，经口胆道镜检查技术、设备和应用都有了长足发展，具备高清成像、大视野、单人操作设计、多器械兼容性和广泛临床应用的优点，可提供清晰的胆胰管可视化，支持精准诊断及多样化治疗操作[14]，成为降低残留结石的有效手段。

本研究通过分析122例患者，比较ERCP联合经口胆道镜与常规ERCP在减少CBDS残留率方面的疗效，证实ERCP术后联合经口胆道镜探查可显著降低CBDS残留率（3.3%比14.8%，P=0.027）。值得注意的是，在胆管常规封堵造影阴性的患者中，经口胆道镜仍检出27.9%的残余结石，这一结果与既往研究报道[2-6]一致，凸显了经口胆道镜在结石清除评估中的独特价值。在安全性方面，本研究结果显示经口胆道镜探查并未增加总体并发症发生率（P>0.05），与近期荟萃分析[15]结果相符，尽管手术时间有所延长（中位时间延长13 min），但并未显著增加临床风险，提示其安全性良好。

除结石清除外，经口胆道镜在胆管病变诊断方面展现出独特优势，视觉诊断胆管病变良恶性的敏

《中华消化内镜杂志》校样

感度 90%~100%，特异度 62.5%~95.8%，靶向活检的敏感度 63.6%~100%，特异度 89.5%~100%[16]。本研究经口胆道镜组中，有 21.3%（13/61）的患者合并不同程度胆管狭窄，胆管狭窄的良恶性鉴别直接影响临床治疗及患者预后。在经口胆道镜直视下，仅对黏膜异常或胆管狭窄的可疑病变部位进行靶向活检，检出 6 例癌前病变（高级别上皮内瘤变、低级别上皮内瘤变），这些患者可获得更早的干预机会。

此外，对于特殊解剖位置的胆管结石（如 Mirizzi 综合征、胆囊管结石及肝内胆管结石），常规 ERCP 往往难以实现有效清除，经口胆道镜凭借其直视下碎石、取石的优势，为此类复杂病例提供了新的治疗选择。研究显示 68%（34/50）的 Mirizzi 综合征和胆囊管结石患者需依赖经口胆道镜直视下碎石治疗，单次清除率可达 94%[17]。Pawa 等[18]研究表明经口胆道镜直视下碎石术治疗胆囊管结石的完全清除率可达 100%。本研究中 2 例影像学检查漏诊的胆囊管结石均在经口胆道镜直视下实现完全清除。因此，结合我们的研究结果，进一步证实了经口胆道镜直视探查及取石技术对于常规影像学检查易漏诊且 ERCP 取石困难的特殊位置结石（如胆囊管结石）具有显著优势[19]。

在 ERCP 术中结石清除评估方面，除传统的胆管封堵造影外，临床上还采用胆管腔内超声检查（intraductal ultrasonography，IDUS）和生理盐水冲洗等方法。既往研究显示，IDUS 可检出相当比例的结石残留[20-21]，而生理盐水冲洗也被证实是一种简便、经济且安全的辅助手段，可有效降低残留结石发生率[22]。本研究结果表明，在常规封堵造影阴性的基础上，联合经口胆道镜探查可将术后残留结石发生率进一步降低至 3.3%，且安全性良好。这提示经口胆道镜作为一种直接可视化技术，在确保结石清除的彻底性方面具有其独特价值，为临床提供了一种新的有效选择。

多因素分析进一步揭示，经口胆道镜探查（*OR*=0.15，95%*CI*：0.03~0.84）与 EST（*OR*=0.12，95%*CI*：0.02~0.95）是降低结石残留的独立保护因素（*P*<0.05）。经口胆道镜探查可使结石残留风险降低，这一结果支持其作为 ERCP 标准辅助手段的潜力，尤其适用于胆管扩张、复杂及困难结石病例。有学者认为十二指肠乳头小切口可能因引流不畅阻碍胆汁及残余结石碎片的排出，增加残留复发风险；而大切口虽利于结石清除，但会导致十二指肠乳头括约肌功能破坏从而增加肠胆反流风险[23]。本研究证实 EST 是减少结石残留的保护因素，其保护作用可能与两个机制相关：（1）术后 6 个月随访期间，微小结石碎片可能通过胆汁冲刷自然排出；（2）联合经口胆道镜可进一步确认并处理 EST 后胆道存在的微小结石残留。需注意的是，当前保护效应未考虑切口尺寸的潜在影响，这一关系需通过进一步研究进行阐明。

本研究存在若干局限性：单中心设计、非随机化设计、样本量有限及经口胆道镜的应用导致费用稍高等。未来需要开展多中心、大样本的随机对照研究进一步验证，纳入卫生经济学评估，以全面评估该技术的临床价值与经济效益。

综上所述，ERCP 术后联合经口胆道镜探查胆总管是一种安全、有效的临床策略，在 ERCP 术后封堵造影阴性患者中检出 27.9% 的残余结石，可显著减少结石残留风险，同时提供胆总管病变诊断价值，值得在封堵造影阴性但临床高度怀疑残留、既往复发史、疑似胆管黏膜病变患者中推广应用。

利益冲突　所有作者声明不存在利益冲突

作者贡献声明　张雨：研究设计及实施、病例收集、数据整理、论文撰写；罗国明、李昊伟：病例收集、数据整理及分析；尚国臣、刘浩、田书信、宋丽秀：手术操作、病例数据收集及论文写作指导；陈卫刚：手术操作、研究设计及实施指导、论文批判性审阅及定稿

参　考　文　献

[1] Endo R, Satoh A, Tanaka Y, et al. Saline solution irrigation of the bile duct after stone removal reduces the recurrence of common bile duct stones[J]. Tohoku J Exp Med, 2020,250(3): 173-179. DOI: 10.1620/tjem.250.173.

[2] Sejpal DV, Trindade AJ, Lee C, et al. Digital cholangioscopy can detect residual biliary stones missed by occlusion cholangiogram in ERCP: a prospective tandem study[J]. Endosc Int Open, 2019, 7(4): E608-E614. DOI: 10.1055/a-0842-6450.

[3] Lee TH, Moon JH, Lee YN, et al. A preliminary study on the efficacy of single-operator cholangioscopy with a new basket for residual stone retrieval after mechanical lithotripsy[J]. Dig Dis Sci, 2022, 67(6): 2571-2576. DOI: 10.1007/s10620-021-07068-1.

[4] Lee YN, Moon JH, Choi HJ, et al. Direct peroral cholangioscopy using an ultraslim upper endoscope for management of residual stones after mechanical lithotripsy for retained common bile duct stones[J]. Endoscopy, 2012,44(9): 819-824. DOI: 10.1055/s-0032-1309880.

[5] Yang JJ, Liu XC, Chen XQ, et al. Clinical value of DPOC for detecting and removing residual common bile duct stones (video)[J]. BMC Gastroenterol, 2019,19(1):135. DOI: 10.1186/s12876-019-1045-6.

[6] Anderloni A, Auriemma F, Fugazza A, et al. Direct peroral cholangioscopy in the management of difficult biliary stones: a

《中华消化内镜杂志》校样

new tool to confirm common bile duct clearance: results of a preliminary study[J]. J Gastrointestin Liver Dis, 2019, 28(1): 89-94. DOI: 10.15403/jgld.2014.1121.281.bil.

[7] Ando T, Tsuyuguchi T, Okugawa T, et al. Risk factors for recurrent bile duct stones after endoscopic papillotomy[J]. Gut, 2003,52(1):116-121. DOI: 10.1136/gut.52.1.116.

[8] 中华医学会消化内镜学分会. 中国经口胆胰管镜超级微创诊疗技术共识意见(2023年,北京)[J]. 中华胃肠内镜电子杂志, 2023, 10(4): 217-239. DOI: 10.3877/cma. j. issn.2095-7157.2023.04.001

[9] 中华医学会消化内镜学分会ERCP学组, 中国医师协会消化医师分会胆胰学组, 国家消化系统疾病临床医学研究中心. 中国ERCP指南(2018版)[J]. 中华消化内镜杂志,2018, 35(11): 777-813. DOI: 10.3760/cma. j. issn.1007-5232.2018.11.001.

[10] Cheon YK, Lehman GA. Identification of risk factors for stone recurrence after endoscopic treatment of bile duct stones[J]. Eur J Gastroenterol Hepatol, 2006, 18(5): 461-464. DOI: 10.1097/00042737-200605000-00001.

[11] Lin Y, Yang M, Cao J, et al. Saline irrigation for reducing the recurrence of common bile duct stones after lithotripsy: a randomized controlled trial[J]. EClinicalMedicine, 2023, 59: 101978. DOI: 10.1016/j.eclinm.2023.101978.

[12] Wu Y, Xu CJ, Xu SF. Advances in risk factors for recurrence of common bile duct stones[J]. Int J Med Sci, 2021, 18(4): 1067-1074. DOI: 10.7150/ijms.52974.

[13] Wen N, Wang Y, Cai Y, et al. Risk factors for recurrent common bile duct stones: a systematic review and meta-analysis[J]. Expert Rev Gastroenterol Hepatol, 2023, 17(9):937-947. DOI: 10.1080/17474124.2023.2242784.

[14] 郭俊峰, 张澍田. 经口胆道镜的临床诊疗进展[J]. 中华消化内镜杂志, 2019, 36(8): 621-624. DOI: 10.3760/cma. j. issn.1007-5232.2019.08.021.

[15] Jin Z, Wei Y, Tang X, et al. Single-operator peroral cholangioscope in treating difficult biliary stones: a systematic review and meta-analysis[J]. Dig Endosc, 2019,31(3):256-269. DOI: 10.1111/den.13307.

[16] Parsi MA. Peroral cholangioscopy in the new millennium[J]. World J Gastroenterol, 2011,17(1):1-6. DOI: 10.3748/wjg.v17.i1.1.

[17] Bhandari S, Bathini R, Sharma A, et al. Usefulness of single-operator cholangioscopy-guided laser lithotripsy in patients with Mirizzi syndrome and cystic duct stones: experience at a tertiary care center[J]. Gastrointest Endosc, 2016,84(1):56-61. DOI: 10.1016/j.gie.2015.12.025.

[18] Pawa R, Dorrell R, Pawa S. Endoscopic management of cystic duct stones and Mirizzi's syndrome: experience at an academic medical center[J]. Endosc Int Open, 2022, 10(1): E135-E144. DOI: 10.1055/a-1594-1515.

[19] Yodice M, Choma J, Tadros M. The expansion of cholangioscopy: established and investigational uses of spyglass in biliary and pancreatic disorders[J]. Diagnostics (Basel), 2020,10(3):132.DOI: 10.3390/diagnostics10030132.

[20] Tsuchiya S, Tsuyuguchi T, Sakai Y, et al. Clinical utility of intraductal US to decrease early recurrence rate of common bile duct stones after endoscopic papillotomy[J]. J Gastroenterol Hepatol, 2008,23(10):1590-1595. DOI: 10.1111/j.1440-1746.2008.05458.x.

[21] Lu Z, Zhao H. Preferable timing of intraductal ultrasonography during endoscopic retrograde cholangiopancreatography lithotomy: a prospective cohort study[J]. Front Med (Lausanne), 2022, 9: 1042929. DOI: 10.3389/fmed.2022.1042929.

[22] Ahn DW, Lee SH, Paik WH, et al. Effects of saline irrigation of the bile duct to reduce the rate of residual common bile duct stones: a multicenter, prospective, randomized study[J]. Am J Gastroenterol, 2018, 113(4): 548-555. DOI: 10.1038/ajg.2018.21.

[23] 李积强, 张桂信. 胆总管取石术后结石复发危险因素的研究进展[J]. 临床肝胆病杂志,2023,39(1):231-237.