《中华消化内镜杂志》校样



·病例报道·

# 左侧结肠恶性梗阻子镜直视下支架置入1例(含视频)

扫码查看操作视频

柯岚清　胡嘉庆　郭仙斌　郑晓玲
福建医科大学省立临床医学院 福州大学附属省立医院消化内镜中心,福州 350001
通信作者:郑晓玲,Email:fjzhengxl@163.com

【提要】 介绍一例左侧结肠恶性梗阻病例,因导丝无法穿越完全性梗阻段,传统支架置入失败,造瘘后仍无法解决梗阻,经多学科讨论后采用子镜辅助可视化引导,在无透视条件下成功完成自膨式金属支架置入术,顺利解除梗阻。术后无穿孔、出血等并发症,支架通畅良好。

【关键词】 肠梗阻; 子镜; 可视化引导; 肠道支架置入
基金项目:福建医科大学启航基金(2022QH1299)

**One case of stent placement under direct endoscopic visualization for malignant left-sided colonic obstruction (with video)**

*Ke Lanqing, Hu Jiaqing, Guo Xianbin, Zheng Xiaoling*
*Gastrointestinal Endoscopy Center, Shengli Clinical Medical College of Fujian Medical University, Fuzhou University Affiliated Provincial Hospital, Fuzhou 350001, China*
*Corresponding author: Zheng Xiaoling, Email: fjzhengxl@163.com*

患者男,74岁,因“持续性腹痛并排便减少3周”于2025年3月25日就诊福州大学附属省立医院消化内镜中心。患者3月15日曾就诊外院,灌肠后肠镜距肛缘18~22 cm处可见菜花样肿物完全阻塞腔道,予活检;CT显示乙状结肠占位伴梗阻,近端结肠显著扩张。为急救减压,于3月16日在肠镜结合X线透视引导下尝试行支架置入术,但因导丝无法越过狭窄段,操作失败。遂急诊行腹腔镜探查术,术中发现肿瘤浸润并伴系膜明显短缩,无法安全游离病变肠段,遂改行横结肠襻式造口术。术后仍持续腹胀,复查增强CT提示乙状结肠环周壁厚16 mm,伴管腔狭窄,长度约4 cm,近端结肠显著扩张(最大径7.2 cm)(图1),提示梗阻仍未充分缓解。遂于3月25日转诊我院消化内镜中心,入院诊断:①左侧结肠恶性梗阻;②术后难治性远端梗阻。患者体重指数22.4 kg/m$^2$,既往无腹部手术史。入院当日启动多学科(消化内科、普通外科、放射科)讨论,评估肿瘤完全闭塞、剩余肠腔走向不清,常规方法再次尝试成功率低,决定行子镜辅助可视化引导支架置入术。术前给予禁食、持续胃肠减压、肠外营养,术前麻醉评估并签署书面知情同意书。

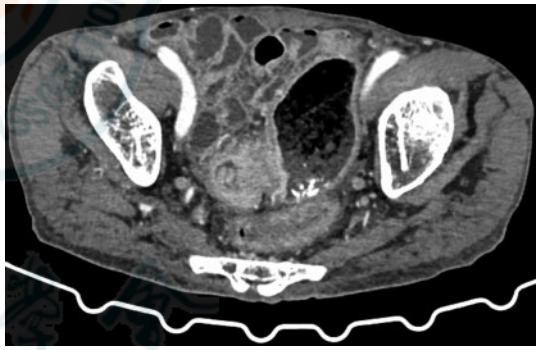

**图1**　腹部增强CT显示乙状结肠占位伴管腔狭窄,近端肠管扩张

3月27日,于内镜中心行子镜辅助可视化引导支架置入术。具体操作流程如下:结肠镜(CF-HQ290,日本奥林巴斯公司,工作通道直径3.7 mm)首先抵达乙状结肠狭窄段,见明显浸润性狭窄病变(图2);随后经肠镜活检通道置入数字子镜(9 Fr,eyeMax,中国南微医学公司),通过操作部实现子镜头端精准控制,直视下安全通过狭窄段并进入扩张的近端肠腔(图3、4);经子镜器械通道精准置入0.035英寸导丝至近端肠腔,测量病变长度后,在直视引导下成功置入并释放一枚无覆膜金属支架(25 mm×90 mm,美国Boston Scientific公司);最后子镜再次进入支架腔道,确认支架两端位置良好,完全跨越狭窄段(图5)。详细操作见视频。术

DOI:10.3760/cma.j.cn321463-20250918-00230
收稿日期　2025-09-18　　本文编辑　朱悦
引用本文:柯岚清, 胡嘉庆, 郭仙斌, 等. 左侧结肠恶性梗阻子镜直视下支架置入1例(含视频)[J]. 中华消化内镜杂志, XXXX, XX(XX): 1-3. DOI: 10.3760/cma.j.cn321463-20250918-00230.

《中华消化内镜杂志》校样



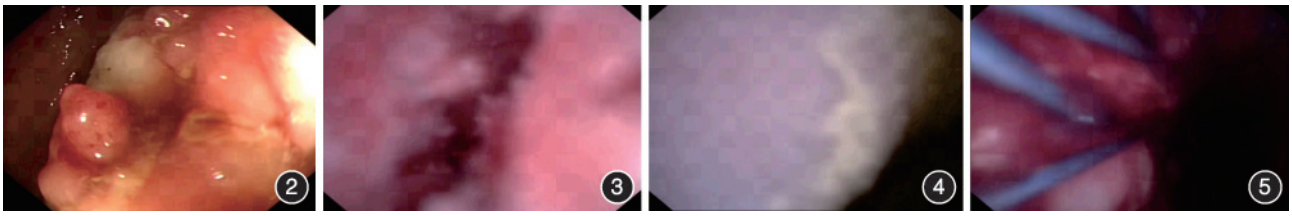

**图2**　结肠镜下乙状结肠浸润性肿瘤狭窄段　**图3**　子镜下结肠肿瘤腔内结构可视化，显示不规则黏膜及管腔扭曲　**图4**　子镜通过狭窄段后观察到近端扩张肠腔　**图5**　支架置入后子镜确认无覆膜金属支架位置（覆盖狭窄段两端）

中操作顺利，患者未发生出血、穿孔等并发症；术后12 h起腹胀显著减轻，第2天恢复半流质饮食，经肠造口排气良好。术后2周行左半结肠根治性切除术。

**讨论**　结直肠癌以急性肠梗阻为首发症状，占8%~29%[1]，治疗策略较为复杂[2]。既往文献指出，常规的一期造口术或自膨式金属支架（self-expandable metallic stents，SEMS）置入术为临床上常用的急诊缓解方法。尽管传统SEMS置入术技术成功率超90%[3]，但对于完全性梗阻或特定解剖部位如脾曲区成角狭窄的病例，常因狭窄口显示不清、管腔走向辨识困难，难以通过阻塞部位[4]。既往也有报道称常规方法失败后超细内镜辅助SEMS的放置[5]，但因器械更换频繁易引发导丝移位，大大增加了手术时间、复杂性及患者的不适。此外，超细内镜的镜身较软，外径5.6 mm，存在应用局限性，不适用于近端结肠梗阻和完全性肠梗阻病例。当存在肠系膜短缩、腹腔高度膨隆、肠腔明显扩张等解剖异常时，外科一期造口手术操作难度和并发症风险显著增加[6]，如本病例，可能存在造瘘后无法成功减压的问题。

针对上述局限，在传统方法治疗失败后，本病例创新性地将数字单操作子镜与传统结肠镜同轴组合，提出子镜辅助可视化引导支架置入术。子镜结合十二指肠镜或结肠镜的镜中镜方法，既往主要应用于胆道结石清除及胆道狭窄鉴别等操作[7-8]。近年来，其适应证已拓展至结直肠疾病，包括内镜逆行阑尾炎治疗[9]，以及结肠憩室结石的治疗[10]，实现腔内可视化和结石清除。

根据本例经验，总结以下几点体会：（1）明确病变部位、精准评估狭窄情况是治疗成功的关键。该技术利用子镜成像系统，外径可选择7.5或9 Fr，实现前视120°视野及四向精准控制，可在直视下精准引导导丝，特别适用于常规SEMS难以应对的复杂解剖病例。（2）降低支架置入相关穿孔风险至关重要。传统X线引导在复杂病例中难以准确判断导丝的三维路径，容易发生支架误置及肠管穿孔，发生率可达2.1%~7.7%[11-13]。本技术通过子镜的直视引导，能够清晰识别狭窄解剖结构及腔道走向，降低盲穿风险，提高手术安全性。（3）该技术核心优势在于显著降低辐射暴露风险，为需规避电离辐射的患者及医护人员提供了理想选择[14]。该技术尤其适用于特殊人群，如儿童、体质虚弱者及孕前患者，且无需X线辅助即可在常规内镜室开展，极大简化了术前准备周期及流程，较为便携。（4）合理病例选择及多学科协作是保证疗效的关键。该方法不仅在复杂性肠梗阻中展现优势，还避免了反复更换器械带来的导丝移位和操作时间延长，为后续择期根治性手术创造了更佳条件。此外，值得一提的是，尽管子镜的使用会带来额外成本，但与传统X线引导方法相比，增幅有限。本病例为常规减压方法失败的特殊病例，相较于再次外科造瘘手术，整体医疗费用更低，创伤更小。

综上所述，本病例成功应用子镜辅助可视化引导支架置入术，为传统减压方案失败的难治性左侧结肠恶性梗阻提供了一种替代方案，其无辐射的独特优势及便携性，可能有利于拓展结肠支架应用人群及空间。

**利益冲突**　所有作者声明不存在利益冲突

## 参　考　文　献


[1] Trigui A, Rejab H, Akrout A, et al. Comparison between endoscopic stenting and colostomy in the management of obstructing cancer of the left colon: literature review[J]. Presse Med, 2019,48(2):173-180. DOI: 10.1016/j.lpm.2019.01.007.

[2] De Salvo GL, Gava C, Pucciarelli S, et al. Curative surgery for obstruction from primary left colorectal carcinoma: primary or staged resection? [J]. Cochrane Database Syst Rev, 2004(2): CD002101. DOI: 10.1002/14651858.CD002101.pub2.

[3] Lee YJ, Yoon JY, Park JJ, et al. Clinical outcomes and factors related to colonic perforations in patients receiving self-expandable metal stent insertion for malignant colorectal obstruction[J]. Gastrointest Endosc, 2018,87(6):1548-1557.e1. DOI: 10.1016/j.gie.2018.02.006.

[4] Yoon JY, Jung YS, Hong SP, et al. Clinical outcomes and risk factors for technical and clinical failures of self-expandable metal stent insertion for malignant colorectal obstruction[J]. Gastrointest Endosc, 2011, 74(4): 858-868. DOI: 10.1016/j.gie.2011.05.044.

[5] Gweon TG, Lim CH, Kim J, et al. Rescue technique for self-expandable metallic stent placement using ultrathin endoscope after failure of the conventional method in patients with malignant colon obstruction: a multicenter retrospective study[J]. Surg Endosc, 2023,37(10):7600-7607. DOI: 10.1007/s00464-023-10233-4.

[6] Braumann C, Müller V, Knies M, et al. Complications after ostomy surgery: emergencies and obese patients are at risk-data from the berlin ostomy study (BOSS) [J]. World J Surg, 2019,43(3):751-757. DOI: 10.1007/s00268-018-4846-9.

[7] Gerges C, Beyna T, Tang R, et al. Digital single-operator peroral cholangioscopy-guided biopsy sampling versus ERCP-guided brushing for indeterminate biliary strictures: a prospective, randomized, multicenter trial (with video) [J]. Gastrointest Endosc, 2020,91(5):1105-1113. DOI: 10.1016/j.

《中华消化内镜杂志》校样



gie.2019.11.025.

[8] Pallio S, Sinagra E, Santagati A, et al. Digital single-operator cholangioscopy in treating difficult biliary stones: results from a multicenter experience[J]. Minerva Gastroenterol (Torino), 2023,69(2):261-267. DOI: 10.23736/S2724-5985.21.02892-8.

[9] Kong LJ, Liu D, Zhang JY, et al. Digital single-operator cholangioscope for endoscopic retrograde appendicitis therapy [J]. Endoscopy, 2022, 54(4): 396-400. DOI: 10.1055/a-1490-0434.

[10] Cai J, Huang S, Lu Y, et al. First report of the use of a digital single-operator cholangioscope for endoscopic direct diverticulitis therapy[J]. Endoscopy, 2024, 56(Suppl 1): E466-E467. DOI: 10.1055/a-2316-1111.

[11] Small AJ, Coelho-Prabhu N, Baron TH. Endoscopic placement of self-expandable metal stents for malignant colonic obstruction: long-term outcomes and complication factors[J]. Gastrointest Endosc, 2010, 71(3): 560-572. DOI: 10.1016/j.gie.2009.10.012.

[12] Matsuzawa T, Ishida H, Yoshida S, et al. A Japanese prospective multicenter study of self-expandable metal stent placement for malignant colorectal obstruction: short-term safety and efficacy within 7 days of stent procedure in 513 cases[J]. Gastrointest Endosc, 2015, 82(4): 697-707. e1. DOI: 10.1016/j.gie.2015.03.1978.

[13] Jiménez-Pérez J, Casellas J, García-Cano J, et al. Colonic stenting as a bridge to surgery in malignant large-bowel obstruction: a report from two large multinational registries[J]. Am J Gastroenterol, 2011, 106(12): 2174-2180. DOI: 10.1038/ajg.2011.360.

[14] Wang F, Zhou XR, Zhang Y, et al. Digital single-operator cholangioscopy-guided appendiceal intubation for endoscopic retrograde appendicitis therapy in a pregnant woman (with video) [J]. Gastrointest Endosc, 2023, 98(6): 1034-1035. DOI: 10.1016/j.gie.2023.06.066.