·病例报道·

早期食管癌内镜黏膜下剥离术中黏膜下血肿1例

周安妮　石鲁博　孟凡冬　张澍田　李鹏　郝晓雯
首都医科大学附属北京友谊医院消化科 消化健康全国重点实验室 消化系统疾病国家临床医学研究中心 胃肠早癌药械研发北京市重点实验室，北京 100050
通信作者：郝晓雯，Email：shwent@126.com

【提要】 报道1例64岁男性无症状因健康体检发现早期食管癌的患者，行内镜黏膜下剥离术时出现食管中下段多发黏膜下血肿及出血，详细描述诊疗经过，结合文献回顾分析黏膜下血肿的发生机制、处理策略及预后，以提高临床对该类并发症的认识，为内镜治疗中复杂出血事件的管理提供参考。

【关键词】 出血；　早期食管癌；　内镜黏膜下剥离术；　黏膜下血肿
基金项目：国家自然科学基金青年基金（82202526）；北京友谊医院“种子计划”基金（YYZZ202212）

A case of submucosal hematoma during endoscopic submucosal dissection for early esophageal cancer

Zhou Anni, Shi Lubo, Meng Fandong, Zhang Shutian, Li Peng, Hao Xiaowen
Department of Gastroenterology, Beijing Friendship Hospital, Capital Medical University, State Key Laboratory of Digestive Health, National Clinical Research Center for Digestive Diseases, Beijing Key Laboratory of Early Gastrointestinal Cancer Medicine and Medical Devices, Beijing 100050, China
Corresponding author: Hao Xiaowen, Email: shwent@126.com

患者男，64岁，因“发现食管病变1个月余”于2023年3月入院。患者1个月余前为健康体检就诊当地县医院，完善胃镜检查，考虑存在食管黏膜病变，具体情况不详，建议上级医院进一步诊治，遂就诊当地人民医院，再次行胃镜检查提示距门齿29~30 cm 9点位可见纵行线状、斑状黏膜糜烂，覆薄白苔，活检病理示鳞状上皮增生，食管刷检可见异型增生鳞状上皮细胞，不除外鳞癌，免疫组化示退染Ki-67（异型细胞+），P16（-），为进一步诊治就诊我科。病程中，患者无反酸、烧心、吞咽困难、吞咽异物感，无消瘦、贫血等不适。既往有高血压20年，未规律监测血压；高脂血症5年；冠心病5年，规律服用阿司匹林100 mg/d，术前已停用，无支架植入史，活动耐量可。无吸烟饮酒史，否认肿瘤家族史。

患者生命体征平稳，术前血常规、凝血功能、肝肾功能、心电图未见明显异常，胸腹盆CT提示食管中下段壁稍厚，余无特殊，外院食管刷检病理于我院会诊后结果同前，考虑存在内镜下治疗指征，充分评估后无明确禁忌，向患者充分交代手术风险（如出血、穿孔、感染、手术失败等）、注意事项并获取知情同意签字后行早期食管癌内镜黏膜下剥离术（endoscopic submucosal dissection，ESD）。术中食管距门齿25~29 cm可见0.2 cm×0.8 cm长条片状黏膜发红，中央部分表面稍粗糙（图1）；放大内镜窄带光成像观察：长条状黏膜发红处略呈茶褐色，可见白色物质附着，冲洗欠佳，两端背景颜色改变（-），中央部分背景颜色改变（+），大部分上皮乳头内毛细血管袢呈A型，局部呈B1型（图2）；1.25%碘喷洒染色可见片状不染区，粉红征阳性（图3）。以一次性使用内窥镜高频切开刀（MK-T-1-195，中国南微医学）于病变边界线外0.5 cm处标记，于病变黏膜下注射生理盐水+亚甲蓝+玻璃酸钠混合液，病变抬举征阳性，以高频切开刀行环形黏膜切开并逐步行黏膜下剥离。术中易出血，并于食管中下段可见多发黏膜下血肿（图4~5），间断以高频切开刀止血，并迅速完整剥离病变（图6），反复观察未见活动性出血后退镜。考虑患者黏膜下血肿较大，予行急诊胸部CT检查以除外合并穿孔或动脉瘤，同时明确黏膜下血肿的出现是否影

DOI：10.3760/cma.j.cn321463-20250918-00214
收稿日期　2025-09-18　　**本文编辑**　朱悦
引用本文：周安妮, 石鲁博, 孟凡冬, 等. 早期食管癌内镜黏膜下剥离术中黏膜下血肿1例[J]. 中华消化内镜杂志, XXXX, XX(XX): 1-3. DOI: 10.3760/cma.j.cn321463-20250918-00214.

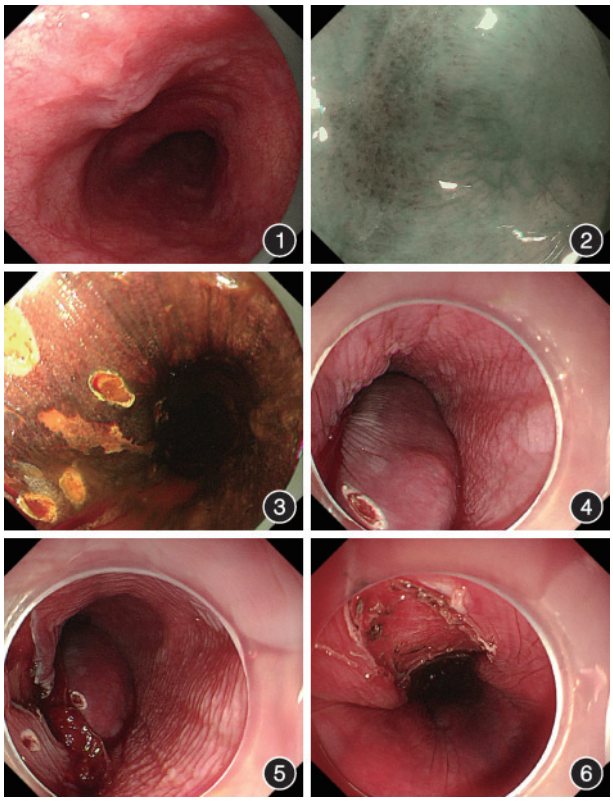

图1　食管距门齿25~29 cm可见0.2 cm×0.8 cm长条片状黏膜发红，中央部分表面稍粗糙，可见白色物质附着，冲洗欠佳　**图2**　放大内镜窄带光成像观察，长条状黏膜发红处略呈茶褐色，边界线(+)，大部分上皮乳头内毛细血管袢呈A型，局部呈B1型　**图3**　1.25%碘喷洒染色可见片状不染区，粉红征阳性　**图4~5**　内镜黏膜下剥离术中易出血，并于食管中下段见多发黏膜下血肿　**图6**　间断以一次性使用内窥镜高频切开刀止血，迅速完整剥离病变

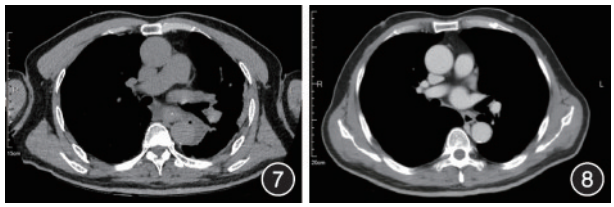

图7　术后急诊胸部CT检查，食管壁稍增厚，边缘模糊，纵隔主动脉左侧积液及少许积气，未见明显造影剂渗漏，未见明显穿孔、动脉瘤等表现　**图8**　术后半个月复查胸部CT，食管壁略增厚，较前明显减轻，纵隔主动脉周边积液及积气均吸收，未见纵隔气肿、瘘口或造影剂外溢现象

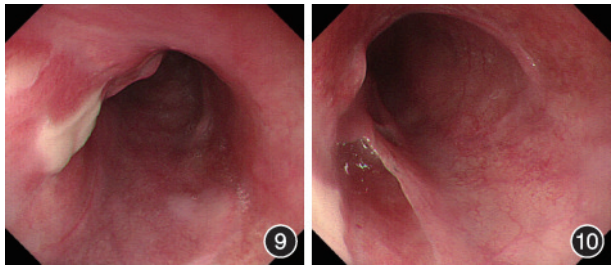

图9　术后半个月复查胃镜，距门齿27 cm食管左侧壁可见一溃疡表覆白苔，约0.5 cm×0.5 cm，周边黏膜可见新生上皮　**图10**　术后半个月复查胃镜，距门齿30 cm可见黏膜凹陷，长径约2 cm，表面光滑，创面愈合良好，血肿吸收

响周边脏器或大血管。CT阅片后未见明显穿孔、动脉瘤等情况(图7)，但考虑术后患者仍有出血、心脑血管等风险存在，为加强术后监护转入重症监护室观察，次日成功拔管脱机，病情稳定后转回普通病房。

术后患者一过性发热伴血常规升高，予禁食水、抗感染、抑酸、补液对症营养支持治疗，病情相对稳定。于术后半个月复查胸部CT(图8)、上消化道造影，未见纵隔气肿、瘘口或造影剂外溢现象；复查胃镜示距门齿27 cm食管左侧壁可见一溃疡表覆白苔，约0.5 cm×0.5 cm，周边黏膜可见新生上皮，距门齿30 cm可见黏膜凹陷，长径约2 cm，表面光滑，创面愈合良好，血肿吸收(图9、10)。故予逐步过渡饮食，无不适，顺利出院。术后病理回报：鳞状上皮组织，部分呈低级别异型增生，部分呈高级别异型增生，水平及垂直切缘阴性。

讨论　出血是早期食管癌ESD术中及术后常见的并发症之一，然而，早期食管癌合并黏膜下血肿的发生率相对较低，近5年报道的ESD术中黏膜下血肿发生率为5%~15%，合并基础疾病者风险升高2.3倍[1]。食管黏膜下血肿出现的部位从食管上段、中段至下段比例约为68%、27%、83%[2]，其发生的可能原因及危险因素考虑有以下几种：(1)血管因素：合并高血压、冠心病等基础疾病可能导致食管黏膜下血管弹性下降、脆性增加，长期抗血小板治疗(如阿司匹林)抑制血小板聚集，虽未显著延长凝血时间，但增加了微血管出血风险；(2)操作相关因素(医源性损伤)：食管邻近器官相关外科手术、胃管置入术、胃镜下诊疗操作等均有可能造成黏膜下血肿发生；(3)食管内压急剧改变：剧烈呕吐、呃逆、哽噎等使食管内压升高，导致食管黏膜血管损伤，诱发血肿形成；(4)特殊治疗：如心肌梗死溶栓、心房颤动消融术、血液透析、血液干细胞移植等；(5)自发性：排除以上几种原因后可考虑自发性原因，可能与食管壁内小血管发育异常、遗传或凝血功能障碍相关[3-5]。本例患者于食管ESD术中发生黏膜下血肿，集中于食管中下段，并在短时间内血肿迅速增大，回顾手术过程，考虑可能与ESD剥离过程中，触碰损伤食管穿支动脉相关。虽本例患者手术由操作经验较丰富的主任医师进行，但食管中下段黏膜下层较薄(厚度0.3~0.5 mm)，内有丰富的血管、淋巴管分布，周围支撑组织疏松，且食管动脉来源于主动脉分支，动脉压力较大，加之患者长期应用抗血小板药物(术前停药1周)，也可能导致止血延迟，一旦层间血管断裂即可快速在黏膜下层间隙积聚形成血肿，甚至影响内镜视野。

术中若出现黏膜下血肿可能会模糊解剖层次、增加病变残留及固有肌层损伤风险，且较大血肿(直径>2 cm)在术后可能压迫食管腔引发吞咽困难，或因血肿机化导致食管狭窄。保持黏膜下层的可见性是安全和高质量ESD的关键，因此，预防食管黏膜下血肿更为关键。术前完善超声内

镜检查能够较好地评估病变浸润深度及血管分布情况，减少血管及深层组织损伤率，从而降低出血率及黏膜下血肿形成风险[6]。此外，切除食管病变过程中可采用脉冲式电凝（如EndoCut Q模式），避免连续电凝导致血管过度损伤；剥离过程中对较粗的穿支血管进行预处理，避免出血后视野不佳从而盲目地长时间烧灼，也可降低出血率和黏膜下血肿形成风险；对于血管脆性高的患者，可联合使用透明质酸钠凝胶进行黏膜下注射，从而减少血肿形成[7-8]。欧美研究建议使用低压注射（如压力控制在10~15 mmHg，1 mmHg=0.133 kPa），避免高压导致血管破裂[9]。Miyazaki等[10]日本学者近期研究证实红色双色成像可显著提高黏膜下血管辨识度，减少注射或剥离过程中误伤，从而降低黏膜下血肿的发生率。

食管ESD操作中若发生黏膜下血肿，术者应沉着应对，局限性血肿若未影响操作视野，可继续剥离，但需避免进一步损伤血管，而扩展性血肿在视野模糊、剥离困难的情况下，应立即停止操作。若出现活动性出血，可优先选择机械止血，如止血夹夹闭，成功率>90%，必要时可在血肿周围注射1∶10 000肾上腺素生理盐水，促进血管收缩并形成液体垫隔离血肿[7-8,11]。食管黏膜下血肿多可经保守处理缓解，80%患者的血肿会自行吸收，通常无需即刻中转外科手术。食管黏膜下血肿CT平扫时以等密度或稍高密度为主，可表现为食管管腔狭窄、食管管壁呈偏心或环状增厚等，血肿形状和密度短期内变化明显，但增强扫描中并无强化，因此胸部CT检查能够有效对食管黏膜下血肿进行早期初步诊断，且较准确地观察血肿密度和范围的改变，为临床治疗过程管理提供参考依据[12]。若内科保守治疗效果欠佳，可酌情选择内镜下穿刺或切开引流，从而减轻局部压迫[13]。然而，当面临难以控制的进行性出血、巨大血肿导致梗阻、明确穿孔、感染扩散或保守治疗无效且病情恶化时，必须及时进行外科手术，如胸腔镜或开胸探查、血肿清除、止血、修补穿孔、引流等，以避免灾难性后果。本例患者黏膜下血肿虽多发但直径均<1.5 cm，通过积极止血及抑酸治疗，血肿自行吸收，未出现狭窄等远期并发症。

早期食管癌ESD术中黏膜下血肿的发生与患者血管基础、操作技术密切相关，合理预防、早期识别并及时应用止血夹联合电凝技术可有效控制风险。对于合并心脑血管疾病的患者，需平衡抗栓治疗与出血风险，通过多学科协作制定个体化方案。本例提示，严格术前评估、精准内镜操作及术后密切监护是改善预后的关键。

利益冲突　所有作者声明不存在利益冲突

参 考 文 献

[1] 中华人民共和国国家卫生健康委员会医政医管局. 食管癌诊疗指南(2022年版)[J]. 中华消化外科杂志, 2022, 21(10): 1247-1268. DOI: 10.3760/cma.j.cn115610-20220726-00433.

[2] Hagel J, Bicknell SG, Haniak W. Imaging management of spontaneous giant esophageal intramural hematoma[J]. Can Assoc Radiol J, 2007, 58(2): 76-78.

[3] Yu X, Liu Y, Xue L, et al. Risk factors for complications after endoscopic treatment in Chinese patients with early esophageal cancer and precancerous lesions[J]. Surg Endosc, 2021, 35(5): 2144-2153. DOI: 10.1007/s00464-020-07619-z.

[4] Okubo Y, Ishihara R. Endoscopic submucosal dissection for esophageal cancer: current and future[J]. Life (Basel), 2023, 13(4): 892. DOI: 10.3390/life13040892.

[5] 朱相象, 李璠, 李睿, 等. 自发性食管血肿并发消化道出血1例报道及文献复习[J]. 中国医药, 2023, 18(10): 1569-1571. DOI: 10.3760/j.issn.1673-4777.2023.10.028.

[6] Tsou YK, Liu CY, Fu KI, et al. Endoscopic submucosal dissection of superficial esophageal neoplasms is feasible and not riskier for patients with liver cirrhosis[J]. Dig Dis Sci, 2016, 61(12): 3565-3571. DOI: 10.1007/s10620-016-4342-8.

[7] Hatta W, Gotoda T, Koike T, et al. History and future perspectives in Japanese guidelines for endoscopic resection of early gastric cancer[J]. Dig Endosc, 2020, 32(2): 180-190. DOI: 10.1111/den.13531.

[8] Ishihara R, Arima M, Iizuka T, et al. Endoscopic submucosal dissection/endoscopic mucosal resection guidelines for esophageal cancer[J]. Dig Endosc, 2020, 32(4): 452-493. DOI: 10.1111/den.13654.

[9] Al-Haddad MA, Elhanafi SE, Forbes N, et al. American Society for Gastrointestinal Endoscopy guideline on endoscopic submucosal dissection for the management of early esophageal and gastric cancers: methodology and review of evidence[J]. Gastrointest Endosc, 2023, 98(3): 285-305. e38. DOI: 10.1016/j.gie.2023.03.030.

[10] Miyazaki K, Kato M, Sasaki M, et al. Red dichromatic imaging reduces bleeding and hematoma during submucosal injection in esophageal endoscopic submucosal dissection[J]. Surg Endosc, 2022, 36(11): 8076-8085. DOI: 10.1007/s00464-022-09244-4.

[11] Li XJ, Fung BM. Advancements in endoscopic hemostasis for non-variceal upper gastrointestinal bleeding[J]. World J Gastrointest Endosc, 2024, 16(7): 376-384. DOI: 10.4253/wjge.v16.i7.376.

[12] 张培贵, 张斌龙, 邱乾德, 等. 食管黏膜下血肿动态变化的计算机断层扫描观察[J]. 中华消化杂志, 2024, 44(9): 613-616. DOI: 10.3760/cma.j.cn311367-20240404-00133.

[13] 孙燕滨, 袁学敏, 张晴晴, 等. 内镜下黏膜切开治疗食管巨大血肿1例[J]. 中国内镜杂志, 2020, 26(10): 86-88. DOI: 10.12235/E20180767.