《中华消化内镜杂志》校样



·菁英论坛·

# 基于消化道管壁血管解剖探讨内镜黏膜下剥离术中血管管理策略(含视频)

扫码查看操作视频

毛丽娟[1]　黄奕婷[2]　张婷[1]　金甜[1]　吴大鹏[1]　张其德[1]
[1]南京中医药大学附属医院(江苏省中医院)消化内镜中心,南京 210029;[2]南京中医药大学研究生院,南京 210029
通信作者:张其德,Email: qidezh@163.com

【提要】 内镜黏膜下剥离术(endoscopic submucosal dissection, ESD)是不伴淋巴结转移的消化道早期癌及癌前病变的首选治疗方式,但存在穿孔、出血等并发症。出血分为术中出血与迟发性出血,影响因素较多,消化道不同部位的出血发生率存在差异。目前针对ESD术中血管管理策略的研究相对较少,本文将基于消化道管壁各层的血管解剖结构特点,探讨术中如何识别、裸化并处理不同层次、不同状态、不同类型的血管,以实现不出血、少出血、可控性出血及精准止血的目标,为临床规范高质量开展ESD提供参考。

【关键词】 出血; 安全性; 内镜黏膜下剥离术; 血管解剖; 血管管理
**基金项目**:江苏省中医院重点病种建设项目(YZJ2407);刘沈林全国名中医传承工作室

**Vascular management strategies in endoscopic submucosal dissection based on the anatomical structure of gastrointestinal wall vessels (with video)**

*Mao Lijuan[1], Huang Yiting[2], Zhang Ting[1], Jin Tian[1], Wu Dapeng[1], Zhang Qide[1]*
*[1]Digestive Endoscopy Center, Affiliated Hospital of Nanjing University of Chinese Medicine, Jiangsu Province Hospital of Chinese Medicine, Nanjing 210029, China; [2]Graduate School, Nanjing University of Chinese Medicine, Nanjing 210029, China*
*Corresponding author: Zhang Qide, Email: qidezh@163.com*

内镜黏膜下剥离术(endoscopic submucosal dissection, ESD)能达到整块切除病灶、获得精准病理诊断信息、减少术后复发和残留的优点,目前是不伴有淋巴结转移的消化道早期癌及癌前病变的首选治疗方法[1-2],但仍存在穿孔、出血等并发症。ESD相关出血指术中出血(黏膜下注射、黏膜切开和黏膜下层剥离过程中出血)和迟发性出血(术后创面血管暴露)。结直肠ESD迟发性出血发生率(2.7%~4.3%)低于胃部(5%~10%)和十二指肠ESD(5%~17%),食管发生率更低[3];而胃的中下部迟发性出血发生率较高,其出血量相对较大,主要是创面暴露血管在蠕动或物理性刺激下发生出血。ESD术中出血是不可避免的,轻微出血可以内镜处理,而显著出血会影响患者的状态,甚至需要输血、血管介入或外科手术[4]。术中推荐使用热止血钳对活动性出血血管进行止血[5],胃ESD术后创面血管用热活检钳和其他设备处理后,可以使迟发性出血发生率从7.6%降至3.2%[6],但要小心过度电凝粗血管,会有迟发穿孔的风险。术中预防性电凝创面裸露的血管是减少迟发性出血的有效方法。有报道引起迟发性出血的原因中,术后不充分预性防电凝创面血管比术中止血更重要,因为迟发性出血的部位不是术中止血的部位[7-8]。

从消化道解剖部位来看,胃体上部前后壁及大弯侧、低位直肠-肛周的黏膜下层血管网分叉频度及密度相对较高,术中出血量大;胃体小弯侧(无斜行肌)、胃窦的黏膜下层血管网分叉频度及密度相对低,注意粗的固有肌层穿支血管即可;食管黏膜下层血管网密度高、纵向走行,但血管相对较细,出血量小,但视野易受影响;十二指肠黏膜下层有很多穿通支和较粗的血管,稍有不慎即会引起出血。不同部位管壁的血管分布频度、血管走行、血管网形态不同,管壁

积血后

**DOI**:10.3760/cma.j.cn321463-20250806-00204
**收稿日期** 2025-08-06　　**本文编辑** 朱悦
**引用本文**:毛丽娟, 黄奕婷, 张婷, 等. 基于消化道管壁血管解剖探讨内镜黏膜下剥离术中血管管理策略(含视频)[J]. 中华消化内镜杂志, XXXX, XX(XX): 1-6. DOI: 10.3760/cma.j.cn321463-20250806-00204.

《中华消化内镜杂志》校样



不同层次深度的血管亦有别。ESD术中动脉引起出血大约是静脉性出血的2倍，所以术中血管管理和出血控制很重要，同时稳定精准的止血技术是术中止血能力的保证，以减少对下一步操作的影响[9-10]。围手术期ESD相关出血因素很多，如患者基础病（高血压、糖尿病、脑血管疾病等）、口服抗凝抗血小板药物、激素、透析病史、肿瘤位置、肿瘤大小、黏膜下层纤维化、手术病史等，而对于术中的相关血管管理策略研究相对较少。本文基于消化道管壁层次血管的解剖结构，探讨ESD术中如何识别、裸化、处理不同层次、不同状态、不同类型的血管，以达到不出血、少出血、可控性出血及精准止血的目的。

一、黏膜层血管

黏膜层血管相对微细密集、出血量少，对术野影响不大，但要注意不要形成血肿。

1. 标记：原则上要求标记点清晰可见（一点一印）、间隔均匀、弧形（切除的病灶以椭圆形为主）分布（图1）。食管扁平上皮、十二指肠上皮层薄，多用柔和电凝，稳定地短时标记，以减少标记时上皮破损、出血，影响后续黏膜下注射液的保留。胃部多用低功率强力电凝标记，大肠有天然对比色界线，常规不需要标记。

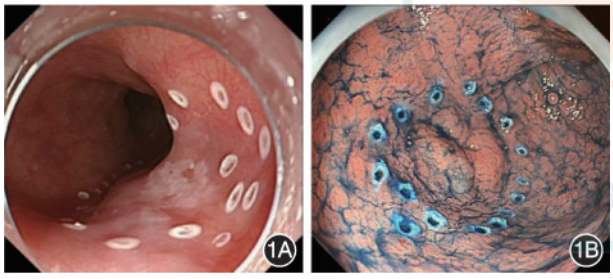


**图1**　内镜黏膜下剥离术环周状标记　1A：食管病变标记；1B：胃窦病变标记

2. 黏膜下注射：注射针孔出血由注射针刺伤或刺破血管引起，有时不可避免，因为黏膜下层血管具有不可透见性，但有时会影响手术进程。如果能从黏膜表面辨别表层微血管走行分布，则要避开固有层内的树枝状血管，或在血管树分布线上多点注射；注射时维持注射针稳定、注意注射针角度和注射深度平面，血管丰富部位边注射边观察隆起效果，减少因黏膜下注射引起的出血和血肿形成（图2）。当进行黏膜下层剥离时需要追加注射液，亦要在直视下避开血管，或不出针注射后观察无血管出血后再注射；如果是附送水电刀则可以直接“无针”注射，边注射边切开剥离，必要时在黏膜下注射液中加入0.005%肾上腺素以收缩血管。

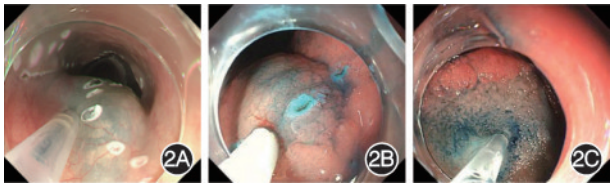


**图2**　内镜黏膜下剥离术黏膜下注射　2A：食管黏膜下注射；2B：胃体上部黏膜下注射；2C：十二指肠降部黏膜下注射

二、黏膜下层血管

黏膜下层是术中最容易引起出血、出血最多的部位，也最影响手术时长。消化道管壁血管垂直地从固有肌层穿出至黏膜下层中层，水平分布形成高密度的伞状血管网[11]。

1. 黏膜层切开：为了减少黏膜切开时的出血，可以先浅切开，即切开深度达黏膜肌下方，这样便于暴露黏膜下层血管（图3）；然后进行电刀修灼黏膜下层，用电切或电凝达到深切开的效果。所谓深切开效果是指切开两侧边明显分开，深度达黏膜下层下1/3层，此层血管分布相对疏松，透明帽可以“沉入”切开处，便于辨识层次和血管，并且出血时能快速识别出血点和精准止血。病变部位不同，血管类别、丰度、频度、直径不同，处理策略各异。例如食管黏膜肌相对疏松，黏膜下注射后在黏膜肌和血管网间剥离容易形成黏膜瓣。黏膜下层动脉性血管少，腹段血管网丰富，静脉多呈纵向走行，所以纵向切开速度稍慢，保持充分的电切电凝效果。横向切开切断血管时易出血，要引起注意。

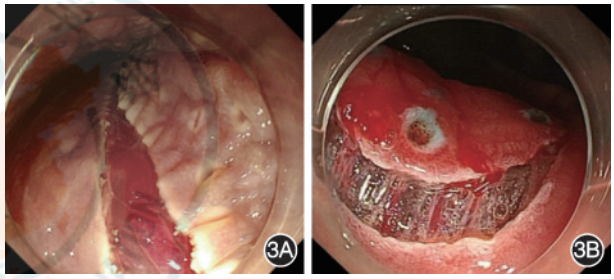


**图3**　内镜黏膜下剥离术黏膜浅切开　3A：食管黏膜浅切开；3B：胃体上部黏膜浅切开

2. 黏膜下层剥离：是ESD术中血管管理最重要的阶段。当黏膜切开后快速形成黏膜瓣或隧道口，内镜进入黏膜下层利于识别和处理血管、维持剥离层次。术中识别血管和热电凝血管是预防术中出血的重要方法[12]，同时正确判断剥离层次中的血管分布和纤维化区域在预防术中出血时也很重要[13]。食管黏膜下层血管网密度高，因管腔狭小，出血加冲洗注水会影响视野，要精细水平切开血管网及精准处理固有肌层穿支血管。结肠黏膜下层疏松，血管频度低，黏膜下层血管为主干结构，起支撑黏膜层及病变的作用（图4）；结直肠有蒂（Ⅰp）和亚蒂（Ⅰs）的巨大息肉的滋养血管需要谨慎处理，低位直肠下段特别是近肛周伴有痔核的术中血管更要谨慎处理。

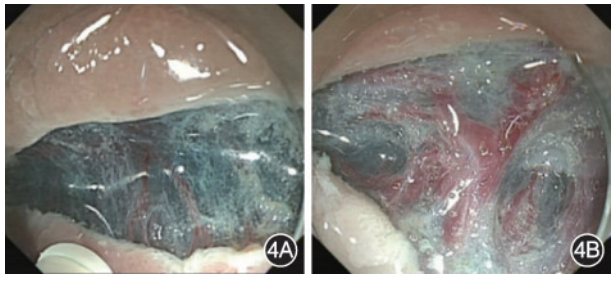


**图4**　乙状结肠巨大腺瘤（0-Ⅰs）内镜黏膜下剥离术中血管暴露步骤　4A：黏膜下层逐步切开；4B：裸化并暴露黏膜下层丰富血管网

《中华消化内镜杂志》校样



3. 裸化血管：是血管管理中最重要步骤。所谓裸化血管指尽量切开血管周围的纤维组织，充分暴露血管的走行分布和起源，目的是选择合适的方式精准处理血管（图5）。胃部是术中出血率较高的部位，特别是胃体上部，与胃酸等物质的刺激作用有关。胃体部小弯侧无斜行肌，和胃窦部一样，血管网分叉的频度及密度相对低，剥离术中注意固有肌层穿支血管即可。贲门周围血管网丰富，穿支动脉血管较多、较粗，一旦出血，出血量大[11]。动静脉血管一般相伴走行，从色泽和弹性上判断，动脉出血速度快、量多，对手术影响最大。

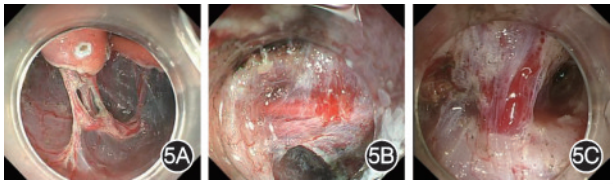

**图5**　内镜黏膜下剥离术中血管裸化　5A：胃窦术中血管裸化；5B：十二指肠术中血管裸化；5C：胃体上部固有肌层穿支血管裸化

三、剥离术中血管管理策略

1. 剥离的层次和平面：根据管壁黏膜下层血管分布特点，血管网下方和固有肌层上方血管分布稀疏，是剥离的最合适平面，可以合理地避开不必要处理的血管（图6），但此区域血管直径较粗，所以裸化、精准处理血管以达到血管“炭化”发白的效果。同时要注意同一穿支血管可能有多个分支进入黏膜下层，呈一支、分叉、多支状，可以在剥离时裸化溯源血管（图7），直接处理固有肌层穿支血管处即可，减少术中血管处理的次数。维持良好的剥离视野和抵近剥离是高效ESD的前提。

2. 黏膜下层血管未发生活动性出血的血管裸化：先要甄别黏膜下层血管性质和直径，利用电刀刀头直径作为参考标准；如果较细的血管，可以低功率电刀直接电凝；较粗的血管，直径>1 mm的可以用低功率（E2 20~30 W）慢凝，血管两侧进行，待血管发白，血管血运完全阻断消失后再电切（E2 40 W），参考文献[14]F1-10模式进行（效果1，10 W）。原则上较细的静脉、动脉直接以凝代切或直接电凝止血；比较粗的动脉、静脉可以更换成止血钳，钳夹住整根血管，柔和电凝处理血管（图8）。如果不能钳夹整根血管，则用闭后状态的止血钳充分接触血管壁一侧或两侧，柔和电凝处理血管，直至看见血管发白缩小中断；如果发生出血不止，则需重新调整钳夹部位。在胃部、直肠用口径大的止血钳，食管、十二指肠、结肠可使用小口径止血钳。Fujishiro等[15]发现术中血管直径>2 mm用热活检钳处理有效，<2 mm的血管止血钳处理即可。特殊部位如十二指肠管壁薄，如血管较粗，更换止血钳前端夹闭血管固定，并轻轻提位，柔和电凝方式处理，防止肌层发生热变性坏死。热

3. 黏膜下层血管发生活动性出血的血管裸化：充分利用附送水功能和透明帽作用，保持清晰视野，快速准确找到出血点[16-17]。如果是小动静脉出血，可以用电刀刀头直接止血，带附送水的电刀可以在出血处边注射隆起边电凝止血，有类似于柔和电凝的效果；或收回电刀头压迫确认出血点后电凝止血。遇到动脉喷射样出血，立即更换止血钳，辨识出血血管后钳夹，附送水冲洗后观察出血停止，则是精准钳夹“肇事”血管，进行柔和电凝止血（图9）；如果仍有活动性出血，可以重新反复开闭止血钳直至精准钳夹出血血管处，进行电凝止血[18]。在更换器械时，可以用透明帽压迫出血处，减缓出血速度及出血量。如果出血点位于重力低位或积血积液视野“一片红”时，会影响镜下出血点的判断，可以变更体位、使用双红光成像功能[19]等协助判定；或者使用金属夹暂时机械性阻断血管达到止血效果（图10）。

删除，改为“管理”

删除，改为“管理”

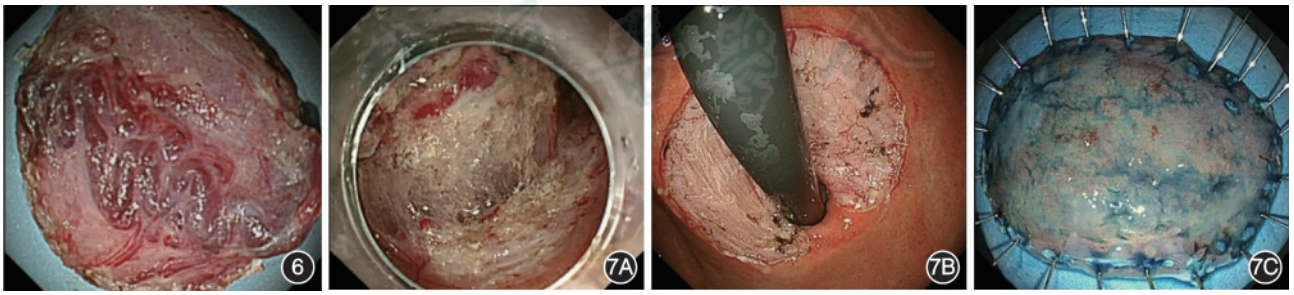

**图6**　内镜黏膜下剥离术中维持合适的剥离层次（食管标本背面观，可见迂曲走行的粗血管网）　**图7**　贲门下近环周内镜黏膜下剥离术　7A：适当的剥离平面；7B：术后创面；7C：术后固定的标本

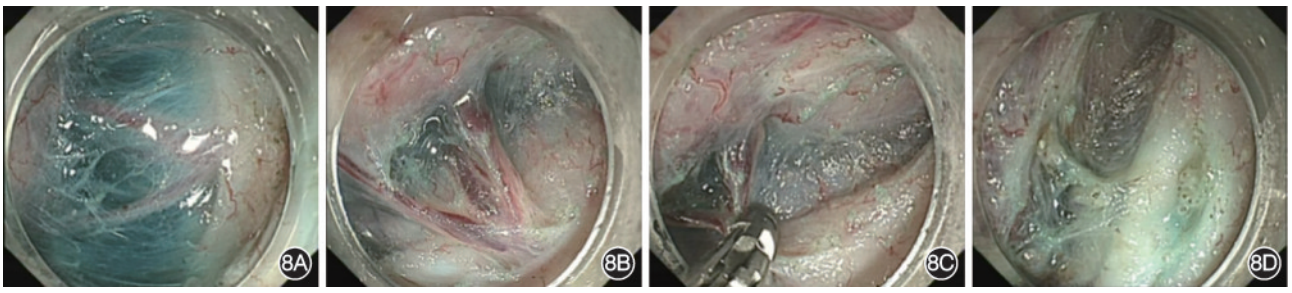

**图8**　大肠病变内镜黏膜下剥离术中处理穿支血管　8A：黏膜下层可见二支血管走行；8B：充分裸化血管后，清晰可见三支血管共同起源于固有肌层；8C：用热止血钳夹住穿支血管起源处；8D：一次性直接电凝血管

《中华消化内镜杂志》校样



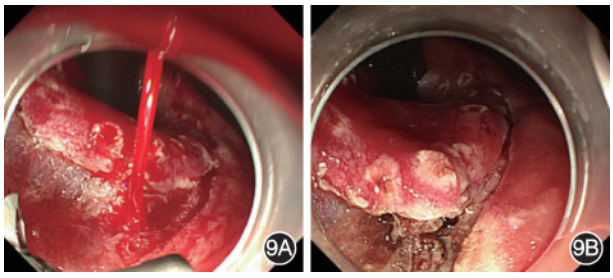


**图9**　动脉喷射性出血的止血　9A：动脉喷射性出血；9B：止血钳成功电凝止血

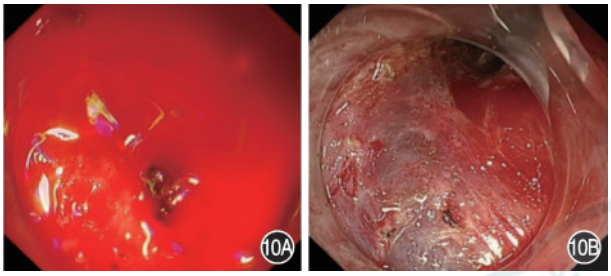


**图10**　活动性出血的止血　10A：活动性出血“一片红”；10B：辨识出血点后成功止血

四、固有肌层穿支血管的处理策略

术中最有风险的血管处理，我中心按照“发现血管—判断走行—裸化血管—明辨分叉—精准处理—确认创面”的原则处理血管（图11），同时建立了管理流程图（图12）。

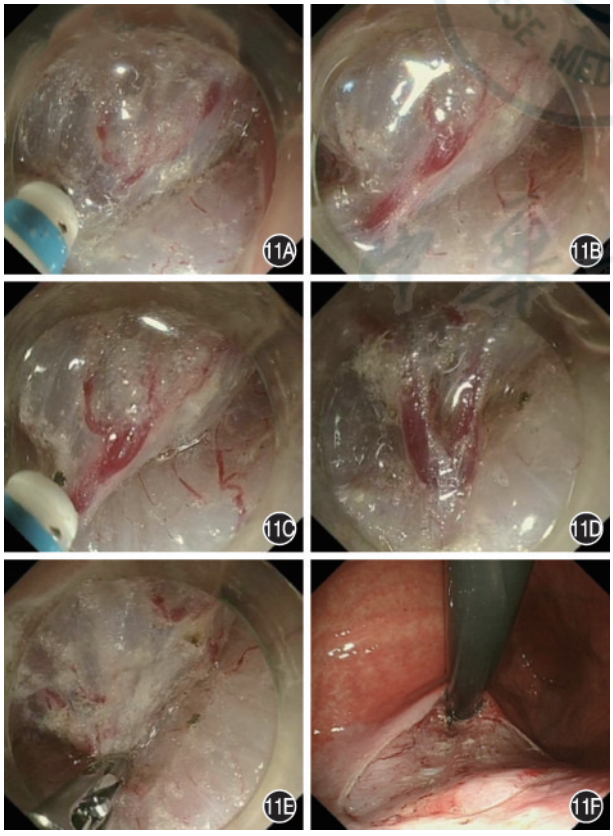


**图11**　固有肌层穿支血管的处理策略　11A：发现血管；11B：判断走行；11C：裸化血管；11D：明辨分叉（三分支）；11E：精准处理；11F：术后创面

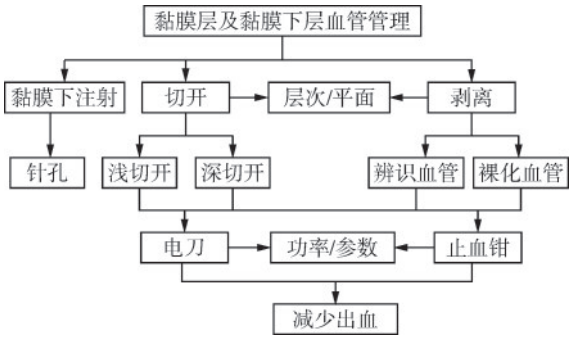


**图12**　内镜黏膜下剥离术中血管管理流程（建议）

1. 固有肌层细小穿支血管：多数是动脉，用电刀可以直接电凝处理，边裸化血管边处理或者注射刀边注射边电凝血管。

2. 较粗的血管：判断血管走行状态和固有肌层的关系。如血管直接从固有肌层穿出，尽量裸化血管，用止血钳钳住血管根部电凝止血（图13）；但要注意钳住血管离固有肌层留一点距离，既可以减少对固有肌层的热损伤，又可以防止止血不完成时血管缩回固有肌层，造成后续止血困难。如血管平行于固有肌层并紧贴走行，此时可以从血管上方进行剥离，直至剥离结束时处理血管。如血管平行于固有肌层并非紧贴走行，可以追加血管下方黏膜下注射，继续沿血管走行剥离，裸化辨识，直至发现其从固有肌层穿出处再同上法处理血管（图14）。

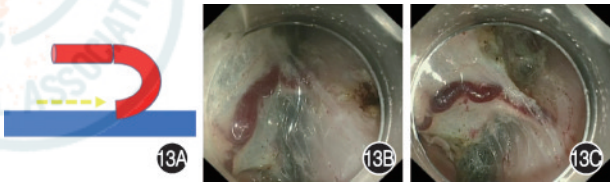


**图13**　溯源粗血管从固有肌层穿出处并裸化显示完整血管走行状态　13A：示意图（红色表示粗支黏膜下层血管；蓝色表示固有肌层）；13B：内镜下可见黏膜下层横向走行的粗血管；13C：剥离并裸化粗血管至固有肌层起源处

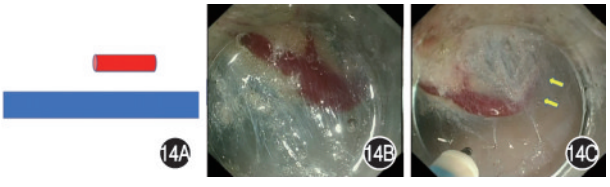


**图14**　粗血管平行非紧贴固有肌层时，继续在血管下方剥离裸化血管　14A：示意图（红色表示粗支黏膜下层血管，蓝色表示固有肌层）；14B：剥离可见黏膜下层粗血管呈斜直走行状态；14C：继续剥离可见血管呈水平走行，但与固有肌层有间隙（黄色箭头表示隐见血管）

五、人工智能（artificial intelligence，AI）辅助黏膜下层血管的识别

AI技术在消化道成像领域应用取得了显著进展，尤其是卷积神经网络（convolutional neural networks，CNN）等深度学习算法在胃肠道病灶检测任务中展现出了与专业内镜医师相当的能力，能够快速处理和分析大量影像数据和视

《中华消化内镜杂志》校样



频信息，并作出准确的预测，基于AI的临床决策系统在诊断领域广泛应用[20-21]，而在内镜治疗领域研究应用相对较少。Ebigbo等[22]报道基于AI能实时显示内镜治疗中第三间隙的结构层次，对治疗视频中血管识别率达到85%，以提高手术的安全性和切除速度。Scheppach等[23]研究发现，AI辅助使内镜治疗术中血管识别率从56.4%提高至72.4%，视频血管识别时间从6.7 s减少至5.2 s。这项新技术在实现更高的手术安全性和速度方面显示出巨大前景。图15为AI辅助黏膜下层血管的识别。

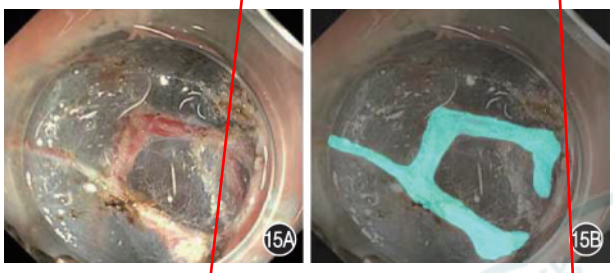


**图15**　基于人工智能的黏膜下层血管勾勒　15A：剥离术中可见不规则分叉血管分布；15B：人工智能辅助勾勒清晰显示血管走行状态

模型效果　笔者团队建立的

六、ESD术后创面的处理

据文献报道胃、十二指肠ESD术后创面迟发性出血风险较高，主要是创面血管暴露受胃酸、胆汁和胰液等刺激有关[3]。胃部术后创面血管断端和裸露血管需用柔和电凝充分预防处理，特别是固有肌层的穿支血管，仔细观察血管断端完全凝断结痂且无搏动性改变，必要时可以快速充吸气变换腔内压力测试。如果有高风险迟发出血的因素，可以参考日本ESD术后出血倾向评分[24]更谨慎处理。十二指肠创面也是同样处理，注意钳夹目标血管轻拉起、低功率处理，减少肌层热损伤和电凝综合征，所有创面尽量闭合。而食管和结直肠术后创面受刺激少、出血风险低，只要处理术中切割剥离可能不充分的血管断端和明显裸露粗血管即可。

七、术中血管管理的质控

质控贯穿内镜诊疗的全链条过程，是安全的基石。笔者会在内镜诊疗系统内描述注射、切开、剥离3个阶段术中出血发生情况（如渗血、涌血、喷射性出血）、止血次数、止血方式方法（如电刀、热止血钳、金属夹）、术中穿孔等信息，便于自我分析与提高。

综上所述，基于消化道管壁血管解剖结构的理解，血管管理策略理念的提高（此策略也适用于内镜下全层切除术和隧道相关技术中），更好地发现、识别、裸化、精准处理不同层次、类型、状态的血管，同时保持稳定合适的剥离层次，就可以明显降低术中出血率，缩短手术时间和增加治疗安全性。相信将来AI的辅助（包括手术机器人）会缩短内镜治疗领域的学习曲线和带来稳定的技术平台。

**利益冲突**　所有作者声明不存在利益冲突

## 参　考　文　献

[1] Oka S, Tanaka S, Kaneko I, et al. Advantage of endoscopic submucosal dissection compared with EMR for early gastric cancer[J]. Gastrointest Endosc, 2006, 64(6): 877-883. DOI: 10.1016/j.gie.2006.03.932.

[2] Kakushima N, Fujishiro M. Endoscopic submucosal dissection for gastrointestinal neoplasms[J]. World J Gastroenterol, 2008, 14(19):2962-2967. DOI: 10.3748/wjg.14.2962.

[3] Libânio D, Pimentel-Nunes P, Bastiaansen B, et al. Endoscopic submucosal dissection techniques and technology: European Society of Gastrointestinal Endoscopy (ESGE) technical review[J]. Endoscopy, 2023, 55(4): 361-389. DOI: 10.1055/a-2031-0874.

[4] Ono H, Yao K, Fujishiro M, et al. Guidelines for endoscopic submucosal dissection and endoscopic mucosal resection for early gastric cancer[J]. Dig Endosc, 2016, 28(1): 3-15. DOI: 10.1111/den.12518.

[5] Muraki Y, Enomoto S, Iguchi M, et al. Management of bleeding and artificial gastric ulcers associated with endoscopic submucosal dissection[J]. World J Gastrointest Endosc, 2012,4(1):1-8. DOI: 10.4253/wjge.v4.i1.1.

[6] Tsunada S, Ogata S, Mannen K, et al. Case series of endoscopic balloon dilation to treat a stricture caused by circumferential resection of the gastric antrum by endoscopic submucosal dissection[J]. Gastrointest Endosc, 2008, 67(6): 979-983. DOI: 10.1016/j.gie.2007.12.023.

[7] Takizawa K, Oda I, Gotoda T, et al. Routine coagulation of visible vessels may prevent delayed bleeding after endoscopic submucosal dissection: an analysis of risk factors[J]. Endoscopy, 2008, 40(3): 179-183. DOI: 10.1055/s-2007-995530.

[8] Okano A, Hajiro K, Takakuwa H, et al. Predictors of bleeding after endoscopic mucosal resection of gastric tumors[J]. Gastrointest Endosc, 2003, 57(6): 687-690. DOI: 10.1067/mge.2003.192.

[9] Enomoto S, Yahagi N, Fujishiro M, et al. Endoscopic hemostasis using high-frequency hemostatic forceps for hemorrhagic gastric ulcer[J]. Nihon Rinsho, 2004, 62(3): 513-518.

[10] Enomoto S, Yahagi N, Fujishiro M, et al. Assessment of intraoperative bleeding during endoscopic submucosal dissection and endoscopic hemostasis using high-frequency hemostatic forceps[J]. J Wakayama Med, 2009,60(4): 124-129.

[11] Toyonaga T, Nishino E, Man-I M, et al. Principles of quality controlled endoscopic submucosal dissection with appropriate dissection level and high quality resected specimen[J]. Clin Endosc, 2012,45(4):362-374. DOI: 10.5946/ce.2012.45.4.362.

[12] Oyama T, Tomori A, Hotta K, et al. Hemostasis with hook knife during endoscopic submucosal dissection[J]. Dig Endosc, 2006, 18(Suppl 1): S128-S130. DOI: 10.1111/j.1443-1661.2006.00620.x.

[13] Toyonaga T, Nishino E, Dozaiku T, et al. Management to prevent bleeding during endoscopic submucosal dissection using the flush knife for gastric tumors[J]. Dig Endosc, 2007, 19(Suppl 1): S14-S18. DOI: 10.1111/j. 1443-1661.2007.00740.x.

[14] Ishida T, Toyonaga T, Ohara Y, et al. Efficacy of forced coagulation with low high-frequency power setting during endoscopic submucosal dissection[J]. World J Gastroenterol, 2017,23(29):5422-5430. DOI: 10.3748/wjg.v23.i29.5422.

《中华消化内镜杂志》校样



[15] Fujishiro M, Yahagi N, Kakushima N, et al. Management of bleeding concerning endoscopic submucosal dissection with the flex knife for stomach neoplasm[J]. Dig Endosc, 2006, 18(Suppl 1): S119-S122. DOI: 10.1111/j. 1443-1661.2006.00638.x.

[16] Enomoto S, Yahagi N, Fujishiro M, et al. Novel endoscopic hemostasis technique for use during endoscopic submucosal dissection[J]. Endoscopy, 2007, 39(Suppl 1): E156. DOI: 10.1055/s-2006-925254.

[17] Fujishiro M, Abe N, Endo M, et al. Retrospective multicenter study concerning electrocautery forceps with soft coagulation for nonmalignant gastroduodenal ulcer bleeding in Japan[J]. Dig Endosc, 2010, 22(Suppl 1): S15-S18. DOI: 10.1111/j.1443-1661.2010.00962.x.

[18] Yoshida N, Naito Y, Kugai M, et al. Efficient hemostatic method for endoscopic submucosal dissection of colorectal tumors[J]. World J Gastroenterol, 2010, 16(33): 4180-4186. DOI: 10.3748/wjg.v16.i33.4180.

[19] Hirai Y, Fujimoto A, Matsutani N, et al. Evaluation of the visibility of bleeding points using red dichromatic imaging in endoscopic hemostasis for acute GI bleeding (with video)[J]. Gastrointest Endosc, 2022,95(4):692-700.e3. DOI: 10.1016/j.gie.2021.10.031.

[20] Byrne MF, Chapados N, Soudan F, et al. Real-time differentiation of adenomatous and hyperplastic diminutive colorectal polyps during analysis of unaltered videos of standard colonoscopy using a deep learning model[J]. Gut, 2019,68(1):94-100. DOI: 10.1136/gutjnl-2017-314547.

[21] Shahidi N, Bourke MJ. How to manage the large nonpedunculated colorectal polyp[J]. Gastroenterology, 2021, 160(7):2239-2243.e1. DOI: 10.1053/j.gastro.2021.04.029.

[22] Ebigbo A, Mendel R, Scheppach MW, et al. Vessel and tissue recognition during third-space endoscopy using a deep learning algorithm[J]. Gut, 2022, 71(12): 2388-2390. DOI: 10.1136/gutjnl-2021-326470.

[23] Scheppach MW, Mendel R, Muzalyova A, et al. Use of artificial intelligence in submucosal vessel detection during third-space endoscopy[J]. Endoscopy, 2025, 57(7): 760-766. DOI: 10.1055/a-2534-1164.

[24] Hatta W, Tsuji Y, Yoshio T, et al. Prediction model of bleeding after endoscopic submucosal dissection for early gastric cancer: BEST-J score[J]. Gut, 2021, 70(3): 476-484. DOI: 10.1136/gutjnl-2019-319926.