·论著·

早期贲门癌内镜黏膜下剥离术后切缘阳性的危险因素分析

吴竞[1]　郑畅[1]　张斌[1]　曹守莉[1]　孙琦[2]　邹晓平[1]　王雷[1]　徐桂芳[1]
[1]南京大学医学院附属鼓楼医院消化内科，南京 210008；[2]南京大学医学院附属鼓楼医院病理科，南京 210008
通信作者：徐桂芳，Email：13852293376@163.com

【摘要】 目的　探讨早期贲门癌内镜黏膜下剥离术（endoscopic submucosal dissection，ESD）后标本基底切缘和侧切缘阳性的相关危险因素及对预后的影响。**方法**　对2011年1月至2018年6月在南京大学医学院附属鼓楼医院接受ESD治疗的499例早期贲门癌患者的512个病灶进行回顾性分析，切缘阳性的潜在危险因素包括内镜和病理特征。**结果**　28例ESD术后标本（28处病灶，5.5%）切缘阳性患者中，侧切缘阳性病灶7处（1.4%），基底切缘阳性病灶24处（4.7%）。多元logistic回归分析显示：病变浸润深度黏膜下深层（*P*<0.001，*OR*=11.808，95%*CI*：3.590~38.834）和淋巴脉管浸润（*P*=0.044，*OR*=4.290，95%*CI*：1.040~17.691）是基底切缘阳性的独立危险因素，病变浸润深度黏膜下深层（*P*=0.032，*OR*=11.051，95%*CI*：1.222~99.946）是侧切缘阳性的独立危险因素。Kaplan-Meier曲线分析发现追加治疗可以延长早期贲门癌术后切缘阳性患者的生存时间（*P*=0.022）。**结论**　早期贲门癌ESD治疗应充分评估病变浸润深度和淋巴脉管浸润，避免ESD术后病灶残留及复发。对于切缘阳性患者应强烈建议接受追加治疗，延长生存期限。

【关键词】 危险因素；　早期贲门癌；　切缘阳性；　内镜黏膜下剥离术

Risk factor analysis for positive resection margins after endoscopic submucosal dissection of early-stage gastric cardia carcinoma

Wu Jing[1], Zheng Chang[1], Zhang Bin[1], Cao Shouli[1], Sun Qi[2], Zou Xiaoping[1], Wang Lei[1], Xu Guifang[1]
[1]Department of Gastroenterology, Drum Tower Hospital, The Affiliated Hospital of Nanjing University Medical School, Nanjing 210008, China; [2]Department of Pathology, Drum Tower Hospital, The Affiliated Hospital of Nanjing University Medical School, Nanjing 210008, China
Corresponding author: Xu Guifang, Email: 13852293376@163.com

【Abstract】 Objective　To investigate the risk factors for positive vertical resection margins (VRMs) and lateral resection margins (LRMs) after endoscopic submucosal dissection (ESD) of early-stage gastric cardia carcinoma (EGCC), and to assess the prognostic impact. **Methods**　A retrospective analysis of prospectively collected data was performed on 512 lesions in 499 EGCC patients who underwent ESD at Drum Tower Hospital, the Affiliated Hospital of Nanjing University Medical School (January 2011-June 2018). Endoscopic and pathological factors were evaluated as potential risk factors for positive resection margins. **Results**　Of the 28 patients (28 lesions, 5.5%) with post-ESD positive resection margins, 7 lesions (1.4%) had positive LRMs and 24 lesions (4.7%) positive VRMs. Multiple logistic regression analysis showed that invasion depth of deep submucosal layer (*P*<0.001, *OR*=11.808, 95%*CI*: 3.590-38.834) and lymphovascular invasion (*P*=0.044, *OR*=4.290, 95%*CI*: 1.040-17.691) were the independent risk factors for positive VRMs, and invasion depth of deep submucosal layer (*P*=0.032, *OR*=11.051, 95%*CI*: 1.222-99.946) was the independent risk factor for positive LRMs. Kaplan-Meier curves for overall survival stratified by additional treatment showed that additional treatment could prolong the survival time of EGCC patients with

DOI：10.3760/cma.j.cn321463-20251105-00163
收稿日期　2025-11-05　　**本文编辑**　朱悦
引用本文：吴竞, 郑畅, 张斌, 等. 早期贲门癌内镜黏膜下剥离术后切缘阳性的危险因素分析[J]. 中华消化内镜杂志, XXXX, XX(XX): 1-7. DOI: 10.3760/cma.j.cn321463-20251105-00163.

postoperative positive resection margins (P=0.022). **Conclusion** Invasion depth and lymphovascular invasion should be fully evaluated in ESD to avoid residual lesions and recurrence. Additional treatment should be strongly recommended to prolong survival in patients with positive resection margins.

【Key words】 Risk factors; Early-stage gastric cardia carcinoma; Positive resection margins; Endoscopic submucosal dissection

内镜黏膜下剥离术(endoscopic submucosal dissection,ESD)具有创伤小、并发症少等优点,是早期胃癌和食管癌的标准治疗方法[1-4]。ESD的应用提高了病灶的整块切除率,在幽门和贲门等困难部位也能进行整块切除[5-7]。然而,由于内镜治疗操作要求高、早期癌诊断难,ESD存在不完全切除病变的风险,致使术后标本侧切缘和基底切缘阳性率增加,肿瘤残留可能性升高[8-9]。研究表明,侧切缘阳性是肿瘤残留的最可能危险因素之一。ESD术后标本病理结果显示侧切缘阳性时,患者应进一步行根治性胃切除术[10]。

贲门是位于胃近端的狭窄区域。由于贲门位置特殊、管腔狭窄,该处病变的术前诊断和内镜切除尤为困难[11]。早期贲门癌在一些西方国家的发病率呈逐年上升趋势,预后不良[12-14]。多项研究表明,与食管癌和远端胃癌相比,早期贲门癌可能具有特殊的危险因素、生物学行为和肿瘤特征[15-17]。因此,早期贲门癌应制定针对性治疗策略以改善患者预后。有研究认为癌症的大体分型与分化程度是早期胃癌ESD术后标本切缘阳性的危险因素[18-19]。然而,目前尚无早期贲门癌患者接受ESD治疗后的标本切缘阳性危险因素及预后的相关研究。因此,本研究收集了近年来于我院行ESD治疗的早期贲门癌患者的资料,分析术后标本切缘阳性的相关危险因素,评估患者临床预后。

资料与方法

一、研究对象

纳入2011年1月至2018年6月,南京大学医学院附属鼓楼医院消化内镜中心行ESD治疗的早期贲门癌患者资料行回顾性分析。纳入标准:(1)早期贲门癌:肿瘤中心位于胃食管交界处下方3 cm范围内,ESD术后病理提示上皮内瘤变、黏膜内癌或黏膜下癌;(2)主要临床体征为咽后部窒息感、胸骨后疼痛,未发现其他症状或体征;(3)签署ESD知情同意书。排除标准:(1)病变切缘无法评估;(2)严重全身性疾病;(3)患者基线资料不全。本研究已获南京大学医学院附属鼓楼医院伦理委员会批准(批准号:2019-050-01)。

二、ESD手术方法与定义

由我院消化内镜中心5名经验丰富的内镜医师按照标准内镜治疗方案进行ESD操作(图1)。术前予丙泊酚进行静脉麻醉。使用Dual刀(KD-650L,日本奥林巴斯)于病灶边缘0.5~1.0 cm进行多点电凝标记。将含靛胭脂和肾上腺素的生理盐水注射至黏膜下,直至病变明显抬起。沿标记点或标记点外侧缘切开病变周边黏膜,并用Dual刀沿黏膜下层剥离病变。最后,用活检钳(FD-410LR,日本奥林巴斯)取出切除的组织。电凝创面所有可见小血管,预防延迟性出血。

整块切除是指病变在内镜下一次性被整块切除。完全切除是指在整块切除的基础上,无组织病理学证据显示侧切缘及基底切缘残存肿瘤细胞。仅当手术标本为完全切除且无淋巴脉管浸润时才考虑为根治性切除。病灶切除碎块多、切缘阳性、淋巴脉管浸润或不符合ESD扩大适应证时进行的内镜下切除被称为非治愈性内镜下切除。

三、ESD切除标本病理学评估

新鲜切除标本由ESD术者固定在泡沫塑料板上拍照后,浸于10%中性福尔马林缓冲溶液(4%甲醛溶液)中。按照手术病理标本标准方法流程进行处理。检查并记录肿瘤的大小、形状、表面颜色以及肿瘤边缘至切缘的距离。将组织以2 mm的间隔长度横向切开,包埋在石蜡中。取5 μm组织切片,进行HE染色。由两名病理学专家按照WHO关于上皮内瘤变(低或高级别)和黏膜内癌的诊断标准对手术标本进行独立评估[20-21]。仔细检查标本切缘受累情况[22-23]。在显微镜下对肿瘤大小、有无溃疡、浸润深度、组织学类型、有无淋巴脉管浸润及萎缩性胃炎的严重程度进行评估[24]。

本研究中早期贲门癌的大体分型根据巴黎分型分为5种:I型(隆起型);Ⅱa型(表浅隆起型);Ⅱb型(表浅平坦型);Ⅱc型(表浅凹陷型);Ⅱa+Ⅱc型(隆起病变中央凹陷型)[25]。当肿瘤病灶出现黏膜下浸润时,将浸润深度分为4类:M2,肿瘤局限于固有层内(未浸润至黏膜肌层);M3,肿瘤累及黏膜肌层;SM1,肿瘤累及黏膜下层上1/3(距黏膜肌层< 500 μm);SM2,肿瘤累及深层黏膜下层(距黏膜肌

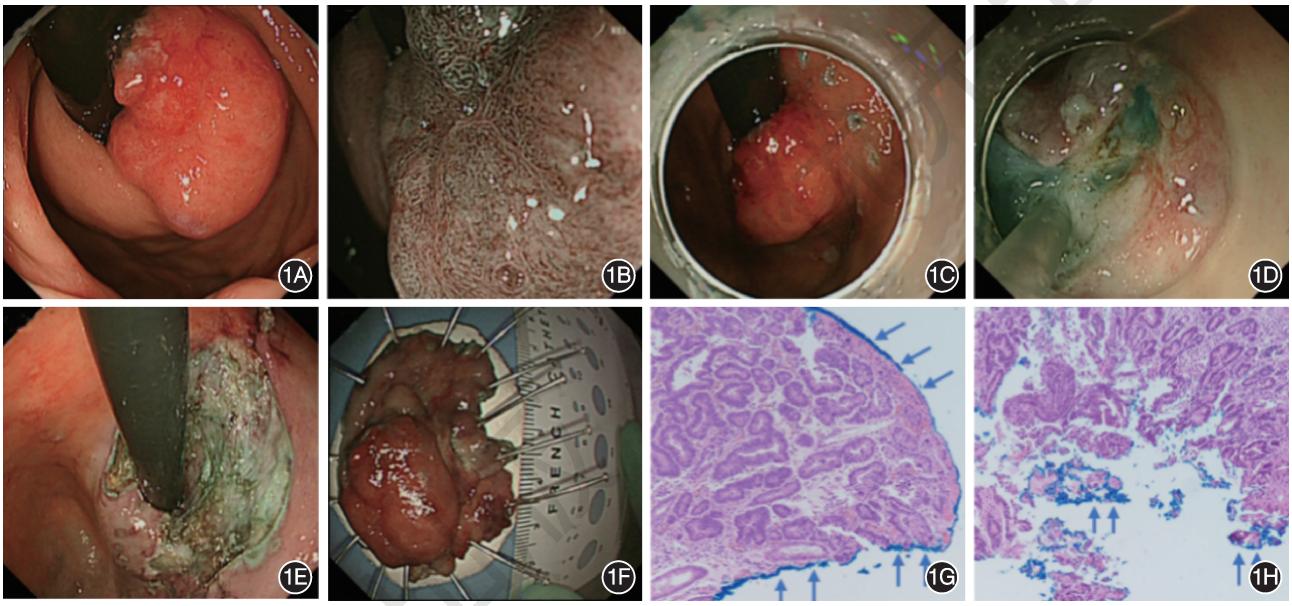

图1　一例73岁男性早期贲门癌患者的内镜和组织病理学表现　1A：上消化道内镜检查显示贲门处有一1.5 cm×2.0 cm大小的隆起性病变；1B：窄带光成像放大内镜显示上皮内乳头状毛细血管襻扩张、盘曲；1C：在病变周围进行标记；1D：病灶周围切开后进行黏膜下剥离；1E：术后创面；1F：整块切除标本的大小为4.0 cm×2.5 cm；1G：术后病理，箭头所示为侧切缘中分化腺癌　HE　×100；1H：术后病理，箭头所示为基底切缘中分化腺癌　HE　×100

层≥500 μm)[26]。使用CD31和D2-40免疫组织化学染色和EV二步法判断有无淋巴脉管浸润。通过^{13}C尿素呼气试验、粪便抗原检测或胃活检组织学方法判断患者有无幽门螺杆菌(*Helicobacter pylori*，*HP*)感染。

四、追加治疗及随访

对于非治愈性切除的患者，建议追加外科手术或化学疗法。根据术后标本的组织学结果、患者临床症状以及家属意愿，还可以选择其他治疗方法。患者在追加治疗后定期行内镜检查和CT扫描，监测局部复发、异位复发及转移。分别在ESD术后的第2、6个月进行上消化道内镜检查和活检，以后每年一次。分别在ESD术后的第6、12个月进行CT检查，以后每年一次。

五、统计学分析

应用SPSS 24.0统计软件进行数据分析。以病变的最大径、病变部位、大体分型、组织学分型、浸润深度、浸润模式、有无溃疡、有无淋巴脉管浸润、萎缩、肠上皮化生和*HP*感染等作为变量，分析早期贲门癌ESD术后标本切缘阳性的潜在危险因素。进行单因素分析时，采用*t*检验分析连续变量，卡方检验或Fisher确切概率法分析分类变量。对单因素分析有统计学意义或临床价值相关的协变量进一步运用多元logistic回归分析，计算*OR*值和95%*CI*。使用Kaplan-Meier曲线计算总生存率。总生存时间是指ESD手术当日至死亡或最后一次确认生存的时间。

结　果

一、基线资料

研究期间570例早期贲门癌患者行ESD治疗，经纳排标准筛选后，共纳入499例患者的512处病变，其中7例患者有2处病灶，3例患者有3处病灶。89例(17.8%)患者为女性，男女比例为4.6∶1。年龄(66.0±3.4)岁(44~87岁)。

二、ESD术后标本切缘阳性危险因素分析

在499例患者(512处病灶)中，有471例患者(484处病灶)切缘阴性，28例患者(28处病灶)切缘阳性，阳性率为5.5%，其中，7处(1.4%)为侧切缘阳性，24处(4.7%)为基底切缘阳性(其中3例基底切缘、侧切缘均阳性)。表1为切缘阳性与阴性患者的临床病理特征比较。单因素分析结果表明，性别(*P*=0.041)、病变最大径(*P*=0.044)、浸润深度(*P*<0.001)、浸润模式(*P*<0.001)、淋巴脉管浸润(*P*<0.001)是基底切缘阳性的危险因素。巴黎分型与基底切缘阳性无明显相关(*P*=0.053)。浸润深度是侧切缘阳性的危险因素(*P*<0.001)。与阴性患者(13.3%)相比，侧切缘阳性患者(71.4%)更易发生肿瘤深层浸润。组织学分型结果与侧切缘阳性无明显相关(*P*=0.105)。

表1　早期贲门癌切缘阳性与阴性患者的临床病理特征和随访资料比较

项目	基底切缘				侧切缘			
	阳性（n=24）	阴性（n=488）	统计量	P值	阳性（n=7）	阴性（n=505）	统计量	P值
年龄（岁，$\bar{x}\pm s$）	63.7±8.3	65.7±7.6	t=−1.253	0.210	67.0±10.3	65.6±7.7	t=0.476	0.635
性别（处，男/女）	16/8	405/83	χ^2=4.167	0.041	5/2	416/89	χ^2=0.558	0.452
体重指数（kg/m^2，$\bar{x}\pm s$）	23.5±2.2	23.1±3.3	t=0.587	0.564	22.5±2.1	23.1±3.3	t=−0.497	0.618
幽门螺杆菌感染［处（%）］	14（58.3）	282（57.8）	χ^2=0.002	0.958	4（57.1）	292（57.8）	χ^2=0.001	0.971
胃癌家族史［处（%）］	10（41.7）	200（41.0）	χ^2=0.005	0.947	4（57.1）	206（40.8）	χ^2=0.559	0.453
吸烟［处（%）］	11（45.8）	293（60.0）	χ^2=1.908	0.166	5（71.4）	299（59.2）	χ^2=0.138	0.706
饮酒［处（%）］	12（50.0）	259（53.1）	χ^2=0.087	0.768	4（57.1）	267（52.9）	χ^2=0.049	0.822
喜食腌制食品［处（%）］	13（54.2）	228（46.7）	χ^2=0.506	0.476	5（71.4）	236（46.7）	χ^2=1.257	0.262
病变最大径（mm，$\bar{x}\pm s$）	2.1±1.3	1.7±1.1	t=2.016	0.044	2.2±1.0	1.7±1.1	t=1.218	0.222
位置［处（%）］			χ^2=3.486	0.488			χ^2=0.547	0.966
大弯侧	0（0.0）	15（3.1）			0（0.0）	15（3.0）		
前壁	1（4.2）	14（2.9）			0（0.0）	15（3.0）		
环周	1（4.2）	5（1.0）			0（0.0）	6（1.2）		
后壁	10（41.7）	246（50.4）			4（57.1）	252（49.9）		
小弯侧	12（50.0）	208（42.6）			3（42.9）	217（43.0）		
巴黎分型［处（%）］			χ^2=9.357	0.053			χ^2=5.126	0.278
Ⅰ	1（4.2）	3（0.6）			0（0.0）	4（0.8）		
Ⅱa	6（25.0）	68（13.9）			3（42.9）	71（14.1）		
Ⅱb	1（4.2）	48（9.8）			0（0.0）	49（9.7）		
Ⅱc	6（25.0）	219（44.9）			2（28.6）	223（44.2）		
Ⅱa+Ⅱc	10（41.7）	150（30.7）			2（28.6）	158（31.3）		
组织学分型［处（%）］			χ^2=0.388	1.000			χ^2=2.617	0.105
管状/乳头状腺癌	24（100.0）	480（98.4）			6（85.7）	498（98.6）		
低分化癌	0（0.0）	8（1.6）			1（14.3）	7（1.4）		
浸润深度［处（%）］			χ^2=152.297	<0.001			χ^2=21.396	<0.001
固有层（M2）	0（0.0）	174（35.7）			1（14.3）	173（34.3）		
黏膜肌层（M3）	4（16.7）	187（38.3）			1（14.3）	190（37.6）		
黏膜下层浅层（SM1）	0（0.0）	75（15.4）			0（0.0）	75（14.9）		
黏膜下层深层（SM2）	20（83.3）	52（10.7）			5（71.4）	67（13.3）		
浸润模式［处（%）］			χ^2=32.095	<0.001			χ^2=3.508	0.171
INFa	10（41.7）	330（67.6）			3（42.9）	337（66.7）		
INFb	8（33.3）	136（27.9）			3（42.9）	141（27.9）		
INFc	6（25.0）	22（4.5）			1（14.3）	27（5.3）		
溃疡［处（%）］	0（0.0）	24（4.9）	χ^2=1.238	0.619	1（14.3）	23（4.6）	χ^2=1.127	0.287
淋巴脉管浸润［处（%）］	7（29.2）	8（1.6）	χ^2=121.689	<0.001	0（0.0）	15（3.0）	χ^2=0.219	0.643
萎缩［处（%）］	22（91.7）	439（90.0）	χ^2=0.137	1.000	7（100.0）	454（89.9）	χ^2=0.778	0.376
肠上皮化生［处（%）］	23（95.8）	448（91.8）	χ^2=0.139	0.711	7（100.0）	464（91.9）	χ^2=0.428	0.432

多元logistic回归分析显示：病变浸润深度黏膜下深层（P<0.001，OR=11.808）和淋巴脉管浸润（P=0.044，OR=4.29）是基底切缘阳性的独立危险因素（表2），病变浸润深度黏膜下深层（P=0.032，OR=11.051）是侧切缘阳性的独立危险因素（表3）。

表2　内镜黏膜下剥离术后标本基底切缘阳性的多因素分析结果

变量	P值	OR值	95%CI
性别（男/女）	0.052	0.341	0.116~1.008
最大径（mm）	0.515	0.712	0.257~1.978
浸润深度（黏膜下深层/黏膜下浅层及以上）	<0.001	11.808	3.590~38.834
浸润模式（INFc、INFb/INFa）	0.184	2.596	0.636~10.603
淋巴脉管浸润（有/无）	0.044	4.290	1.040~17.691

表3　内镜黏膜下剥离术后标本侧切缘阳性的多因素分析结果

变量	P值	OR值	95%CI
最大径（mm）	0.205	0.349	0.068~1.778
组织学分型（低分化癌/管状或乳头状腺癌）	0.170	0.134	0.008~2.361
浸润深度（黏膜下深层/黏膜下浅层及以上）	0.032	11.051	1.222~99.946

三、ESD术后患者的临床结局

28例切缘阳性的非治愈性切除患者中，18例（64.3%）进一步接受了外科手术，1例（3.6%）追加ESD，除1例患者失访外，其余8例因年龄过高拒绝接受进一步治疗，仅接受随访（图2）。对

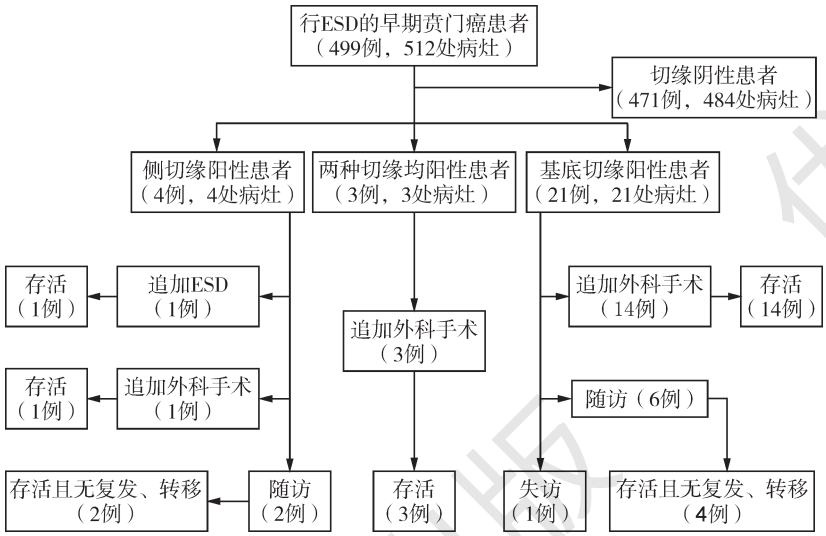

图2　早期贲门癌患者内镜黏膜下剥离术（ESD）后的临床病程

Kaplan-Meier曲线按追加治疗进行分层，发现追加治疗能延长早期贲门癌ESD术后标本切缘阳性患者的生存时间（*P*=0.022）（图3A）。

本研究中，共有493例（98.8%）患者随访成功，随访时间为2~81个月，平均33个月。12个月和35个月的生存率分别为99.2%和96.2%（图3B）。24例基底切缘阳性患者中1例失访，其他23例患者随访时间为4~62个月，平均30个月，随访期间有2例患者因肿瘤转移死亡，术后生存时间分别为13个月和14个月。基底切缘阳性与基底切缘阴性患者的生存率差异无统计学意义（*P*=0.709）（图3C）。7例侧切缘阳性患者的随访时间为29~73个月，平均44个月，随访期间7例患者无死亡，侧切缘阳性与侧切缘阴性患者的生存率差异也无统计学意义（*P*=0.612）（图3D）。

讨　论

ESD早期主要应用于体积大或形状复杂的病灶，与内镜黏膜切除术（endoscopic mucosal resection，EMR）相比，ESD的整块切除率和完全切除率更高[27]。随着技术的发展，ESD的适应证逐渐扩大，并发症发生率逐渐下降[28-29]。然而，早期贲门癌由于位置特殊性难以通过ESD彻底治愈[11]。目前很少有研究评估早期贲门癌患者的ESD疗效。Jang等[11]报道称，在71例因贲门癌行ESD整块切除的肿瘤病变中，有5例（7.0%）显示侧切缘阳性。

本研究主要目的是分析早期贲门癌患者ESD术后标本基底切缘和侧切缘阳性的危险因素。对于ESD非治愈性切除且未接受追加外科手术治疗的早期贲门癌患者来说，淋巴脉管浸润是影响预后的主要因素[30]。在早期胃腺癌整块切除病例中，肿瘤的位置、大小、组织学分型、淋巴脉管浸润和浸润深度增加与侧切缘阳性显著相关[31]。Wen等[32]发现肿瘤的最大径、浸润深度是浅表食管鳞状细胞癌患者ESD术后标本切缘阳性的危险因素。而在早期胃癌中，年龄、肿瘤分化程度和浸润深度与ESD术后标本侧切缘阳性相关[18]。另一项研究表明，贲门癌患者进行外科手术治疗时，切缘阳性的风险主要取决于癌症的浸润深度和原发肿瘤的大小[33]。我们发现，患者性别、病变最大径、淋巴脉管浸润、病变浸润深度和浸润模式是早期贲门癌患者ESD术后标本切缘阳性的危险因素。此前，有研究称肿瘤分化程度和最大径也是切缘阳性的独立危险因素。我们在单因素分析中发现病变最大径是基底切缘阳性的危险因素，但排除混杂因素后进行多因素分析显示肿瘤大小并不是基底切缘阳性的独立危险因素；肿瘤分化程度和最大径与侧切缘阳性均无显著相关性。未分化型癌更容易出现早期血管、淋巴结转移或深层浸润[34-35]。病灶体积较大时，其边界难以划定[33-34]。因此，内镜操作医师在术中应注意较大体积病灶、未分化型癌以及黏膜下浸润癌。ESD术前行超声内镜检查（endoscopic ultrasonography，EUS）可评估病灶范

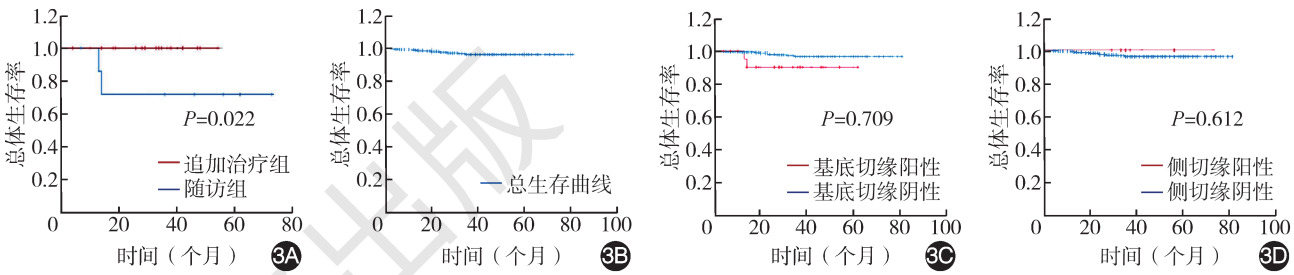

图3　早期贲门癌内镜黏膜下剥离术后患者的Kaplan-Meier曲线分析　3A：术后标本切缘阳性患者根据追加治疗进行分层的生存曲线；3B：总生存曲线；3C：按基底切缘阳性分层的生存曲线；3D：以侧切缘阳性分层的生存曲线

围、浸润深度和淋巴转移的可能性[36]。但是，目前关于EUS评估病变浸润深度的研究结果仍存在争议。既往有研究显示EUS评估浸润深度的准确率为67.4%，常规内镜为73.7%（P<0.001）；EUS诊断T1M敏感度为67.4%，T1SM敏感度为32.6%；高频微探头诊断准确率高于环扫EUS（79.5%比59.6%，P<0.001），与常规内镜无显著差异[37]。另外一项对比超声微探头与常规胃镜对早期胃癌T分期价值的研究也显示两者对T分期差异无统计学意义（P=0.052），胃下1/3、分化型、黏膜下层深部浸润病变常规内镜诊断准确性优于高频微探头，高频微探头并没有比单纯常规内镜增加T分期预测价值[38]。也有研究发现EUS对病变浸润深度方面具有辅助作用，高频超声探头对早期胃癌浸润深度评估的准确率为90%，其中病变部位是影响浸润深度评估非常关键因素[39]。EUS对贲门处病变浸润深度的评估效能差于远端胃，贲门处黏膜内癌诊断准确率为53.3%，黏膜下癌准确率为27.8%[40]。因此，未来仍需开展更多对照研究，以进一步评估EUS对早期贲门癌的诊断价值。窄带光成像（narrow band imaging，NBI）放大内镜则可以根据黏膜微血管形态判断病变的边界和浸润深度。为避免基底切缘和侧切缘阳性，可将NBI放大内镜和EUS相结合，明确病变大小[41]。此外，还需防止过度切除，以免造成周围组织畸形、狭窄。病理诊断对于确定基底切缘和侧切缘阳性十分重要。但是，ESD术式有时会造成切缘难以观察。

本研究的又一目的是评估早期贲门癌ESD术后标本切缘阳性患者的预后。随访的29~73个月中，7例侧切缘阳性患者生活质量均良好，且侧切缘阳性基底切缘阳性与早期贲门癌患者的生存率无明显相关性。切缘阳性对贲门癌预后的影响仍存在争议[33]。尽管ESD术后标本的边缘存在癌细胞，但由于电流灼烧，切除部位可能没有肿瘤残存[22]。因此，早期贲门癌患者接受ESD治疗后出现切缘阳性时，后续治疗方案很难产生定论。我们发现外科手术、ESD等追加治疗可以延长术后标本切缘阳性早期贲门癌患者的生存时间。但是，由于缺乏相关研究及指南，这些患者是否应进行根治性手术或药物干预还不能明确。为监测有无局部淋巴结复发、远处转移，上消化道内镜检查和CT检查是必不可少的。同时，也应考虑患者的整体情况和个人意愿。

本研究存在一定局限性。首先，由于ESD早期在国内尚处于新兴阶段，2015年之前我院仅对153例（29.8%）早期贲门癌病灶进行了ESD，大部分（70.1%）ESD从2015年之后才按照严格标准进行。因此，时间的变化和技术的进步可能导致偏倚。其次，本研究采用单中心回顾性分析，偏倚无可避免。最后，我院内镜中心手术质量较高，早期贲门癌患者ESD术后标本基底切缘和侧切缘阳性比例相对较小，也可能导致观察偏倚。

综上所述，本研究分析了早期贲门癌患者ESD术后标本基底切缘和侧切缘阳性的危险因素及预后。结果显示，对病变浸润深度和淋巴脉管浸润进行评估非常重要，可以避免肿瘤残留。此外，当患者术后标本已经出现切缘阳性时，强烈建议采取更多有利于预后的治疗措施。我们将进行更多高质量、多中心的长期随访研究，探讨早期贲门癌患者ESD术后标本切缘阳性的危险因素及后续治疗原则。

利益冲突　所有作者声明不存在利益冲突

作者贡献声明　吴竞：酝酿和设计试验，实施研究，采集数据，分析解释数据，起草文章；郑畅：酝酿和设计试验，统计分析，分析解释数据；张斌、孙琦：技术及材料支持，指导；曹守莉：采集数据，统计分析；邹晓平：对文章的知识性内容作批评性审阅，指导；王雷：对文章的知识性内容作批评性审阅，行政及材料支持，指导；徐桂芳：酝酿和设计试验，对文章的知识性内容作批评性审阅，行政、技术及材料支持，获取研究经费，指导

参　考　文　献

[1] Soetikno R, Kaltenbach T, Yeh R, et al. Endoscopic mucosal resection for early cancers of the upper gastrointestinal tract [J]. J Clin Oncol, 2005, 23(20): 4490-4498. DOI: 10.1200/JCO.2005.19.935.

[2] Neuhaus H. Endoscopic submucosal dissection in the upper gastrointestinal tract: present and future view of Europe[J]. Dig Endosc, 2009, 21(Suppl 1): S4-6. DOI: 10.1111/j.1443-1661.2009.00864.x.

[3] 陈琳, 陈超英, 郑炜烽, 等. 未分化型早期胃癌内镜黏膜下剥离指征的变迁[J]. 中华消化内镜杂志, 2024, 41(7): 532-536. DOI: 10.3760/cma.j.cn321463-20231027-00264.

[4] 王继龙, 刘揆亮, 孟凡冬, 等. 消化道早期癌内镜黏膜下剥离术质量控制体系的建立及研究进展[J]. 中华消化内镜杂志, 2025, 42(4): 266-272. DOI: 10.3760/cma. j. cn321463-20241123-00491.

[5] Hoteya S, Matsui A, Iizuka T, et al. Comparison of the clinicopathological characteristics and results of endoscopic submucosal dissection for esophagogastric junction and non-junctional cancers[J]. Digestion, 2013, 87(1): 29-33. DOI: 10.1159/000343934.

[6] Bae JH, Kim GH, Lee BE, et al. Factors associated with the outcomes of endoscopic submucosal dissection in pyloric neoplasms[J]. Gastrointest Endosc, 2015, 81(2): 303-311. DOI: 10.1016/j.gie.2014.06.002.

[7] 中华医学会消化内镜学分会食管协作组. 食管胃结合部癌内镜下诊治专家共识(2025, 上海)[J]. 中华消化内镜杂志, 2026, 43(2): 85-99. DOI: 10.3760/cma. j. cn321463-20251220-00009.

[8] Ryu KW, Choi IJ, Doh YW, et al. Surgical indication for non-curative endoscopic resection in early gastric cancer[J]. Ann Surg Oncol, 2007, 14(12): 3428-3434. DOI: 10.1245/s10434-007-9536-z.

[9] Jung H, Bae JM, Choi MG, et al. Surgical outcome after

incomplete endoscopic submucosal dissection of gastric cancer [J]. Br J Surg, 2011,98(1):73-78. DOI: 10.1002/bjs.7274.
[10] Sekiguchi M, Suzuki H, Oda I, et al. Risk of recurrent gastric cancer after endoscopic resection with a positive lateral margin [J]. Endoscopy, 2014, 46(4): 273-278. DOI: 10.1055/s-0034-1364938.
[11] Jang YS, Lee BE, Kim GH, et al. Factors associated with outcomes in endoscopic submucosal dissection of gastric cardia tumors: a retrospective observational study[J]. Medicine (Baltimore), 2015, 94(31): e1201. DOI: 10.1097/MD.0000000000001201.
[12] Lagergren F, Xie SH, Mattsson F, et al. Updated incidence trends in cardia and non-cardia gastric adenocarcinoma in Sweden[J]. Acta Oncol, 2018,57(9):1173-1178. DOI: 10.1080/0284186X.2018.1457797.
[13] Deans C, Yeo MS, Soe MY, et al. Cancer of the gastric cardia is rising in incidence in an Asian population and is associated with adverse outcome[J]. World J Surg, 2011, 35(3): 617-624. DOI: 10.1007/s00268-010-0935-0.
[14] Abrams JA, Gonsalves L, Neugut AI. Diverging trends in the incidence of reflux-related and Helicobacter pylori-related gastric cardia cancer[J]. J Clin Gastroenterol, 2013, 47(4): 322-327. DOI: 10.1097/MCG.0b013e318260177a.
[15] Ohno S, Tomisaki S, Oiwa H, et al. Clinicopathologic characteristics and outcome of adenocarcinoma of the human gastric cardia in comparison with carcinoma of other regions of the stomach[J]. J Am Coll Surg, 1995,180(5):577-582.
[16] Kajiyama Y, Tsurumaru M, Udagawa H, et al. Prognostic factors in adenocarcinoma of the gastric cardia: pathologic stage analysis and multivariate regression analysis[J]. J Clin Oncol, 1997, 15(5): 2015-2021. DOI: 10.1200/JCO.1997.15.5.2015.
[17] Tajima Y, Nakanishi Y, Yoshino T, et al. Clinicopathological study of early adenocarcinoma of the gastric cardia: comparison with early adenocarcinoma of the distal stomach and esophagus[J]. Oncology, 2001, 61(1): 1-9. DOI: 10.1159/000055345.
[18] Wen J, Linghu EQ, Yang YS, et al. Associated risk factor analysis for positive resection margins after endoscopic submucosal dissection in early-stage gastric cancer[J]. J BUON, 2015,20(2):421-427.
[19] Hwang JJ, Park KJ, Park YS, et al. A scoring system for patients with a tumor-positive lateral resection margin after endoscopic resection of early gastric cancer[J]. Surg Endosc, 2016,30(7):2751-2758. DOI: 10.1007/s00464-015-4543-9.
[20] Verdecchia A, Corazziari I, Gatta G, et al. Explaining gastric cancer survival differences among European countries[J]. Int J Cancer, 2004,109(5):737-741. DOI: 10.1002/ijc.20047.
[21] Xu G, Zhang W, Lv Y, et al. Risk factors for under-diagnosis of gastric intraepithelial neoplasia and early gastric carcinoma in endoscopic forceps biopsy in comparison with endoscopic submucosal dissection in Chinese patients[J]. Surg Endosc, 2016,30(7):2716-2722. DOI: 10.1007/s00464-015-4534-x.
[22] Kim TK, Kim GH, Park DY, et al. Risk factors for local recurrence in patients with positive lateral resection margins after endoscopic submucosal dissection for early gastric cancer [J]. Surg Endosc, 2015, 29(10): 2891-2898. DOI: 10.1007/s00464-014-4016-6.
[23] Lee JH, Lee JH, Kim KM, et al. Clinicopathological factors of multiple lateral margin involvement after endoscopic submucosal dissection for early gastric cancer[J]. Surg Endosc, 2015, 29(12): 3460-3468. DOI: 10.1007/s00464-015-4095-z.
[24] Dixon MF. Gastrointestinal epithelial neoplasia: Vienna revisited[J]. Gut, 2002, 51(1): 130-131. DOI: 10.1136/gut.51.1.130.
[25] Sano T, Aiko T. New Japanese classifications and treatment guidelines for gastric cancer: revision concepts and major revised points[J]. Gastric Cancer, 2011, 14(2): 97-100. DOI: 10.1007/s10120-011-0040-6.
[26] Xu G, Peng C, Li X, et al. Endoscopic resection of gastritis cystica profunda: preliminary experience with 34 patients from a single center in China[J]. Gastrointest Endosc, 2015, 81(6): 1493-1498. DOI: 10.1016/j.gie.2014.11.017.
[27] Park YM, Cho E, Kang HY, et al. The effectiveness and safety of endoscopic submucosal dissection compared with endoscopic mucosal resection for early gastric cancer: a systematic review and metaanalysis[J]. Surg Endosc, 2011, 25(8):2666-2677. DOI: 10.1007/s00464-011-1627-z.
[28] Yamaguchi N, Isomoto H, Fukuda E, et al. Clinical outcomes of endoscopic submucosal dissection for early gastric cancer by indication criteria[J]. Digestion, 2009,80(3):173-181. DOI: 10.1159/000215388.
[29] Lee H, Yun WK, Min BH, et al. A feasibility study on the expanded indication for endoscopic submucosal dissection of early gastric cancer[J]. Surg Endosc, 2011, 25(6): 1985-1993. DOI: 10.1007/s00464-010-1499-7.
[30] Ahn JY, Jung HY, Choi JY, et al. Natural course of noncurative endoscopic resection of differentiated early gastric cancer[J]. Endoscopy, 2012,44(12):1114-1120. DOI: 10.1055/s-0032-1325676.
[31] Fu QY, Cui Y, Li XB, et al. Relevant risk factors for positive lateral margin after en bloc endoscopic submucosal dissection for early gastric adenocarcinoma[J]. J Dig Dis, 2016, 17(4): 244-251. DOI: 10.1111/1751-2980.12342.
[32] Wen J, Linghu E, Yang Y, et al. Relevant risk factors and prognostic impact of positive resection margins after endoscopic submucosal dissection of superficial esophageal squamous cell neoplasia[J]. Surg Endosc, 2014, 28(5): 1653-1659. DOI: 10.1007/s00464-013-3366-9.
[33] Shen JG, Cheong JH, Hyung WJ, et al. Influence of a microscopic positive proximal margin in the treatment of gastric adenocarcinoma of the cardia[J]. World J Gastroenterol, 2006,12(24):3883-3886. DOI: 10.3748/wjg.v12.i24.3883.
[34] Kakushima N, Ono H, Tanaka M, et al. Factors related to lateral margin positivity for cancer in gastric specimens of endoscopic submucosal dissection[J]. Dig Endosc, 2011,23(3): 227-232. DOI: 10.1111/j.1443-1661.2010.01092.x.
[35] Lee TH, Cho JY, Chang YW, et al. Appropriate indications for endoscopic submucosal dissection of early gastric cancer according to tumor size and histologic type[J]. Gastrointest Endosc, 2010,71(6):920-926. DOI: 10.1016/j.gie.2009.12.005.
[36] Fujishiro M, Kodashima S, Goto O, et al. Endoscopic submucosal dissection for esophageal squamous cell neoplasms[J]. Dig Endosc, 2009,21(2):109-115. DOI: 10.1111/j.1443-1661.2009.00837.x.
[37] Choi J, Kim SG, Im JP, et al. Comparison of endoscopic ultrasonography and conventional endoscopy for prediction of depth of tumor invasion in early gastric cancer[J]. Endoscopy, 2010,42(9):705-713. DOI: 10.1055/s-0030-1255617.
[38] Choi J, Kim SG, Im JP, et al. Is endoscopic ultrasonography indispensable in patients with early gastric cancer prior to endoscopic resection? [J]. Surg Endosc, 2010, 24(12): 3177-3185. DOI: 10.1007/s00464-010-1112-0.
[39] Yoshida S, Tanaka S, Kunihiro K, et al. Diagnostic ability of high-frequency ultrasound probe sonography in staging early gastric cancer, especially for submucosal invasion[J]. Abdom Imaging, 2005, 30(5): 518-523. DOI: 10.1007/s00261-004-0287-z.
[40] Park CH, Park JC, Chung H, et al. A specific role of endoscopic ultrasonography for therapeutic decision-making in patients with gastric cardia cancer[J]. Surg Endosc, 2016, 30(10):4193-4199. DOI: 10.1007/s00464-015-4728-2.
[41] Yoshida T, Inoue H, Usui S, et al. Narrow-band imaging system with magnifying endoscopy for superficial esophageal lesions[J]. Gastrointest Endosc, 2004, 59(2): 288-295. DOI: 10.1016/s0016-5107(03)02532-x.