·论著·

探头式激光共聚焦显微内镜在小肠疾病中的图像特征

董元航[1]　张晓庆[2]　张平平[1]　刘雪菲[3]　满晓华[1]　汪培钦[4]　陈洁[1]

[1]海军军医大学第一附属医院消化内科，上海 200433；[2]海军军医大学第一附属医院急诊内科，上海 200433；[3]海军军医大学第一附属医院病理科，上海 200433；[4]海军军医大学第二附属医院消化内科，上海 200433

通信作者：汪培钦，Email：fjqpq1987@163.com；陈洁，Email：jiechen0115@sohu.com

【摘要】 目的　探讨探头式激光共聚焦显微内镜（probe-based confocal laser endomicroscopy，pCLE）在小肠疾病，尤其是小肠肿瘤中的图像特征表现。**方法**　回顾性纳入 2023 年 12 月至 2024 年 8 月在海军军医大学第一附属医院接受小肠镜和 pCLE 检查的小肠疾病患者，最终依据病理诊断作为诊断金标准进行分析诊断。观察小肠镜及 pCLE 表现，将 pCLE 图像特征与病理诊断进行对照。**结果**　收集 20 例小肠疾病患者的资料，女 15 例、男 5 例。行经口小肠镜检查患者 15 例，行经肛小肠镜检查患者 5 例。收集病例包括小肠淋巴瘤 6 例（30%），空肠腺癌 4 例（20%），脂肪瘤 2 例（10%），Peutz-Jeghers 综合征 5 例（25%），多发炎性纤维性息肉、蓝色橡皮泡痣综合征、炎症性肠病各 1 例（5%）。pCLE 对显示隐窝、上皮、腺体及血管的纹理、形态、排列等具有显著优势，可很好地区别上述疾病。**结论**　pCLE 可显示小肠疾病的图像特征，尤其为小肠肿瘤疾病的早期诊断提供帮助。

【关键词】 肠肿瘤；　十二指肠镜；　血管显微镜检查；　激光共聚焦显微内镜

Imaging features of probe-based confocal laser endomicroscopy in small intestinal diseases

Dong Yuanhang[1], Zhang Xiaoqing[2], Zhang Pingping[1], Liu Xuefei[3], Man Xiaohua[1], Wang Peiqin[4], Chen Jie[1]

[1]Department of Gastroenterology, The First Affiliated Hospital of Naval Medical University, Shanghai 200433, China; [2]Department of Emergency, The First Affiliated Hospital of Naval Medical University, Shanghai 200433, China; [3]Department of Pathology, The First Affiliated Hospital of Naval Medical University, Shanghai 200433, China; [4]Department of Gastroenterology, The Second Affiliated Hospital of Naval Medical University, Shanghai 200433, China

Corresponding author: Wang Peiqin, Email: fjqpq1987@163.com; Chen Jie, Email: jiechen0115@sohu.com

【Abstract】 Objective　To explore the imaging features of probe-based confocal laser endomicroscopy (pCLE) in small intestinal diseases, especially small intestinal tumors. **Methods**　A retrospective study was conducted on patients who underwent enteroscopy and pCLE examination at the First Affiliated Hospita of Naval Medical University from December 2023 to August 2024. The final analysis and diagnosis were based on pathological diagnosis as the gold standard. The finding of enteroscopy and pCLE were observed, and the pCLE image features were compared with the pathological diagnosis. **Results**　Data from 20 patients with small intestinal diseases were collected, including 15 females and 5 males. Fifteen patients underwent oral enteroscopy, and 5 patients underwent anal enteroscopy.The diagnoses included 6 cases (30%) of small intestinal lymphoma, 4 cases (20%) of jejunal adenocarcinoma, 2 cases (10%) of lipoma, 5 cases (25%) of Peutz-Jeghers syndrome, and 1 case each (5%) of multiple inflammatory fibroid polyps, blue rubber bleb nevus syndrome, and inflammatory bowel disease. pCLE showed significant advantages in demonstrating the texture, morphology, and arrangement of crypts, epithelium, glands, and vessels, allowing good differentiation among the above diseases. **Conclusion**　pCLE can reveal the imaging characteristics of small intestinal diseases, which can assist the early diagnosis of small intestinal tumors.

DOI：10.3760/cma.j.cn321463-20250623-00112

收稿日期　2025-06-23　　**本文编辑**　周昊

引用本文：董元航, 张晓庆, 张平平, 等. 探头式激光共聚焦显微内镜在小肠疾病中的图像特征[J]. 中华消化内镜杂志, 2026, 43(4): 290-296. DOI: 10.3760/cma.j.cn321463-20250623-00112.

【Key words】 Intestinal neoplasms; Duodenoscopes; Microscopic angioscopy; Confocal laser endomicroscope

小肠是人体最长的消化管道，且解剖特殊，起病隐匿，症状多样、异质性强，缺乏特异性[1]，即便是经验丰富的医生，诊断也较困难。双气囊小肠镜的应用较其他方法（如胶囊内镜、断层影像等），显著提升了小肠疾病的诊断率，尤其是小肠肿瘤的检出率[2]。近十年来，国内外在双气囊小肠镜对小肠疾病的诊断及治疗领域积累了大量经验，其总体诊断率 68.10%（各地域存在差异，如亚洲诊断率 70.50%，北美诊断率 60.80%）[3]。因小肠镜操作复杂、对技术要求高，故如何提高诊断率，降低漏诊率、误诊率，仍是临床研究的方向。

激光共聚焦显微内镜（confocal laser endomicroscopy，CLE）是一种将共聚焦显微镜与传统内镜结合，实时获得胃肠道黏膜层高放大和高分辨率图像的内镜检查方法，分为整合式 CLE（endoscope-based CLE，eCLE）和探头式 CLE（probe-based CLE，pCLE）[4]。与 eCLE 相比，pCLE 具有扫描速度快、灵活便利，且图像清晰度和诊断准确性均更佳的优点，应用较为广泛[5]。pCLE 可将共聚焦小探头插入活检孔直接探查胃肠道黏膜，提供近 1 000 倍放大的消化道黏膜实时动态显微成像，观察病灶表面形态学结构和黏膜组织学结构，达到与横切的组织病理切片相似的成像效果，减少病理活检等待时间，提高靶向活检的准确性，因此被誉为“光学活检”[6]。有研究表明，pCLE 可用于诊断 Barrett 食管、结直肠息肉、溃疡性结肠炎、不确定性胆管狭窄等，甚至可用于体内分析毛细血管、淋巴管和上皮细胞的异常以及各种小肠疾病[7]。

临床上鲜有双气囊小肠镜联合 pCLE 对小肠疾病成像的系统性报道，尤其是小肠肿瘤相关者。本研究旨在探究小肠疾病在 pCLE 图像中的特征，尤其分析小肠肿瘤在 pCLE 图像中的特征，期望为小肠肿瘤疾病的诊断提供帮助。

资料与方法

一、研究对象

回顾性纳入 2023 年 12 月至 2024 年 8 月在我院接受小肠镜和 pCLE 检查的小肠疾病患者。纳入标准：（1）年龄 12~80 岁；（2）符合胃肠镜检查适应证；（3）签署书面知情同意书的患者。排除标准：（1）妊娠期、哺乳期、有受孕可能未采取有效避孕措施者及准备受孕者；（2）半年内参加其他临床试验者或存在其他指标异常，经研究医生判断不适合纳入研究；（3）有相关药物过敏史者，如麻醉药物、荧光素钠、肠道准备药物等。共纳入受检者 20 例，其中男 5 例、女 15 例，年龄（51.05±18.66）岁（14~78 岁）。

二、研究方法

1. 术前准备：根据患者临床症状和检查结果决定进镜路径。经口小肠镜患者检查前禁食 12 h，禁水 6 h，经肛小肠镜患者术前口服复方聚乙二醇散 2 袋（规格为 69.56 mg/袋）以 2 L 温开水稀释，术前所有患者完善心电图、胸片、血常规、凝血、肝肾功能、肿瘤标志物等常规检查。采用富士 EN-580T 双气囊小肠镜，活检孔道 3.2 mm，精微视达的倍晰®共聚焦显微内窥镜。

2. 操作步骤：在检查前 5 min 静脉注射稀释后的 1% 荧光素钠注射液 2 mL 进行过敏试验，如无药物过敏反应发生，在全麻后进行内镜操作。当达到目标病变时，静脉推注 2 mL 10% 的荧光素钠，启动激光共聚焦的扫描系统，将探头通过小肠镜活检钳道送入病灶黏膜表面，观察激光共聚焦扫描层面的图像。

3. 数据收集：收集所有患者的临床资料（如年龄、性别等）、入院时实验室检查结果（如血常规、肝肾功能、凝血功能等）、小肠镜的进镜方式、小肠镜图像、pCLE 图像、病理报告和最终诊断。活检组织标本及手术标本经 10% 福尔马林液（40% 甲醛溶液）固定后，进行石蜡包埋、切片和 HE 染色最终作出病理诊断。

4. pCLE 图像质量评估及控制：将图像质量分为如下 3 个等级：好（图像无运动伪影，可以分清单个细胞）、一般（图像有运动伪影，但可以分清组织的结构）、差（图像伪影明显，无法对图像做出判断）。所有 pCLE 图像经过 2 位资深内镜医师评估，2 位医师一致评定为质量差的图像被排除。每位患者收集 pCLE 完整视频资料 3 套，共 60 个视频用于分析，并导出 824 张图片做进一步分析。

5. 不良事件发生率：试验中密切观察手术中出现的如恶心、呕吐、痉挛、出血、穿孔、感染以及生命体征异常等不良事件情况。

6. 统计学处理：数据经 SPSS 22 软件进行统计分析，计数资料以例（%）表示，计量资料用 $\bar{x}\pm s$ 表示进行比较。

结　果

一、基本资料

本研究采集 20 例小肠疾病患者的资料，女

15 例、男 5 例，行经口小肠镜检查患者 15 例，行经肛小肠镜检查患者 5 例。患者中诊断为小肠淋巴瘤 6 例，空肠腺癌 4 例，脂肪瘤 2 例，Peutz-Jeghers 综合征 5 例，多发炎性纤维性息肉、蓝色橡皮泡痣综合征、炎症性肠病各 1 例。

二、pCLE 结果与病理诊断的比较

1. 小肠疾病在小肠镜和 pCLE 下的表现：详见表 1。

表 1　20 例小肠疾病患者在双气囊小肠镜和探头式激光共聚焦显微内镜（pCLE）下的特点

患者编号	最终诊断	性别	年龄（岁）	小肠镜途径	病变位置	症状	双气囊小肠镜表现	pCLE 表现	基于 pCLE 测量的毛细血管内径（mm，$\bar{x}\pm s$）
1	弥漫性大 B 细胞淋巴瘤	女	59	经肛	回肠中段	腹胀	回肠中段隆起凹陷性病变	充满多边形、稍窄且伸展的毛细血管，呈“足球样”特征，具有均匀的暗细胞，淋巴细胞，部分区域上皮结构消失，部分黏膜固有层可见黑色的颗粒细胞浸润	20.50±1.84
2	弥漫大 B 细胞淋巴瘤	男	74	经口	空肠上段	嗳气	空肠上段凹陷性病变	小肠黏膜血管结构，部分区域血管增粗，血管周围可见荧光素钠渗出	17.75±2.20
3	弥漫大 B 细胞淋巴瘤（non-GCB 型）	女	59	经口	空肠上段	体检	空肠上段隆起凹陷性病变	上皮结构消失，部分黏膜固有层可见黑色的颗粒细胞浸润	21.00±1.40
4	弥漫大 B 细胞淋巴瘤	男	78	经口	空肠上段	黑便	空肠上段隆起凹陷性病变	小肠黏膜上皮间距增宽，部分区域上皮结构消失，部分黏膜固有层可见黑色的颗粒细胞浸润	20.40±2.40
5	弥漫大 B 细胞淋巴瘤	男	73	经口	空肠上段	黑便	空肠上段隆起凹陷性病变	小肠黏膜上皮间距增宽，部分区域上皮结构消失，部分黏膜固有层可见黑色的颗粒细胞浸润	26.89±4.78
6	弥漫大 B 细胞淋巴瘤	女	59	经口	空肠上段	体检	空肠上段隆起凹陷性病变	上皮结构消失，部分黏膜固有层可见黑色的颗粒细胞浸润	20.70±1.98
7	空肠腺癌	女	28	经口	空肠上段	腹胀	空肠隆起性病变	上皮中断、拥挤、分支、部分区域上皮结构消失，取而代之为黑色团块，部分残存上皮中可见上皮细胞大小、形态不一	23.20±2.44
8	空肠腺癌	女	54	经口	空肠上段	腹痛	空肠隆起性凹陷性病变，表面黏膜粗糙，肠腔狭窄	小肠黏膜血管结构，大部分区域血管增粗，血管周围可见荧光素钠渗出	26.80±3.54
9	空肠腺癌	女	71	经口	空肠上段	腹痛	空肠隆起性病变	小肠黏膜血管结构，大部分区域血管增粗，血管周围可见荧光素钠渗出	23.50±3.79
10	空肠腺癌	女	61	经口	空肠上段	恶心	空肠隆起性病变	上皮中断、拥挤、分支、部分区域上皮结构消失	31.75±3.49
11	脂肪瘤	女	69	经口	空肠上段	体检	空肠黏膜下隆起	小肠黏膜上皮间距增宽，部分上皮杯状细胞减少，少部分区域上皮未见杯状细胞	12.83±1.94
12	脂肪瘤	女	61	经肛	回肠下段	腹胀	回肠黏膜下隆起	小肠黏膜上皮间距增宽，部分上皮杯状细胞减少，少部分区域上皮未见杯状细胞	14.43±2.15
13	Peutz-Jeghers 综合征	男	14	经口	空肠下段	腹痛	空肠下段息肉样隆起	见小肠黏膜血管结构，少部分区域血管增粗，小肠上皮间距增宽，部分上皮杯状细胞减少。	18.67±2.50
14	Peutz-Jeghers 综合征伴低级别上皮内瘤变	女	44	经口	空肠下段	腹痛	空肠下段息肉样隆起	小肠黏膜血管结构，小肠上皮间距增宽，部分上皮杯状细胞减少	27.67±4.41
15	Peutz-Jeghers 综合征	女	25	经肛	回肠上段	腹痛	回肠下段息肉样隆起	少部分区域血管增粗，小肠上皮间距增宽，部分上皮杯状细胞减少	19.13±2.99
16	Peutz-Jeghers 综合征	女	31	经肛	回肠上段	腹痛	回肠下段息肉样隆起	小肠上皮间距增宽，部分上皮杯状细胞减少	17.05±2.08
17	Peutz-Jeghers 综合征	男	29	经肛	回肠上段	腹痛	回肠下段息肉样隆起	小肠上皮间距增宽，部分上皮杯状细胞减少	18.60±2.07
18	多发炎性纤维性息肉	女	61	经口	空肠下段	体检	空肠下段息肉样隆起	小肠黏膜上皮刷状缘结构，隐窝开口延长或分支、部分上皮杯状细胞减少，荧光素钠血管渗出明显	17.60±3.03
19	蓝色橡皮泡痣综合征	女	33	经口	空肠上段	贫血	空肠上段多发蓝色血管瘤样隆起	小肠黏膜刷状缘结构，隐窝开口延长、分支、扩张，可见不同口径的毛细血管，部分腺体间见少量荧光素钠渗漏	18.83±5.19
20	炎症性肠病	女	38	经口	空肠上段	黏液血便	空肠上段多发溃疡	小肠黏膜上皮刷状缘结构，隐窝开口延长或分支，腺体间隙荧光素钠渗漏明显	19.28±2.56

2. 小肠疾病 pCLE 图片特征及与病理诊断对照

（1）小肠淋巴瘤：共聚焦下充满多边形、稍窄且伸展的毛细血管，呈“足球样”特征，具有均匀的暗细胞，淋巴细胞，部分区域上皮结构消失，部分黏膜固有层可见黑色的颗粒细胞浸润。病理提示：淋巴样肿瘤细胞增生，肿瘤细胞大小一致，圆形，类圆形，中等偏大，核大，圆形，胞质中等、淡染，核分裂像易见，肿瘤旁肠黏膜固有层见较多淋巴细胞浸润，并见增生的纤维细胞（图 1）。

（2）空肠腺癌：共聚焦下可见上皮中断、拥挤、分支、部分区域上皮结构消失，取而代之为黑色团块，部分残存上皮中可见上皮细胞大小、形态不一；固有层可观察到明显的扩张的毛细血管。病理提示：小肠肿瘤中至低分化，呈柱状或卵圆形，排列成腺样或散在分布，浸润深度浆膜下层（图 2）。

（3）脂肪瘤：共聚焦下可见小肠黏膜刷状缘结构，腺上皮间距增宽且扩张，部分隐窝荧光素钠渗漏，极少处见上皮结构稍不规则。病理提示：细胞相互挤压呈多角形空泡状，核被挤压一边，卵圆形，浓染，肿瘤中有很薄的结缔组织间隔，将瘤细胞分成小叶结构（图 3）。

（4）Peutz-Jeghers 综合征：共聚焦下可见小肠黏膜血管结构，少部分区域血管增粗（>20 μm），小肠上皮间距增宽，部分上皮杯状细胞减少。病理提示：错构瘤型息肉（图 4）。

（5）多发炎性纤维性息肉：共聚焦下可见小肠黏膜上皮刷状缘结构，隐窝开口延长或分支、部分上皮杯状细胞减少，荧光素钠血管渗出明显。病理提示：梭形细胞增生，位于黏膜下层，为短梭形，胞质丰富，核分裂罕见，细胞呈束状或围绕血管呈葱皮样排列，延伸至固有肌层，间质疏松伴较多的炎细胞浸润，其中可见较密集的嗜酸粒细胞，间质亦见丰富的纤维血管及血管周围密集浸润的淋巴细胞及浆细胞（图 5）。

（6）蓝色橡皮泡痣综合征：共聚焦下可见小肠黏膜刷状缘结构，隐窝开口延长、分支、扩张，可见不同口径的毛细血管，部分腺体间见少量荧光素钠渗漏（图 6）。

（7）炎症性肠病：共聚焦下可见小肠黏膜血管结构，部分区域血管增粗（>20 μm），血管周围可见荧光素钠渗出，可见小肠黏膜上皮刷状缘结构，隐窝开口延长或分支，腺体间隙荧光素钠渗漏明显。病理提示：黏膜中度慢性活动性炎及糜烂，固有层内较多淋巴、浆细胞、中性粒细胞散在浸润，并见炎性坏死渗出（图 7）。

3. 不良事件：术中及术后均没有双气囊小肠镜和 pCLE 操作过程中的不良事件，如出血、胰腺炎、穿孔等，没有静脉注射荧光素不良反应，没有麻醉相关不良反应，如吸入性肺炎、低血压、呼吸抑制等。

讨　论

本研究显示 pCLE 在小肠肿瘤中具有很好的辨别力，其对显示隐窝、上皮、腺体及血管的纹理、形态、排列等，具有显著优势。既往研究纳入的患者以炎症性病变为主，对诸如肿瘤性疾病的 pCLE 图像特征缺乏数据总结，本研究中收集的病例绝大多数为肿瘤性病变的患者，填补了 pCLE 诊断小肠肿瘤的空白，体现了更优的临床普适性。

本研究可见正常小肠黏膜上皮细胞层排列整齐，细胞界限清晰，杯状细胞在隐窝中分布均匀，呈现为大而黑的圆形结构；隐窝结构清晰可见，形状规则，排列有序；黏膜下微血管网络规则，血管走行清晰，无扩张或扭曲，显示出良好的血管形态。

与 Deb 等[8]报道脑肿瘤的病理组织学分期与外科标本的毛细血管直径呈正相关的结果相近，对空肠腺癌的 pCLE 特征进行分析，可见空肠腺癌的共聚焦表现为上皮中断、拥挤、分支、部分区域上皮结构消失，取而代之为黑色团块，部分残存上皮中可见上皮细胞大小、形态不一；固有层可观察到明显扩张的毛细血管。还有报道认为肿瘤病变中，不规则扩张的毛细血管可能表明恶性程度[9]。本研究中见小肠淋巴瘤的 pCLE 特征为充满多边形、稍窄且伸展的毛细血管，毛细血管直径>20 mm，呈“足球样”特征，具有均匀的暗细胞，淋巴细胞，部分区域上皮结构消失，部分黏膜固有层可见黑色的颗粒细胞浸润，病理结果提示淋巴样肿瘤细胞增生。

血管发育不良性疾病常显示大多数不同口径的毛细血管[10]，我们用 pCLE 观察了 1 例蓝色橡皮泡痣综合征的患者，该病变的特征为小肠黏膜刷状缘结构，隐窝开口延长、分支、扩张，可见不同口径的毛细血管，部分腺体间见少量荧光素钠渗漏。

Peutz-Jeghers 综合征组织学特点为紊乱增生的黏膜腺体和分支排列的平滑肌组成，需与腺癌的浸润相鉴别，杯状细胞是否缺失被认为是区分腺瘤和增生性息肉的关键[11]。我们利用 pCLE 对 Peutz-Jeghers 综合征的患者进行观察发现，pCLE 下

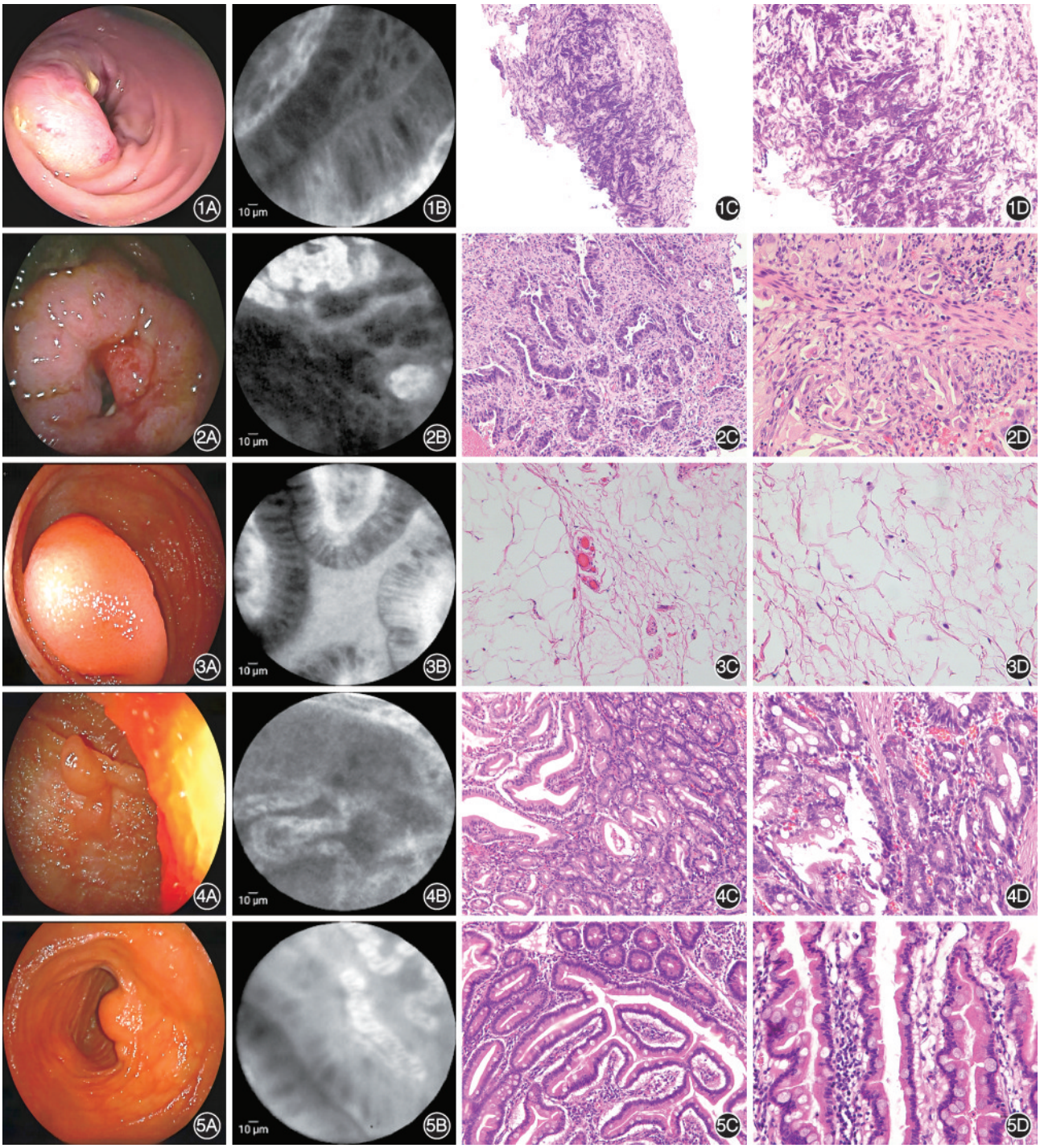

图 1　淋巴瘤（编号为 2 号的患者）　1A：小肠镜提示回肠中段隆起凹陷性病变；1B：共聚焦见充满多边形、稍窄且伸展的毛细血管，部分区域上皮结构消失，部分黏膜固有层可见黑色的颗粒细胞浸润；1C：活检标本　HE　×200；1D：活检标本　HE　×400　**图 2**　空肠腺癌（编号为 8 号的患者）　2A：小肠镜图片；2B：共聚焦下见上皮中断、拥挤、分支、部分区域上皮结构消失，见大量黑色团块；2C：活检标本　HE　×200；2D：活检标本　HE　×400　**图 3**　脂肪瘤（编号为 11 号的患者）　3A：小肠镜图片；3B：共聚焦下可见小肠黏膜刷状缘结构，腺上皮间距增宽且扩张；3C：活检标本　HE　×200；3D：活检标本 HE ×400　**图 4**　Peutz-Jeghers 综合征（编号为 15 号的患者）　4A：小肠镜图片；4B：共聚焦下可见小肠黏膜血管结构，少部分区域血管增粗，小肠上皮间距增宽，部分上皮杯状细胞减少；4C：活检标本　HE　×200；4D：活检标本　HE　×400　**图 5**　多发炎性纤维性息肉（编号为 18 号的患者）　5A：小肠镜图片；5B：共聚焦下可见小肠黏膜上皮刷状缘结构，隐窝开口延长或分支；5C：活检标本　HE　×200；5D：活检标本　HE　×400

小肠黏膜血管结构，少部分区域血管增粗，小肠上皮间距增宽，部分上皮杯状细胞减少。

炎症性病变的 pCLE 图像特征的研究有很多[12]，公认的特征为炎症区域的上皮细胞层可能出现结构紊乱，细胞界限模糊，杯状细胞浸润可能增多，隐窝结构可能出现不规则或扭曲，可能出现炎

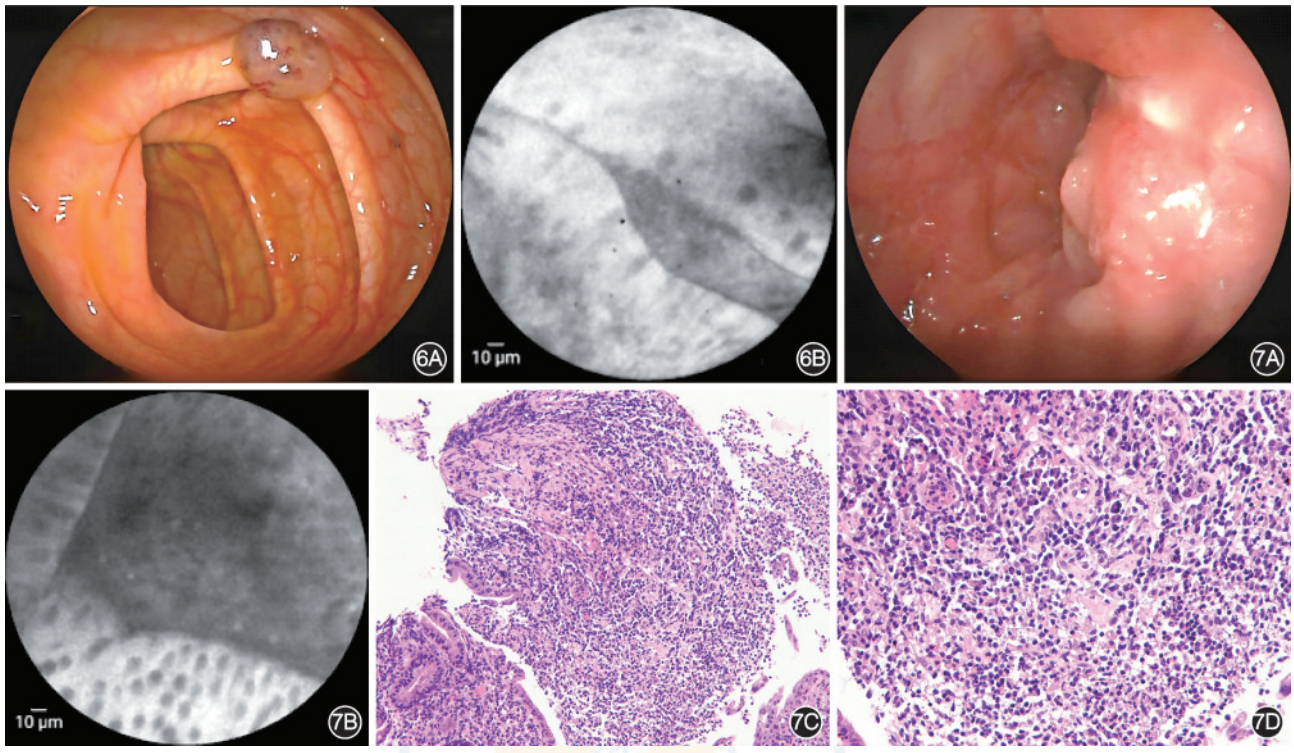

图6　蓝色橡皮泡痣综合征（编号为19号的患者）　6A：小肠镜图片；6B：共聚焦下可见小肠黏膜刷状缘结构，隐窝开口延长、分支、扩张，可见不同口径的毛细血管　**图7**　炎症性肠病（编号为20号的患者）　7A：小肠镜图片；7B：共聚焦下可见小肠黏膜血管结构，部分区域血管增粗，血管周围可见荧光素钠渗出，可见小肠黏膜上皮刷状缘结构，隐窝开口延长或分支；7C：活检标本　HE　×200；7D：活检标本　HE　×400

症细胞的浸润。本研究中，对溃疡性结肠炎患者进行pCLE观察，发现部分区域血管增粗，血管周围可见荧光素钠渗出，隐窝开口延长或分支，腺体间隙荧光素钠渗漏明显，提示该患者存在活动性炎症。

本研究在应用pCLE观察不同肿瘤性病变在pCLE下都有较易辨别的特征性图像的改变。上述病变的特征性pCLE图像与组织病理学结果之间展现出极高的一致性，提示共聚焦内镜对小肠肿瘤性病变具有很好的诊断效能，和手术后的病理组织相比，共聚纤维内镜同样显示出有序的结构特征。

我们的病例中还包括了黏膜下肿瘤的患者，此为第一次报道pCLE诊断小肠黏膜下肿瘤患者。之前研究发现实时nCLE对胃黏膜下肿瘤的诊断准确率高达88.3%[13]，CLE和超声内镜对于胃黏膜下肿瘤的诊断两者之间具有一致性，可能为诊断黏膜下疾病提供帮助。本研究表明，pCLE对小肠黏膜下肿瘤的诊断结果亦令人满意，可改善黏膜下肿瘤管理的临床决策。

CLE克服了内镜取样技术的固有局限，已被美国食品和药物管理局（food and drug administration，FDA）批准用于临床。欧洲胃肠内镜学会（European society for gastrointestinal endoscopy，ESGE）和美国胃肠内镜学会（American society for gastrointestinal endoscopy，ASGE）在指南中将CLE列为推荐的诊断工具，并建议其在发达国家推广应用和普及[14-15]。pCLE不仅具有高分辨显微图像采集、检测视野宽、深度深、可达到细胞水平的活体显微组织结构成像的技术优势，还可以帮助减少诊断的活组织检查次数，且成本及医疗费用支出也相对较低。我们同时也积极响应国家“十三五”加快医疗器械国产化部署的政策，探索更适合国内各层级医疗机构的国产医疗设备，促进创新国产医疗设备在医疗机构的普及应用。

在进行pCLE操作时，为使图像对比更清晰，通常需使用荧光对比剂。静脉注射的荧光素钠在黏膜层中分布均匀，提供了对细胞、血管和结缔组织的高分辨率成像[16]。然而，由于荧光素钠的药物动力学特性，不会选择性地富集在胃肠上皮细胞的细胞核中，因此在pCLE图像中，细胞核的识别可能不如其他细胞结构清晰。荧光素钠渗漏是pCLE特有的表现，对病变的观察有独一无二的不可替代性。这意味着在pCLE图像中，细胞核可能不会显示出明显的荧光信号，而细胞质和其他细胞内结构由于荧光素钠的染色可能会更加突出[17-18]。我们在炎

性疾病和蓝色橡皮泡痣综合征中都观察到了荧光素钠渗漏情况，可能是pCLE对该类疾病诊断的敏感度和特异度稍差的原因。

尽管目前pCLE在图像清晰度、扫描范围、成像深度等方面仍存在局限性，但随着新型荧光对比剂和分子标记如荧光标记的抗体、多肽、连接有单克隆抗体的金原子纳米团以及5-羧基二乙酸荧光素等的应用，pCLE在靶向诊断、导活检和治疗中的作用必将越来越凸显[19-20]。

本研究的不足之处为单中心、回顾性研究，样本量有限，需要多中心、前瞻性、大样本量的队列研究来进一步验证和扩展结论。本研究通过分析pCLE在小肠疾病中的特征，评估pCLE技术在小肠疾病实时诊断中的应用潜力，尤其是在小肠肿瘤中的特征，期望为小肠疾病的早期诊断和精确治疗提供新的依据。

利益冲突　所有作者声明不存在利益冲突

作者贡献声明　董元航：提出研究选题，设计研究方案；张晓庆：撰写及修订论文；张平平：实施研究，采集整理数据，统计分析；刘雪菲、满晓华：提供病理支持；汪培钦、陈洁：指导性支持，终审论文

参 考 文 献

[1] Manno M, Barbera C, Bertani H, et al. Single balloon enteroscopy: Technical aspects and clinical applications[J]. World J Gastrointest Endosc, 2012, 4(2):28-32. DOI: 10.4253/wjge.v4.i2.28.

[2] Yamamoto H, Sekine Y, Sato Y, et al. Total enteroscopy with a nonsurgical steerable double-balloon method[J]. Gastrointest Endosc, 2001,53(2):216-220. DOI:10.1067/mge.2001.112181.

[3] Teshima CW, Kuipers EJ, van Zanten SV, et al. Double balloon enteroscopy and capsule endoscopy for obscure gastrointestinal bleeding: an updated meta-analysis[J]. J Gastroenterol Hepatol, 2011, 26(5): 796-801. DOI: 10.1111/j.1440-1746.2010.06530.x.

[4] Stolte M. The new Vienna classification of epithelial neoplasia of the gastrointestinal tract: advantages and disadvantages[J]. Virchows Arch, 2003, 442(2): 99-106. DOI: 10.1007/s00428-002-0680-3.

[5] Kang D, Do D, Ryu J, et al. A miniaturized, tethered, spectrally-encoded confocal endomicroscopy capsule[J]. Lasers Surg Med, 2019, 51(5): 452-458. DOI: 10.1002/lsm.23050.

[6] Zuo XL, Li Z, Li CQ, et al. Probe-based endomicroscopy for in vivo detection of gastric intestinal metaplasia and neoplasia: a multicenter randomized controlled trial[J]. Endoscopy, 2017, 49(11):1033-1042. DOI: 10.1055/s-0043-115382.

[7] Ohmiya N, Horiguchi N, Tahara T, et al. In vivo characterization of abnormalities in small-bowel diseases using probe-based confocal laser endomicroscopy[J]. Endosc Int Open, 2017, 5(7): E547-E558. DOI: 10.1055/s-0043-106184.

[8] Deb P, Boruah D, Dutta V. Morphometric study of microvessels in primary CNS tumors and its correlation with tumor types and grade[J]. Microvasc Res, 2012, 84(1): 34-43. DOI: 10.1016/j.mvr.2012.03.004.

[9] Meining A, Bajbouj M, Schmid RM. Confocal fluorescence microscopy for detection of gastric angiodysplasia[J]. Endoscopy, 2007, 39 (Suppl 1): E145. DOI: 10.1055/s-2007-966109.

[10] Geboes K, Dalle I. Vasculitis and the gastrointestinal tract[J]. Acta Gastroenterol Belg, 2002, 65(4):204-212.

[11] Vennelaganti S, Vennalaganti P, Mathur S, et al. Validation of probe-based confocal Laser endomicroscopy (pCLE) criteria for diagnosing colon polyp histology[J]. J Clin Gastroenterol, 2018, 52(9): 812-816. DOI: 10.1097/MCG.0000000000000927.

[12] Wang KK, Carr-Locke DL, Singh SK, et al. Use of probe-based confocal laser endomicroscopy (pCLE) in gastrointestinal applications. A consensus report based on clinical evidence[J]. United European Gastroenterol J, 2015, 3(3):230-254. DOI: 10.1177/2050640614566066.

[13] Zhang MM, Zhong N, Gu X, et al. In vivo real-time diagnosis of endoscopic ultrasound-guided needle-based confocal laser endomicroscopy in gastric subepithelial lesions[J]. J Gastroenterol Hepatol, 2020, 35(3): 446-452. DOI: 10.1111/jgh.14863.

[14] Weusten B, Bisschops R, Dinis-Ribeiro M, et al. Diagnosis and management of Barrett esophagus: European Society of Gastrointestinal Endoscopy (ESGE) guideline[J]. Endoscopy, 2023, 55(12):1124-1146. DOI: 10.1055/a-2176-2440.

[15] ASGE Technology Committee, Thosani N, Abu Dayyeh BK, et al. ASGE Technology Committee systematic review and meta-analysis assessing the ASGE Preservation and Incorporation of Valuable Endoscopic Innovations thresholds for adopting real-time imaging-assisted endoscopic targeted biopsy during endoscopic surveillance of Barrett′s esophagus [J]. Gastrointest Endosc, 2016, 83(4): 684-698. e7. DOI: 10.1016/j.gie.2016.01.007.

[16] Restelli F, Mathis AM, Höhne J, et al. Confocal laser imaging in neurosurgery: a comprehensive review of sodium fluorescein-based CONVIVO preclinical and clinical applications[J]. Front Oncol, 2022, 12:998384. DOI: 10.3389/fonc.2022.998384.

[17] Selkin B, Rajadhyaksha M, Gonzalez S, et al. In vivo confocal microscopy in dermatology[J]. Dermatol Clin, 2001, 19(2): 369-377, ix-x. DOI: 10.1016/s0733-8635(05)70274-6.

[18] Pawley JB. Limitations on optical sectioning in live-cell confocal microscopy[J]. Scanning, 2002, 24(5): 241-246. DOI: 10.1002/sca.4950240504.

[19] Belykh E, Bardonova L, Abramov I, et al. 5-aminolevulinic acid, fluorescein sodium, and indocyanine green for glioma margin detection: analysis of operating wide-field and confocal microscopy in glioma models of various grades[J]. Front Oncol, 2023, 13:1156812. DOI: 10.3389/fonc.2023.1156812.

[20] 郑悦,张继新,王晋伟,等. 简化激光共聚焦显微内镜愈合评分对溃疡性结肠炎深度愈合的诊断价值[J]. 中华消化内镜杂志, 2025, 42(5): 384-390. DOI: 10.3760/cma. j. cn321463-20250328-00496