中华医学会系列杂志

ISSN 1007-5232
CN 32-1463/R

中华消化内镜杂志®

ZHONGHUA XIAOHUA NEIJING ZAZHI

2025年9月 第42卷 第9期

CHINESE JOURNAL OF DIGESTIVE ENDOSCOPY

Volume 42 Number 9
September 2025

ISSN 1007-5232
09
9 771007 523250

cma cma cma

中华消化内镜杂志®

CHINESE JOURNAL OF DIGESTIVE ENDOSCOPY

月刊　1996年8月改刊　第42卷　第9期　2025年9月20日出版


微信：xhnjxw


新浪微博

主　管
中国科学技术协会

主　办
中华医学会
100710，北京市东四西大街42号

编　辑
中华消化内镜杂志编辑委员会
210003，南京市紫竹林3号
电话：(025)83472831，83478997
传真：(025)83472821
Email：xhnj@xhnj.com
http://www.zhxhnjzz.com
http://www.medjournals.cn

总编辑
张澍田

编辑部主任
唐涌进

出　版
《中华医学杂志》社有限责任公司
100710，北京市东四西大街42号
电话(传真)：(010)51322059
Email：office@cmaph.org

广告发布登记号
广登32010000093号

印　刷
江苏省地质测绘大队

发　行
范围：公开
国内：南京报刊发行局
国外：中国国际图书贸易集团有限公司
(北京399信箱，100048)
代号 M4676

订　购
全国各地邮政局
邮发代号 28-105

邮　购
中华消化内镜杂志编辑部
210003，南京市紫竹林3号
电话：(025)83472831
Email：xhnj@xhnj.com

定　价
每期25.00元，全年300.00元

中国标准连续出版物号
ISSN 1007-5232
CN 32-1463/R

2025年版权归中华医学会所有

未经授权，不得转载、摘编本刊文章，不得使用本刊的版式设计

除非特别声明，本刊刊出的所有文章不代表中华医学会和本刊编委会的观点

本刊如有印装质量问题，请向本刊编辑部调换

目　次

共识与指南

消化内镜内痔微创诊疗专家共识(2025，广州)…… 673
中华医学会消化内镜学分会内痔协作组

论　著

除菌后分化型与未分化型早期胃癌的临床特征分析 …… 687
邵琳琳　张倩　李鹏

内镜黏膜下剥离术后异时性早期胃癌的内镜及病理特征分析 …… 693
郭芷均　丁士刚　张静　俎明　张贺军　石岩岩

水压法在困难型早期消化道癌内镜黏膜下剥离术中的应用价值初探(含视频) …… 701
董骏　孙仁虎　余超　汪翰英　王耀辉　肖君

基于深度学习的人工智能模型在窄带光及近焦窄带光内镜图像中精确识别早期胃癌边界的临床研究 …… 707
茅晓喆　洪凯程　郭运博　王碧琳　李俊博　李锐

基于机器学习算法的老年胆心综合征最优预测模型的筛选及预测因素分析 …… 715
陈潇　张鸿晨　章宵晨　沈红璋　张筱凤

短篇论著

一次性子镜辅助肠道支架置入术在急性恶性结直肠梗阻中的应用价值(含视频) …… 722
王远志　周本刚　刘邦杰　姚光怀　李贵庆　李瑶瑶　薛峰　周明　丁岩冰

直肠良性淋巴滤泡性息肉15例的临床及内镜下表现分析 …… 726
吕小燕　张国霞　孟春丽　任洪波　李国栋

病例报道

内镜全层切除术治疗与系膜粘连的降结肠间质瘤1例 …… 731
周慧慧　马翠梅　赵京平　张曜文
超声内镜引导下经胃壁穿刺引流治疗胰腺假性囊肿合并继发性布-加综合征1例 …… 734
陈桂豪　欧阳博文　钟小生　陈彦辰　吴祥
内镜下阑尾残株腺瘤切除1例(含视频) …… 738
王伊凡　李群　刘晓峰

综　　述

电子染色内镜技术提升结肠镜检查质量的研究进展 …… 741
卫佳慧　徐庶怀　张桓伟　隋向宇　张颂　李兆申　赵胜兵　柏愚
超声内镜在肝脏疾病中的诊治进展 …… 746
王雅婷　朱新影　赵东强
贲门失弛缓症患者经口内镜下肌切开术后胃食管反流病的相关研究进展 …… 752
陈出新　吴红　王佳颖　汤凤婷　汤善宏

读者·作者·编者

《中华消化内镜杂志》2025年可直接使用英文缩写的常用词汇 …… 706
更正 …… 714
插页目次 …… 737

本刊稿约见第42卷第1期第82页、第7期第586页

本期责任编辑　许文立

本刊编辑部工作人员联系方式

唐涌进，Email：tang@xhnj.com
朱　悦，Email：zhuyue@xhnj.com
周　昊，Email：zhou@xhnj.com
钱　程，Email：qian@xhnj.com
顾文景，Email：gwj@xhnj.com
许文立，Email：xwl@xhnj.com

本刊投稿方式

登录《中华消化内镜杂志》官方网站http://www.zhxhnjzz.com进行在线投稿。


唐涌进


周　昊


顾文景


朱　悦


钱　程


许文立

（扫码添加编辑企业微信）

·论著·

基于深度学习的人工智能模型在窄带光及近焦窄带光内镜图像中精确识别早期胃癌边界的临床研究

茅晓喆[1]　洪凯程[2]　郭运博[2]　王碧琳[2]　李俊博[2]　李锐[1]

[1]苏州大学附属第一医院消化内科，苏州 215006；[2]中国科学院苏州生物医学工程技术研究所，苏州 215163

通信作者：李锐，Email：lrhcsz@163.com

【摘要】　目的　开发基于深度学习的人工智能模型用于窄带光成像（narrow-band imaging，NBI）及近焦窄带光成像（near focus narrow-band imaging，NF-NBI）图像中识别早期胃癌的边界，并评估模型识别边界的能力。**方法**　回顾性收集2016年2月至2024年6月于苏州大学附属第一医院消化内科行内镜黏膜下剥离术（endoscopic submucosal dissection，ESD），术后病理确诊为早期胃癌的282例患者的内镜图像。将图像按近似8∶2的比例随机划分为训练集及验证集。在NBI模态中，171例患者的980张图像用于训练，61例患者的235张图片用于验证；在NF-NBI模态中，128例患者的1 273张图像用于训练，35例患者的373张图像用于验证。共训练6个卷积神经网络（convolutional neural network，CNN）模型，包括2个独立的CNN1模型、2个独立的CNN2模型和2个融合的CNN3模型。以内镜专家参考ESD术后病理复原图描绘的早期胃癌边界为金标准，在验证数据集中比较CNN3模型与低年资内镜医师（5年以下操作经验）、中年资内镜医师（5~10年操作经验）、高年资内镜医师（10年以上操作经验）识别早期胃癌边界的交并比等。**结果**　在NBI验证集图像上CNN3模型的交并比值显著高于低年资内镜医师（0.732比0.489，Z=11.528，P<0.001）以及中年资内镜医师（0.732比0.521，Z=11.184，P<0.001），但CNN3模型与高年资内镜医师之间差异无统计学意义（0.732比0.739，Z=0.593，P=0.554）。在NF-NBI验证集图像上CNN3模型的交并比值显著高于低年资内镜医师（0.757比0.537，Z=15.944，P<0.001）以及中年资内镜医师（0.757比0.597，Z=9.722，P<0.001），但CNN3模型与高年资内镜医师之间差异无统计学意义（0.757比0.769，Z=0.854，P=0.394）。**结论**　融合模型CNN3在NBI图像和NF-NBI图像上均体现出接近于高年资内镜医师对早期胃癌边界识别的能力，该模型可以有效协助中、低年资内镜医师精确识别早期胃癌边界。

【关键词】　人工智能；　深度学习；　早期胃癌；　边界识别；　窄带光成像；　近焦窄带光成像

基金项目：苏州市重大疾病多中心临床研究项目（DZXYJ202301）

A clinical study of deep learning-based artificial intelligence model for precise identification of early gastric cancer boundaries in narrow-band and near focus narrow-band endoscopic images

Mao Xiaozhe[1], Hong Kaicheng[2], Guo Yunbo[2], Wang Bilin[2], Li Junbo[2], Li Rui[1]

[1]Department of Gastroenterology, The First Affiliated Hospital of Soochow University, Suzhou 215006, China; [2]Suzhou Institute of Biomedical Engineering Technology, Chinese Academy of Sciences, Suzhou 215163, China

Corresponding author: Li Rui, Email: lrhcsz@163.com

DOI：10.3760/cma.j.cn321463-20250513-00096

收稿日期　2025-05-13　　**本文编辑**　钱程

引用本文：茅晓喆, 洪凯程, 郭运博, 等. 基于深度学习的人工智能模型在窄带光及近焦窄带光内镜图像中精确识别早期胃癌边界的临床研究[J]. 中华消化内镜杂志, 2025, 42(9): 707-714. DOI: 10.3760/cma.j.cn321463-20250513-00096.

www.zhxhnjzz.com

【Abstract】 **Objective** To develop and validate artificial intelligence (AI) models based on deep learning for precise boundary identification of early gastric cancer (EGC) in narrow-band imaging (NBI) and near focus narrow-band imaging (NF-NBI) endoscopic images. **Methods** Endoscopic submucosal dissection (ESD) images from 282 patients diagnosed as having EGC by postoperative pathology at the Department of Gastroenterology, the First Affiliated Hospital of Soochow University were retrospectively collected from February 2016 to June 2024. The images were randomly divided into the training set and the validation set at an approximate 8∶2 ratio. In the NBI modality, 980 images from 171 patients were used for training, 235 images from 61 patients were used for validation. In the NF-NBI modality, 1 273 images from 128 patients were used for training, and 373 images from 35 patients were used for validation. This study trained a total of six convolutional neural network (CNN) models: two independent CNN1 models, two independent CNN2 models, and two fused CNN3 models. Using expert-delineated EGC boundaries based on post-ESD pathological findings as the gold standard, the intersection over union (IOU) value of the CNN3 models was compared against junior (<5 years experience), mid-level (5-10 years), and senior (>10 years) endoscopists. **Results** In NBI validation set, the IOU value of CNN3 model was significantly higher than that of junior (0.732 VS 0.489, Z=11.528, P<0.001) and mid-level endoscopists (0.732 VS 0.521, Z=11.184, P<0.001). However, no significant difference was observed between CNN3 model and senior endoscopists (0.732 VS 0.739, Z=0.593, P=0.554). Similarly, in NF-NBI validation set, CNN3 model outperformed junior (0.757 VS 0.537, Z=15.944, P<0.001) and mid-level endoscopists (0.757 VS 0.597, Z=9.722, P<0.001), while matching senior endoscopists (0.757 VS 0.769, Z=0.854, P=0.394). **Conclusion** The fused CNN3 model achieves senior expert-level accuracy in delineating EGC boundaries in both NBI and NF-NBI images, demonstrating potential to assist less-experienced endoscopists in precise identification of EGC boundaries.

【Key words】 Artificial intelligence; Deep learning; Early gastric cancer; Boundary identification; Narrow-band imaging; Near focus narrow-band imaging

Fund program: Suzhou Major Disease Multicenter Clinical Research Project (DZXYJ202301)

2022 年全球恶性肿瘤新发病例接近 2 000 万例，其中胃癌的发生率及死亡率均位于恶性肿瘤中的第五位[1]。进展期胃癌患者术后五年生存率低于 20%，而早期胃癌患者预后良好，经积极治疗后五年生存率可高达 90% 以上[2]。由此可见及时发现早期胃癌并行内镜黏膜下剥离术（endoscopic submucosal dissection，ESD）对患者预后非常重要。精确识别早期胃癌边界并完整切除不仅可以使患者避免二次手术，而且可以降低穿孔、出血等并发症发生率[3-4]。然而，由于部分内镜医师对早期胃癌认知欠缺、操作疲劳等主观原因及胃黏膜处于炎症状态，病灶形态平坦、面积较小等原因，早期胃癌的精确识别和边界划分都存在困难[5-8]。

窄带光成像（narrow-band imaging，NBI）是一种光学成像技术，通过选择特定波长来增强黏膜及血管的显示度[9]。有研究显示，相较于白光内镜，NBI 更能有效地识别早期胃癌边缘[10]。放大内镜窄带光成像（magnifying endoscopy with narrow-band imaging，ME-NBI）在 NBI 的基础上，可以将病变放大 60~170 倍，从而更好地观察病变表面微血管及微腺管结构，有助于更好观察早期胃癌[11]。虽然指南推荐术前使用 ME-NBI 识别病变边界[12]，但其设备成本高，内镜医师掌握该技能需要丰富的专业知识和经验，因此 ME-NBI 的应用并不普及[13-14]。近焦窄带光成像（near foucs narrow-banding imaging，NF-NBI）同样作为一项以 NBI 为基础，具有一定放大能力的先进光学技术，有着成本低、操作简便的优势，不仅有助于诊断早期胃癌，而且与色素内镜在胃肿瘤边界划定方面的能力相当[15-16]。

当前，随着人工智能技术的快速发展，越来越多的学者开始研究人工智能在病变边界识别方面的作用，例如在喉癌、食管癌边界识别方面，人工智能都具有显著效果[17-18]。在消化系统疾病诊断方面，人工智能也展现了强大的辅助效果[19-20]，在识别早期胃癌边界方面展现了强大功能[21-25]，但已有研究大多是基于白光内镜或 ME-NBI 图像开展，目前少有人工智能在 NBI 或 NF-NBI 图像上对于早期胃癌边界划定的研究。

因此，本研究致力于开发早期胃癌的 NBI 和 NF-NBI 图像构建早期胃癌边界识别的人工智能模型，评估模型在识别早期胃癌边界方面的能力，最后比较模型与不同年资内镜医师的判别能力。

资料与方法

一、研究资料

1. 资料收集及预处理：本研究回顾性收集

www.zhxhnjzz.com

2016 年 2 月至 2024 年 6 月在苏州大学附属第一医院消化内科接受 ESD 且术后病理诊断明确为早期胃癌患者的内镜图像（图 1）。根据修订后的胃肠上皮维也纳分类将早期胃癌定义为高级别上皮内瘤变和局限于黏膜或黏膜下层的癌症[26]。术后组织学证实的外侧缘阳性、质量差的图像（出血、光晕、模糊和散焦）被排除，最后从共计 282 例患者中选取 232 例患者的 1 215 张 NBI 图像和 163 例患者的 1 646 张 NF-NBI 图像。将图像按近似 8∶2 的比例随机划分训练集及验证集，在 NBI 模态中，采用 171 例患者的 980 张图像用于训练，61 例患者的 235 张图片用于验证；在 NF-NBI 模态中，采用 128 例患者的 1 273 张图像用于训练，35 例患者的 373 张图像用于验证。图像均由标准内镜（日本奥林巴斯公司 GIF-Q260J、GIF-HQ290、GIF-H290Z）与 EVIS LUCERA ELITE 内镜系统（日本奥林巴斯公司 CV-290）捕获。图像存为 bmp 格式或 jpeg 格式，首先将图像裁剪，去除多余的黑色背景，只保留内镜视野处的图像，随后将图像大小统一缩放至 512×512 像素，保存为 png 格式。本研究采用回顾性设计，数据中剔除患者个人信息。本研究获得苏州大学附属第一医院机构审查委员会的批准（2024649）。

2. 数据集标注：对于早期胃癌边界以两名内镜专家共同确定的边界为金标准。一名内镜专家（超过 10 000 次内镜检查）参考术后病理复原图在 labelme 标记软件上对所有 NBI 及 NF-NBI 图像中早期胃癌的边缘进行划定（图 2），然后由另一名内镜专家（完成 1 000 次以上 ESD）进行审核判定，对于有疑问的标注图像，最后由两位专家共同确定的边界为金标准。标注生成文件格式为 JSON，通过 labelme 的 labelme_json_to_dataset 工具将标注转换为二值图片，用于模型的训练和验证。

二、试验方法

1. 分割算法的模型结构设计：本研究中共采用了 3 种 CNN 模型分别对 NBI 和 NF-NBI 数据进行了识别早期胃癌边界的试验，CNN1 模型以文本引导注意力网络为基础，采用预训练的 ResNet50 作为主干，分类模块获得的输出经嵌入后逐级通过注意标签传递，同时添加多尺度卷积和通道注意力以进一步提高模型的特征提取能力。CNN2 模型以局部发展网络为基础，结合了动态内核生成和更新方案，通过病变感知交叉注意力来增强病变和背景区域之间的特征对比度，最后采用自注意力模块来捕捉长程上下文关系，提高分割精度。CNN3 为 CNN1 和 CNN2 的融合模型，将两个模型的终端功能层相加后输出获得结果。

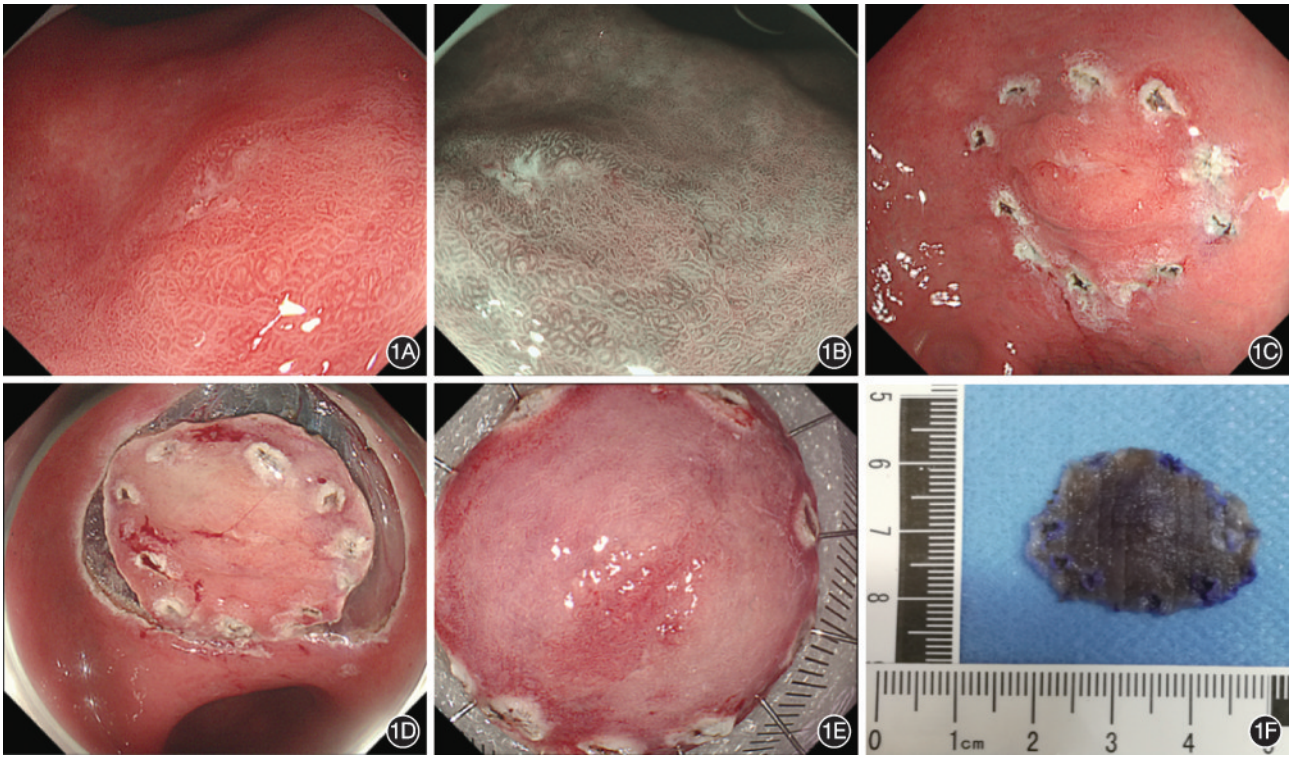

图 1　内镜黏膜下剥离术手术流程图　1A：白光模式下发现早期胃癌；1B：切换窄带光成像模式进行观察；1C：用电刀对病变进行切割标记；1D：逐步剥离病变；1E：完整切割病变并固定手术标本；1F：对标本进行切割进行病理检查

www.zhxhnjzz.com

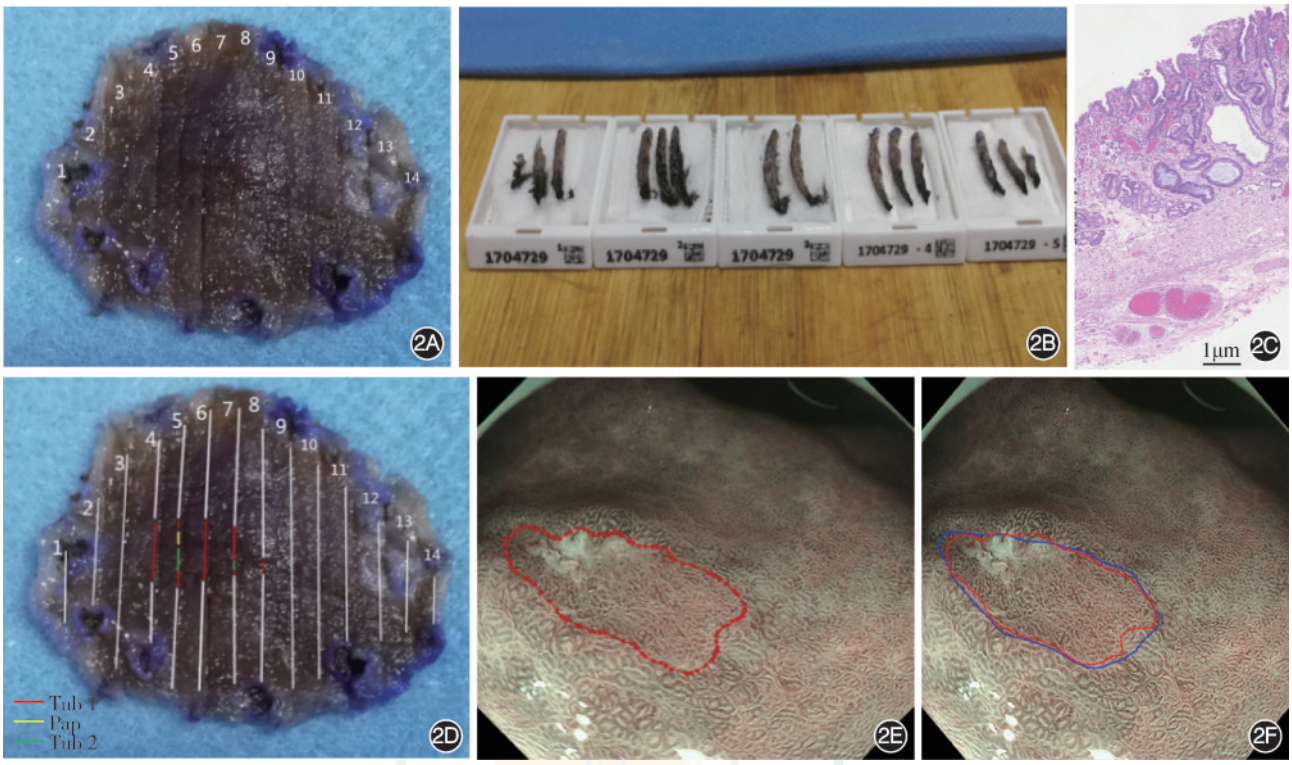

图2　病理复原构建图　2A：切割手术标本并数字标记；2B：手术标本分区进行病理检查；2C：手术标本病理结果　HE　×40；2D：结合病理结果对手术标本进行病理重建；2E：红色划线区域为内镜专家结合病理重建在内镜图像中划定病变范围；2F：蓝色划线区域为不同年资内镜医师在验证集中划定病变范围

2. 试验结果评估方式：3 位具有 5 年以下内镜操作经验的低年资医师、3 位具有 5~10 年内镜操作经验的中年资医师以及 3 位具有 10 年以上内镜操作经验的高年资医师对 NBI 和 NF-NBI 图像验证集进行标注，并与模型的分割结果进行对比。观察指标为交并比（intersection over union，IoU），精确度（precision），召回率（recall），戴斯（Dice）系数和 Hausdorff 距离。IoU 定义为预测区域 A 和金标准标注的区域 B 的交集与并集之比。当预测的结果 IoU 大于设定的阈值（0.5），则判定结果为真阳性（true positive，TP）；如果 IoU<0.5，则判定结果为假阳性（false positive，FP）；如果 IoU<0.01，则判定结果为假阴性（false negative，FN），相关指标的计算如下所示：

$$IoU = \frac{|A \cap B|}{|A \cup B|}$$

$$precision = \frac{TP}{TP + FP}$$

$$recall = \frac{TP}{TP + FN}$$

$$Dice = \frac{2TP}{2TP + FP + FN}$$

Hausdorff 距离（单位：像素）用于测量两个点集 A，B（预测区域和真实像素标注）之间的距离，其计算方式如下：

$$H(A,B) = \max\left[h(A,B), h(B,A)\right]$$

$$h(A,B) = \max_{a \in A} \min_{b \in B} \| a - b \|$$

$$h(B,A) = \max_{b \in B} \min_{a \in A} \| b - a \|$$

三、统计学方法

统计学结果使用 SPSS Statistics 30.0 软件进行分析。正态分布的计量资料以 $\bar{x} \pm s$ 表示，两组间比较行 t 检验；非正态分布的计量资料以 $M(Q_1, Q_3)$ 表示，两组间比较行 Mann-Whitney U 检验。计数资料以例（%）表示，采用卡方检验或 Fisher 确切概率法。P<0.05 为差异有统计学意义。

结　果

一、患者的临床基线资料

NBI 数据集和 NF-NBI 数据集的患者基线资料见表 1。在 NF-NBI 数据集中，训练集和验证集患者在胃癌侵袭深度方面差异有统计学意义（P=0.038）。

二、CNN3 模型与不同年资内镜医师在 NBI 验证集图像上对早期胃癌边界识别的表现

比较 CNN3 模型与不同年资内镜医师在 NBI 验证集中识别早期胃癌边界的交并比值，CNN3 模型

www.zhxhnjzz.com

的交并比值显著高于低年资内镜医师（Z=11.528，P<0.001）以及中年资内镜医师（Z=11.184，P<0.001），但CNN3模型与高年资内镜医师之间差异无统计学意义（Z=0.593，P=0.554），详见表2。CNN3模型识别的早期胃癌边界与内镜专家标注的金标准结果高度对应（图3）。

三、CNN3模型与内镜医师在NF-NBI验证集图像上对早期胃癌边界识别的表现

比较CNN3模型与不同年资内镜医师在NF-NBI验证集中识别早期胃癌边界的交并比值，

表1　早期胃癌患者的临床基线资料

项目	NBI数据集				NF-NBI数据集			
	训练集	验证集	统计量	P值	训练集	验证集	统计量	P值
患者例数	171	61			128	35		
年龄（岁，$\bar{x}\pm s$）	64.9±9.0	65.7±9.3	t=0.648	0.771	65.3±8.6	65.3±8.7	t=0.019	0.723
性别[例（%）]				0.225			χ^2=0.051	
男	127（74.26）	50（81.97）	χ^2=1.473		101（78.90）	27（77.14）		0.822
女	44（25.74）	11（18.03）			27（21.10）	8（22.86）		
标本长径[cm，$M(Q_1,Q_3)$]	4.00（3.10，4.70）	4.00（3.45，5.40）	Z=0.973	0.331	4.00（3.30，4.50）	3.70（3.00，5.00）	Z=0.506	0.613
白光下病变形态[例（%）]			χ^2=6.600	0.086			χ^2=0.964	0.810
隆起（0-Ⅰ，0-Ⅱa）	49（28.65）	20（32.79）			30（23.44）	11（31.43）		
平坦（0-Ⅱb）	17（9.94）	5（8.20）			12（9.38）	3（8.57）		
凹陷（0-Ⅱc，0-Ⅲ）	66（38.60）	14（22.95）			51（39.84）	12（34.29）		
混合（0-Ⅱa+Ⅱc等）	39（22.81）	22（36.06）			35（27.34）	9（25.71）		
病变位置[例（%）]			χ^2=0.859	0.651			χ^2=0.479	0.787
上1/3处	51（29.83）	15（24.59）			36（28.13）	8（22.86）		
中1/3处	78（45.61）	28（45.90）			55（42.97）	17（48.57）		
下1/3处	42（24.56）	18（29.51）			37（28.90）	10（28.57）		
病理类型[例（%）]			χ^2=0.016	0.900			χ^2=0.002	0.969
高级别上皮内瘤变	49（28.65）	18（29.51）			37（28.91）	10（28.57）		
腺癌	122（81.35）	43（70.49）			91（71.09）	25（71.43）		
早期胃癌侵袭深度[例（%）]			χ^2=0.856	0.355			χ^2=4.322	0.038
上皮内瘤变+黏膜层	146（85.38）	49（80.33）			107（83.59）	34（97.14）		
黏膜下层	25（14.62）	12（19.67）			21（16.41）	1（2.86）		
早期胃癌分化类型[例（%）]			χ^2=0.139	0.710			χ^2=0.002	0.962
分化型	149（87.13）	52（85.25）			113（88.28）	31（88.57）		
未分化型	22（12.87）	9（14.75）			15（11.72）	4（11.43）		

注：NBI指窄带光成像；NF-NBI指近焦窄带光成像

表2　CNN3模型与不同年资内镜医师在NBI验证集图像上识别早期胃癌边界的指标对比

组别	交并比（95%*CI*）	精确度（95%*CI*）	召回率（95%*CI*）	戴斯系数（95%*CI*）	Hausdorff距离（95%*CI*）
CNN3模型	0.732（0.710~0.753）	93.48%（90.89%~96.07%）	97.73%（96.45%~99.00%）	0.831（0.812~0.850）	9.735（9.326~10.144）
低年资内镜医师	0.489（0.457~0.520）	72.72%（70.36%~75.08%）	68.45%（66.53%~70.37%）	0.615（0.583~0.648）	13.428（12.887~13.968）
中年资内镜医师	0.521（0.493~0.550）	72.77%（70.64%~74.91%）	75.96%（73.31%~78.60%）	0.653（0.624~0.682）	12.609（12.168~13.051）
高年资内镜医师	0.739（0.717~0.760）	94.35%（91.12%~97.57%）	97.75%（96.59%~98.91%）	0.836（0.817~0.855）	9.704（9.306~10.103）

注：CNN指卷积神经网络；NBI指窄带光成像

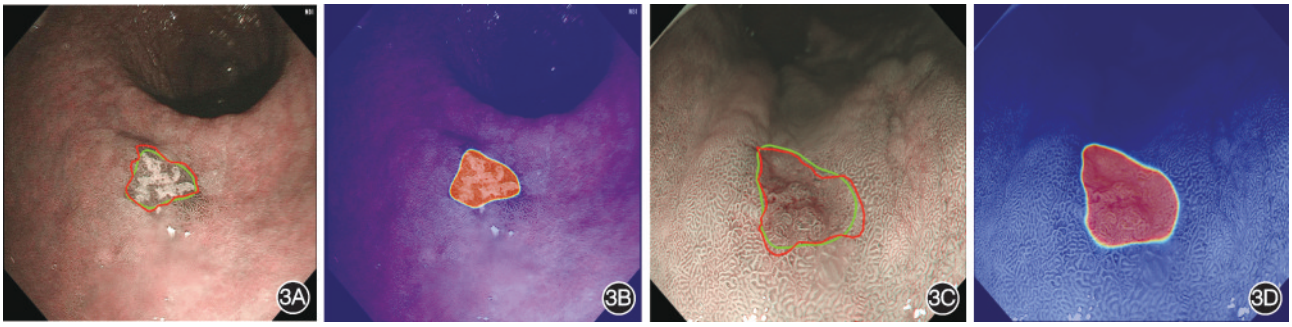

图3　卷积神经网络（CNN）3模型在窄带光成像（NBI）图像上对早期胃癌边界识别结果的示例和对应的热图　3A：NBI图像中早期胃癌边界的示意图，红色划线区域为内镜专家标注的病变区域，绿色划线区域为CNN3模型的分割结果；3B：早期胃癌区域预测热图；3C：NBI图像中早期胃癌边界的示意图，红色划线区域为内镜专家标注的病变区域，绿色划线区域为CNN3模型的分割结果；3D：早期胃癌区域预测热图

www.zhxhnjzz.com

CNN3模型的交并比值显著高于低年资内镜医师（Z=15.944，P<0.001）以及中年资内镜医师（Z=9.722，P<0.001），但CNN3模型与高年资内镜医师之间差异无统计学意义（Z=0.854，P=0.394），详见表3。CNN3模型识别的早期胃癌边界与内镜专家标注的金标准结果高度对应（图4）。

讨　论

在本研究中，我们开发了基于NBI及NF-NBI内镜图像的人工智能辅助早期胃癌边界识别模型。当交并比阈值为0.5时，融合模型CNN3在NBI图像上的精确度为93.48%，戴斯系数为0.831，召回率为97.73%；CNN3模型在NF-NBI图像上的精确度为94.83%，戴斯系数为0.853，召回率为98.31%。结果说明融合模型CNN3在两种模式图像中均能够精准描绘早期胃癌边界，此外，我们进一步将CNN3模型与高、中、低年资内镜医师比较。结果显示在NBI图像中，CNN3模型的交并比值显著高于中、低年资内镜医师（P<0.001），且接近于高年资内镜医师（0.732比0.739，Z=0.593，P=0.554）。在NF-NBI图像中，CNN3的交并比值显著高于中、低年资内镜医师（P<0.001），且接近于高年资内镜医师（0.757比0.769，Z=0.854，P=0.394）。这说明融合模型CNN3可以有效协助中、低年资内镜医师在两种模式图像中精确识别早期胃癌，从而达到完整切除的目的。

ESD中黏膜切除的范围与穿孔、迟发性出血、术后疼痛等并发症显著相关[27-28]。更严重的是，手术标本切缘阳性将导致患者二次手术并增加五年内的死亡率，因此能够准确描绘早期胃癌边界十分重要[4]。白光内镜联合色素内镜被证实可以有效识别病变结构，帮助内镜医师划定病变边界，但也有研究显示该方法仍会导致18.3%的早期胃癌边界显示不清[29-31]。于是有学者开展了ME-NBI在病变边界方面识别的研究，结果显示，ME-NBI可以很好地识别早期胃癌边界，并显著优于白光内镜联合色素内镜的方法[32-33]。虽然ME-NBI有很好地识别早期胃癌边界的能力，但是搭配这一先进光学技术的内镜花费成本较高，且内镜医师需要积累大量的理论知识和具备充足的操作经验才能够熟练掌握ME-NBI，其应用并不普及[14]。

人工智能近年在医疗领域内应用越来越广泛，人工智能辅助识别早期胃癌病变边界方面的研究也逐步开展。Hu等[22]通过使用梯度加权类激活热图使人工智能模型成功显现了内镜图像中正常组织以外的区域，为早期胃癌边缘的描绘提供了参考价值。一项来自日本的研究显示人工智能成功检测到早期胃癌图像的平均IoU为66.5%，这一结果与内镜专家相当[25]。Ling等[23]利用胃癌图像建立

表3　CNN3模型与不同年资内镜医师在NF-NBI验证集图像上识别早期胃癌边界的指标对比

组别	交并比（95%*CI*）	精确度（95%*CI*）	召回率（95%*CI*）	戴斯系数（95%*CI*）	Hausdorff距离（95%*CI*）
CNN3模型	0.757（0.743~0.772）	94.83%（92.33%~97.32%）	98.31%（97.09%~99.53%）	0.853（0.841~0.864）	11.714（11.384~12.044）
低年资内镜医师	0.537（0.517~0.556）	68.85%（65.72%~71.97%）	80.95%（78.65%~83.24%）	0.676（0.657~0.694）	14.751（14.373~15.192）
中年资内镜医师	0.597（0.573~0.621）	78.26%（75.70%~80.81%）	83.17%（81.12%~85.21%）	0.716（0.694~0.738）	14.092（13.722~14.463）
高年资内镜医师	0.769（0.756~0.783）	96.21%（94.67%~97.75%）	98.89%（97.99%~99.78%）	0.862（0.851~0.873）	11.511（11.154~11.868）

注：CNN指卷积神经网络；NF-NBI指近焦窄带光成像

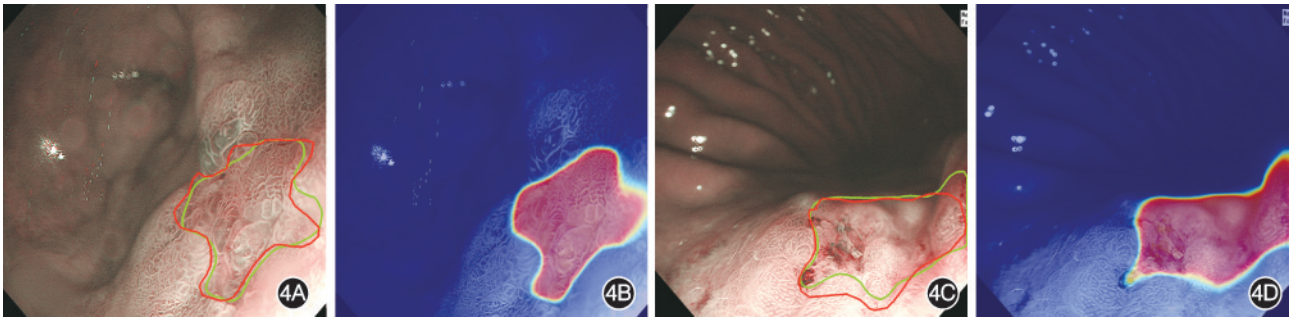

图4　卷积神经网络（CNN）3模型在近焦窄带光成像（NF-NBI）图像上对早期胃癌边界识别结果的示例和对应的热图　4A：NF-NBI图像中早期胃癌边界的示意图，红色划线区域为内镜专家标注的病变区域，绿色划线区域为CNN3模型的分割结果；4B：早期胃癌区域预测热图；4C：NF-NBI图像中早期胃癌边界的示意图，红色划线区域为内镜专家标注的病变区域，绿色划线区域为CNN3模型的分割结果；4D：早期胃癌区域预测热图

www.zhxhnjzz.com

了一个确定病变分化性质及边界划定的深度学习模型，模型在确定早期胃癌边界方面的精确度超过了80%。这些人工智能系统往往基于白光内镜或ME-NBI图像所构建，考虑到NBI和NF-NBI具有易于观察病变且容易获取的特点，本研究基于NBI和NF-NBI图像构建出了识别早期胃癌边界的人工智能模型，研究结果表明融合模型CNN3具有很强的性能。

然而本研究也有一些局限：第一，本研究的实验数据均来自于苏州大学附属第一医院，尚未在外部测试集中对模型进行性能评估，未来我们将在更多医院进行数据收集，对模型进行适应性改造。第二，我们在回顾性数据集中开发并测试了人工智能模型，这可能会导致试验结果发生一定的偏倚，未来我们将进一步开展前瞻性研究。第三，在ESD术前对早期胃癌进行边界识别和完整切割都是一个动态的视频过程，我们开发的人工智能模型仅在静止的内镜图像中进行了效果评估，其在真实环境中的辅助价值还尚未可知，我们拟在内镜视频中进一步验证融合模型的辅助价值。

综上所述，基于NBI及NF-NBI图像开发的融合模型CNN3可以精确地识别早期胃癌边界，可以有效协助低、中年资内镜医师精确识别早期胃癌边界。

利益冲突　所有作者声明不存在利益冲突

作者贡献声明　茅晓喆：研究设计，收集及分析数据，撰写及修订论文；洪凯程：研究设计，分析解读数据，文稿关键性修订，技术支持；郭运博、王碧琳：技术支持；李俊博：试验整体设计；李锐：基金支持，审阅并批准最终稿

参 考 文 献

[1] Bray F, Laversanne M, Sung H, et al. Global cancer statistics 2022: GLOBOCAN estimates of incidence and mortality worldwide for 36 cancers in 185 countries[J]. CA Cancer J Clin, 2024,74(3):229-263. DOI: 10.3322/caac.21834.

[2] Necula L, Matei L, Dragu D, et al. Recent advances in gastric cancer early diagnosis[J]. World J Gastroenterol, 2019,25(17): 2029-2044. DOI: 10.3748/wjg.v25.i17.2029.

[3] Wang AY, Hwang JH, Bhatt A, et al. AGA clinical practice update on surveillance after pathologically curative endoscopic submucosal dissection of early gastrointestinal neoplasia in the United States: commentary[J]. Gastroenterology, 2021, 161(6): 2030-2040.e1. DOI: 10.1053/j.gastro.2021.08.058.

[4] Kim JH, Kim YI, Ahn JY, et al. Long-term outcomes of endoscopic resection followed by additional surgery after non-curative resection in undifferentiated-type early gastric cancer: a nationwide multi-center study[J]. Surg Endosc, 2022, 36(3):1847-1856. DOI: 10.1007/s00464-021-08464-4.

[5] Wu L, Shang R, Sharma P, et al. Effect of a deep learning-based system on the miss rate of gastric neoplasms during upper gastrointestinal endoscopy: a single-centre, tandem, randomised controlled trial[J]. Lancet Gastroenterol Hepatol, 2021, 6(9): 700-708. DOI: 10.1016/S2468-1253(21)00216-8.

[6] Lei R, Yang H. Clinicopathological characteristics of well-differentiated gastric cancer missed by endoscopy[J]. Rev Esp Enferm Dig, 2024, 116(8): 452-453. DOI: 10.17235/reed.2023.9980/2023.

[7] Januszewicz W, Witczak K, Wieszczy P, et al. Prevalence and risk factors of upper gastrointestinal cancers missed during endoscopy: a nationwide registry-based study[J]. Endoscopy, 2022,54(7):653-660. DOI: 10.1055/a-1675-4136.

[8] Emura F. Missed gastric cancer: tackling the elephant in the room[J]. Gastrointest Endosc, 2023, 98(5): 744-746. DOI: 10.1016/j.gie.2023.07.042.

[9] Gono K, Obi T, Yamaguchi M, et al. Appearance of enhanced tissue features in narrow-band endoscopic imaging[J]. J Biomed Opt, 2004,9(3):568-577. DOI: 10.1117/1.1695563.

[10] Kojima T, Yao K, Ohtsu K, et al. A comparative study of demarcation line diagnostic performance between non-magnifying observation with white light and non-magnifying observation with narrow-band light for early gastric cancer[J]. Gastric Cancer, 2022, 25(4): 761-769. DOI: 10.1007/s10120-022-01299-5.

[11] Zhu Y, Wu K, Wang FY. Efficacy of magnifying endoscopy with narrow-band imaging in the diagnosis of early gastric cancer and gastric intraepithelial neoplasia[J]. Turk J Gastroenterol, 2024, 35(4): 299-306. DOI: 10.5152/tjg. 2024.23116.

[12] Pimentel-Nunes P, Libânio D, Bastiaansen B, et al. Endoscopic submucosal dissection for superficial gastrointestinal lesions: European Society of Gastrointestinal Endoscopy (ESGE) guideline—update 2022[J]. Endoscopy, 2022, 54(6): 591-622. DOI: 10.1055/a-1811-7025.

[13] Horiuchi Y, Fujisaki J, Yamamoto N, et al. Accuracy of diagnostic demarcation of undifferentiated-type early gastric cancer for magnifying endoscopy with narrow-band imaging: surgical cases[J]. Surg Endosc, 2017, 31(4): 1906-1913. DOI: 10.1007/s00464-016-5192-3.

[14] He X, Wu L, Dong Z, et al. Real-time use of artificial intelligence for diagnosing early gastric cancer by magnifying image-enhanced endoscopy: a multicenter diagnostic study (with videos)[J]. Gastrointest Endosc, 2022,95(4):671-678.e4. DOI: 10.1016/j.gie.2021.11.040.

[15] Kim JW, Jung Y, Jang JY, et al. Narrowband imaging with near-focus magnification for discriminating the gastric tumor margin before endoscopic resection: a prospective randomized multicenter trial[J]. J Gastroenterol Hepatol, 2020, 35(11): 1930-1937. DOI: 10.1111/jgh.15109.

[16] Kakushima N, Yoshida N, Doyama H, et al. Near-focus magnification and second-generation narrow-band imaging for early gastric cancer in a randomized trial[J]. J Gastroenterol, 2020,55(12):1127-1137. DOI: 10.1007/s00535-020-01734-3.

[17] Liu W, Yuan X, Guo L, et al. Artificial intelligence for detecting and delineating margins of early ESCC under WLI endoscopy[J]. Clin Transl Gastroenterol, 2022, 13(1): e00433.

www.zhxhnjzz.com

DOI: 10.14309/ctg.0000000000000433.

[18] Sampieri C, Azam MA, Ioppi A, et al. Real-time laryngeal cancer boundaries delineation on white light and narrow-band imaging laryngoscopy with deep learning[J]. Laryngoscope, 2024,134(6):2826-2834. DOI: 10.1002/lary.31255.

[19] 陶逍, 吴练练, 杜泓柳, 等. 基于多模态内镜图像的人工智能模型诊断胃肿瘤性病变研究(含视频)[J]. 中华消化内镜杂志, 2024, 41(9): 690-696. DOI: 10.3760/cma. j. cn321463-20230227-00647.

[20] 蒋惠珊, 高野, 林寒, 等. 人工智能食管细胞学风险预测模型在食管癌前病变中的构建和验证[J]. 中华消化内镜杂志, 2024, 41(10): 762-767. DOI: 10.3760/cma. j. cn321463-20240904-00378.

[21] Liu L, Dong Z, Cheng J, et al. Diagnosis and segmentation effect of the ME-NBI-based deep learning model on gastric neoplasms in patients with suspected superficial lesions—a multicenter study[J]. Front Oncol, 2022, 12: 1075578. DOI: 10.3389/fonc.2022.1075578.

[22] Hu H, Gong L, Dong D, et al. Identifying early gastric cancer under magnifying narrow-band images with deep learning: a multicenter study[J]. Gastrointest Endosc, 2021, 93(6): 1333-1341.e3. DOI: 10.1016/j.gie.2020.11.014.

[23] Ling T, Wu L, Fu Y, et al. A deep learning-based system for identifying differentiation status and delineating the margins of early gastric cancer in magnifying narrow-band imaging endoscopy[J]. Endoscopy, 2021,53(5):469-477. DOI: 10.1055/a-1229-0920.

[24] An P, Yang D, Wang J, et al. A deep learning method for delineating early gastric cancer resection margin under chromoendoscopy and white light endoscopy[J]. Gastric Cancer, 2020, 23(5): 884-892. DOI: 10.1007/s10120-020-01071-7.

[25] Takemoto S, Hori K, Yoshimasa S, et al. Computer-aided demarcation of early gastric cancer: a pilot comparative study with endoscopists[J]. J Gastroenterol, 2023, 58(8): 741-750. DOI: 10.1007/s00535-023-02001-x.

[26] Dixon MF. Gastrointestinal epithelial neoplasia: Vienna revisited[J]. Gut, 2002, 51(1): 130-131. DOI: 10.1136/gut. 51. 1.130.

[27] Kim JW, Jang JY, Park YM, et al. Clinicopathological characteristics of patients with pain after endoscopic submucosal dissection for gastric epithelial neoplasm[J]. Surg Endosc, 2019, 33(3): 794-801. DOI: 10.1007/s00464-018-6345-3.

[28] Cai RS, Yang WZ, Cui GR. Associate factors for endoscopic submucosal dissection operation time and postoperative delayed hemorrhage of early gastric cancer[J]. World J Gastrointest Surg, 2023,15(1):94-104. DOI: 10.4240/wjgs.v15.i1.94.

[29] Jiang X, Qin L, Hao Y, et al. The staining results of early gastric cancer by indigo carmine chromoendoscopy associated with histological structure: a retrospective study[J]. BMC Cancer, 2024,24(1):1015. DOI: 10.1186/s12885-024-12767-9.

[30] Waki K, Kanesaka T, Michida T, et al. Improved visibility of early gastric cancer by using a combination of chromoendoscopy and texture and color enhancement imaging [J]. Gastrointest Endosc, 2022,95(4):800-801. DOI: 10.1016/j.gie.2021.12.016.

[31] Nagahama T, Yao K, Maki S, et al. Usefulness of magnifying endoscopy with narrow-band imaging for determining the horizontal extent of early gastric cancer when there is an unclear margin by chromoendoscopy (with video) [J]. Gastrointest Endosc, 2011, 74(6): 1259-1267. DOI: 10.1016/j.gie.2011.09.005.

[32] Asada-Hirayama I, Kodashima S, Sakaguchi Y, et al. Magnifying endoscopy with narrow-band imaging is more accurate for determination of horizontal extent of early gastric cancers than chromoendoscopy[J]. Endosc Int Open, 2016, 4(6):E690-698. DOI: 10.1055/s-0042-107068.

[33] Horii Y, Dohi O, Naito Y, et al. Efficacy of magnifying narrow band imaging for delineating horizontal margins of early gastric cancer[J]. Digestion, 2019,100(2):93-99. DOI: 10.1159/000494053.

•读者 • 作者 • 编者•

更　正

《中华消化内镜杂志》2025 年第 42 卷第 8 期第 658 页收稿日期“2025-12-17”应为“2024-12-17”，特此更正。

（本刊编辑部）

www.zhxhnjzz.com

广告

清晰诊疗 健康相伴

FUJIFILM
Value from Innovation

消化内镜诊疗
整体解决方案

助力筛查 → 辅助诊断 → 协助治疗

内镜平台*

ELUXEO 7000
ELUXEO Lite 6000



*ELUXEO 7000为VP-7000与BL-7000的统称
ELUXEO Lite 6000为EP-6000的别称

光学放大

EG-760Z电子上消化道内窥镜
EC-760ZP-V/M电子大肠内窥镜

多段变焦



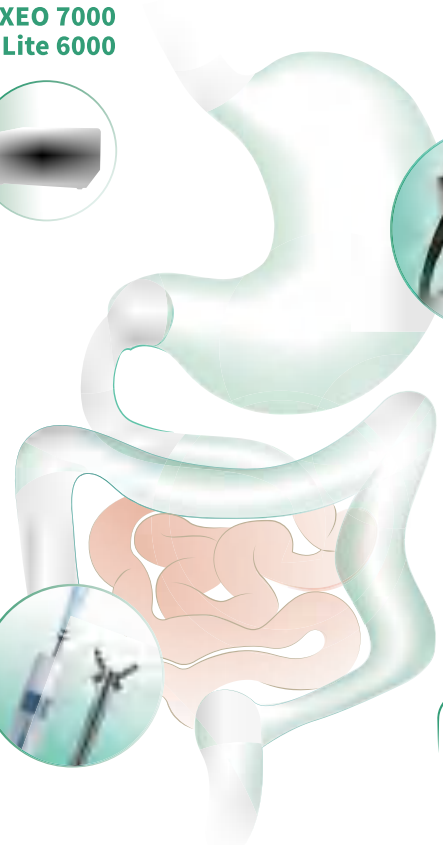

诊疗耗材

一次性使用高频切开刀 FlushKnife
一次性使用钳状高频切开刀 ClutchCutter

一刀多用，助力高效ESD

EG-760CT电子上消化道内窥镜
EC-740T/M电子下消化道内窥镜

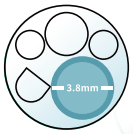



3.8mm大钳道上消化道内窥镜
210°上弯角下消化道内窥镜

沪械广审(文)第260511-92738号

⚠ 禁忌内容或注意事项详见说明书。

富士胶片(中国)投资有限公司
FUJIFILM (China) Investment Co., Ltd.
上海市浦东新区平家桥路100弄6号晶耀前滩T7 5-6楼
http://www.fujifilm.com.cn

BL-7000 医用内窥镜用冷光源：国械注进20182060487
VP-7000 电子图像处理器：国械注进20172062462
EP-6000 电子内窥镜处理器：国械注进20202060295
EG-760Z 电子上消化道内窥镜：国械注进20182060307
EC-760ZP-V/M 电子大肠内窥镜：国械注进20182060306
DK2620JB系列 一次性使用高频切开刀：国械注进20213010156
DK2620JN系列 一次性使用高频切开刀：国械注进20213010104
DP2618系列一次性使用钳状高频切开刀：国械注进20153010282
EG-760CT 电子上消化道内窥镜：国械注进20202060267
EC-740T/M 电子下消化道内窥镜：国械注进20202060266

SonoScape 开立

广告

HD-580

镜之所及 芯之所向



4K 4K显示

4-LED

SFI

VIST

Water Jet 辅助送水

One Step Connection 一键插拔

光电染色优化

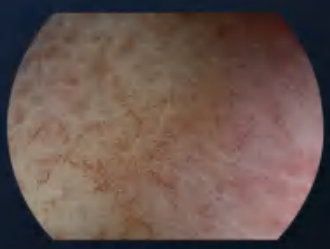

SFI-1

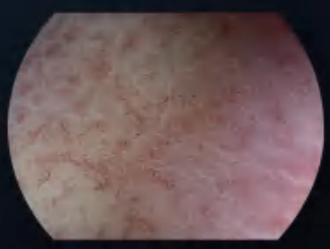

SFI-2

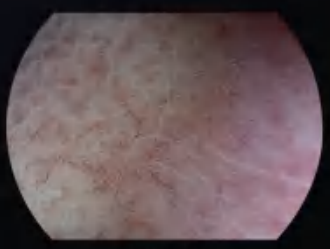

SFI-3



VIST-1



VIST-2



VIST-3

深圳开立生物医疗科技股份有限公司
SONOSCAPE MEDICAL CORP.
地址：深圳市南山区粤海街道麻岭社区高新中区科技中2路1号深圳软件园（2期）12栋201、202
电话：86-755-26722890

网站：www.sonoscape.com.cn
邮箱：sonoscape@sonoscape.net
禁忌内容或者注意事项详见说明书
粤械广审（文）第281218-07978号