中华医学会系列杂志

ISSN 1007-5232
CN 32-1463/R

中华消化内镜杂志®

ZHONGHUA XIAOHUA NEIJING ZAZHI

2025年8月 第42卷 第8期

CHINESE JOURNAL OF DIGESTIVE ENDOSCOPY

Volume 42 Number 8
August 2025

ISSN 1007-5232

中华消化内镜杂志®

CHINESE JOURNAL OF DIGESTIVE ENDOSCOPY

月刊　1996年8月改刊　第42卷　第8期　2025年8月20日出版


微信:xhnjxw


新浪微博

主　管
中国科学技术协会

主　办
中华医学会
100710,北京市东四西大街42号

编　辑
中华消化内镜杂志编辑委员会
210003,南京市紫竹林3号
电话:(025)83472831,83478997
传真:(025)83472821
Email:xhnj@xhnj.com
http://www.zhxhnjzz.com
http://www.medjournals.cn

总编辑
张澍田

编辑部主任
唐涌进

出　版
《中华医学杂志》社有限责任公司
100710,北京市东四西大街42号
电话(传真):(010)51322059
Email:office@cmaph.org

广告发布登记号
广登32010000093号

印　刷
江苏省地质测绘大队

发　行
范围:公开
国内:南京报刊发行局
国外:中国国际图书贸易集团有限公司
(北京399信箱,100048)
代号 M4676

订　购
全国各地邮政局
邮发代号 28-105

邮　购
中华消化内镜杂志编辑部
210003,南京市紫竹林3号
电话:(025)83472831
Email:xhnj@xhnj.com

定　价
每期25.00元,全年300.00元

中国标准连续出版物号
ISSN 1007-5232
CN 32-1463/R

2025年版权归中华医学会所有

未经授权,不得转载、摘编本刊文章,不得使用本刊的版式设计

除非特别声明,本刊刊出的所有文章不代表中华医学会和本刊编委会的观点

本刊如有印装质量问题,请向本刊编辑部调换

目　次

共识与指南

食管、胃及结直肠癌早筛早诊早治专家建议(2025年,上海) …… 589
国家消化系统疾病临床医学研究中心
国家消化内科专业医疗质量控制中心
免疫与炎症全国重点实验室

论　著

基于多特征拟合诊断胃褪色调肿瘤性病变的人工智能系统的构建和验证 …… 596
曾晓铨　董泽华　李艳霞　邓云超　于红刚　陈明锴

亚甲蓝染色透光法在早期胃癌内镜黏膜下剥离术标本诊断中的价值 …… 602
贾梅　刘揆亮　徐瑞　岳冰　高杨　梅雪　陈光勇

幽门螺杆菌阴性早期胃癌的内镜及临床病理特征分析 …… 608
王伟华　刘福国　周璇　褚宇宁　田宇彬

内镜下肌切开不同术式治疗贲门失弛缓症的临床效果比较 …… 616
李英凡　郭涛　李晓青　胡耀文　吴晰　蒋青伟　杨爱明

计算机辅助检测系统对胃癌前病变和瘤变检出率影响的单中心自身对照研究 …… 622
王雯　黄丽　吴练练　于红刚

机器人智能化内镜转运系统在消化内镜中心的应用效果 …… 628
白建荣　程君　王鑫　曹丽娜　李静怡　孙东东　王娟　贾晓丽
丛涛　季锐　左秀丽

优化饮食限制下2.0 L与1.5 L聚乙二醇结肠镜肠道准备质量的比较:一项多中心随机对照研究 …… 634
潘鹏　王玉萍　高君妍　李晓菲　季大年　李昊燃　柏愚

Meta分析

ATP生物荧光测定法检测软式内镜清洗消毒效果的meta分析 …… 639
赵灿　李隆松　韩珂　毕雅维　令狐恩强　柴宁莉

短篇论著

吸引器连接管联合胃镜可视性清除血凝块装置在上消化道大出血中的应用(含视频) …… 645
程俊　张俊君　张松　王亚洲　徐维田　高欣

115条外来内镜消毒前后微生物污染调查及建议 …… 649
骆孜　王缃兰　黄兴民　商任铎　张才庆　于红刚　刘军

病例报道

超声内镜引导一步法胆总管十二指肠吻合术治疗十二指肠腺癌2例 …… 653
陈燕　陈洁

胃错构瘤性内翻性息肉超声内镜动态观察1例 …… 655
王浩　张燕　刘虹　李国栋

多环牵引辅助内镜下切除阑尾口环周隆起型息肉样病变1例(含视频) …… 658
任剑珍　黄思霖　李博

综　　述

人工智能在胆胰疾病内镜诊治中的研究进展 …… 660
梁雅文　朱敏　翟亚奇　李明阳

结肠镜检查先端辅助装置研究进展 …… 665
刘叶婷　刘璐　高雪梅　申航　路璐　熊英

胰腺包裹性坏死内镜下坏死组织清除术的时机及技术进展 …… 669
李俊仪　张俊文

读者·作者·编者

《中华消化内镜杂志》2025年可直接使用英文缩写的常用词汇 …… 601

插页目次 …… 664

本刊稿约见第42卷第1期第82页、第7期第586页

本期责任编辑　朱悦

本刊编辑部工作人员联系方式

唐涌进，Email：tang@xhnj.com　　朱　悦，Email：zhuyue@xhnj.com

周　昊，Email：zhou@xhnj.com　　钱　程，Email：qian@xhnj.com

顾文景，Email：gwj@xhnj.com　　许文立，Email：xwl@xhnj.com

本刊投稿方式

登录《中华消化内镜杂志》官方网站http://www.zhxhnjzz.com进行在线投稿。


唐涌进


周　昊


顾文景


朱　悦


钱　程


许文立

（扫码添加编辑企业微信）

·论著·

亚甲蓝染色透光法在早期胃癌内镜黏膜下剥离术标本诊断中的价值

贾梅[1]　刘揆亮[2]　徐瑞[1]　岳冰[1]　高杨[1]　梅雪[1]　陈光勇[1]

[1]首都医科大学附属北京友谊医院病理科，北京 100050；[2]首都医科大学附属北京友谊医院消化内科 消化健康全国重点实验室 国家消化系统疾病临床医学研究中心 消化疾病癌前病变北京市重点实验室，北京 100050

通信作者：陈光勇，Email：chenguangyong@ccmu.edu.cn

【摘要】　目的　探讨亚甲蓝染色透光方法（以下简称透光染色法）在早期胃癌内镜黏膜下剥离术（endoscopic submucosal dissection，ESD）标本诊断中的价值。**方法**　选取 2021 年 10 月至 2023 年 8 月首都医科大学附属北京友谊医院早期胃癌 ESD 标本进行回顾性研究，75 例通过透光染色法取材，即在体视显微镜下先后进行放大观察及透光染色法观察，对比两种方法对病变边界线（demarcation line，DL）、不规则微血管结构（irregular microvascular pattern，IMVP）及不规则表面微结构（irregular microsurface pattern，IMSP）的显示情况及不同组织学类型间的差异。进一步，以 88 例传统方法取材病理结果为对照，分析切缘假阳性率、未分化癌发现率、多灶病变发现率之间是否有差异。**结果**　透光染色法显示 DL、IMVP 及 IMSP［96.0%（72/75），89.3%（67/75），98.7%（74/75）］均优于放大观察［72.0%（54/75），6.7%（5/75），26.7%（20/75）］（χ^2=8.036，P<0.001；χ^2=0.640，P<0.001；χ^2=0.369，P<0.001）。分化型、未分化型及混合型病变之间内镜下病变符合率差异无统计学意义［92.2%（59/64）、50.0%（1/2）、77.8%（7/9），χ^2=5.145，P=0.055］。与 88 例传统方法取材病例相比，透光染色法可提高未分化癌发现率［14.7%（11/75）比 4.5%（4/88），χ^2=4.964，P=0.026］，减少切缘假阳性率［1.3%（1/75）比 11.4%（10/88），χ^2=4.585，P=0.032］，但多灶病变发现率差异无统计学意义［5.3%（4/75）比 0.0%（0/88），χ^2=2.841，P=0.094］。**结论**　透光染色法通过显示病变 DL、IMVP 及 IMSP，提高病理医师取材过程中对病变的识别，更易发现未分化癌、减少切缘假阳性。

【关键词】　亚甲蓝；　透光；　早期胃癌；　内镜黏膜下剥离术；　内镜-病理对照

基金项目：国家重点研发计划（2023YFC2507400，2023YFC2507406）；北京研究型病房卓越计划项目（BRWEP2024W162020100，BRWEP2024W162020114）

Diagnostic efficacy of methylene blue staining combined with light transmission method in endoscopic submucosal dissection samples of early gastric cancer

Jia Mei[1], Liu Kuiliang[2], Xu Rui[1], Yue Bing[1], Gao Yang[1], Mei Xue[1], Chen Guangyong[1]

[1]Department of Pathology, Beijing Friendship Hospital, Capital Medical University, Beijing 100050, China; [2]Department of Gastroenterology, Beijing Friendship Hospital, Capital Medical University, State Key Laboratory of Digestive Health, National Clinical Research Center for Digestive Diseases, Beijing Key Laboratory for Precancerous Lesion of Digestive Diseases, Beijing 100050, China

Corresponding author: Chen Guangyong, Email: chenguangyong@ccmu.edu.cn

【Abstract】　Objective　To explore the diagnostic efficacy of methylene blue staining combined with light transmission method (termed as light transmission and staining) in endoscopic submucosal dissection (ESD) specimens of early gastric cancer. **Methods**　A retrospective study was conducted on 75

DOI：10.3760/cma.j.cn321463-20250211-00053

收稿日期　2025-02-11　　**本文编辑**　朱悦

引用本文：贾梅，刘揆亮，徐瑞，等. 亚甲蓝染色透光法在早期胃癌内镜黏膜下剥离术标本诊断中的价值[J]. 中华消化内镜杂志，2025，42(8)：602-607. DOI：10.3760/cma.j.cn321463-20250211-00053.

www.zhxhnjzz.com

specimens of early gastric cancer treated with ESD at Beijing Friendship Hospital, Capital Medical University from October 2021 to August 2023. Under a stereomicroscope, magnified observation and transmitted light transmission and staining observation were performed to compare the demarcation line (DL), irregular microvascular pattern (IMVP) and irregular microsurface pattern (IMSP) of the lesion, and the differences among histological types were compared. Furthermore, the false positive rate of surgical margin, the detection rate of undifferentiated cancer and multifocal lesions were compared against the 88 controls processed by traditional method. **Results** Using the light transmission and staining method, DL, IMVP and IMSP were detected in 96.0% (72/75), 89.3% (67/75), and 98.7% (74/75), which was higher than 72.0% (54/75), 6.7% (5/75), and 26.7% (20/75) by using the magnified observation (χ^2=8.036, P<0.001; χ^2=0.640, P<0.001; χ^2=0.369, P<0.001). There was no statistical difference in the coincidence rate of endoscopy and pathology between differentiated type, undifferentiated type and mixed type [92.2% (59/64), 50.0% (1/2), 77.8% (7/9), χ^2=5.145, P=0.055]. Compared to traditional methods, light transmission and staining could increase the detection rate of undifferentiated cancer [14.7% (11/75) VS 4.5% (4/88), χ^2=4.964, P=0.026] and reduce the false positive rate of surgical margins [1.3% (1/75) VS 11.4% (10/88), χ^2=4.585, P=0.032], but showed no statistical difference in the detection rate of multifocal lesions [5.3% (4/75) VS 0.0% (0/88), χ^2=2.841, P=0.094]. **Conclusion** Light transmission and staining enhances pathological recognition of DL, IMVP and IMSP during specimen processing, improving detection of undifferentiated cancer and reducing false positive of margin.

【**Key words**】 Methylene blue; Light transmission; Early gastric cancer; Endoscopic submucosal dissection; Endoscopy-pathological comparison

Fund program: National Key Research and Development Program of China (2023YFC2507400, 2023YFC2507406); Beijing Research Ward Excellence Program (BRWEP2024W162020100, BRWEP2024W162020114)

内镜黏膜下剥离术(endoscopic submucosal dissection,ESD)是胃癌早诊早治的关键手段,已成为早期胃癌规范化诊疗流程[1-3]。但早期胃癌病灶常较小,幽门螺杆菌(*Helicobacter pylori*,*HP*)感染、萎缩、肠上皮化生及固定,以及早期胃癌某些生长方式导致病变边界判断困难,如未分化癌的未分化细胞呈弥漫浸润性生长、“爬行癌/牵手癌”的低异型性肿瘤横向生长等,对组织的影响导致病灶与背景黏膜区分困难[4-7],需通过谱系图及内镜-病理对照分析,判定切缘是否为假阳性,验证内镜下病变性质、范围、深度判断的准确性。传统方法取材只有病理结果,无法与内镜下边界线(demarcation line, DL),不规则微血管结构(irregular microvascular pattern,IMVP)及不规则表面微结构(irregular microsurface pattern,IMSP)所在区域的病理结果相对应。前期研究发现,透光方法可显示IMVP(78.8%)及IMSP(88.6%),但显示IMSP仍不够直观[8]。日常工作中我们进一步发现亚甲蓝染色可更清晰地显示出IMSP。基于此,我们建立了亚甲蓝染色结合透光方法(以下简称透光染色法)辅助早期胃癌ESD标本精细化观察,此方法可作为桥梁,通过显示ESD标本中病变DL、IMVP及IMSP,在验证内镜下病变性质、范围、深度判断基础上,将内镜下病变区域与病理进行对照分析。

材料与方法

一、一般资料

纳入2021年10月至2023年8月间首都医科大学附属北京友谊医院早期胃癌ESD治疗标本,收集临床病理资料并进行回顾性分析,由内镜-病理研究团队共同完成。纳入标准:术前活检病理诊断为癌;ESD标本为类圆形且最大线性径≤4 cm;病变肉眼分型为浅表型。排除标准:非完整切除、有出血等影响观察的标本。根据取材方法不同,分为透光染色法和传统方法。采用透光染色法取材的病变先后在体视显微镜下放大观察、透光染色观察病变DL、IMVP及IMSP的显示情况;分析应用透光染色方法,病变不同组织学类型间内镜下病灶符合率(无论内镜下观察、透光染色法观察是否显示DL、IMVP及IMSP,二者对DL、IMVP及IMSP的判断结果相同即为符合)。与采用传统方法取材病例比较,分析透光染色法和传统方法在切缘假阳性率、未分化癌(组织学类型为未分化型及混合型)发现率、多灶病变发现率之间是否有差异。本研究通过首都医科大学附属北京友谊医院伦理委员会审查(编号BFH20241111007/BFHHZS20240284)。

二、研究材料

3%亚甲蓝溶液(亚甲蓝3 g,95%乙醇溶液

www.zhxhnjzz.com

30 mL，0.01% 氢氧化钾水溶液 70 mL，Diff-Quick A 溶液，Baso，中国，BA-4100），体视显微镜（Olympus，日本，SZX10）。

三、研究方法

1. 传统方法 ESD 标本处理及观察流程：①标本准备：冷缺血时间<30 min，经 10% 福尔马林（4% 甲醛溶液）固定 24 h 后取材。②取材前准备：标本经自来水冲洗去除表面黏液。③通过传统方法（自然光线下）观察并记录标本大小，病灶大小、肉眼分型、数量。④判断最近水平切缘的位置，改刀后置入标本盒中。⑤标本处理后制备苏木精-伊红（hematoxylin-eosin，HE）染色切片、免疫组织化学（immunohistochemistry，IHC）染色切片。⑥绘制病变谱系图。

2. 透光染色法 ESD 标本处理及观察流程：①②同传统方法。③在体视显微镜下，利用自带光源使光线垂直穿透标本（以下简称“透光”），精细化观察有无 DL、IMSP 及 IMVP 并拍照。④亚甲蓝染色 90 s，自来水冲洗掉多余染液，在体视显微镜下，精细化观察 DL、IMSP 及 IMVP 显示情况并拍照。亚甲蓝染色后，能够清晰显示病变 IMSP 视为染色成功。⑤⑥⑦分别同传统方法④⑤⑥。体视显微镜物镜自 2 倍至 63 倍放大观察，以 20 倍显示病变整体情况，63 倍显示局部细节。见图 1。

四、统计学分析

应用 SPSS 26.0 软件进行统计学分析，计量资料用 $\bar{x}\pm s$ 表示，2 组间比较行独立样本 t 检验；计数资料用例（%）表示，比较应用卡方检验。P<0.05 为差异有统计学意义。

结　果

一、透光染色法标本的临床病理特点

75 例早期胃癌 ESD 标本采用透光染色法取材，88 例采用传统方法取材，临床病理数据见表 1。75 例病变行透光染色法观察的患者，平均年龄 63 岁，男性为主（69.3%），病变多见于胃下部（57.3%），肉眼分型以 0-Ⅱc 和 Ⅱc+Ⅱa 多见（69.3%）；病理结果显示 85.3%（64/75）为分化型癌，其中黏膜内癌 60 例，4 例浸润深度达黏膜下层，2.7%（2/75）为未分化型癌，均为黏膜内癌，12.0%（9/75）为混合型癌，2 例浸润至黏膜下层；切缘阳性率 2.7%（2/75），血管/淋巴管侵犯检出率 2.7%（2/75），5.3%（4/75）存在多灶病变，6.7%（5/75）存在溃疡，92.0%（69/75）病变周围黏膜有萎缩肠化。随访显示，切缘阳性患者无新发病变或根治术后未见癌残留。

二、透光染色法的诊断价值

行透光染色法观察的 75 例病变，DL 识别率放大观察 72.0%（54/75），透光染色法 96.0%（72/75），差异有统计学意义（P<0.001）。放大观察可在 6.7%（5/75）的病例中显示 IMVP，26.7%（20/75）显示 IMSP；透光染色法可在 89.3%（67/75）的病例中显示 IMVP，98.7%（74/75）显示 IMSP，差异有统计学意义（P<0.001）（表 2）。

在不同组织学类型间，对 DL、IMVP 及 IMSP 显示情况进行分析（表 3），结果显示通过透光染色法，组织学类型为分化型时，98.4%（63/64）可见 DL，90.6%（58/64）可见 IMVP，100.0% 可见 IMSP，与内镜下病灶符合率 92.2%。组织学类型为未分化型时，仅 50.0% 的病例见 IMVP，但均可识别 IMSP 并观察到 DL，与内镜下病灶符合率 50.0%。组织学类型为混合型时，88.9%（8/9）可显示 IMVP、IMSP，但仍有 22.2%（2/9）无法识别病变 DL，与内镜下病灶符合率 77.8%。应用透光染色法，不同组织学类型之间内镜下病灶符合率差异无统计学意义（χ^2=5.145，P=0.055），这表明该方法对早期胃癌 ESD 标本的精细化观察具有普适性。

此外，与 88 例应用传统方法取材的病例对比

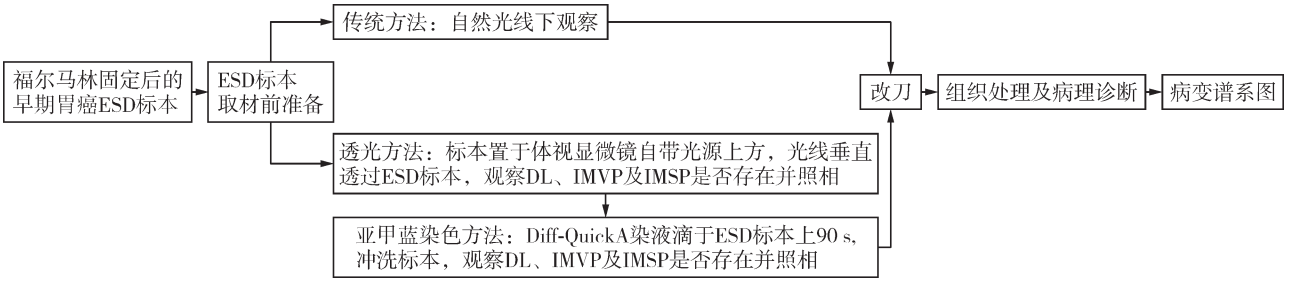

注：DL 指边界线；IMVP 指不规则微血管结构；IMSP 指不规则表面微结构

图 1　早期胃癌内镜黏膜下剥离术（ESD）标本传统方法、透光染色法取材及观察流程图

www.zhxhnjzz.com

表 1　早期胃癌内镜黏膜下剥离术治疗病变的临床病理特点

资料	透光染色法（n=75）	传统观察法（n=88）	统计量	P值
年龄（岁，$\bar{x}\pm s$）	63.0±8.8	64.0±8.2	t=0.933	0.352
性别（例，男/女）	52/23	60/28	χ^2=0.024	0.874
肿瘤部位[例（%）]			χ^2=1.263	0.260
胃上部和胃中部	32（42.7）	30（34.1）		
胃下部	43（57.3）	58（65.9）		
肉眼分型[例（%）]			χ^2=0.099	0.752
0-Ⅱa，Ⅱa+Ⅱc	23（30.7）	25（28.4）		
0-Ⅱc，Ⅱc+Ⅱa	52（69.3）	63（71.6）		
组织学类型[例（%）]			χ^2=5.625	0.060
分化型	64（85.3）	84（95.5）		
未分化型	2（2.7）	0（0.0）		
混合型	9（12.0）	4（4.5）		
切缘阳性[例（%）]	2（2.7）	10（11.4）	χ^2=3.305	0.069
肿瘤浸润深度[例（%）]			χ^2=0.240	0.623
黏膜层	69（92.0）	79（89.8）		
黏膜下层	6（8.0）	9（10.2）		
血管/淋巴管侵犯[例（%）]	2（2.7）	2（2.3）	χ^2=0.026	0.871
溃疡[例（%）]	5（6.7）	2（2.3）	χ^2=1.902	0.167
病变数量[例（%）]			χ^2=2.841	0.094
单个	71（94.7）	88（100）		
多个	4（5.3）	0（0.0）		
周围黏膜萎缩肠化[例（%）]	69（92.0）	75（85.2）	χ^2=1.803	0.179

表 2　75 例早期胃癌内镜黏膜下剥离术标本透光染色法观察 DL、IMVP 及 IMSP 显示情况[例(%)]

方法	例数	显示 DL	显示 IMVP	显示 IMSP
放大观察	75	54（72.0）	5（6.7）	20（26.7）
透光染色观察	75	72（96.0）	67（89.3）	74（98.7）
χ^2值		8.036	0.640	0.369
P值		<0.001	<0.001	<0.001

注：DL 指边界线；IMVP 指不规则微血管结构；IMSP 指不规则表面微结构

表 3　75 例早期胃癌内镜黏膜下剥离术标本不同组织学类型的透光染色法观察显示情况及与内镜下病灶符合率[例(%)]

组织学类型	例数	显示 DL	显示 IMVP	显示 IMSP	病灶符合率[a]
分化型	64	63（98.4）	58（90.6）	64（100.0）	59（92.2）
未分化型	2	2（100.0）	1（50.0）	2（100.0）	1（50.0）
混合型	9	7（77.8）	8（88.9）	8（88.9）	7（77.8）
合计	75	72（96.0）	67（89.3）	74（98.7）	67（89.3）

注：DL 指边界线；IMVP 指不规则微血管结构；IMSP 指不规则表面微结构；[a]透光染色法与内镜下病灶符合率：无论内镜下观察、透光染色法观察是否显示 DL、IMVP 及 IMSP，二者对 DL、IMVP 及 IMSP 的判断结果相同即为符合

（表 4），应用透光染色法，未分化癌发现率提高（P=0.026）、切缘假阳性率降低（P=0.032），但多灶病变发现率差异无统计学意义（P=0.094）。

表 4　早期胃癌内镜黏膜下剥离术标本透光染色法与传统方法取材病理结果对比分析[例(%)]

方法	例数	发现未分化癌	切缘假阳性	发现多灶病变
透光染色法	75	11（14.7）	1（1.3）	4（5.3）
传统方法	88	4（4.5）	10（11.4）	0（0.0）
χ^2值		4.964	4.585	2.841
P值		0.026	0.032	0.094

三、一例早期胃癌 ESD 标本透光染色法观察及病理

以一例 53 岁女性胃窦部病变为例。胃窦前壁见 0-Ⅱc 型病变，最大径约 10 mm，周边稍隆起，表面发红，可见白苔，可见 DL。ESD 标本黏膜大小 40 mm×35 mm，表面见一浅表凹陷（0-Ⅱc 型），大小 10 mm×4 mm（图 2）。通过传统方法，仅可见病变与周围黏膜间 DL（图 3A、3B），通过透光方法，可见 DL 内部 IMVP（各血管呈不规则的封闭性或开放性袢状，性质不均一，排列不规则，分布不对称），但 IMSP 无法清晰显示（图 3C）；进一步通过亚甲蓝染色辅助观察，DL 内部见 IMSP（隐窝边缘上皮包围隐窝开口形成的表面结构数量减少，窝间部增宽，染色方法显示隐窝边缘上皮增厚、深染，同时裂隙状结构减少或消失）（图 3D、3E）。经与谱系图对

www.zhxhnjzz.com

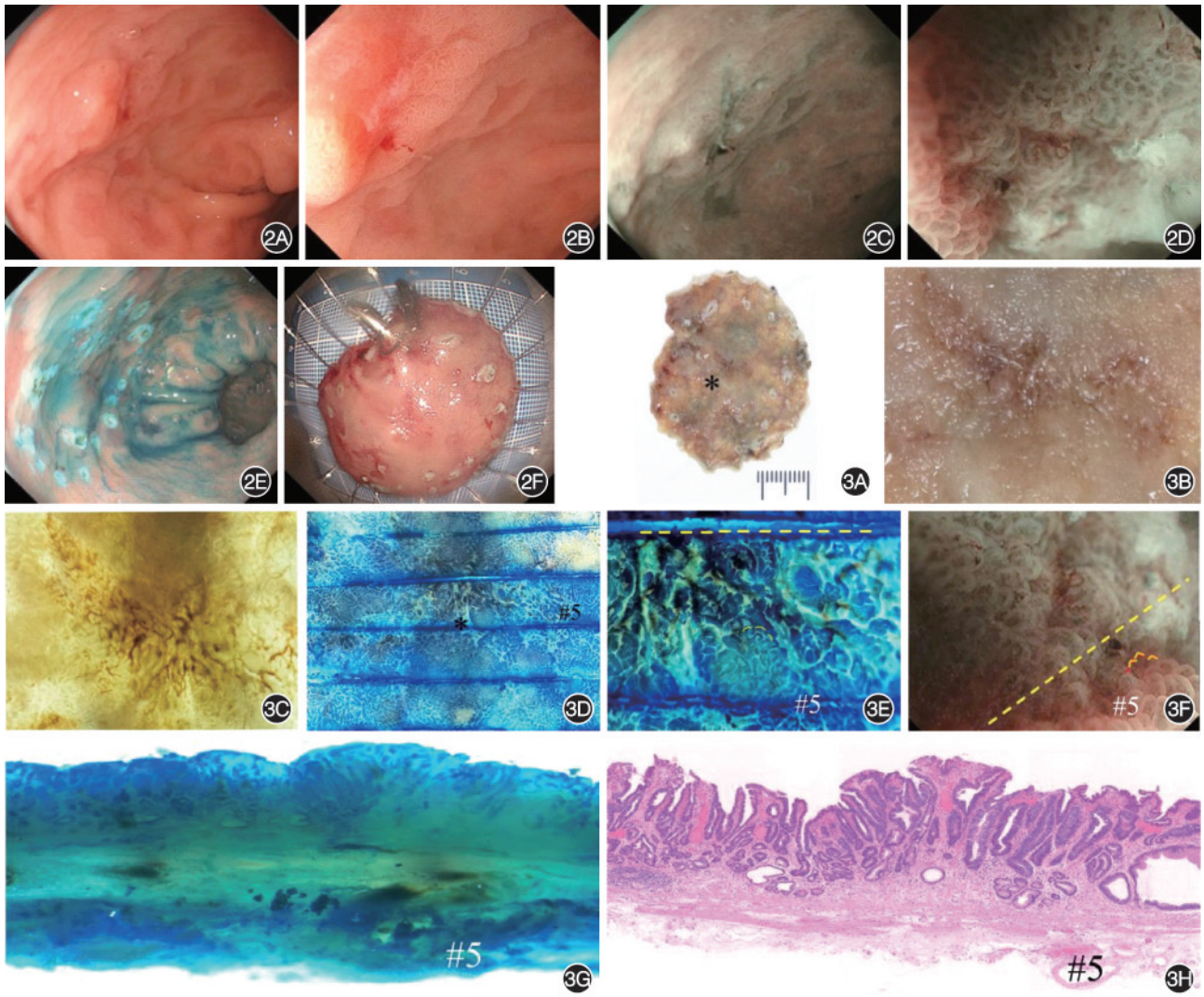

图2　一例早期胃癌病例内镜观察及内镜黏膜下剥离术治疗　2A、2B：白光内镜远景及近景观察，胃窦前壁近胃角处见一0-Ⅱc型病变，周边稍隆起，表面发红，可见白苔；2C、2D：窄带光成像及放大观察可见病变边界线、不规则微血管结构及不规则表面微结构；2E：靛胭脂染色并标记切除范围；2F：内镜黏膜下剥离术标本展开并固定　**图3**　一例早期胃癌内镜黏膜下剥离术标本应用透光染色法观察及病理 3A：传统方法观察显示病变位于中央（*标记病变）；3B：高倍放大可见一0-Ⅱc型病变；3C：透光辅助观察不规则微血管结构（IMVP）；3D：亚甲蓝染色辅助观察不规则表面微结构（IMSP）（*标记病变）；3E：高倍放大观察IMSP（黄色短曲线处为IMSP，黄色虚线标记取材线）；3F：对应内镜下IMSP图像（黄色短曲线处为IMSP，黄色虚线标记取材线）；3G：翻转90°从垂直黏膜方向观察，可见黏膜腺管结构；3H：组织病理学示高分化管状腺癌　HE　×20

照，病变位于5号（图3F）及6号组织。亚甲蓝染色后垂直观察5号组织可见腺管结构（图3G），对应组织学诊断：高分化管状腺癌（tub1）（图3H）。

讨　论

国内外专家一直致力于内镜-病理对照观察，以期通过内镜观察更快更精准地发现早期癌，实现早诊早治。然而，内镜医师通过对黏膜表面观察判断病变，病理医师通过对黏膜结构异型及细胞异型判断病变，二者间难以对应。此外，与进展期胃癌比较，早期胃癌病灶小、背景黏膜常有萎缩肠化，组织固定后标本有时难以精准判断病变。本研究根据日本消化道学会、日本消化内镜学会、日本胃癌学会联合推出的早期胃癌诊断简化流程（MESDA-G）[9]，借鉴早期胃癌内镜放大观察的原理及经验，在早期胃癌ESD治疗标本规范化处理经验基础上[10-13]，通过透光染色法辅助早期胃癌ESD标本精细化观察，在取材的过程中精准地判断肿瘤位置、数量、大小、最近切缘；同时探索一种将内镜下DL、IMSP、IMVP与组织学点对点对应的新方法，促进内镜、病理交流。

www.zhxhnjzz.com

内镜医师常使用靛胭脂染色观察隐窝开口的形态，其原理是染料在重力作用下，流向小凹上皮深部，显示出胃小沟、隐窝开口的结构[14]。通过实践我们发现亚甲蓝可用于ESD标本病变黏膜精细化观察，其原理是亚甲蓝被细胞吸收后与细胞内DNA结合而被染成蓝色，清晰显示黏膜微表面结构，而传统方法无法做到。本研究发现，通过放大观察，72.0%可见DL，6.7%显示IMVP，26.7%显示IMSP。我们前期研究发现，透光方法78.8%清晰显示出病变IMVP，88.6%清晰显示病变IMSP[8]；本研究进一步联合亚甲蓝染色辅助观察，对前期建立的透光辅助病理检查方法进行优化，可98.7%显示病变IMSP。基于此，建立了透光及染色辅助早期胃癌ESD标本精细化观察方法。

透光染色法对早期胃癌病灶DL、IMVP及IMSP显示效果，在分化型、未分化型及混合型间病灶符合率差异无统计学意义。虽然与放大观察相比，此方法对DL识别率从72.0%提升至96.0%，但仍有3例未显示DL，分别占混合型22.2%（2/9）、分化型1.6%（1/64）；仍有8例无法显示清晰的IMVP，分别占未分化型50.0%（1/2）、混合型11.1%（1/9）、分化型9.4%（6/64）。分析发现，无法显示IMVP可能与存在未分化癌、癌浸润至黏膜下层、存在*HP*或曾行*HP*根除治疗、同时存在多个病灶有关。

透光染色是内镜-病理沟通的桥梁，此方法与内镜下病变符合率89.3%。以谱系图作为对照，将内镜下IMVP及IMSP处与组织学对应分析，可验证内镜医师对病变性质、边界判断的准确性，形成良好反馈。通过此方法，病理医师可精准定位病灶，减少切缘假阳性，同时发现可疑低分化癌病灶，通过以分化最差点为中心向两侧改刀、对面包埋的方式实现此部位组织学观察，减少低分化癌灶的漏诊。有意思的是，对显示IMSP部位，翻转90°从垂直黏膜方向可初步观察病变黏膜腺体的结构异型性，可发现低分化癌，在HE染色切片之前，即可部分反映组织学特点，这种观察方法更接近病理诊断模式，有益于内镜-病理间进一步对应分析。

本文所述透光染色法仍属探索性研究，避免亚甲蓝染色过度的关键是固定染色时间、冲洗多余染色液，尤其是垂直黏膜面观察的方法，仍需进一步研究染料浓度及作用时间，如何最大限度清晰观察腺体结构，更准确地判断组织学类型，是否能通过垂直观察的方法判断浸润深度与垂直切缘情况等。此外，对于小病灶、病灶与周围黏膜境界不清的病例仍需进一步积累经验。在此基础上形成早期胃癌ESD标本精细化观察及取材流程，将有效指导病理初学者对早期胃癌ESD标本规范化的观察及取材工作，这是规范化病理报告的基础，也是对内镜治疗效果的有效反馈。在内镜、病理医师共同参与下，将达到内镜-病理水平双提高。

利益冲突　所有作者声明不存在利益冲突

作者贡献声明　贾梅：研究设计、统计学分析、论文撰写；刘揆亮、徐瑞、岳冰、高杨、梅雪：内镜-病理对照分析及数据收集、统计学分析；陈光勇：研究设计与指导

参 考 文 献

[1] Japanese Gastric Cancer Association. Japanese gastric cancer treatment guidelines 2021 (6th edition)[J]. Gastric Cancer, 2023,26(1):1-25. DOI: 10.1007/s10120-022-01331-8.

[2] 日本胃癌学会. 胃癌处理规约[M]. 第15版. 东京:金源出版株式会社, 2017.

[3] Pimentel-Nunes P, Libânio D, Bastiaansen B, et al. Endoscopic submucosal dissection for superficial gastrointestinal lesions: European Society of Gastrointestinal Endoscopy (ESGE) guideline — Update 2022[J]. Endoscopy, 2022,54(6):591-622. DOI: 10.1055/a-1811-7025.

[4] Horiuchi Y, Hirasawa T, Fujisaki J. Endoscopic features of undifferentiated-type early gastric cancer in patients with Helicobacter pylori-uninfected or -eradicated stomachs: a comprehensive review[J]. Gut Liver, 2024, 18(2): 209-217. DOI: 10.5009/gnl230106.

[5] Yang JC, Chen LX, Hu B. Managing crawling-type gastric adenocarcinoma with endoscopic techniques and postoperative monitoring[J]. World J Gastroenterol, 2024, 30(43):4657-4659. DOI: 10.3748/wjg.v30.i43.4657.

[6] 中华医学会消化内镜学分会病理学组. 胃黏膜幽门螺杆菌感染病理组织学专家共识[J]. 中华消化内镜杂志,2023, 40(8): 589-594. DOI: 10.3760/cma. j. cn321463-20230425-00654.

[7] 国家消化系疾病临床医学研究中心(上海), 国家消化道早癌防治中心联盟(GECA), 中华医学会消化病学分会幽门螺杆菌学组, 等. 中国胃黏膜癌前状态及病变的处理策略专家共识(2020)[J]. 中华消化内镜杂志,2020,37(11):769-780. DOI: 10.3760/cma.j.cn321463-20200916-00776.

[8] Chen G, Xu R, Yue B, et al. A parallel comparison method of early gastric cancer: the light transmission-assisted pathological examination of specimens of endoscopic submucosal dissection[J]. Front Oncol, 2021,11:705418. DOI: 10.3389/fonc.2021.705418.

[9] 日本《胃与肠》编委会. 胃、十二指肠内镜放大观察的基础与最新见解[M].《胃与肠》翻译委员会, 译. 沈阳:辽宁科学技术出版社, 2022.

[10] 八木一芳, 味冈洋一. 放大胃镜诊断图谱[M]. 吴永友,李锐, 译. 2版. 沈阳:辽宁科学技术出版社, 2017.

[11] 市原真. 有临床价值的消化道病理[M]. 孟凡冬, 刘揆亮, 翟惠虹, 等译. 沈阳:辽宁科学技术出版社, 2022.

[12] 陈光勇, 张澍田. 制作规范化内镜下黏膜剥离术标本病理切片要点[J]. 内科急危重症杂志,2016,22(1):5-8. DOI: 10.11768/nkjwzzzz20160102.

[13] Japanese Gastric Cancer Association. Japanese classification of gastric carcinoma: 3rd English edition[J]. Gastric Cancer, 2011,14(2):101-112. DOI: 10.1007/s10120-011-0041-5.

[14] 孙善明, 田强, 尉欣, 等. 窄带成像放大胃镜联合靛胭脂染色在早期胃癌及癌前病变诊断中的应用[J]. 中华消化内镜杂志, 2017, 34(2): 134-136. DOI: 10.3760/cma. j. issn.1007-5232.2017.02.014.

www.zhxhnjzz.com

JUMPCAN 济川药业

广 告

苏药广审(文)第251216-18726号
本广告仅供医学药学专业人士阅读



国药准字H20223027

仿制药一致性评价

新一代肠道清洁剂

肠镜检查豁然开朗

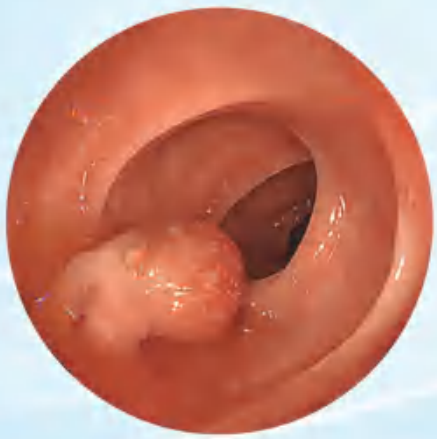

川倍清

硫酸镁钠钾口服用浓溶液

【适 应 症】本品适用于成人，用于任何需要清洁肠道的操作前的肠道清洁（如需要肠道可视化的操作包括内镜、放射性检查、外科手术）。
本品不用于治疗便秘。

【用法用量】分剂量（两日）用法

检查前或术前一天：

检查前或术前一天的傍晚（如下午18点），按照下文的说明用药：

· 将一瓶本品中的内容物倒入包装附带的杯子中，用水稀释至刻度线（即约为0.5升）。

· 患者饮用此稀释液后两小时内，再将水或澄清液体加入杯中，连饮两杯（即约为一升）。

检查或手术当天：

检查或手术当天早晨（夜间服药后10到12小时），重复前一天傍晚的服药方法：

· 将另一瓶本品中的内容物倒入包装附带的杯子中，用水稀释至刻度线（即约为0.5升）。

· 患者饮用此稀释液后两小时内，再将水或澄清液体加入杯中，连饮两杯（即约为一升）。

本品稀释溶液和随后的水或澄清液体的服用，在没有麻醉的情况下应在检查或手术前至少一小时之前完成。在麻醉的情况下，一般在检查或手术前至少两小时之前完成，同时遵照医生和麻醉师的指示。

检查或手术后：

为了补充在检查或手术准备阶段的液体流失，应鼓励患者随后饮用足够量的液体以保持充分的水合状态。

济川药业集团有限公司
JUMPCAN PHARMACEUTICAL GROUP CO., LTD.
地址：江苏省泰兴市大庆西路宝塔湾 邮政编码：225441
电话：400-118-9696 传真：0523-87606917

VedVision唯视
胆道子镜直视系统

Vedkang唯德康

一次性使用胆胰管成像导管



电子内窥镜图像处理器

观入微，术无限，应于手

开启胆胰疾病诊治的直视操作时代

江苏唯德康医疗科技有限公司
Jiangsu Vedkang Medical Science and Technology Co., Ltd.

A 地址：江苏省武进经济开发区果香路52号
T 电话：0519-69877755, 69877756
F 传真：0519-69877753
E 邮箱：sales@vedkang.com

生产企业：江苏图云医疗科技有限公司
产品注册证及名称：
苏械注准 20222061594（电子内窥镜图像处理器）
苏械注准 20222061739（一次性使用胆胰管成像导管）
苏械广审（文）第 270803-07238 号

⚠ 禁忌内容或注意事项详见说明书
以上仅指本公司产品

广告