中华医学会系列杂志

ISSN 1007-5232
CN 32-1463/R

中华消化内镜杂志®

ZHONGHUA XIAOHUA NEIJING ZAZHI

2025年8月 第42卷 第8期

CHINESE JOURNAL OF DIGESTIVE ENDOSCOPY

Volume 42 Number 8
August 2025

ISSN 1007-5232

中华消化内镜杂志®

CHINESE JOURNAL OF DIGESTIVE ENDOSCOPY

月刊　1996年8月改刊　第42卷　第8期　2025年8月20日出版


微信:xhnjxw


新浪微博

主　管
中国科学技术协会

主　办
中华医学会
100710,北京市东四西大街42号

编　辑
中华消化内镜杂志编辑委员会
210003,南京市紫竹林3号
电话:(025)83472831,83478997
传真:(025)83472821
Email:xhnj@xhnj.com
http://www.zhxhnjzz.com
http://www.medjournals.cn

总编辑
张澍田

编辑部主任
唐涌进

出　版
《中华医学杂志》社有限责任公司
100710,北京市东四西大街42号
电话(传真):(010)51322059
Email:office@cmaph.org

广告发布登记号
广登32010000093号

印　刷
江苏省地质测绘大队

发　行
范围:公开
国内:南京报刊发行局
国外:中国国际图书贸易集团有限公司
(北京399信箱,100048)
代号 M4676

订　购
全国各地邮政局
邮发代号 28-105

邮　购
中华消化内镜杂志编辑部
210003,南京市紫竹林3号
电话:(025)83472831
Email:xhnj@xhnj.com

定　价
每期25.00元,全年300.00元

中国标准连续出版物号
ISSN 1007-5232
CN 32-1463/R

2025年版权归中华医学会所有

未经授权,不得转载、摘编本刊文章,不得使用本刊的版式设计

除非特别声明,本刊刊出的所有文章不代表中华医学会和本刊编委会的观点

本刊如有印装质量问题,请向本刊编辑部调换

目　次

共识与指南

食管、胃及结直肠癌早筛早诊早治专家建议(2025年,上海) …… 589
国家消化系统疾病临床医学研究中心
国家消化内科专业医疗质量控制中心
免疫与炎症全国重点实验室

论　著

基于多特征拟合诊断胃褪色调肿瘤性病变的人工智能系统的构建和验证 …… 596
曾晓铨　董泽华　李艳霞　邓云超　于红刚　陈明锴

亚甲蓝染色透光法在早期胃癌内镜黏膜下剥离术标本诊断中的价值 …… 602
贾梅　刘揆亮　徐瑞　岳冰　高杨　梅雪　陈光勇

幽门螺杆菌阴性早期胃癌的内镜及临床病理特征分析 …… 608
王伟华　刘福国　周璇　褚宇宁　田宇彬

内镜下肌切开不同术式治疗贲门失弛缓症的临床效果比较 …… 616
李英凡　郭涛　李晓青　胡耀文　吴晰　蒋青伟　杨爱明

计算机辅助检测系统对胃癌前病变和瘤变检出率影响的单中心自身对照研究 …… 622
王雯　黄丽　吴练练　于红刚

机器人智能化内镜转运系统在消化内镜中心的应用效果 …… 628
白建荣　程君　王鑫　曹丽娜　李静怡　孙东东　王娟　贾晓丽
丛涛　季锐　左秀丽

优化饮食限制下2.0 L与1.5 L聚乙二醇结肠镜肠道准备质量的比较:一项多中心随机对照研究 …… 634
潘鹏　王玉萍　高君妍　李晓菲　季大年　李昊燃　柏愚

Meta分析

ATP生物荧光测定法检测软式内镜清洗消毒效果的meta分析 …… 639
赵灿　李隆松　韩珂　毕雅维　令狐恩强　柴宁莉

短篇论著

吸引器连接管联合胃镜可视性清除血凝块装置在上消化道大出血中的应用(含视频) …… 645
程俊　张俊君　张松　王亚洲　徐维田　高欣

115条外来内镜消毒前后微生物污染调查及建议 …… 649
骆孜　王缃兰　黄兴民　商任铎　张才庆　于红刚　刘军

病例报道

超声内镜引导一步法胆总管十二指肠吻合术治疗十二指肠腺癌2例 …… 653
陈燕　陈洁

胃错构瘤性内翻性息肉超声内镜动态观察1例 …… 655
王浩　张燕　刘虹　李国栋

多环牵引辅助内镜下切除阑尾口环周隆起型息肉样病变1例(含视频) …… 658
任剑珍　黄思霖　李博

综　　述

人工智能在胆胰疾病内镜诊治中的研究进展 …… 660
梁雅文　朱敏　翟亚奇　李明阳

结肠镜检查先端辅助装置研究进展 …… 665
刘叶婷　刘璐　高雪梅　申航　路璐　熊英

胰腺包裹性坏死内镜下坏死组织清除术的时机及技术进展 …… 669
李俊仪　张俊文

读者·作者·编者

《中华消化内镜杂志》2025年可直接使用英文缩写的常用词汇 …… 601

插页目次 …… 664

本刊稿约见第42卷第1期第82页、第7期第586页

本期责任编辑　朱悦

本刊编辑部工作人员联系方式

唐涌进，Email：tang@xhnj.com　　朱　悦，Email：zhuyue@xhnj.com

周　昊，Email：zhou@xhnj.com　　钱　程，Email：qian@xhnj.com

顾文景，Email：gwj@xhnj.com　　许文立，Email：xwl@xhnj.com

本刊投稿方式

登录《中华消化内镜杂志》官方网站http://www.zhxhnjzz.com进行在线投稿。


唐涌进


周　昊


顾文景


朱　悦


钱　程


许文立

（扫码添加编辑企业微信）

·病例报道·

超声内镜引导一步法胆总管十二指肠吻合术治疗十二指肠腺癌2例

陈燕　陈洁
海军军医大学第一附属医院消化内科，上海 200433
通信作者：陈洁，Email：cjlj702@163.com

【提要】 使用电切双腔固定支架（lumen-apposing metal stent，LAMS）的超声内镜引导胆总管十二指肠吻合术（endoscopic ultrasound-guided choledochoduodenostomy，EUS-CDS）已经成为恶性胆总管远端梗阻的一种治疗方法。本文报道使用电切LAMS治疗2例十二指肠腺癌伴胆管梗阻，发现一步法EUS-CDS不仅手术用时短，而且安全性、技术和临床疗效均可。

【关键词】 十二指肠肿瘤；　胆总管十二指肠吻合术；　超声内镜；　双腔固定支架

Two cases of single-stage endoscopic ultrasound-guided choledochoduodenostomy using lumen-apposing metal stent for duodenal cancer

Chen Yan, Chen Jie
Department of Gastroenterology, The First Affiliated Hospital of Naval Medical University, Shanghai 200433, China
Corresponding author: Chen Jie, Email: cjlj702@163.com

例1　患者女，81岁，因“腹胀、纳差1个月”就诊。当地医院CT检查提示胆管末端占位伴有上游胆管扩张、胰管扩张，后腹膜多发肿大淋巴结；血检提示肝功能异常（丙氨酸转氨酶95.6 U/L、天冬氨酸转氨酶38.1 U/L、碱性磷酸酶279.4 U/L、γ-谷氨酰转肽酶458.5 U/L）。我院超声内镜（endoscopic ultrasound，EUS）检查发现十二指肠降段占位性病灶，质脆、触之易出血。超声扫查见胆总管、胰管末端低回声病灶，截面大小约2.4 cm×2.1 cm，胆总管全程扩张，最宽处内径约1.8 cm，S2、S3肝段肝内胆管扩张，最宽处位于S3肝段肝内胆管，内径约0.4 cm（图1）。扫查后于病灶处取活检，病理提示为十二指肠腺癌。

在排除手术禁忌，并与患者家属沟通病情及手术方案后，在配备X线设备的内镜室为患者实施了使用电切双腔固定支架（lumen-apposing metal stent，LAMS）（简称电切LAMS）（6 mm×8 mm）的超声内镜引导胆总管十二指肠吻合术（EUS-guided choledochoduodenostomy，EUS-CDS）。具体过程如下：使用异丙酚深度镇静、富士SU-9000线性阵列内镜系统及二氧化碳供气。首先EUS从十二指肠球部定位胆总管，使用多普勒血流确认穿刺路径没有血管；将LAMS导管输送系统插入内镜工作通道，并固定在工作通道端口上，系统通电处连接电发生器（设置：纯切割模式，100W；ERBE ICC 200，AUTOCUT模式，效果5）；在EUS引导下，将导管定位在与胆总管成锐角的穿刺线上，通过电切协助将导管前端穿刺入胆管（按图2A所示1处箭头指向操作对应部件）；确定前端完全进入胆总管后，EUS观察下展开支架的第一个法兰（按图2A所示2处箭头指向操作灰色部件至2处）（图2B）；EUS确认支架在胆管内的正确位置后，稍稍回提导管以形成管壁贴合（按图2A所示3处箭头指向操作对应部件），接着在内镜通道内释放支架的另一端（按图2A所示4处箭头指向操作灰色部件至4处）；然后边打气、边轻轻抽出内镜，同时缓慢推进导管（缓慢细微地再次按图2A所示1处箭头指向操作对应部件），以便从内镜的工作通道中推出第二个已经释放的法兰（图2C、2D）。从穿刺开始到支架完全释放，用时2 min53 s。术中、术后患者无特殊不适，术后第二天患者出院。出院一周后复查肝功能提示明显好转（丙氨酸转氨酶35.2 U/L、天冬氨酸转氨酶25.6 U/L、碱性磷酸酶119.5 U/L、γ-谷氨酰转肽酶247.3 U/L）。1个月后随访，患者状态佳，食欲可，无发热、黄疸。

例2　患者男，64岁，因“皮肤、巩膜黄染15 d”就诊于我院，当地医院腹部MRI检查提示：肝内外胆管扩张，胆总管

DOI：10.3760/cma.j.cn321463-20250317-00047
收稿日期　2025-03-17　　**本文编辑**　许文立
引用本文：陈燕，陈洁. 超声内镜引导一步法胆总管十二指肠吻合术治疗十二指肠腺癌2例[J]. 中华消化内镜杂志，2025，42(8)：653-655. DOI：10.3760/cma.j.cn321463-20250317-00047.

www.zhxhnjzz.com

恶性肿瘤可能，肝脏多发转移。为进一步诊治收住我院。血检提示肝功能异常（总胆红素 190.8 μmol/L、直接胆红素 165.9 μmol/L、丙氨酸转氨酶 219.3 U/L、天冬氨酸转氨酶 91.4 U/L、碱性磷酸酶 542.8 U/L、γ-谷氨酰转肽酶 676.1 U/L），EUS 检查时发现十二指肠降段占位性病灶（图 3A），质脆、触之易出血。超声扫查见胆管末端低回声病灶，截面大小约 2.0 cm×1.6 cm（图 3B），胆总管全程扩张，最宽处内径约 2.2 cm（图 3C），S2、S3 肝段肝内胆管扩张，最宽处位于 S3 肝段肝内胆管，内径约 0.7 cm。扫查后于病灶处取活检，病理提示为十二指肠腺癌。

在排除手术禁忌、与患者家属沟通病情及手术方案后，实施使用电切 LAMS 的 EUS-CDS（图 3D、3E）。手术具体过程同病例 1，但是使用的是配有 EU-ME2 处理器的奥林巴斯 GF-UCT-180 系列线性阵列内镜系统。从穿刺开始到支架完全释放，用时 2 min57 s。术中、术后患者无特殊不适，术后第二天复查，肝功能明显改善（总胆红素 141.7 μmol/L、直接胆红素 120.6 μmol/L、丙氨酸转氨酶 180.2 U/L、天冬氨酸转氨酶 76.5 U/L、碱性磷酸酶 525.3 U/L、γ-谷氨酰转肽酶 503.7 U/L），术后第三天出院。出院一周后复查肝功能提示明显好转。1 个月后随访，患者一般情况可，无发热、黄疸。

讨论　通过内镜逆行胰胆管造影术（endoscopic retrograde cholangiopancreatography，ERCP）进行胆管引流被认为是恶性胆总管梗阻的一线治疗方法[1]。然而，在手术解剖结构改变、十二指肠梗阻、留置十二指肠肠道支架或乳头周围肿瘤浸润的患者中，ERCP 容易失败。经皮经肝胆管引流术或外科手术方法是传统的胆管引流替代方法，但是这两种治疗方式不仅术后不良事件发生率高，也会长时间影响患者的生活质量[2-3]。

Giovannini 等[4]于 2001 年首次描述 EUS 引导胆管引流术（EUS-guided biliary drainage，EUS-BD），它包括 EUS-CDS 和 EUS 引导肝胃吻合术两种方式。与经皮经肝胆管引流术相比，EUS-BD 具有技术和临床成功率高、术后不良事件发生率低、费用低等优点[5]。但 EUS-BD 仍然是一种复杂的内镜介入手术，需要多个操作步骤，且 EUS-BD 放置塑料支架容易引起胆瘘[6]。为了克服这些局限性，目前已开发出一种电切 LAMS 导管输送系统［电切增强输送系统和 AXIOS 金属覆膜支架（HOT-AXIOS，波士顿科学公司）］，只需这一个器械即可完成胆管引流，支架固定性强，不易移位、胆瘘。该系统主要用于恶性胆管远端梗阻伴有胆总管扩张>1.2 cm 的病例，操作方法简单、快捷，治疗过程安全并且疗效明显[7-9]。手术禁忌主要包括：（1）穿刺路径有血管；（2）严重的凝血功能障碍；（3）十二指肠球部有肿瘤浸润或受累；（4）十二指肠壁与胆总管之间的距离>1.0 cm 或者有较多腹水[10-11]。

以上 2 例胆总管梗阻病例的病因均为十二指肠腺癌累及胆总管末端，无法外科手术治疗。使用 EUS 评估病因时发现病灶质脆、易出血，预计 ERCP 经乳头插管可能存在困难和出血风险。根据《中国超声内镜引导胆管引流术专家共识（2024，上海）》[7]，我科是具备 EUS-BD 经验和电切 LAMS 的高容量中心，在与患方充分讨论沟通引流方式并比较风险收益后，最终使用电切 LAMS 进行 EUS-CDS，取得技术和临床疗效的成功。因此，我们也思考避开肿瘤病灶实施使用金属支架的 EUS-BD 是否能作为恶性胆管梗阻病例的一线胆管引流方式？这个问题还需要国内外、多中心、前瞻性研究加以论证，并且可以进一步观察一步法 EUS-CDS

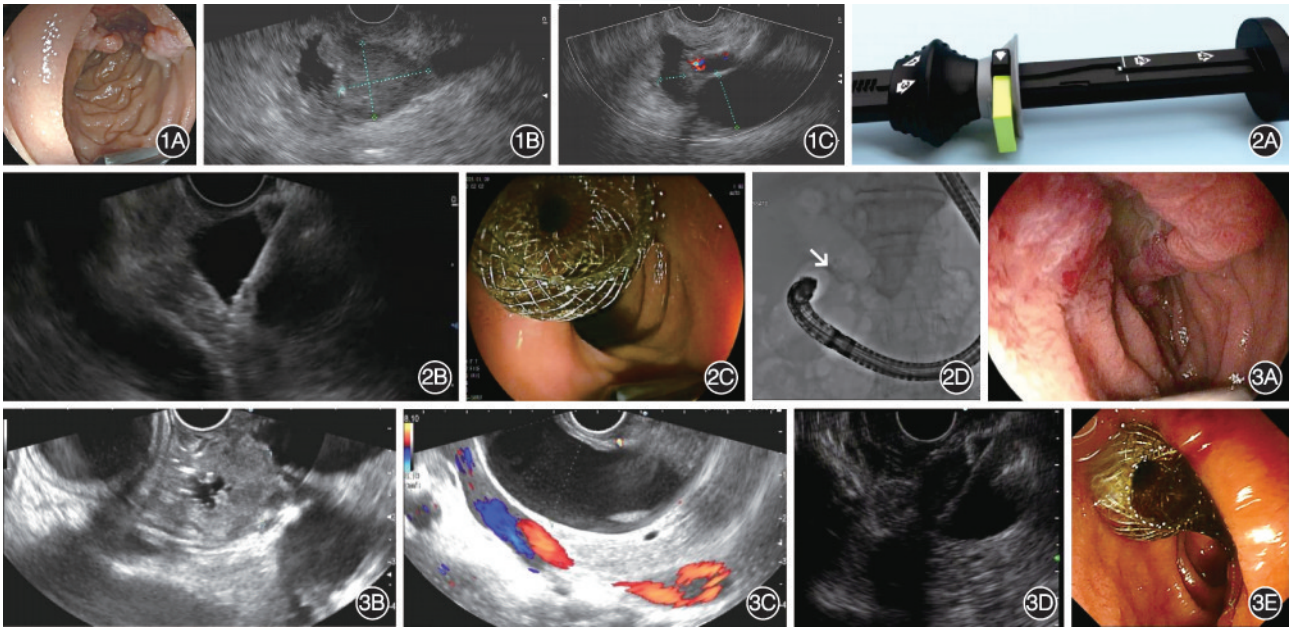

图 1　病例 1 超声内镜评估　1A：白光下十二指肠降段占位性病灶；1B：超声扫查见胆胰管开口处低回声病灶；1C：胆胰管明显扩张，胆管内径 1.8 cm　**图 2**　超声内镜引导胆总管十二指肠吻合术　2A：电切双腔固定金属支架输送系统的操作手柄，其上标注的数字和数字对应的箭头指操作顺序和操作方向；2B：顺序完成操作手柄“1”和“2”操作后的超声内镜图像；2C：支架完全释放时的白光图像；2D：支架完全释放时的 X 线图像，白色箭头所指为金属支架　**图 3**　病例 2 超声内镜评估和治疗　3A：白光下十二指肠降段占位性病灶；3B：超声扫查见胆管开口处低回声病灶；3C：胆总管明显扩张，内径 2.2 cm；3D：按照图 2A 的“1”和“2”完成操作后的超声内镜图像；3E：支架完全释放时的白光图像

www.zhxhnjzz.com

治疗恶性胆总管远端梗阻病例的适应证、安全性和有效性。

利益冲突　所有作者声明不存在利益冲突

参 考 文 献

[1] Dumonceau JM, Tringali A, Blero D, et al. Biliary stenting: indications, choice of stents and results: European Society of Gastrointestinal Endoscopy (ESGE) clinical guideline[J]. Endoscopy, 2012, 44(3): 277-298. DOI: 10.1055/s-0031-1291633.

[2] Stark A, Hines OJ. Endoscopic and operative palliation strategies for pancreatic ductal adenocarcinoma[J]. Semin Oncol, 2015, 42(1): 163-176. DOI: 10.1053/j.seminoncol.2014.12.014.

[3] Nennstiel S, Weber A, Frick G, et al. Drainage-related complications in percutaneous transhepatic biliary drainage: an analysis over 10 years[J]. J Clin Gastroenterol, 2015, 49(9): 764-770. DOI: 10.1097/MCG.0000000000000275.

[4] Giovannini M, Moutardier V, Pesenti C, et al. Endoscopic ultrasound-guided bilioduodenal anastomosis: a new technique for biliary drainage[J]. Endoscopy, 2001, 33(10): 898-900. DOI: 10.1055/s-2001-17324.

[5] Sharaiha RZ, Khan MA, Kamal F, et al. Efficacy and safety of EUS-guided biliary drainage in comparison with percutaneous biliary drainage when ERCP fails: a systematic review and meta-analysis[J]. Gastrointest Endosc, 2017, 85(5): 904-914. DOI: 10.1016/j.gie.2016.12.023.

[6] Teoh A, Dhir V, Kida M, et al. Consensus guidelines on the optimal management in interventional EUS procedures: results from the Asian EUS group RAND/UCLA expert panel[J]. Gut, 2018, 67(7):1209-1228. DOI: 10.1136/gutjnl-2017-314341.

[7] 国家消化系统疾病临床医学研究中心(上海), 中华医学会消化内镜学分会. 中国超声内镜引导胆管引流术专家共识(2024, 上海)[J]. 中华消化内镜杂志, 2024, 41(12):941-955. DOI: 10.3760/cma.j.cn321463-20241120-00528.

[8] Teoh A, Napoleon B, Kunda R, et al. EUS-guided choledocho-duodenostomy using lumen apposing stent versus ERCP with covered metallic stents in patients with unresectable malignant distal biliary obstruction: a multicenter randomized controlled trial (DRA-MBO trial)[J]. Gastroenterology, 2023, 165(2): 473-482. e2. DOI: 10.1053/j.gastro.2023.04.016.

[9] Chen YI, Sahai A, Donatelli G, et al. Endoscopic ultrasound-guided biliary drainage of first intent with a lumen-apposing metal stent vs endoscopic retrograde cholangiopancreatography in malignant distal biliary obstruction: a multicenter randomized controlled study (ELEMENT trial) [J]. Gastroenterology, 2023, 165(5): 1249-1261.e5. DOI: 10.1053/j.gastro.2023.07.024.

[10] van der Merwe SW, van Wanrooij R, Bronswijk M, et al. Therapeutic endoscopic ultrasound: European Society of Gastrointestinal Endoscopy (ESGE) guideline[J]. Endoscopy, 2022, 54(2):185-205. DOI: 10.1055/a-1717-1391.

[11] Anderloni A, Fugazza A, Troncone E, et al. Single-stage EUS-guided choledochoduodenostomy using a lumen-apposing metal stent for malignant distal biliary obstruction[J]. Gastrointest Endosc, 2019, 89(1): 69-76. DOI: 10.1016/j.gie.2018.08.047.

www.zhxhnjzz.com

FUJIFILM
Value from Innovation

蓄势待发
国产制造

广告

EG-840T EG-840TP
电子上消化道内窥镜

- 160°下弯角度
- CMOS传感器
- G7操作部
- 2mm近焦观察
- LCI BLI

EG-840T
- 9.8mm头端部
- 3.2mm钳道
- 前射水



EG-840TP
- 7.9mm头端部
- 3.2mm钳道
- 前射水

苏械广审(文)第300112-17991号

⚠ 禁忌内容或注意事项详见说明书。

富士胶片(中国)投资有限公司
FUJIFILM (China) Investment Co., Ltd.
上海市浦东新区平家桥路100弄6号晶耀前滩T7, 5-6楼
http://www.fujifilm.com.cn

EG-840T 苏械注准20252060568
EG-840TP 苏械注准20252060600

VedVision唯视
胆道子镜直视系统

Vedkang唯德康

一次性使用胆胰管成像导管



电子内窥镜图像处理器

观入微，术无限，应于手

开启胆胰疾病诊治的直视操作时代

江苏唯德康医疗科技有限公司
Jiangsu Vedkang Medical Science and Technology Co., Ltd.

A 地址：江苏省武进经济开发区果香路52号
T 电话：0519-69877755, 69877756
F 传真：0519-69877753
E 邮箱：sales@vedkang.com

生产企业：江苏图云医疗科技有限公司
产品注册证及名称：
苏械注准 20222061594（电子内窥镜图像处理器）
苏械注准 20222061739（一次性使用胆胰管成像导管）
苏械广审（文）第 270803-07238 号

⚠ 禁忌内容或注意事项详见说明书
以上仅指本公司产品

广告