中华医学会系列杂志

ISSN 1007-5232
CN 32-1463/R

中华消化内镜杂志®

ZHONGHUA XIAOHUA NEIJING ZAZHI

2025年10月 第42卷 第10期

CHINESE JOURNAL OF DIGESTIVE ENDOSCOPY

Volume 42 Number 10
October 2025

ISSN 1007-5232
9 771007 523250 10>





中华消化内镜杂志®

CHINESE JOURNAL OF DIGESTIVE ENDOSCOPY

月刊　1996年8月改刊　第42卷　第10期　2025年10月20日出版


微信：xhnjxw


新浪微博

主　管
中国科学技术协会

主　办
中华医学会
100710，北京市东四西大街42号

编　辑
中华消化内镜杂志编辑委员会
210003，南京市紫竹林3号
电话：(025)83472831，83478997
传真：(025)83472821
Email：xhnj@xhnj.com
http://www.zhxhnjzz.com
http://www.medjournals.cn

总编辑
张澍田

编辑部主任
唐涌进

出　版
《中华医学杂志》社有限责任公司
100710，北京市东四西大街42号
电话(传真)：(010)51322059
Email：office@cmaph.org

广告发布登记号
广登32010000093号

印　刷
江苏省地质测绘大队

发　行
范围：公开
国内：南京报刊发行局
国外：中国国际图书贸易集团有限公司
(北京399信箱，100048)
代号 M4676

订　购
全国各地邮政局
邮发代号 28-105

邮　购
中华消化内镜杂志编辑部
210003，南京市紫竹林3号
电话：(025)83472831
Email：xhnj@xhnj.com

定　价
每期25.00元，全年300.00元

中国标准连续出版物号
ISSN 1007-5232
CN 32-1463/R

2025年版权归中华医学会所有

未经授权，不得转载、摘编本刊文章，不得使用本刊的版式设计

除非特别声明，本刊刊出的所有文章不代表中华医学会和本刊编委会的观点

本刊如有印装质量问题，请向本刊编辑部调换

目　　次

共识与指南

胃静脉曲张超声内镜引导弹簧圈栓塞术专家共识(2025，杭州)…… 757

中华医学会消化内镜学分会超声内镜学组

中华医学会消化内镜学分会肝病协作组

胰岛素瘤内镜诊疗专家共识(2025年) …… 768

中华医学会消化内镜学分会

论　　著

超声内镜诊断结直肠黏膜下肿瘤准确性的影响因素分析 …… 780

崔晓丙　袁葵　凌琳　徐春玲　郭培　杨根华　包崇举　胡威

龚伟

基于深度学习的门静脉高压性胃病识别与分级系统的开发与验证 …… 789

古皓文　杨杰　肖勇　万新月　胡伟　谢先木　黄定鹏　姚承明

施信良　刘仕倩　黄丽　张弛　郑碧清　陈明锴

胆总管结石经十二指肠乳头自行排石的预测因素分析 …… 796

袁广众　汪翰英　毛丽娟　孙仁虎　吴大鹏　张其德　凌亭生

金海林

聚乙二醇电解质散与硫酸盐溶液在肠道准备及肠镜检查质量中的效果对比 …… 803

付越　田原　年碧霄　贺琰　郭新月　戎龙

异物钳辅助内镜黏膜切除术治疗长径≤10 mm直肠神经内分泌瘤的疗效分析(含视频) …… 809

张洪实　林燕娟　王木清　黄耀奎

离体纽扣电池致食管腐蚀伤动物模型构建及植物油的干预影响 … 817

李昭飞　赵德安　李明阳　王凌超　马唯唯

短篇论著

不含染色剂的黏膜下注射液在胃内镜黏膜下剥离术中的应用效果及安全性 …… 823
陆婉　丁永刚　张婷　毛丽娟　陈晶　周玉宏　肖君　李文杰　王耀辉　张其德
可分离式系线磁控胶囊内镜在高原地区食管疾病中的临床应用研究 …… 828
马雪琴　蔡甲慧　杨爱荣　马颖才

病例报道

内镜诊治直肠浅表锯齿状腺瘤合并传统锯齿状腺瘤1例(含视频) …… 831
侯雯雯　姚静静　邱月虹　刘洋　邵青　王晓　付金栋
转化治疗联合内镜黏膜下剥离术治疗颈段进展期食管癌1例 …… 833
宋宝回　钱杨　王燕　贺东黎　王健　钟芸诗　蔡明琰

综　　述

胆囊结石合并胆总管结石微创治疗应用进展 …… 836
陈璇桦　张筱凤

读者·作者·编者

《中华消化内镜杂志》2025年可直接使用英文缩写的常用词汇 …… 827
插页目次 …… 802

本刊稿约见第42卷第1期第82页、第7期第586页

本期责任编辑　钱程

本刊编辑部工作人员联系方式

唐涌进，Email：tang@xhnj.com　　朱　悦，Email：zhuyue@xhnj.com
周　昊，Email：zhou@xhnj.com　　钱　程，Email：qian@xhnj.com
顾文景，Email：gwj@xhnj.com　　许文立，Email：xwl@xhnj.com

本刊投稿方式

登录《中华消化内镜杂志》官方网站http://www.zhxhnjzz.com进行在线投稿。


唐涌进

周　昊

顾文景

朱　悦

钱　程

许文立

（扫码添加编辑企业微信）

·病例报道·

内镜诊治直肠浅表锯齿状腺瘤合并传统锯齿状腺瘤 1 例（含视频）

扫码查看操作视频

侯雯雯[1]　姚静静[1]　邱月虹[1]　刘洋[1]　邵青[1]　王晓[2]　付金栋[1]
[1]日照市人民医院消化内科，日照 276800；[2]日照市人民医院病理科，日照 276800
通信作者：付金栋，Email：fjdice@163.com

【提要】 本文报道了直肠浅表锯齿状腺瘤合并传统锯齿状腺瘤 1 例，结合该病例的诊疗过程，分析总结其内镜与组织病理学特征。

【关键词】 腺瘤；　浅表锯齿状腺瘤；　传统锯齿状腺瘤；　内镜黏膜下剥离术

Endoscopic diagnosis and treatment for superficial serrated adenoma with traditional serrated adenoma of the rectum: a case report (with video)

Hou Wenwen[1], Yao Jingjing[1], Qiu Yuehong[1], Liu Yang[1], Shao Qing[1], Wang Xiao[2], Fu Jindong[1]
[1]Department of Gastroenterology, People's Hospital of Rizhao, Rizhao 276800, China; [2]Department of Pathology, People's Hospital of Rizhao, Rizhao 276800, China
Corresponding author: Fu Jindong, Email: fjdice@163.com

患者女，54 岁，主因“发现直肠肿物 1 d”入院。完善辅助检查：肠镜检查发现直肠紧邻肛缘处见一侧向发育型肿瘤（laterally spreading tumor，LST），白光内镜下呈褪色调，大小约 40 mm×40 mm，形态学分型属于颗粒型中的结节混合型（LST-granular type-nodular mixed type，LST-G-M）（图 1）。窄带光成像（narrow-band imaging，NBI）观察病变边界清晰（图 2A），局部越过肛门齿状线、未及肛直线（图 2B）。靛胭脂染色后观察病变轮廓显露，病变大部分区域呈绒毛样外观（图 3A）；肛侧缘中央呈圆形腺管开口（图 3B）。对病变进行窄带光成像放大内镜（magnifying endoscopy with narrow-band imaging，ME-NBI）观察，可见腺管结构呈绒毛状（图 4A）、叶片样外观（图 4B），符合 pit pattern Ⅳ型，病变肛侧中央区域符合 pit pattern Ⅲ-H 型（藤井分型）（图 4C），JNET 分型为 2A 型。根据 2024 年世界内镜组织（World Endoscopy Organization，WEO）关于≥20 mm 结直肠 LST 管理国际共识[1]，给予行内镜黏膜下剥离术（endoscopic muscular dissection，ESD）治疗（图 5）。术后病理组织学检查诊断为：表浅锯齿状腺瘤（superficial serrated adenoma，SuSA）（图 6A），局灶呈传统锯齿状腺瘤（traditional serrated adenoma，TSA）（图 6B），病变大小约 38 mm×35 mm，垂直切缘、水平周切缘未查见肿瘤，标本复原图详见图 7。免疫组化：P53（野生型-）、Ki-67 阳性。

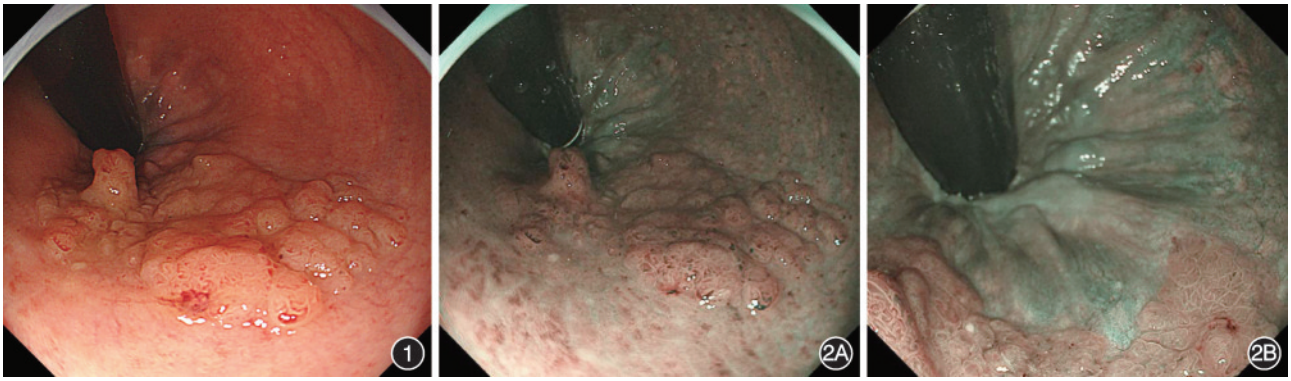

图 1　白光内镜下直肠紧邻肛缘处见一侧向发育型肿瘤，呈稍褪色调，大小约 40 mm × 40 mm　**图 2**　病变窄带光成像图片　2A：病变区域全貌；2B：病变局部越过肛门齿状线、未及肛直线

DOI：10.3760/cma.j.cn321463-20250317-00032
收稿日期　2025-03-17　　**本文编辑**　钱程
引用本文：侯雯雯, 姚静静, 邱月虹, 等. 内镜诊治直肠浅表锯齿状腺瘤合并传统锯齿状腺瘤 1 例（含视频）[J]. 中华消化内镜杂志, 2025, 42(10): 831-833. DOI: 10.3760/cma.j.cn321463-20250317-00032.

www.zhxhnjzz.com

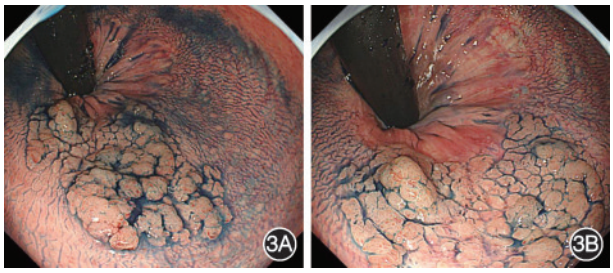

图3　靛胭脂染色图片　3A:靛胭脂染色示病变边界清晰,病变大部分区域呈绒毛样外观;3B:肛侧缘中央呈圆形腺管开口

讨论　结直肠癌是严重危害人类健康的疾病,其致癌途径包含了经典的腺瘤—癌途径、炎症—癌途径、denovo途径及锯齿状途径[2],经研究15%~30%的结直肠癌通过锯齿状前体病变发展而来[3]。根据2019年世界卫生组织(World Health Organization,WHO)分类,锯齿状病变分为增生性息肉、无蒂锯齿状病变(sessile serrated lesion,SSL)、TSA和未定型锯齿状腺瘤[4]。SuSA是在2018年由Hashimoto等[5]提出的一种新的锯齿状病变亚型,可根据新的WHO分类被诊断为未定型锯齿状腺瘤[4]。

遗传分析结果显示,绝大多数SuSA存在KRAS突变和RSPO变异(融合或过表达)同时发生,而TSA只有30%存在KRAS突变和RSPO变异(融合或过表达),这表明只有一部分TSA来源于SuSA[6]。SuSA好发于乙状结肠和直肠,具有恶性潜力[7]。SuSA合并TSA病例目前报道较少,一篇包含21例TSA合并SuSA的文章中统计,患者中位年龄为67岁,其中大多数为女性,病变均位于乙状结肠或直肠,中位直径为15 mm[8]。SuSA白光内镜下孤立性SuSA多表现为褪色病变,或与周围背景黏膜颜色相同,少数表现为红色病变;形态上表现为无蒂或轻微隆起的息肉样改变;ME-NBI观察腺管结构呈Ⅱ型或具有锯齿特征Ⅲ-H型(藤井分型)[7,9-10]。SuSA组织病理学特征表现为典型的"二层楼"结构,即局限于浅层的锯齿状组织和中-深层的腺瘤样腺管组织[11]。

本文病例发生于直肠,呈褪色调,形态学分型为LST-G-M型,内镜下腺管结构符合Ⅲ型和Ⅳ型结构,组织病理学上病变大部分区域符合SuSA诊断(图6A),可以看到表层的锯齿状组织区域增加,底部腺瘤区域减少,开始呈现绒毛状改变(图6B),与内镜下观察到的大部分区域呈现绒毛状、叶片状结构相对应(图4A、4B),灶区呈典型的TSA表现(图6C)。随着病程进展,SuSA可以通过出现表层锯齿状成份增加,底层腺瘤样结构逐渐减少,而向TSA转变。

ESD治疗的策略是先切开病变肛侧,利用口袋法正镜剥离,后再倒镜切开,并充分裸化较大的穿支血管,变化体位充分利用重力的作用,完整剥离切除,穿支血管区域由于肌层缺损最终金属夹封闭。

综上所述,SuSA合并TSA的病例报道较少,本病例从内镜规范化诊治到组织病理学分析,提供了一个完整的病例,证实了SuSA属于TSA前体病变,其发生机制、转变过程、内镜特征和组织病理学特征尚需更多的报道与研究。

利益冲突　所有作者声明不存在利益冲突

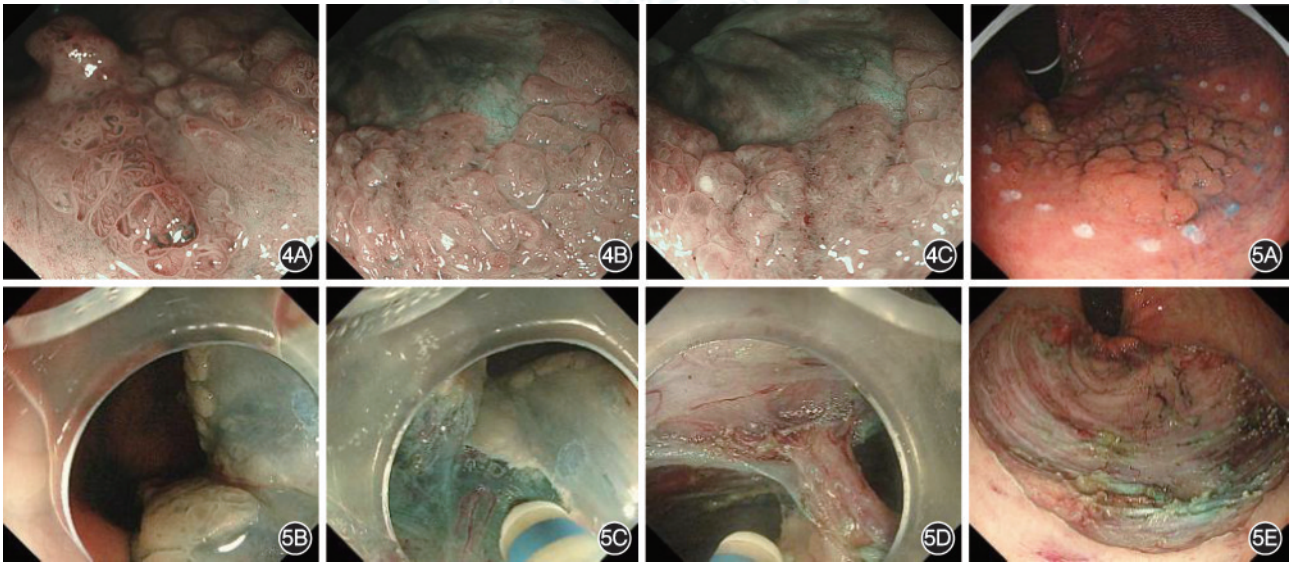

图4　窄带光成像放大内镜图片　4A:绒毛状外观;4B:叶片样外观;4C:肛侧中央区域符合pit pattern Ⅲ-H型　**图5**　内镜黏膜下剥离术治疗过程　5A:标记病变范围;5B:在标记点外侧黏膜下注射;5C:病变周边切开;5D:沿黏膜下层剥离切除,裸化粗大血管;5E:术后创面

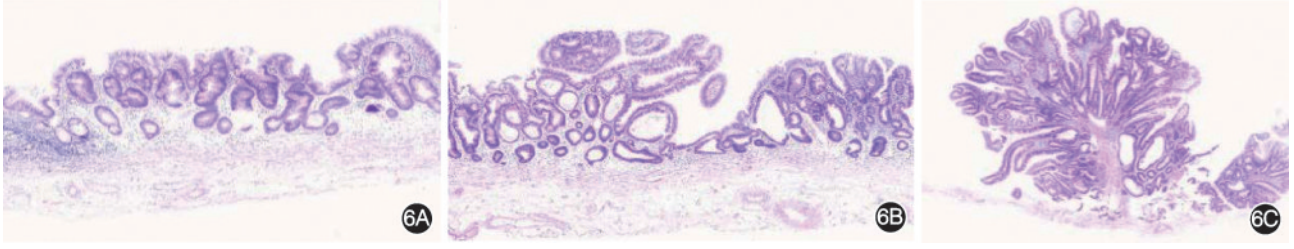

图6　组织病理学图　HE　6A:表浅锯齿状腺瘤　×10;6B:与图6A相比,锯齿状成份增加,腺瘤成份减少　×10;6C:传统锯齿状腺瘤　×4

www.zhxhnjzz.com



图7　标本复原图，红色线示表浅锯齿状腺瘤区域，黄色线示传统锯齿状腺瘤区域

参 考 文 献

[1] Djinbachian R, Rex DK, Chiu HM, et al. International consensus on the management of large (≥20 mm) colorectal laterally spreading tumors: World Endoscopy Organization Delphi study[J]. Dig Endosc, 2024, 36(11): 1253-1268. DOI: 10.1111/den.14826.

[2] Keum N, Giovannucci E. Global burden of colorectal cancer: emerging trends, risk factors and prevention strategies[J]. Nat Rev Gastroenterol Hepatol, 2019, 16(12): 713-732. DOI: 10.1038/s41575-019-0189-8.

[3] IJspeert JE, Vermeulen L, Meijer GA, et al. Serrated neoplasia-role in colorectal carcinogenesis and clinical implications[J]. Nat Rev Gastroenterol Hepatol, 2015, 12(7): 401-409. DOI: 10.1038/nrgastro.2015.73.

[4] Classification of Tumours Editorial Board. WHO classification of tumours. Digestive system tumours[M]. 5th ed. Lyon: IARC Press, 2019.

[5] Hashimoto T, Tanaka Y, Ogawa R, et al. Superficially serrated adenoma: a proposal for a novel subtype of colorectal serrated lesion[J]. Mod Pathol, 2018,31(10): 1588-1598. DOI: 10.1038/s41379-018-0069-8.

[6] Togashi K. Superficially serrated adenoma: novel precursor in the serrated pathway[J]. Dig Endosc, 2022,34(1): 77-78. DOI: 10.1111/den.14074.

[7] Mizuguchi Y, Sakamoto T, Hashimoto T, et al. Identification of a novel PRR15L-RSPO2 fusion transcript in a sigmoid colon cancer derived from superficially serrated adenoma[J]. Virchows Arch, 2019, 475(5): 659-663. DOI: 10.1007/s00428-019-02604-x.

[8] Mizuguchi Y, Tanaka Y, Cho H, et al. Endoscopic features of isolated and traditional serrated adenoma-associated superficially serrated adenomas of the colorectum[J]. Dig Endosc, 2022,34(1):153-162. DOI: 10.1111/den.13992.

[9] O′Brien MJ, Yang S, Clebanoff JL, et al. Hyperplastic (serrated) polyps of the colorectum: relationship of CpG island methylator phenotype and K-ras mutation to location and histologic subtype[J]. Am J Surg Pathol, 2004,28(4):423-434. DOI: 10.1097/00000478-200404000-00001.

[10] 王运荣,窦晓坛,王雷,等. 结直肠浅表锯齿状腺瘤的研究现状[J]. 中华消化内镜杂志, 2023, 40(11): 946-948. DOI: 10.3760/cma.j.cn321463-20230405-00270.

[11] Pai RK, Bettington M, Srivastava A, et al. An update on the morphology and molecular pathology of serrated colorectal polyps and associated carcinomas[J]. Mod Pathol, 2019,32(10): 1390-1415. DOI: 10.1038/s41379-019-0280-2.

www.zhxhnjzz.com

JUMPCAN 济川药业

广 告

苏药广审(文)第251216-18726号
本广告仅供医学药学专业人士阅读



国药准字H20223027

仿制药一致性评价

新一代肠道清洁剂

肠镜检查豁然开朗

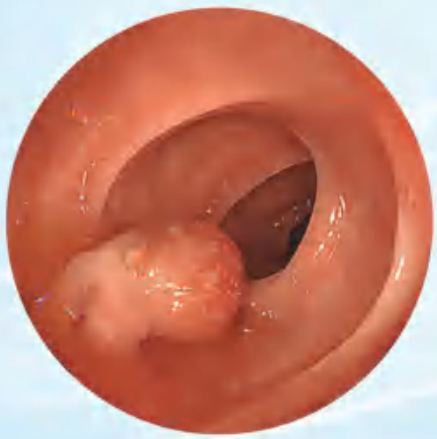

川倍清

硫酸镁钠钾口服用浓溶液

【适 应 症】本品适用于成人，用于任何需要清洁肠道的操作前的肠道清洁（如需要肠道可视化的操作包括内镜、放射性检查、外科手术）。
本品不用于治疗便秘。

【用法用量】分剂量（两日）用法

检查前或术前一天：

检查前或术前一天的傍晚（如下午18点），按照下文的说明用药：

· 将一瓶本品中的内容物倒入包装附带的杯子中，用水稀释至刻度线（即约为0.5升）。

· 患者饮用此稀释液后两小时内，再将水或澄清液体加入杯中，连饮两杯（即约为一升）。

检查或手术当天：

检查或手术当天早晨（夜间服药后10到12小时），重复前一天傍晚的服药方法：

· 将另一瓶本品中的内容物倒入包装附带的杯子中，用水稀释至刻度线（即约为0.5升）。

· 患者饮用此稀释液后两小时内，再将水或澄清液体加入杯中，连饮两杯（即约为一升）。

本品稀释溶液和随后的水或澄清液体的服用，在没有麻醉的情况下应在检查或手术前至少一小时之前完成。在麻醉的情况下，一般在检查或手术前至少两小时之前完成，同时遵照医生和麻醉师的指示。

检查或手术后：

为了补充在检查或手术准备阶段的液体流失，应鼓励患者随后饮用足够量的液体以保持充分的水合状态。

济川药业集团有限公司
JUMPCAN PHARMACEUTICAL GROUP CO., LTD.
地址：江苏省泰兴市大庆西路宝塔湾 邮政编码：225441
电话：400-118-9696 传真：0523-87606917

CMS 康哲药业 CHINA MEDICAL SYSTEM | 莱芙兰® LUMEBLUE®

本广告仅供医学药学专业人士阅读
粤药广审(文)第290610-02733号
批准文号:国药准字HJ20240037

广告

隐匿病变 及早发现



结肠镜提高病变检出率的便捷方案

适应症:
本品作为一种诊断剂，适用于在接受结肠镜检查筛查或监测的成人患者中增强结直肠病变的可视化

禁忌、不良反应，注意事项详见说明书

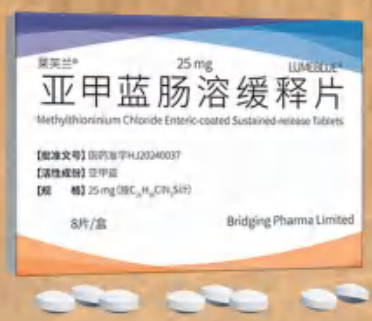

【生产企业】Cosmo S.p.A.
【中国唯一官方商业化合作伙伴】深圳市康哲药业有限公司

MB MMX DIFFICULT TO DETECT | Methylthioninium Chloride Enteric-coated Sustained-release Tablets

地址:深圳市南山区南头街道大新路198号创新大厦B座6-8楼 电话:0755-82416868 传真:0755-82416622 邮编:518052