中华医学会系列杂志

ISSN 1007-5232
CN 32-1463/R

中华消化内镜杂志®

ZHONGHUA XIAOHUA NEIJING ZAZHI

2025年4月 第42卷 第4期

CHINESE JOURNAL OF DIGESTIVE ENDOSCOPY

Volume 42 Number 4
April 2025

ISSN 1007-5232

中华消化内镜杂志®

CHINESE JOURNAL OF DIGESTIVE ENDOSCOPY

月刊　1996年8月改刊　第42卷　第4期　2025年4月20日出版


微信：xhnjxw


新浪微博

主　管
中国科学技术协会

主　办
中华医学会
100710，北京市东四西大街42号

编　辑
中华消化内镜杂志编辑委员会
210003，南京市紫竹林3号
电话：(025)83472831，83478997
传真：(025)83472821
Email：xhnj@xhnj.com
http://www.zhxhnjzz.com
http://www.medjournals.cn

总编辑
张澍田

编辑部主任
唐涌进

出　版
《中华医学杂志》社有限责任公司
100710，北京市东四西大街42号
电话(传真)：(010)51322059
Email：office@cmaph.org

广告发布登记号
广登32010000093号

印　刷
江苏省地质测绘大队

发　行
范围：公开
国内：南京报刊发行局
国外：中国国际图书贸易集团有限公司
(北京399信箱，100048)
代号 M4676

订　购
全国各地邮政局
邮发代号 28-105

邮　购
中华消化内镜杂志编辑部
210003，南京市紫竹林3号
电话：(025)83472831
Email：xhnj@xhnj.com

定　价
每期25.00元，全年300.00元

中国标准连续出版物号
ISSN 1007-5232
CN 32-1463/R

2025年版权归中华医学会所有

未经授权，不得转载、摘编本刊文章，不得使用本刊的版式设计

除非特别声明，本刊刊出的所有文章不代表中华医学会和本刊编委会的观点

本刊如有印装质量问题，请向本刊编辑部调换

目　次

述　评

外科引流理念在内镜微创切除手术中的应用 …… 253
刘歆阳　何梦江　李全林　周平红

共识与指南

胶囊内镜人工智能系统临床应用专家共识(2024，上海)…… 258
中华医学会消化内镜学分会大数据协作组

专家论坛

消化道早期癌内镜黏膜下剥离术质量控制体系的建立及研究进展 …… 266
王继龙　刘揆亮　孟凡冬　王拥军　李鹏　吴静　张澍田

论　著

内镜黏膜冷切除术与电热切除术治疗10~20 mm无蒂结直肠息肉的随机对照研究 …… 273
刘伟　柳芳　李秋成　何维维　熊慧珍　魏珊珊　乔雨晴　周婷　陈泓磊

挖香菇法改良内镜黏膜下剥离术治疗胃异位胰腺的有效性及安全性 …… 280
程亚茹　边永辉　魏志

结肠镜检查分次肠道准备方案中用药时间间隔对肠道准备质量的影响初探 …… 288
徐庶怀　隋向宇　万苗　张颂　卫佳慧　茹红艳　席锋祥　李兆申　赵胜兵　柏愚

预测高龄早期胃癌患者治疗方式选择的评分系统初探 …… 294
李睿博　石潇　宫爱霞

内镜下≤20 mm直肠神经内分泌肿瘤非治愈性切除风险预测模型的建立与验证 …… 302
杨菱霞　顾毅杰　凌鑫　钱佳萍　李锐

慢性萎缩性胃炎内镜下木村-竹本分型诊断异质性研究…… 307
王珩宇　陈稳　陈明锴　雷宇峰　陈磊

人工智能辅助细胞学诊断食管癌及癌前病变的价值 …… 314
徐敏　刘琳　常志恒　汤泊夫　党彤

内镜黏膜下剥离术治疗下咽血管瘤初探(含视频) …… 319
霍栩城　宋宝回　罗荣奎　沈纳　钟芸诗　周平红　周旭　蔡明琰

短篇论著

超声内镜引导下穿刺引流对肝脓肿和腹盆腔脓肿的临床价值(含视频) …… 323
刘飞　龚瑱昀　赵静　鲁瑶　程桂莲　徐丽明　胡端敏　吴伟

病例报道

一次性内镜缝合系统用于内镜下袖状胃成形术1例 …… 327
隗永秋　周艳华　孙灿　杜建枕　陈琨　韦键　李鹏　张澍田

综　　述

磁控胶囊胃镜在儿童消化系统疾病中的应用进展 …… 330
杨洪彬　骆娜妮　邵佩　刘珊　孙丽娜　方莹
十二指肠黏膜表面重建术治疗代谢综合征的研究进展 …… 333
王瑞欣　黄欣叶　张雷　任冯刚　吕毅　卢强

读者·作者·编者

《中华消化内镜杂志》2025年可直接使用英文缩写的常用词汇 …… 265
中华医学会系列杂志论文作者署名规范 …… 272
《中华消化内镜杂志》对来稿中统计学处理的有关要求 …… 329
插页目次 …… 279

本刊稿约见第42卷第1期第82页

中華醫學會

本期责任编辑　许文立　唐涌进

本刊编辑部工作人员联系方式

唐涌进，Email：tang@xhnj.com　　朱　悦，Email：zhuyue@xhnj.com
周　昊，Email：zhou@xhnj.com　　钱　程，Email：qian@xhnj.com
顾文景，Email：gwj@xhnj.com　　许文立，Email：xwl@xhnj.com

本刊投稿方式

登录《中华消化内镜杂志》官方网站http://www.zhxhnjzz.com进行在线投稿。


唐涌进


周　昊


顾文景


朱　悦


钱　程


许文立

（扫码添加编辑企业微信）

·述评·

外科引流理念在内镜微创切除手术中的应用

刘歆阳　何梦江　李全林　周平红
复旦大学附属中山医院内镜中心 上海市内镜微创协同创新中心 上海市消化内镜研究中心，上海 200032
通信作者：周平红，Email：zhou.pinghong@zs-hospital.sh.cn



刘歆阳，复旦大学附属中山医院内镜中心副主任医师，硕士生导师。复旦大学医学博士，哈佛大学公共卫生硕士，美国公共卫生委员会认证（CPH）。主持国家自然科学基金青年项目，入选中国科协青年人才托举工程、上海市青年拔尖人才开发计划、上海科技青年35人引领计划、上海市“医苑新星”青年医学人才、上海市青年科技英才“扬帆计划”、上海市“晨光计划”等人才项目，先后荣获华夏医学科技奖二等奖（第5完成人）、上海市医树奖·青年临床医学科技创新奖、复旦大学青年五四奖章、中山医院十大医务青年等



周平红，复旦大学附属中山医院内镜中心主任，复旦大学内镜诊疗研究所所长，上海市消化内镜诊疗工程技术研究中心主任，上海市内镜微创协同创新中心主任，兼任美国和日本消化内镜学会会士，中华医学会消化内镜学分会副主任委员，上海医学会消化内镜专科分会主任委员。长期致力于消化内镜微创诊疗技术的创新研究，国际首创多项内镜新技术，创建并推广内镜微创治疗消化道疾病技术体系。牵头制定内镜诊治专家共识6部，以第一、通信作者身份发表论文150余篇。作为第一完成人，先后荣获国家科技进步奖二等奖，上海市、教育部和华夏医学会科技进步奖一等奖，2022年度吴阶平医药创新奖，荣获“上海市领军人才”“上海市科技精英”“大国工匠”等荣誉称号

【提要】 内镜微创手术是实现消化道疾病早诊早治的重要途径，是另外一把真正意义上的外科手术刀。外科引流是预防和治疗并发症的重要手段，本文结合实例阐释外科引流理念在内镜微创手术中的应用，比较内镜引流和外科引流的异同，以期为外科引流理念在内镜微创手术中的推广提供新的思路，减少并发症的发生，进一步提高内镜微创治疗的安全性。

【关键词】 引流；　内镜；　微创手术；　理念

DOI：10.3760/cma.j.cn321463-20250110-00016
收稿日期　2025-01-10　　**本文编辑**　唐涌进　朱悦
引用本文：刘歆阳, 何梦江, 李全林, 等. 外科引流理念在内镜微创切除手术中的应用[J]. 中华消化内镜杂志, 2025, 42(4): 253-257. DOI: 10.3760/cma.j.cn321463-20250110-00016.

www.zhxhnjzz.com

Application of surgical drainage concepts to endoscopic minimally invasive treatments

Liu Xinyang, He Mengjiang, Li Quanlin, Zhou Pinghong
Endoscopy Center, Zhongshan Hospital, Fudan University, Shanghai Collaborative Innovation Center of Endoscopy, Shanghai Digestive Endoscopy Research Center, Shanghai 200032, China
Corresponding author: Zhou Pinghong, Email: zhou.pinghong@zs-hospital.sh.cn

内镜微创治疗是实现消化道疾病早诊早治的重要途径。内镜微创手术不仅体表无瘢痕、创伤小、恢复快、并发症发生率低，而且具有保留器官和器官功能，患者术后生活质量高等优势，目前已经成为另外一把真正意义上的外科手术刀[1]。

随着内镜微创治疗的适应证不断扩大，目前内镜下治疗已经突破年龄、病种、消化道管壁的限制，真正做到了由表及里、由内而外、由器质性疾病到功能性疾病的拓展[1]，内镜微创操作的难度也在不断增高，这些都对内镜微创手术并发症的预防和处理提出了更高的要求。外科引流是预防和治疗手术并发症的重要手段，本文将结合实例阐释外科引流理念在内镜微创手术中的应用，比较内镜引流和外科引流的异同，以期为外科引流理念在内镜微创手术中的推广提供新的思路，减少并发症的发生，提高手术安全性。

一、外科引流基本要点

外科引流是指将渗出液、坏死组织或其他异常增多的液体，通过引流管或引流条导出体外的技术。正确、恰当的引流，能防止感染的发生和扩散，有利于愈合；而不必要和不正确的引流，常导致继发感染，使创口延迟愈合[2-3]。

外科引流的适应证主要包括感染或污染创口、渗出液较多的创口、留有无效腔的创口、止血不全的创口等。外科引流的原则是通畅、彻底、对组织损伤和干扰最小、顺应解剖和生理要求、明确病原菌。按作用原理分为主动引流和被动引流，前者是借助外力作用的引流，如负压封闭式引流，后者是靠吸附作用或重力作用而达到效果的引流，如纱条引流或重力引流；按引流目的可分为治疗性引流和预防性引流。外科引流常用的方法包括开放引流和闭式引流，开放引流又可细分为片状引流、纱条引流、管状引流，而闭式引流主要是靠负压进行引流[3-4]。

二、内镜引流要点及与外科引流对比

作为现代外科的重要组成部分，外科引流理念同样适用于内镜微创治疗临床实践。首先，消化道非无菌切口；其次，消化道管壁缺损内镜修补缝合后需要减张，部分较大创面迟发性出血也需要主动监测；再次，随着内镜治疗的病变逐渐增大，较大病变切除后易有残腔，需要预防感染。因此，开展内镜微创治疗中的引流工作十分必要。

内镜引流因沿自然腔道经鼻或经肛留置，不增加体表瘢痕，有着天然的微创优势，而且留置方便，可内镜监视下直接留置或超细内镜留置导丝后置换，必要时结合X线造影。

参照外科引流的分类，同样可将内镜引流按作用原理和引流目的进行分类。其中，按作用原理分为被动引流（不接负压）、主动引流（接负压）及主动+被动引流（如负压+海绵吸附）；按引流目的分为治疗性引流（术后放置）和预防性引流（术中放置）。此外，按引流管的位置也可对内镜引流进行分类，根据入路可分为经鼻引流和经肛引流，而根据引流管头端位置可分为消化道腔内引流（胃肠减压、肛管等）和消化道腔外引流（纵隔、腹腔、腹膜后、隧道内、瘘腔等）（图1）。

三、外科引流理念应用于内镜微创手术实例

1. 内镜常规引流：内镜术后留置胃管接负压引流已成为内镜术后常规操作，主要作用是术后减张及出血主动监测。由于负压吸引部分胃酸，也可预防出血。该引流方法常用于较大的有出血风险的病灶，或术中肌层有损伤、术后有迟发性穿孔风险的病灶，按原理属于主动引流，按目的属于预防性引流，按位置属于经鼻腔内引流。部分较大的肠道病变，也可在内镜监视下留置肛管至直肠或直乙交界，主要用于排出肠道气体，减少张力，也可起到一定的出血主动监测的效果[5]，按原理属于被动引流，按目的属于预防性引流，按位置属于经肛腔内引流。

2. 食管隧道技术预防性隧道内引流：隧道技术利用疏松的黏膜下层建立隧道，提供病灶切除的安全距离，从而预防穿孔、减少术后瘘的发生[6]，是食管固有肌层及以深肿瘤的内镜切除首选方式。然而，对于较大的病灶，切除后肌层缺损较大，甚至部分腔外生长型肿瘤切除后留有较大残腔，隧道表面黏膜难以贴合，渗液易积聚，尤其是巨大创面有渗出发生的情况下，更是为细菌生长提供了培养基，极易发生隧道感染。在内镜切除病灶后缝合隧道入口的同时，留置胃管至隧道与基底组织内并连接

www.zhxhnjzz.com

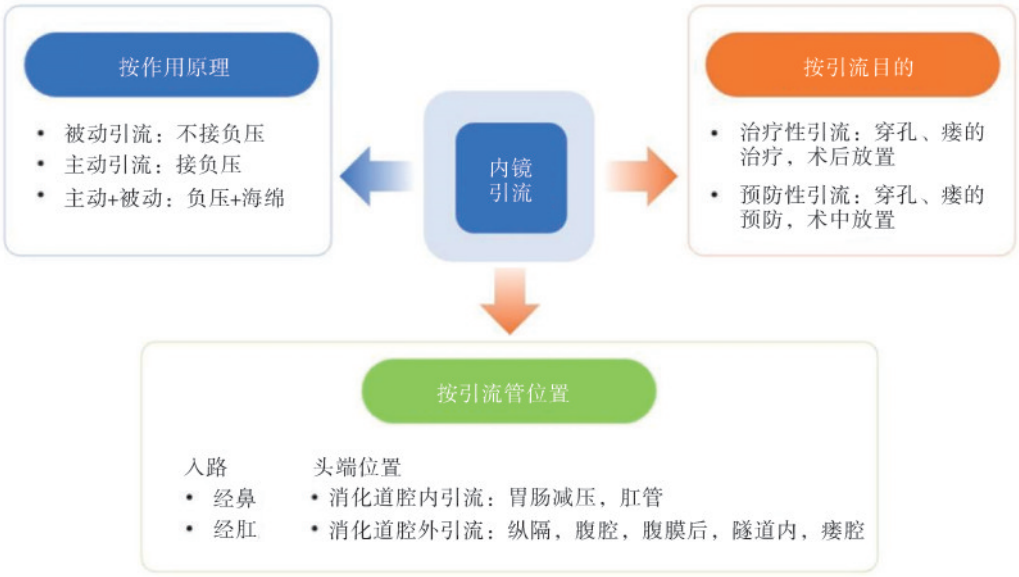

图1　内镜引流的分类

负压，不仅能够吸引渗液、主动监测出血，还有利于促进隧道黏膜贴合，减少并发症的发生。按原理属于主动引流，按目的属于预防性引流，按位置属于经鼻腔外（隧道内）引流（图2）。

3. 内镜阑尾切除术后预防性腔内引流：对于累及阑尾开口甚至阑尾腔内生长的早期肿瘤，基于内镜全层切除术（endoscopic full-thickness resection，EFR）的内镜经结肠阑尾切除术已成为微创治疗的新选择[7]。然而，阑尾位于结肠最深处（盲肠），不仅术后肠腔积气难以排出，肠腔张力大使创面缝合崩开，导致迟发性穿孔、腹膜炎、追加外科手术的概率增加，而且一旦发生出血，难以第一时间发现。而传统肛管较短较硬，仅能放置在直肠或直乙交界。内镜缝合后重新携带胃管至创面附近并通过金属夹固定于盲肠，不仅能减小盲肠及升结肠的张力，而且能够主动监测迟发性出血。按原理属于被动引流，按目的属于预防性引流，按位置属于经肛腔内引流（图3）。

4. 十二指肠病变内镜术后瘘的清创引流：十二指肠病变位置深，所在肠壁肌层薄弱，周围重要结构多，内镜切除后极易发生迟发性穿孔、出血、胰腺炎、胆管炎等严重并发症，是传统内镜手术治疗的高危位置。同时，十二指肠大部分位于腹膜后，位置深，周围重要脏器多，经体表引流难度大。经内镜放置胃管至腔外瘘腔，连接胃肠减压吸引，并反复冲洗清创并根据瘘腔变化调整引流管位置，必要时与超声引导下经体表引流结合，能够提高引流有效性，缩短病程。按原理属于主动引流，按目的属于治疗性引流，按位置属于经鼻腔外（腹膜后，瘘腔）引流（图4）。

5. 隧道内感染的引流：经口内镜食管下括约肌切开术（peroral endoscopic myotomy，POEM）是治疗贲门失弛缓症的首选方案，但部分患者病程长，食管腔扩张扭曲，液体、食物潴留，黏膜水肿及黏膜下层纤维化明显，术后愈合不良，易发生迟发性隧道黏膜坏死或隧道入口金属夹早期脱落，且部分患者食管潴留明显，食物残渣难以完全清理，极易出现隧道感染[8]。对于迟发性隧道黏膜坏死或隧道入口金属夹早期脱落的情况，可以留置胃管至隧道残腔内进行吸引，引流坏死物质，促进黏膜贴合，按原理属于主动引流，按目的属于治疗性引流，按位置属于经鼻腔外（隧道内）引流。若效果不佳也可直接扩大切开隧道黏膜通过体位进行彻底引流，按原理属于被动引流，按目的属于治疗性引流（图5A~5C）。若患者术后反复发热或胸痛，但隧道表面黏膜完好，内镜检查发现隧道肿胀，表面黏膜张力高，可能发生了隧道内感染，此时穿刺可见脓液流出，这种情况下也可直接切开隧道表面黏膜进行体位引流，按原理属于被动引流，按目的属于治疗性引流（图5D~5G）。

6. 胸外科吻合口瘘的引流：食管术后吻合口瘘是食管术后棘手的并发症之一，瘘腔可位于胸腔、纵隔，部分经体表或胸腔闭式引流难以达到很好的引流效果[9]。内镜可直接进入瘘腔观察其大小、位置，并可直接或通过导丝交换放置胃管至瘘腔内进行负压吸引[10]，按原理属于主动引流，按目的属于

www.zhxhnjzz.com

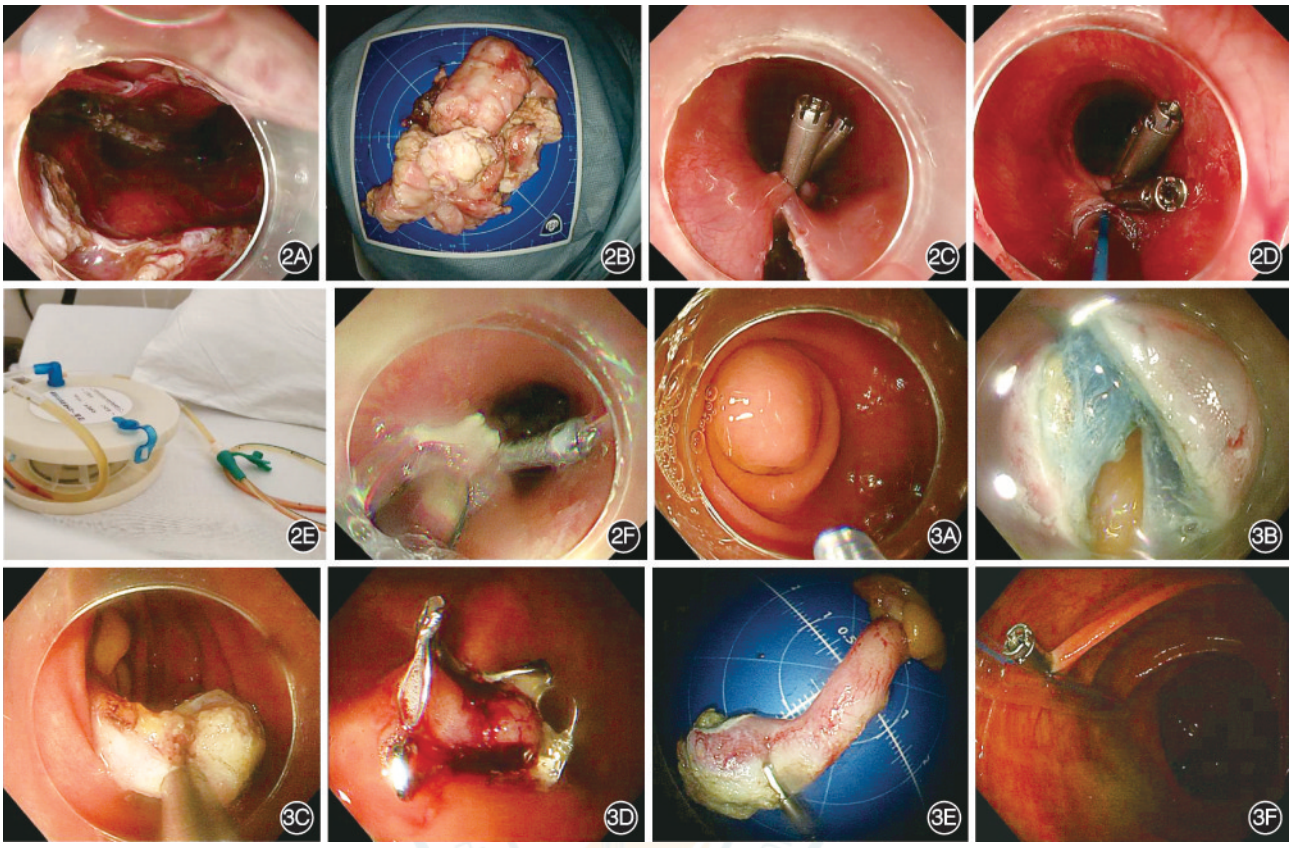

图2　隧道法内镜黏膜下肿物切除术(STER)中预防性隧道内引流　2A:STER 切除距门齿 22~29 cm 巨大黏膜下肿瘤,隧道内可见肌层缺损;2B:切除肿瘤大小 10 cm×6 cm×4 cm;2C:金属夹关闭部分隧道入口;2D:留置胃管至隧道内后关闭隧道入口;2E:术后负压引流浆液性液体;2F:术后第 4 天复查隧道黏膜完整,拔除引流管　**图3**　内镜阑尾切除术后预防性腔内引流　3A:阑尾开口可见黏膜下肿瘤;3B:全层切开肠壁;3C:切除术中内牵引下分离阑尾;3D:金属吻合夹夹闭创面;3E:切除阑尾标本;3F:留置胃管至创面旁并用金属夹予以固定

治疗性引流,按位置属于经鼻腔外(瘘腔)引流。我中心前期发表的文章回顾性纵向分析了 30 例食管术后吻合口瘘内镜放置经鼻内引流患者的感染指标变化,发现引流后最高体温、最高心率、白细胞、C 反应蛋白趋势均显著变化[11]。同样参考外科真空引流,内镜也可放置海绵结合真空引流处理吻合口瘘[12-13]。

四、内镜引流的注意事项

1. 术中要选择合适的引流部位:引流管的头端应确切留置于术区,以达到最大引流减压目的。腔内引流需避免引流管机械摩擦腔内创面,并注意引流管内引流液流动方向;腔外引流需根据重力判断引流管头端置于脓腔最低处。

2. 引流管需要妥善固定:经鼻引流引流管用胶布固定于鼻,注意引流管刻度,必要时随时调整;经肛引流一般固定引流管于臀部,少数较深引流部位如升结肠和盲肠,将缝线缝合于引流管头端后,再用金属夹固定缝线于肠壁以免滑脱。

3. 术后确认引流管引流通畅:记录每日引流液的量和性状,注意引流管是否堵塞,必要时少量生理盐水冲管后再予抽吸。观察体温等全身状况和胸、腹部体征,皮下气肿吸收情况等。

4. 引流放置时间:引流管需要留置合适时长才能达到引流目的,腔内引流需视术中管腔有无缺损、张力大小决定,对于术中管壁有缺损但修补满意者,术后尽早拔管,反之拔管时间要适当延长,必要时拔管前造影检查排除迟发穿孔或瘘发生后再拔管;对于腔外引流则根据引流量、性状、患者全身情况和腹部体征综合评估拔管时机。

随着内镜微创手术适应证的拓宽,手术难度升级,以往内镜手术的禁区不断被突破,随之而来出现了越来越多的引流需求。本文结合笔者经验,总结了在内镜微创手术方面不同种类手术后的引流方法,以期为提高内镜微创治疗安全性贡献思路。只有满足有效、快速、安全、简便的微创基本要求,才能让内镜诊疗真正造福于广大患者。

利益冲突　所有作者声明不存在利益冲突

参　考　文　献

[1]　周平红, 郜娉婷, 刘歆阳, 等. 内镜微创理念新认识:ERBEC

www.zhxhnjzz.com

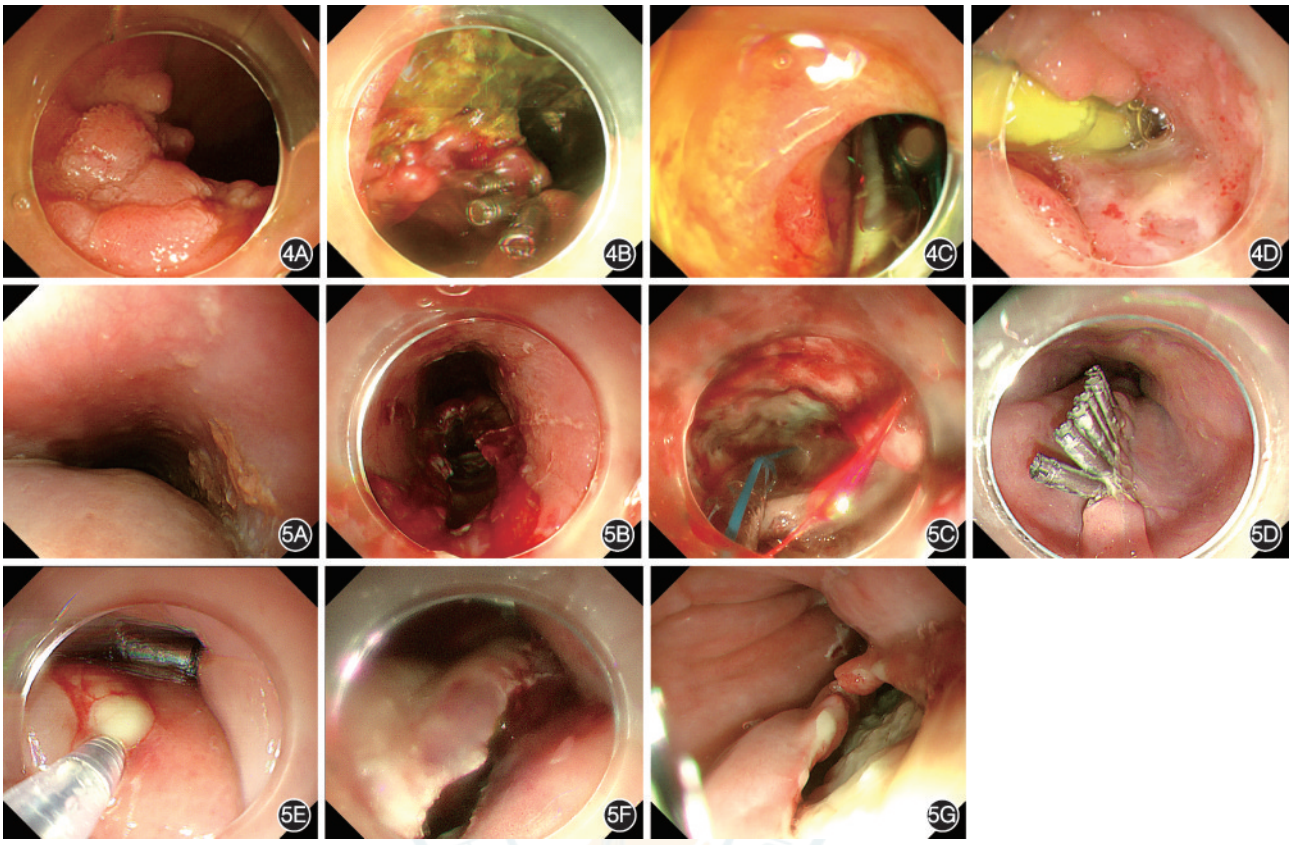

图 4　十二指肠病变内镜术后瘘的清创引流　4A：十二指肠降部侧向发育型肿瘤内镜下分片黏膜切除术后 7 个月复发；4B：内镜切除术后迟发性穿孔；4C：留置胃管至后腹膜瘘腔内；4D：2 个月后创面愈合　**图 5**　隧道内感染的引流　5A：隧道法内镜黏膜下肿物切除术后反复低热，术后第 4 天胃镜见隧道肿胀；5B：拔除金属夹可见隧道腔感染；5C：留置胃管至脓腔；5D：经口内镜食管下括约肌切开术后持续发热，术后第 6 天胃镜见隧道入口金属夹在位；5E：隧道肿胀，穿刺可见白色脓液流出；5F：钩刀切开黏膜至隧道底部；5G：引流后体温恢复正常，2 d 后复查见隧道底部部分愈合

[J]. 中华医学杂志,2022,102(10):690-696. DOI: 10.3760/cma.j.cn112137-20210831-01981.

[2] 王鹏志. 外科引流的一般方法和原则[J]. 中国实用外科杂志,1998,18(4):5-6.

[3] 谭毓铨. 外科引流的基本原则[J]. 临床外科杂志,2000,8(6):327-328. DOI: 10.3969/j.issn.1005-6483.2000.06.002.

[4] 姜洪池, 孙备. 正确应用外科引流[J]. 临床外科杂志,2000,8(6):325-326. DOI: 10.3969/j.issn.1005-6483.2000.06.001.

[5] 李冰, 周平红, 姚礼庆, 等. 内镜黏膜下剥离治疗结直肠黏膜病变术后肛管引流减压疗效分析[J]. 中国实用外科杂志, 2017, 37(7): 802-805. DOI: 10.19538/j. cjps.issn1005-2208.2017.07.26.

[6] Xu MD, Cai MY, Zhou PH, et al. Submucosal tunneling endoscopic resection: a new technique for treating upper GI submucosal tumors originating from the muscularis propria layer (with videos) [J]. Gastrointest Endosc, 2012, 75(1): 195-199. DOI: 10.1016/j.gie.2011.08.018.

[7] Guo L, Ye L, Feng Y, et al. Endoscopic transcecal appendectomy: a new endotherapy for appendiceal orifice lesions[J]. Endoscopy, 2022, 54(6): 585-590. DOI: 10.1055/a-1675-2625.

[8] Liu X, Yao L, Cheng J, et al. Landscape of adverse events related to peroral endoscopic myotomy in 3135 patients and a risk-scoring system to predict major adverse events[J]. Clin Gastroenterol Hepatol, 2021, 19(9): 1959-1966. e3. DOI: 10.1016/j.cgh.2021.04.033.

[9] Rutegård M, Lagergren P, Rouvelas I, et al. Intrathoracic anastomotic leakage and mortality after esophageal cancer resection: a population-based study[J]. Ann Surg Oncol, 2012, 19(1):99-103. DOI: 10.1245/s10434-011-1926-6.

[10] Shuto K, Kono T, Akutsu Y, et al. Naso-esophageal extraluminal drainage for postoperative anastomotic leak after thoracic esophagectomy for patients with esophageal cancer[J]. Dis Esophagus, 2017,30(3):1-9. DOI: 10.1111/dote.12492.

[11] Liu XY, He MJ, Liu YB, et al. A longitudinal study of endoscopic naso-leakage negative pressure drainage for anastomotic leak after esophagectomy[J]. Clin Can Bull, 2023, 2(1):4. DOI:10.1007/s44272-023-00001-9.

[12] Heits N, Stapel L, Reichert B, et al. Endoscopic endoluminal vacuum therapy in esophageal perforation[J]. Ann Thorac Surg, 2014, 97(3): 1029-1035. DOI: 10.1016/j.athoracsur.2013.11.014.

[13] Laukoetter MG, Mennigen R, Neumann PA, et al. Successful closure of defects in the upper gastrointestinal tract by endoscopic vacuum therapy (EVT): a prospective cohort study [J]. Surg Endosc, 2017, 31(6): 2687-2696. DOI: 10.1007/s00464-016-5265-3.

www.zhxhnjzz.com

FUJIFILM
Value from Innovation

清晰诊疗 健康相伴

广告

New Generation Endoscope System

NEW

ELUXEO 7000

新 一 代 内 镜 系 统

LCI BLI

LCI：联动成像技术
BLI：蓝光成像技术

新定义 新选择

NEW DEFINITION NEW CHOICE



沪械广审(文)第271130-61740号

富士胶片株式会社
FUJIFILM Corporation
东京都港区西麻布二丁目26番30号

富士胶片(中国)投资有限公司
FUJIFILM (China) Investment Co., Ltd.
上海市浦东新区平家桥路100弄6号晶耀前滩T7，6楼

⚠ 禁忌内容或注意事项详见说明书。

ELUXEO7000为VP-7000与BL-7000的统称
VP-7000：电子图像处理器 国械注进 20172062462
BL-7000：医用内窥镜用冷光源 国械注进20182060487

商标 FUJIFILM 和产品标识均为日本富士胶片株式会社持有。

南微医学 | 洞察™



一次性使用成像导管

规格型号	导管直径	器械通道直径	有效工作长度	最大视场角
CDS22001	2.9±0.2 mm	⩾1.0mm	2200 mm	120°
CDS11001	3.7±0.2 mm	⩾1.8 mm		

成像控制器

BS-W-100



器械通道直径
⩾1.0mm



四向转角



器械通道直径
⩾1.8mm



手术诊疗
提供成像

即用即抛弃，
无需清洗消毒



广告

苏械广审（文）250226-24752号
苏械注准 20212061554 苏械注准 20212061309
南微医学科技股份有限公司生产 Version:CY-240815
禁忌内容或注意事项详见说明书 仅限专业医疗人员使用

400 025 3000 全国服务电话
www.micro-tech.com.cn

南微医学科技股份有限公司
南京高新开发区高科三路10号
025 5874 4269
info@micro-tech.com.cn