·论著·

国产探头式共聚焦显微内镜在胆管狭窄中的临床应用

聂海行　王帆　周瑞　王红玲　赵秋
武汉大学中南医院消化内科，武汉 430071
通信作者：赵秋，Email：zhaoqiuwhu@163.com

【摘要】 目的　评估首款国产探头式共聚焦显微内镜（probe-base confocal laser endomicroscopy，pCLE）对良恶性胆管狭窄的成像效果及临床操作性。**方法**　纳入2023年1月至2024年12月于武汉大学中南医院就诊的31例胆管狭窄患者。使用国产pCLE结合迈阿密分级和巴黎分级对胆管狭窄进行影像学诊断。以细胞刷检或活组织病理检查结果为胆管狭窄良恶性的金标准，记录良性和恶性胆管狭窄pCLE下特征。**结果**　在pCLE镜下，正常胆管主要表现为浅灰色背景下的细而均匀的网状暗带，血管轻微扩张有荧光素钠渗出，形态规则。18例炎性狭窄pCLE下可见网状暗带增粗，可见扩张充血的血管，以及显著荧光素钠渗出等炎性改变。13例恶性狭窄pCLE下可见明显增宽的宽暗带或者稍粗亮的宽亮带，血管扭曲不规则，可见岛状分布的黑色细胞团块及上皮结构改变等恶性特征。**结论**　宽暗带、宽亮带、黑色细胞团块、扭曲不规则的血管和坏死的上皮结构是国产pCLE下胆管恶性狭窄的主要特征，有助于胆管狭窄良恶性的鉴别。

【关键词】 诊断，鉴别；　胆管狭窄；　探头式共聚焦显微内镜；　国产设备；　良恶性
基金项目：国家重点研发计划项目（2022YFC2404404）；武汉大学中南医院临床研发项目（lcyf202204）

优先出版

Clinical application of a domestically produced probe-based confocal laser endomicroscopy for biliary stricture

Nie Haihang, Wang Fan, Zhou Rui, Wang Hongling, Zhao Qiu
Department of Gastroenterology, Zhongnan Hospital of Wuhan University, Wuhan 430071, China
Corresponding author: Zhao Qiu, Email: zhaoqiuwhu@163.com

【Abstract】 **Objective**　To evaluate the imaging effects and clinical feasibility of a domestically-produced probe-based confocal laser endomicroscopy (pCLE) for differentiating benign and malignant biliary stricture. **Methods**　Thirty-one patients with biliary stricture were enrolled at Zhongnan Hospital of Wuhan University from January 2023 to December 2024. The domestically developed pCLE system was used for imaging diagnosis for biliary stricture, based on the Miami and Paris classifications. Cytological or histopathological findings served as the gold standard, pCLE characteristics of benign and malignant biliary stricture were recorded. **Results**　Under pCLE, normal bile ducts exhibited fine and uniform reticular dark bands against a light gray background, with mildly dilated vessels and slight fluorescein leakage, presenting a regular morphology. In 18 cases of inflammatory stricture, pCLE revealed thickened reticular dark bands, dilated and congested vessels, and significant fluorescein leakage. In 13 cases of malignant stricture, pCLE demonstrated markedly widened dark bands or coarse bright bands, irregular and tortuous vessels, island-like clusters of dark cellular masses, and epithelial architectural distortion. **Conclusion**　The domestic pCLE system effectively identifies malignant features—including

DOI：10.3760/cma.j.cn321463-20xx0611-00411
收稿日期　2025-06-11　　**本文编辑**　钱程
引用本文：聂海行，王帆，周瑞，等. 国产探头式共聚焦显微内镜在胆管狭窄中的临床应用[J]. 中华消化内镜杂志，XXXX，XX(XX)：1-6. DOI：10.3760/cma.j.cn321463-20xx0611-00411.

widened dark/bright bands, dark cellular clusters, twisted and irregular vessels, and epithelial necrosis—facilitating differential diagnosis of biliary strictures.

【Key words】 Diagnosis, differential; Biliary stricture; Confocal laser endomicroscopy; Domestic device; Benign and malignant

Fund program: National Key Research and Development Program of China (2022YFC2404404); Clinical Research and Development Program of Zhongnan Hospital of Wuhan University (lcyf202204)

胆管狭窄是胆胰系统疾病中常见的临床表现，其病因多样，包括良性狭窄（如胆管炎、结石）和恶性狭窄（如胆管癌）[1]。一项针对肝内胆管癌患者的研究表明，随着巴塞罗那肝肿瘤分期的进展，患者的生存率显著降低（P<0.001）[2]。因此，早期诊断是提高患者生存率和改善预后的关键。然而，由于良恶性病变在影像学表现上的相似性，诊断准确性常受到限制[3]。传统影像学及内镜检查如内镜逆行胰胆管造影术（endoscopic retrograde cholangiopancreatography，ERCP）、胆管内超声（intraductal ultrasound，IDUS）等虽能提供一定的诊断依据，但其敏感性和特异性尚不足以满足临床需求[4]。目前仅有20%的肝外胆管癌在诊断时还可进行手术切除，绝大部分患者发现时已属晚期，预后差，五年生存率小于20%，同时多达15%肝门部疑似胆管癌经手术组织病理证实为良性[5]。因此，临床迫切需要提高胆管癌的诊断水平，尽早发现胆管肿瘤，提高手术根治率，改善患者预后，同时提高性质不明胆管狭窄的诊断精确度，尽量减少不必要的手术。

近年来，探头式共聚焦显微内镜（probe-base confocal laser endomicroscopy，pCLE）技术的引入为此领域带来了新的突破，其高分辨率的图像和实时动态成像能力有助于更加准确地区分良恶性病变[6]。荟萃分析显示，pCLE在诊断不明原因胆管狭窄方面具有良好的敏感性和特异性，其受试者工作特征曲线下面积达到了0.896 8[7]。在细胞刷检、活检等传统方法基础上增加pCLE检查，可显著提高诊断的敏感性和可靠性[8]。

然而，目前进口的pCLE普遍存在成本高的问题，是阻碍其在临床上推广的原因之一。因此，我们进行了共聚焦显微内镜的国产化研究，并成功研发出了操作性能更好、成像分辨率更高的首款国产共聚焦显微内镜，可满足日益增长的临床需求。本研究旨在通过临床试验评估这款国产共聚焦显微内镜的操作性及使用价值。

资料和方法

一、研究对象

纳入2023年1月至2024年12月前往我院消化内科就诊的已明确或疑似胆管狭窄患者。纳入标准：（1）外院或我院门诊初诊腹部电子计算机断层扫描（computed tomography，CT）或磁共振胰胆管成像术（magnetic resonance cholangiopancreatography，MRCP）检查考虑胆管狭窄，拟行ERCP检查；（2）入院前已于外院行细胞刷检或活组织病理检查提示恶性狭窄拟行ERCP治疗；（3）年龄18~80岁；（4）自愿参加本研究进行pCLE检查并签署知情同意书。排除标准：（1）ERCP的绝对禁忌证（如严重的凝血障碍或不稳定的血流动力学）；（2）合并心脑血管、肝、肾、造血系统等严重原发性疾病以及精神疾病的患者；（3）孕妇及哺乳期女性患者；（4）患者自行要求退出。本研究已通过武汉大学中南医院伦理委员会审核批准[2023113K]。

二、仪器与造影剂

本款国产pCLE为中国精微视达公司的倍晰®共聚焦显微内镜，光纤镜身长2~4 m，探头直径<1.0 mm，可通过内镜活检管道，探头末端为光纤镜头成像模组，扫描速度为12帧/s，扫描范围为325 μm，分辨率3 μm，扫描深度40~90 μm（图1）。血管造影剂使用荧光素钠注射液（广东白云山，3 mL∶600 mg，20%），取0.1 mL荧光素钠原液，用0.9%氯化钠注射液稀释至10 mL（0.2%）用于内镜检查前的过敏试验。2.5~5.0 mL荧光素钠原液用于pCLE检查。

三、术前准备

所有拟行ERCP及pCLE检查的患者在前一晚20点后禁食，检查当日6点后禁食禁水。内镜检查前，麻醉医师以丙泊酚对患者全身麻醉。

四、内镜检查

1名ERCP操作经验10年的消化内镜医师负责白光内镜、窄带光成像（narrow band imaging，NBI）

优先出版

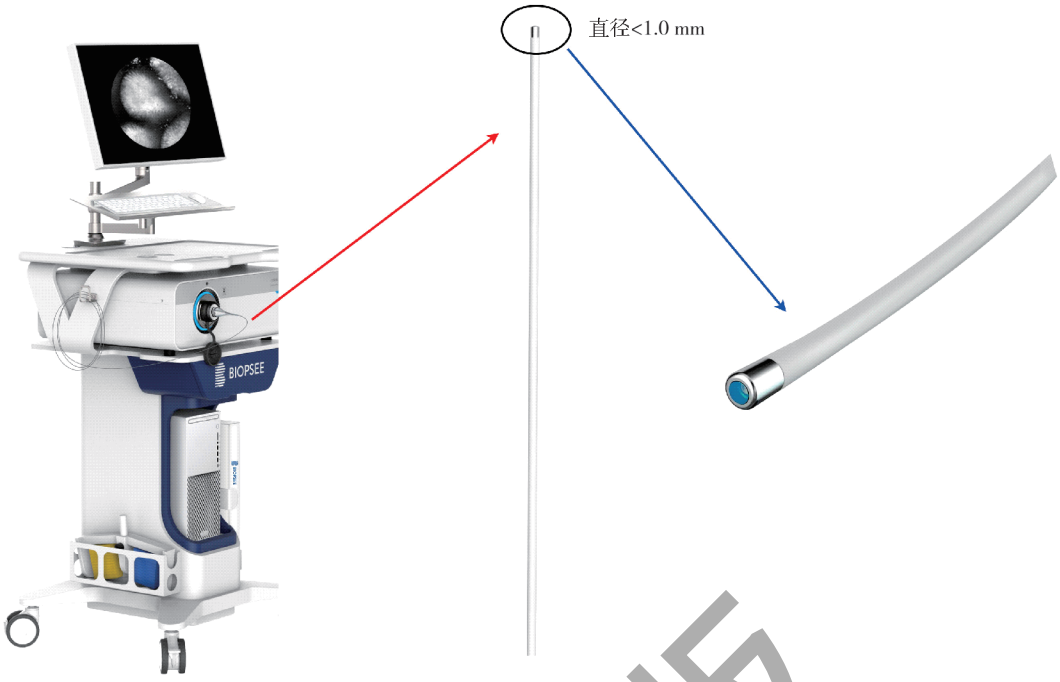

图1　国产探头式共聚焦激光显微内镜实体图，左侧为主机成像系统，右侧为光纤探头实物及远端探头放大示意图，红色箭头表示连接主机系统的共聚焦光纤子镜，蓝色箭头表示子镜前端光纤探头模组

内镜检查。pCLE检查由上述医师及1名ERCP操作经验5年的消化内镜医师辅助完成。2名内镜医师均熟练掌握ERCP操作流程，并已完成30例以上pCLE的操作，熟练掌握胆管狭窄的内镜下诊断标准。

操作前充分告知患者相关风险并签署知情同意书。静脉注射5 mL浓度为0.2%的荧光素钠溶液进行过敏性测试。常规经十二指肠乳头插管、造影。造影所见狭窄或充盈缺损处即后续行pCLE的检查部位。使用0.025英寸（1英寸=2.54 cm）ERCP导丝经乳头插入胆管狭窄部位，再将1根常规ERCP鞘管（外径1.5~1.7 mm）经导丝引导下伸至狭窄部位前方，最后经鞘管内通道将pCLE探头插入狭窄部位（图2）。静脉注入20%荧光素钠2.5~5.0 mL后，通过推拉、旋转镜身以及调节十二指肠镜旋钮等方法控制pCLE探头对狭窄部位黏膜进行观察拍照。每处狭窄部位观察时间不低于3 min，并留取不少于10张清晰图片。患者在pCLE完成后，均进行细胞刷检，用于后续病理检查。最后，留置双猪尾胆管支架引流。

五、图像分析

本研究中pCLE的图像评估由上述2名内镜医师根据迈阿密分级和巴黎分级进行评估[9]。胆管黏膜的pCLE图像着重在于观察黏膜整体背景、黏膜网状及带状结构、黏膜下血管。本研究在此基础上，进一步总结出了5项恶性胆管的pCLE镜下特征：（1）宽暗带；（2）宽亮带；（3）黑色细胞团块；（4）扭曲不规则的血管；（5）坏死的上皮结构。基于上述观察标准，评估国产pCLE对胆管良恶性狭窄的成像效果。

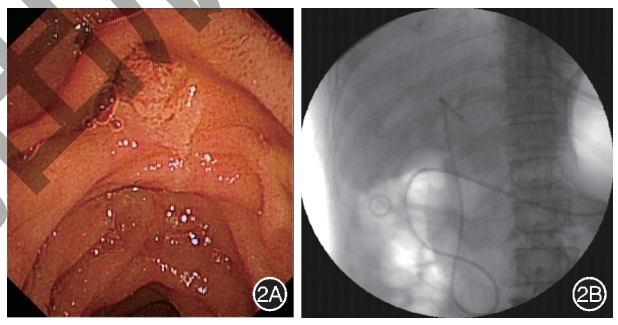

图2　经十二指肠乳头插管，经导丝及鞘管将国产探头式共聚焦显微内镜插入胆管　2A：十二指肠镜白光下暴露乳头位置；2B：X线下的探头式共聚焦显微内镜光纤镜身

结　果

一、一般资料

共31例胆管狭窄患者纳入本研究，其中男21例，女10例。胆管恶性狭窄13例，其中外院细胞刷检病理诊断恶性狭窄3例，本院细胞刷检病理诊断恶性狭窄7例，既往外科胆管组织活检病理提

优先出版

示恶性狭窄3例；良性狭窄18例，全部经由本院细胞刷检病理诊断炎性狭窄。

二、pCLE下的特征分析

根据迈阿密分级和巴黎分级标准，胆管狭窄在国产pCLE检查中的影像学特征均得到了明确验证。正常胆管pCLE镜下特征主要表现为浅灰色背景下的细而均匀的网状暗带（<20 μm），血管轻微扩张有荧光素钠渗出，形态规则（图3）。18例炎性狭窄pCLE镜下特征主要表现为网状暗带增粗（<40 μm），可见扩张充血的血管，以及显著荧光素钠渗出等炎性改变（图4）。13例恶性狭窄pCLE镜下特征主要表现为明显增宽的宽暗带（>40 μm）或者稍粗亮的宽亮带（>20 μm），血管扭曲不规则，可见岛状分布的黑色细胞团块及上皮结构改变等恶性特征。细胞刷检提示局部细胞呈高级别异型增生（图5）。

三、pCLE对恶性胆管狭窄的观察能力

基于上述总结的5种恶性狭窄镜下特征，13例恶性狭窄患者中，至少出现1种镜下恶性狭窄特征的患者共计13例，至少出现2种镜下恶性狭窄特征的患者共计13例，至少出现3种镜下恶性狭窄特征的患者共计11例，至少出现4种镜下恶性狭窄特征的患者共计8例，至少出现5种镜下恶性狭窄特征的患者共计3例。

讨　论

共聚焦显微内镜是一种结合了光学显微镜与内镜技术的创新诊断工具。近年来，这一技术与消化内镜技术的结合所诞生的pCLE为消化道系统疾病诊断提供了极大的助力[2]。在胆管狭窄的诊断中，特别是鉴别良性与恶性狭窄方面，pCLE逐渐展现出重要的临床价值。基于共聚焦内镜特殊的成像原理，本款国产pCLE可以在活体无创的条件下观察胆胰管黏膜及黏膜下90 μm的组织结构，呈现给内镜医师放大1 000倍的横截面图像，做到了内

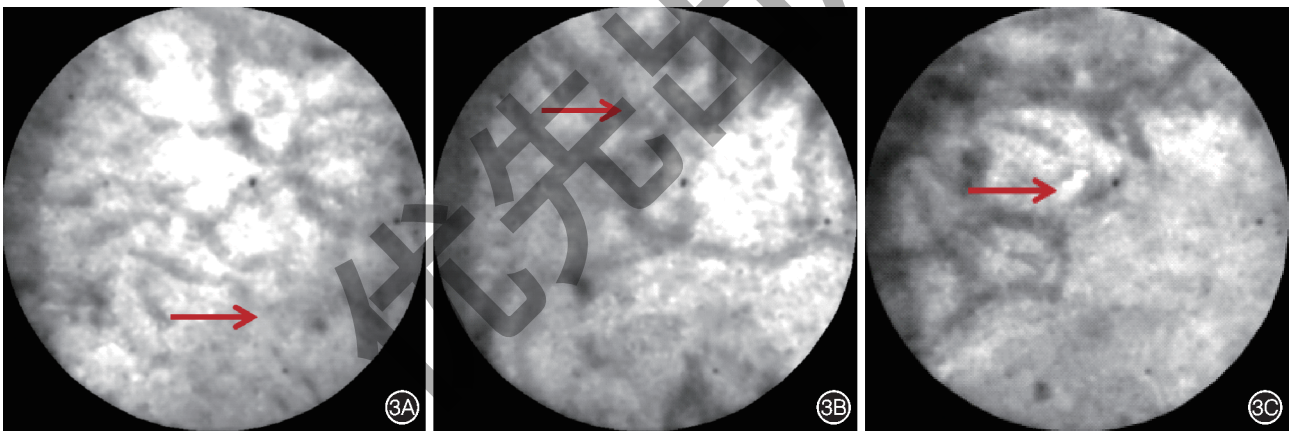

图3　正常胆管探头式共聚焦显微内镜下黏膜表现　3A：红色箭头为浅灰色背景下的网状暗带；3B：红色箭头为轻微扩张充血的血管；3C：红色箭头处轻度荧光素钠渗出

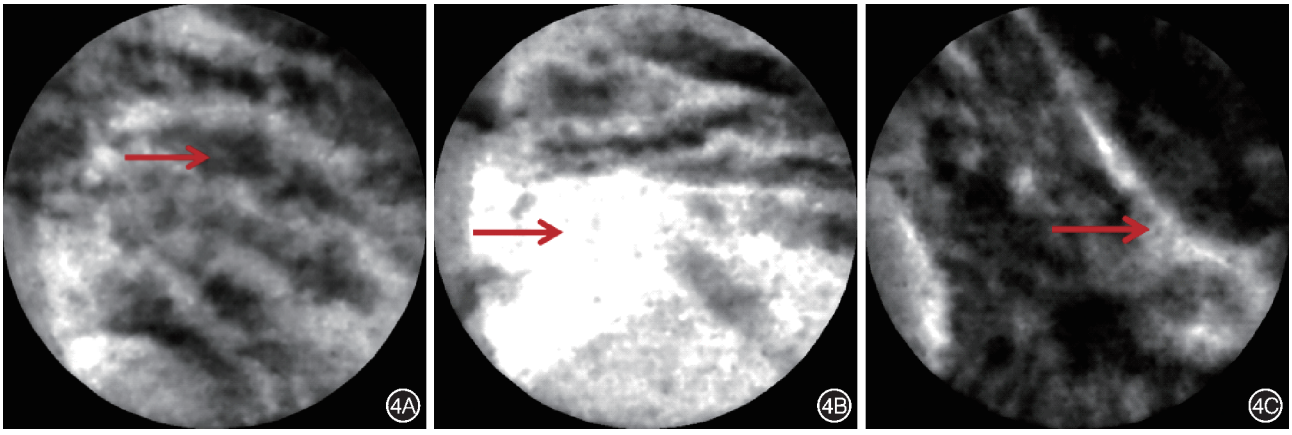

图4　炎性狭窄探头式共聚焦显微内镜下胆管黏膜表现　4A：红色箭头为增粗的暗带（<40 μm）；4B：红色箭头处荧光素钠渗出；4C：红色箭头为扩张充血的血管

先出版

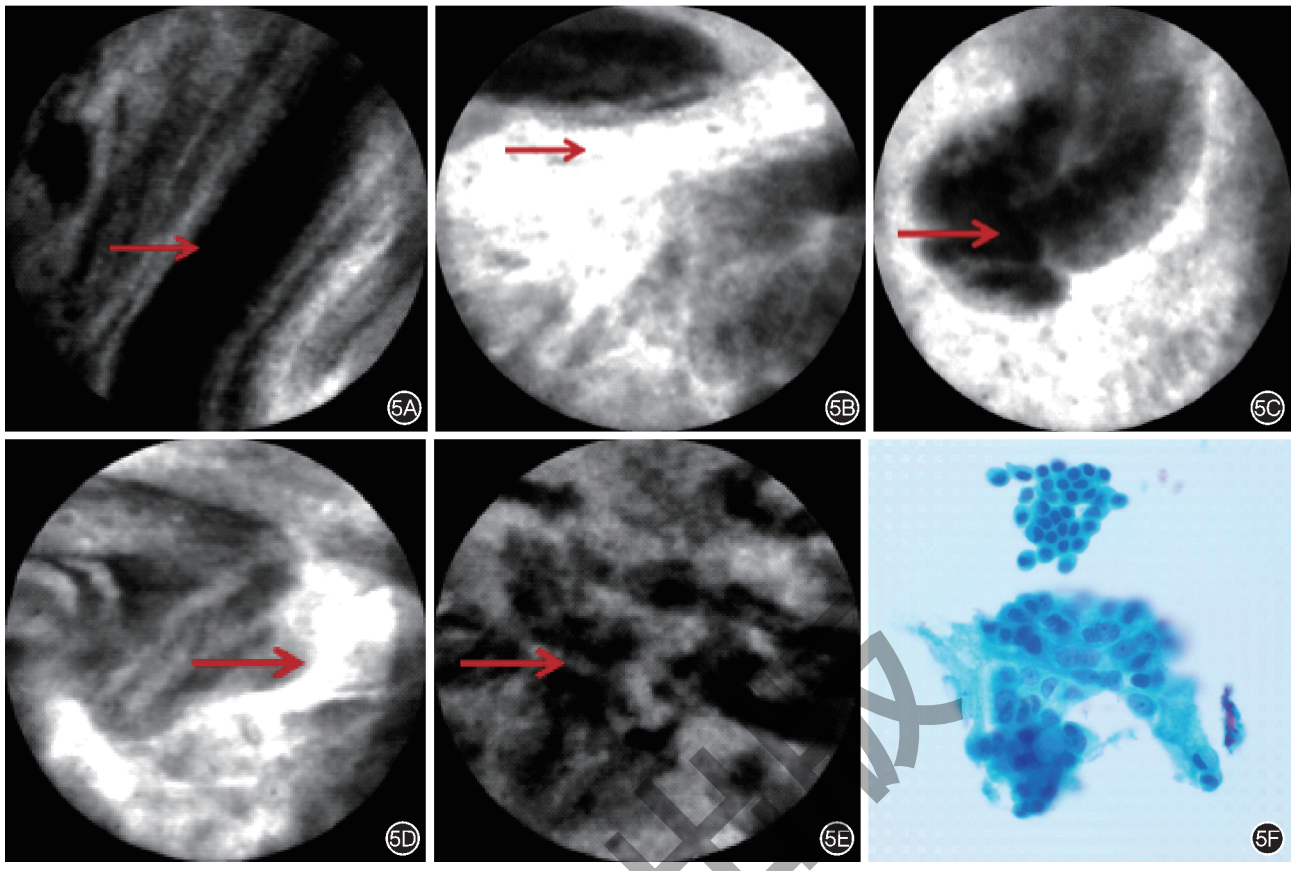

图5　恶性狭窄探头式共聚焦显微内镜下胆管黏膜表现　5A：增粗的暗带（>40 μm）；5B：增粗的亮带（>20 μm）；5C：岛状分布的黑色细胞团块；5D：扭曲不规则的血管；5E：红色箭头为坏死的上皮结构；5F：胆管细胞刷检液基制片提示局部细胞呈高级别异型增生　巴氏染色　×40

镜下的“光学活检”，减少了活检、手术造成的创伤、穿孔、出血等风险，也提高了医师的诊疗效率。

胆道共聚焦的研究发展起源于2008年Meining等[10]使用pCLE对胆管狭窄进行诊断，随后其团队在2011年的一项前瞻性研究中制定了胆管pCLE的迈阿密分级[11]。该研究总结了胆管恶性狭窄在pCLE下表现出宽暗带、宽白带、黑色团块、上皮结构改变及荧光素钠渗出等典型征象。但迄今为止，关于胆管狭窄pCLE表现分类仍未统一[12]。Weilert等[13]认为迈阿密分级对诊断恶性狭窄的敏感性高，但容易将炎性狭窄误诊为恶性狭窄，并进一步提出巴黎分级，即血管充血扩张、网状结构增宽、腺体间隙增宽等炎性改变征象作为pCLE诊断炎性狭窄的依据，从而提高了迈阿密分级对恶性狭窄诊断的特异性。基于上述观点，我们细致评估了本研究中国产pCLE的胆管狭窄镜下表现，发现与国外pCLE得到的镜下表现结论基本一致。值得一提的是，基于国产pCLE优异的镜下分辨率，不仅可以观测到因不能吸收荧光素钠而表现为黑色的流动的红细胞，而且还能观察到清晰的迂曲扩张的血管形态[14]，这一点更有利于临床中对炎性狭窄程度的判断。

尽管pCLE对黏膜纤维结构的观察优于传统白光内镜及NBI，然而其技术成本也相对较高，导致pCLE检查在国内的普及仍存在较大困难[15]。因此，相比于进口设备，国产pCLE具有价格更为经济、操作界面优化以及适应中国患者解剖特点等优势，极大地改善了临床诊疗中进口pCLE使用难、使用贵的问题。本研究也评估了国产pCLE下胆管恶性狭窄镜下特征与临床诊断的关系，可以发现，在检查过程中，随着提高影像学诊断恶性狭窄的镜下征象种类的数目，国产pCLE检测出恶性患者数量呈下降趋势。但若只将一项或者两项恶性镜下特征作为诊断恶性狭窄的影像学标准时，可以大大提高pCLE对恶性狭窄的筛查能力。杨静[14]的研究对法国Cellvizio共聚焦成像系统的诊断效能进行了评估，其中发现使用进口的pCLE诊断恶性狭窄时，随着增加恶性征象种类的数目，恶性狭窄诊断的灵敏度是下降的，而特异度却明显增加。当将1项镜下特征作为诊断恶性狭窄标准时，灵敏度可以达到100%，但特异度只有33.3%。结合本研究中的结果

可以说明，使用pCLE诊断胆管恶性狭窄时，使用较少的恶性征象数目可以大大降低漏诊率，用于恶性狭窄的筛查。相较于使用病理检查，pCLE镜下检查避免了更大的有创检查风险，这充分说明了本款国产pCLE的实用性。

本研究初步证明国产pCLE对胆管狭窄的成像能力与进口设备相差不大，但仍存在些许局限性。本研究为单中心研究，纳入的患者数量较少，地区也相对局限，无法充分反映这款国产pCLE的普适性。因此，多中心、大样本的研究将是评估本款国产pCLE性能的重要一步。此外，操作技术对于内镜医师要求相对较高，本研究需要2名内镜医师分别进行ERCP及pCLE操作。尽管双人操作可以稳定pCLE检查胆管的质量，但从临床诊疗方面考虑，这在一定程度上增加了人力成本。因此，为了更好地推广pCLE在临床诊疗中的应用，积极培养内镜医师的pCLE操作能力十分重要。

综上所述，国产pCLE在胆管良恶性狭窄诊断中具有重要的临床价值，其推广应用将为胆道疾病的精准诊断与治疗提供新的技术支撑。

利益冲突　所有作者声明不存在利益冲突

作者贡献声明　聂海行：论文撰写及数据收集处理；王帆、周瑞：共聚焦显微内镜检查操作及图像评估；王红玲：内镜手术操作；赵秋：研究指导及经费支持

参 考 文 献

[1] Kapoor BS, Mauri G, Lorenz JM. Management of biliary strictures: state-of-the-art review[J]. Radiology, 2018, 289(3): 590-603. DOI: 10.1148/radiol.2018172424.

[2] Lin J, Zhang H, Yu H, et al. Epidemiological characteristics of primary liver cancer in mainland China from 2003 to 2020: a representative multicenter study[J]. Front Oncol, 2022, 12: 906778. DOI: 10.3389/fonc.2022.906778.

[3] 方晓焱, 杨建锋, 张筱凤. 共聚焦激光显微内镜在胆道狭窄中的临床应用[J]. 中华消化内镜杂志,2021,38(2):166-168. DOI: 10.3760/cma.j.cn321463-20200426-00641

[4] Restrepo DJ, Moreau C, Edelson CV, et al. Improving diagnostic yield in indeterminate biliary strictures[J]. Clin Liver Dis, 2022,26(1):69-80. DOI: 10.1016/j.cld.2021.08.007.

[5] Clements O, Eliahoo J, Kim JU, et al. Risk factors for intrahepatic and extrahepatic cholangiocarcinoma: a systematic review and meta-analysis[J]. J Hepatol, 2020,72(1): 95-103. DOI: 10.1016/j.jhep.2019.09.007.

[6] Robles-Medranda C, Baquerizo-Burgos J, Puga-Tejada M, et al. Cholangioscopy-based convoluted neuronal network vs. confocal laser endomicroscopy in identification of neoplastic biliary strictures[J]. Endosc Int Open, 2024, 12(10): E1118-E1126. DOI: 10.1055/a-2404-5699.

[7] Liu Y, Lu Y, Sun B, et al. Probe-based confocal laser endomicroscopy for the diagnosis of undetermined biliary stenoses: a meta-analysis[J]. Clin Res Hepatol Gastroenterol, 2016,40(6):666-673. DOI: 10.1016/j.clinre.2016.05.007.

[8] Caillol F, Bories E, Autret A, et al. Evaluation of pCLE in the bile duct: final results of EMID study : pCLE: impact in the management of bile duct strictures[J]. Surg Endosc, 2015, 29(9):2661-2668. DOI: 10.1007/s00464-014-3986-8.

[9] Karia K, Kahaleh M. A review of probe-based confocal laser endomicroscopy for pancreaticobiliary disease[J]. Clin Endosc, 2016,49(5):462-466. DOI: 10.5946/ce.2016.086.

[10] Meining A, Frimberger E, Becker V, et al. Detection of cholangiocarcinoma in vivo using miniprobe-based confocal fluorescence microscopy[J]. Clin Gastroenterol Hepatol, 2008, 6(9):1057-1060. DOI: 10.1016/j.cgh.2008.04.014.

[11] Meining A, Chen YK, Pleskow D, et al. Direct visualization of indeterminate pancreaticobiliary strictures with probe-based confocal laser endomicroscopy: a multicenter experience[J]. Gastrointest Endosc, 2011, 74(5): 961-968. DOI: 10.1016/j.gie.2011.05.009.

[12] Almadi MA, Neumann H. Probe based confocal laser endomicroscopy of the pancreatobiliary system[J]. World J Gastroenterol, 2015, 21(44): 12696-12708. DOI: 10.3748/wjg.v21.i44.12696.

[13] Weilert F, Bhat YM, Binmoeller KF, et al. EUS-FNA is superior to ERCP-based tissue sampling in suspected malignant biliary obstruction: results of a prospective, single-blind, comparative study[J]. Gastrointest Endosc, 2014, 80(1):97-104. DOI: 10.1016/j.gie.2013.12.031.

[14] 杨静. 探头式共聚焦激光显微内镜在胆管良恶性狭窄鉴别诊断中的研究[D]. 山东:山东大学,2016.

[15] 仲富鹏, 岳平, 李汛. 胆道狭窄内镜外科诊治现状与进展[J]. 中国普通外科杂志,2025,34(02):229-237.DOI: 10.7659/j.issn.1005-6947.250044.

优先出版