·论著·

幽门螺杆菌阴性早期胃窦部高分化腺癌1例

韩美玲　崔洁　王丽萍　史丽芳　刘彦琦　陈平
内蒙古医科大学附属医院消化科，呼和浩特 010010
通信作者：陈平，Email：nmgcp@sina.com

【提要】 幽门螺杆菌阴性高分化胃癌发病率低，由于病变内部有非肿瘤性上皮，内镜下不易识别，易与“疣状胃炎”混淆，容易漏诊。这种类型肿瘤进展缓慢，但通过文献复习发现有早期浸润至黏膜下层的情况，如确诊应尽早处理。本文报道了幽门螺杆菌阴性早期胃窦区域高分化腺癌1例。

【关键词】 幽门螺杆菌；　阴性；　早期胃癌；　高分化腺癌；　内镜黏膜下剥离术

基金项目：内蒙古医科大学联合项目（YKD2024LH022）；内蒙古自治区卫生健康委科技计划项目（202201282）；内蒙古自治区自然科学基金面上项目（2022LHMS08019）；内蒙古医科大学校级项目（YKD2022MS023）；内蒙古医科大学校级本科教学工程项目（NYJTXX202206）

A case of early antral highly differentiated adenocarcinoma with negative *Helicobacter pylori* infection

Han Meiling, Cui Jie, Wang Liping, Shi Lifang, Liu Yanqi, Chen Ping
Department of Gastroenterology, The Affiliated Hospital of Inner Mongolia Medical University, Hohhot 010010, China
Corresponding author: Chen Ping, Email: nmgcp@sina.com

优先出版

患者女，43岁，主因“便秘3年”就诊于我院门诊，近3年该患者未系统诊治，既往无肿瘤家族史，无幽门螺杆菌（*Helicobacter pylori*，*HP*）治疗史，体格检查未见明显异常，腹部增强CT、结肠镜检查均未见明显异常。血常规、肝肾功能、凝血等未见明显异常。*HP*相关化验（碳14呼气试验、*HP*抗体、粪便*HP*抗原）均为阴性。胃镜检查：胃黏膜光滑，无黏膜变薄或花斑样改变，胃体、胃角可见规则分布的集合静脉；进镜至胃窦，大弯侧偏后壁可见大小约0.5 cm×0.6 cm色调发红的0-Ⅱc型病变，窄带光成像下病变边缘凹陷区域呈茶褐色改变，放大可见边界线不明显，病变区域周边腺管轻度拉长、扩张，腺管内血管轻度扭曲、扩张，病变区域凹陷处无法清晰显示微腺管及血管情况，未见明确网格状血管或螺旋状血管，病变区域内上皮表面微腺管与微血管同正常黏膜（图1）。凹陷区域病理活检：高级别上皮内瘤变（WHO标准）/高分化腺癌（日本标准）（图2）。

根据早期胃癌ESD相关指南[1]，该病变为2 cm内分化

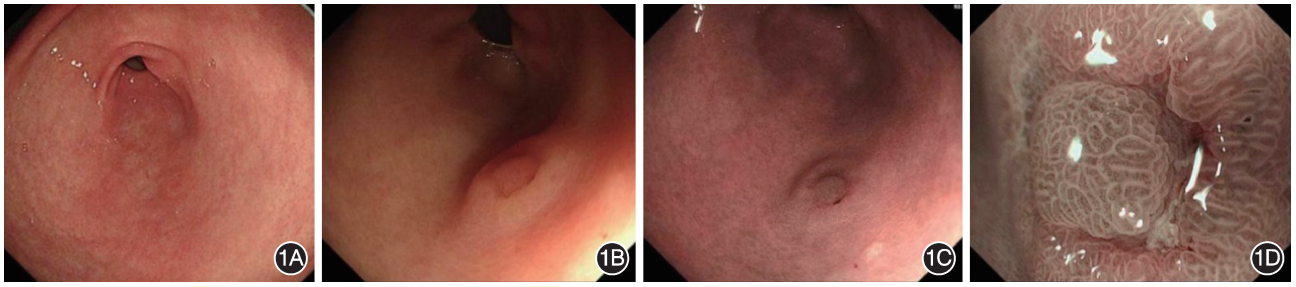

图1　胃窦部病变内镜检查　1A、1B：白光内镜检查示胃窦部大弯侧0-Ⅱc型病变，吸气相病变质地柔软；1C：色素内镜对病变形态的显示更清晰；1D：病变区域窄带光成像放大内镜下未见清晰的分界线或不规则的微血管/微腺管，根据放大内镜早期胃癌简易诊断算法，将病变诊断为非癌

DOI：10.3760/cma.j.cn321463-20241219-00585
收稿日期　2024-12-19　　**本文编辑**　朱悦
引用本文：韩美玲，崔洁，王丽萍，等. 幽门螺杆菌阴性早期胃窦部高分化腺癌1例[J]. 中华消化内镜杂志，XXXX，XX(XX)：1-3. DOI：10.3760/cma.j.cn321463-20241219-00585.

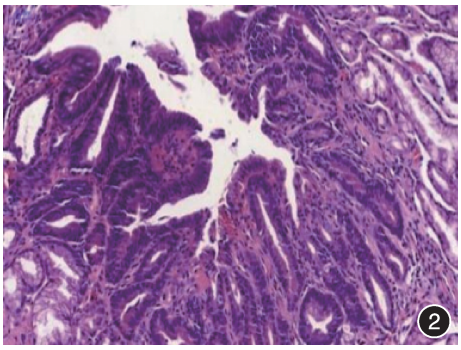

图2　活检病理提示高级别上皮内瘤变

型、无溃疡型肿瘤，为ESD的绝对适应证，最终给予ESD治疗。术后病理报告：组织类型胃黏膜高分化腺癌（tub1），肿瘤体积0.4 cm×0.5 cm×0.1 cm（6、7、8号切片见肿瘤组织），癌组织未见黏膜肌层及黏膜下层侵犯，血管未见肿瘤侵犯，淋巴管未见肿瘤侵犯，水平切缘阴性，垂直切缘阴性，周围黏膜慢性炎（图3、4）。免疫组化结果：MUC2（+杯状细胞），MUC6（+），MUC5ac（−），Ki67（+ 50%），P53（野生型）（图5）。该病变为eCureA级治愈性切除，建议患者术后3个月、6个月定期随访。患者于术后6个月复查内镜，ESD术后区域愈合良好。

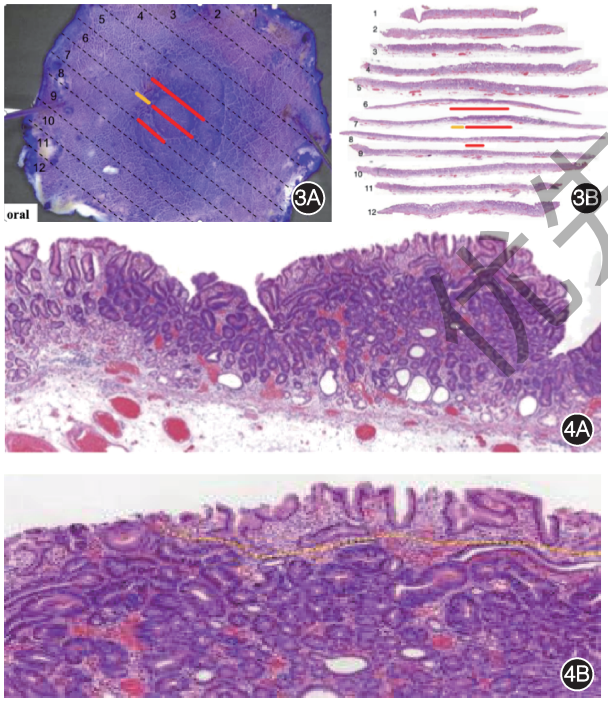

图3　标本复原　3A：标本复原对照，红色线条为pT1a-M高分化腺癌，黄色线条为pT1a-M活检位置；3B：病理切片肿瘤区域位置　**图4**　病理组织切片　4A：HE染色可清晰见到肿瘤组织与周围组织分界　HE　×40；4B：高倍镜下可见肿瘤上方（黄色虚线上方）为正常小凹上皮　HE　×100

讨论　众所周知，持续*HP*感染引起的慢性萎缩性胃炎与胃癌的发生密切相关，1994年*HP*感染就已被WHO认定为“确定的致癌物”[2]。随着根除*HP*疗法的推广，*HP*感染人数的下降，预计今后非*HP*感染胃癌的发病率可能将相对增加。据报道，*HP*阴性胃癌的发病率0.5%~3.1%，在不同国家，该数据报道略有差异，在日本为0.42%~0.66%[3]。研究表明，来自不同胃黏膜区域的肿瘤表现出不同的宏观类型、内镜和组织学表现。*HP*阴性胃癌根据病理类型及生长部位常被分为以下几种类型：①贲门区域：进展期胃癌；②胃底到胃体（胃底腺区域）：胃底腺分化型肿瘤（胃底腺型胃腺癌、胃底腺黏膜型胃腺癌）、小凹上皮型胃腺癌；③胃体下部、胃角区域：印戒细胞癌；④胃窦及幽门区域：高分化腺癌。

本病例为发生于无*HP*感染、非萎缩性胃背景黏膜，胃窦区域的分化良好的高分化型腺癌，该类型病变较为少见，查阅相关文献后多为个案报道[4-9]，且多数病例观察到靠近幽门环的浅表隆起或凹陷性病变。本病例白光下在形态学上为类似“疣状胃炎”的扁平凹陷性病变，窄带光成像下似乎于环周凹陷区域可见茶褐色改变，在窄带光成像放大内镜下因凹陷区域较细窄，无法看清凹陷区域内微血管及腺管形态。Kotani等[5]报道窄带光成像放大内镜可以区分分化型管状腺癌和周围糜烂灶。相反，Takita等[10]报道了肿瘤边界、表面结构、血管结构异型性不明显的病例。本例病变凹陷区域外侧与非肿瘤区域分界线不清晰，窄带光成像放大内镜可见微腺管及微血管轻度拉长、扭曲，但无法判定为肿瘤性血管或腺管，考虑出现该表现为黏膜受肿瘤组织挤压所致；凹陷区域内侧表面黏膜接近于正常黏膜，窄带光成像放大内镜下未见明显异常改变，考虑为肿瘤尚未侵及黏膜表层小凹上皮，后续经病理证实上述情况。

ESD术后病理提示该病变组织学类型为胃黏膜高分化腺癌（tub1），肿瘤最大径约0.5 cm，属于微小胃癌范畴。免疫组化中MUC2（+），CD10（+），MUC6（+），MUC5ac（−），这些结果提示肿瘤细胞具有胃肠道表型特征。根据eCure评分系统，该病例为治愈性切除。

Takita等[10]回顾了1 965例ESD病变，其中9例是无*HP*感染的胃窦高分化腺癌，9例中有3例术前明确诊断为肿瘤，其余6例术后出现病理升级的情况，最终诊断为肿瘤性病变。9例当中有1例出现黏膜下浸润，浸润深度250 μm。上述研究提示该类型肿瘤发病率低，术前诊断困难，但早期有浸润至黏膜下层的风险，所以早期发现应早期治疗。Imamura等[11]研究回顾了2 112例早期胃部肿瘤性病变，其

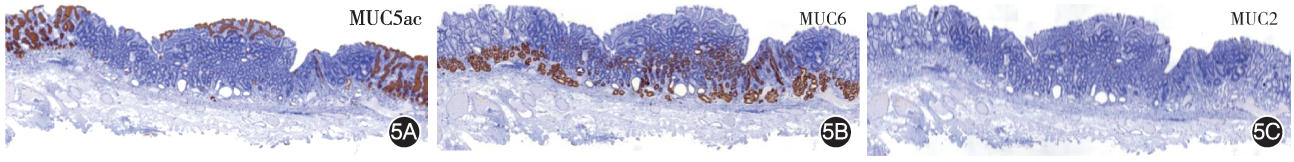

图5　免疫组化　5A：肿瘤组织MUC5ac染色阴性；5B：MUC6染色阳性；5C：MUC2染色阳性

仅供出版

中10例是*HP*阴性胃窦高分化腺癌，10例中有3例是多发病灶，研究认为这一类病灶特点是中央部凹陷，周围黏膜隆起，似“疣状胃炎”，在胃镜检查中易漏诊，且有多发病灶可能，在检查中应仔细鉴别。此外该团队和Takita等[10]报道中相似的结论是该类型病变的微血管、微腺管几乎接近正常，肿瘤边界不明显。

在*HP*阴性胃黏膜中，发生远端胃高分化腺癌的这类疾病目前的发生机制尚未完全阐明。值得注意的是，Takita等[10]报道的9例病变中均有纤维肌性闭塞，类似直肠黏膜脱垂综合征，病变周围黏膜的固有层增生，这提示胃窦区域蠕动较快，容易出现类似黏膜脱垂的情况，但是仅该现象无法解释肿瘤的发生。另有报道，在长期胆汁反流的情况下，未感染*HP*的胃黏膜可能会出现肠上皮化生[12]。根据中国早期胃癌内镜诊治共识[13]，肠上皮化生属于癌前状态，因此可能胃窦部局部的蠕动刺激联合胆汁反流出现肠上皮化生，共同因素作用下导致了胃窦区域肿瘤的发生，但本病例中，病变周围黏膜并无明显肠上皮化生，故暂不考虑上述因素引起该肿瘤的发生。

目前所查阅的*HP*阴性胃窦高分化肿瘤的案例报道中，仅1例出现黏膜下浸润，目前尚无伴有淋巴血管侵犯的案例报道，且内镜下治疗后多数预后良好，提示该种类型疾病生长缓慢。

总体来说，*HP*阴性胃窦区胃癌发病率较低，内镜下异型度低，通常在病变内部有非肿瘤性上皮，不易识别，易与“疣状胃炎”混淆，需要与病理科医师密切合作才能做出准确的诊断。胃镜检查过程中需反复观察，避免漏诊。*HP*阴性胃窦区分化型胃癌进展缓慢，但通过文献复习发现有浸润黏膜下层的风险，如确诊应尽早处理；有多发的可能性，应重视术后随访。*HP*阴性胃癌的发病率在未来可能会随着*HP*感染的下降而增加，因此我们必须充分了解胃窦部*HP*阴性胃癌内镜表现和特征。

利益冲突　所有作者声明不存在利益冲突

参 考 文 献

[1] 国家消化系统疾病临床医学研究中心，中华医学会消化内镜学分会，中国医师协会消化医师分会. 胃内镜黏膜下剥离术围手术期指南(2025版)[J]. 中华消化内镜杂志，2025，42(6)：421-437. DOI：10.3760/cma. j. cn321463-20250110-00017.

[2] IARC Working Group on the Evaluation of Carcinogenic Risks to Humans. Infection with Helicobacter pylori[M]//IARC Monographs on the Evaluation of Carcinogenic Risks to Humans, volume 61: Schistosomes, Liver Flukes and Helicobacter pylori. Lyon (FR): International Agency for Research on Cancer, 1994:177-240.

[3] Ono S, Kato M, Suzuki M, et al. Frequency of Helicobacter pylori-negative gastric cancer and gastric mucosal atrophy in a Japanese endoscopic submucosal dissection series including histological, endoscopic and serological atrophy[J]. Digestion, 2012,86(1):59-65. DOI: 10.1159/000339176.

[4] Ozaki Y, Suto H, Nosaka T, et al. A case of Helicobacter pylori-negative intramucosal well-differentiated gastric adenocarcinoma with intestinal phenotype[J]. Clin J Gastroenterol, 2015, 8(1): 18-21. DOI: 10.1007/s12328-014-0543-x.

[5] Kotani S, Miyaoka Y, Fujiwara A, et al. Intestinal-type gastric adenocarcinoma without Helicobacter pylori infection successfully treated with endoscopic submucosal dissection[J]. Clin J Gastroenterol, 2016, 9(4): 228-232. DOI: 10.1007/s12328-016-0654-7.

[6] Takatsuna M, Azumi R, Mizusawa T, et al. A case of Helicobacter pylori-negative early gastric adenocarcinoma with gastrointestinal phenotype[J]. Endosc Int Open, 2021, 9(6):E863-E866. DOI: 10.1055/a-1396-3854.

[7] Shibukawa N, Wakamatsu S, Ouchi S, et al. A well-differentiated early gastric cancer in a patient confirmed negative for Helicobacter pylori[J]. Nihon Shokakibyo Gakkai Zasshi, 2017,114(1):78-83. DOI: 10.11405/nisshoshi.114.78.

[8] Yamada A, Kaise M, Inoshita N, et al. Characterization of Helicobacter pylori-naïve early gastric cancers[J]. Digestion, 2018,98(2):127-134. DOI: 10.1159/000487795.

[9] Murawaki Y, Yashima K, Horie S, et al. Helicobacter pylori-negative gastric adenocarcinoma mimicking verrucous gastritis in the antrum: a case report and literature review[J]. Intern Med, 2023, 62(14): 2063-2069. DOI: 10.2169/internalmedicine.0246-22.

[10] Takita M, Ohata K, Inamoto R, et al. Endoscopic and histological features of Helicobacter pylori-negative differentiated gastric adenocarcinoma arising in the antrum[J]. JGH Open, 2021,5(4):470-477. DOI: 10.1002/jgh3.12518.

[11] Imamura K, Yao K, Nimura S, et al. Clinicopathological and endoscopic features of Helicobacter pylori infection-negative gastric cancer in Japan: a retrospective study[J]. Clin Endosc, 2024,57(4):486-494. DOI: 10.5946/ce.2023.258.

[12] Matsuhisa T, Arakawa T, Watanabe T, et al. Relation between bile acid reflux into the stomach and the risk of atrophic gastritis and intestinal metaplasia: a multicenter study of 2283 cases[J]. Dig Endosc, 2013, 25(5): 519-525. DOI: 10.1111/den.12030.

[13] 中华医学会消化内镜学分会. 中国早期胃癌内镜诊治共识(2023，太原)[J]. 中华消化内镜杂志，2024，41(6)：421-442. DOI：10.3760/cma.j.cn321463-20240224-00092.

优先出版