·病例报道·

滑轮牵引联合肌切开辅助内镜黏膜下剥离术治疗早期十二指肠球部癌1例(含视频)

扫码查看操作视频

郑烨　王鹏　季锐
山东大学齐鲁医院消化内科,济南 250012
通信作者:季锐,Email:qljirui@email.sdu.edu.cn

【提要】 内镜黏膜下剥离术(endoscopic submucosal dissection,ESD)较少用于切除十二指肠病变,一些解剖学和技术挑战阻碍了十二指肠病变的微创治疗。本文介绍一例十二指肠球部后壁早期癌通过滑轮牵引联合肌切开辅助ESD达到治愈性切除,且术后无并发症,术后瘢痕愈合良好。

【关键词】 十二指肠肿瘤; 内镜黏膜下剥离术; 滑轮牵引; 幽门括约肌切开术

Pulley traction combined with pyloromyotomy assisted endoscopic submucosal dissection for early duodenal bulb adenocarcinoma: a case report (with video)

Zheng Ye, Wang Peng, Ji Rui
Department of Gastroenterology, Qilu Hospital, Shandong University, Jinan 250012, China
Corresponding author: Ji Rui, Email: qljirui@email.sdu.edu.cn

优先出版

患者女,66岁,因“发作性腹痛30年”为主诉就诊于当地医院,行胃镜检查提示十二指肠病变,活检病理为高级别上皮内瘤变,局灶为黏膜内腺癌。于我院进一步行胃镜检查:十二指肠球部后壁可见平坦隆起性病变(0-Ⅱa),大小约30 mm×25 mm,表面结节样,口侧紧邻幽门口。放大内镜结合窄带光成像评估可见病变边界清晰、局部腺管形态欠规整,局部微血管部分扭曲延伸(图1)。超声内镜提示黏膜层低回声增厚,黏膜肌欠清晰,黏膜下层回声及形态大致规整,综合考虑为T1a病变(图2)。患者术前血常规、生化和凝血功能等指标未见明显异常,无明显手术禁忌证。

患者于2023年11月21日行内镜黏膜下剥离术(endoscopic submucosal dissection,ESD)治疗:首先于病变肛侧进行黏膜下注射,用鲲鹏刀行“C”字形切开黏膜,在幽门口胃窦侧切开胃黏膜,形成黏膜瓣后在金属夹牙线辅助牵引下进入黏膜下层,向肛侧剥离;随后切开部分幽门括约肌,以确保通过幽门时有足够的空间;采用滑轮牵引法牵拉切开的黏膜并调整牵引方向,使切割平面及剥离组织清晰可见,完整病变环周切开,逐步完整剥离病变(图3)。手术过程顺利,手术时间约120 min,无不良事件发生,喷洒创面保护胶保护创面。术后给予禁食、补液,抑酸护胃,放置胃十二指肠管减压等对症治疗,术后恢复顺利。病理检查:胃黏膜异位并黏膜上皮高级别上皮内瘤变,部分区域呈黏膜内癌,为中分化管状腺癌,癌变镜下范围约17.5 mm×17.0 mm,肉眼分型为浅表隆起型+平坦型,无溃疡,癌组织局限于黏膜层内,无淋巴管、

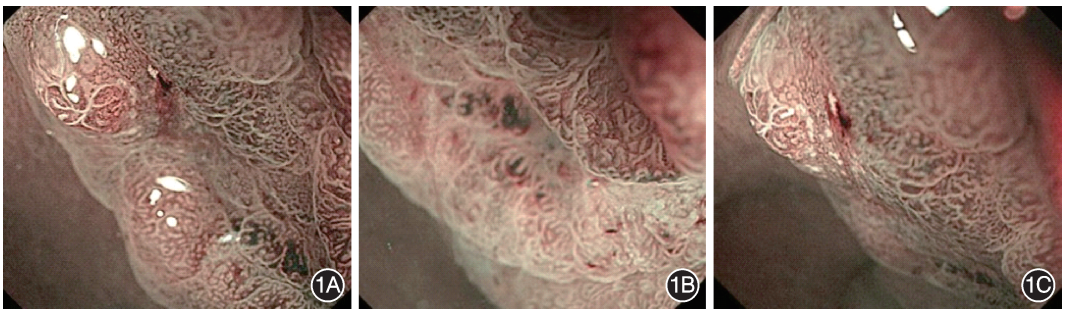

图1 放大内镜结合窄带光成像评估病变　1A:可见病变边界清晰;1B:局部微血管部分扭曲延伸;1C:局部腺管形态欠规整

DOI:10.3760/cma.j.cn321463-20241203-00556
收稿日期 2024-12-03　　**本文编辑** 朱悦
引用本文:郑烨, 王鹏, 季锐. 滑轮牵引联合肌切开辅助内镜黏膜下剥离术治疗早期十二指肠球部癌1例(含视频)[J]. 中华消化内镜杂志, XXXX, XX(XX): 1-2. DOI: 10.3760/cma.j.cn321463-20241203-00556.

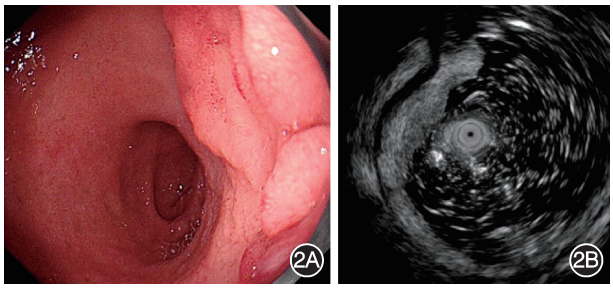

图2　超声内镜评估病变　2A：十二指肠球部后壁早期癌；2B：超声内镜检查显示黏膜下层规则且完整

脉管侵犯，水平切缘、垂直切缘阴性。3个月后复查内镜显示十二指肠球部和胃窦处瘢痕愈合良好（图4）。

讨论　十二指肠上皮性肿瘤发病率低，相关研究报道患病率为0.02%~0.5%[1]，但随着内镜技术的发展，检出率不断提高。ESD是一种治疗非壶腹十二指肠肿瘤的高效技术，具有完全切除率高和复发率低的优点。然而，幽门和十二指肠球部是实施ESD最具有挑战性的部位，出现并发症的风险更高[2]。

在本病例中，若以顺行入路切除病变，幽门环背侧的陡峭角度使得内镜很难接近病变。尽管后屈入路可以克服这种困难[3]，然而，由于十二指肠球部狭窄，空间内的可操作性受到限制。并且，十二指肠壁薄且管腔狭窄，后屈时的可操作性差可能会导致穿孔。此外，尽管目前已有新型薄型内镜[4]，对累及幽门环的十二指肠肿瘤进行ESD时无需后屈，然而此设备并不普及。目前多种牵引系统已被开发用于辅助ESD，其中金属夹牙线牵引是一种简单、可行、经济的方法，可以在缩短手术时间的同时实现整块切除[2]。通过滑轮牵引方法辅助ESD，可以在任意方向产生牵引力，可直接观察到黏膜下层，并对黏膜下层施加适当的张力，以方便剥离[5]。基于上述因素，我们在幽门口侧建立黏膜瓣膜，在牵引装置的辅助下进入黏膜下层，完成黏膜下剥离。在黏膜下剥离的过程中，由于幽门环的阻挡，需要切开部分幽门括约肌，消除十二指肠后壁口侧的死角，最终完成环周切开。尽管需要进行部分幽门括约肌切开，但在术后3个月的随访中，患者内镜检查未出现幽门狭窄或扩张，症状上也并未出现反流、幽门狭窄或胃快速排空的症状。滑轮牵引联合幽门括约肌切开辅助ESD实现了对早期十二指肠球部癌的完全切除，有效解决传统ESD遇到的解剖学挑战。这种技术对于位于十二指肠球部后壁或幽门环后方的病变尤其具有优势。总之，滑轮牵引联合肌切开辅助ESD治疗早期十二指肠球部癌，为ESD技术在十二指肠疾病中的应用提供参考。

利益冲突　所有作者声明不存在利益冲突

参　考　文　献

[1] Kato M, Sasaki M, Mizutani M, et al. Predictors of technical difficulty with duodenal ESD[J]. Endosc Int Open, 2019,7(12): E1755-E1760. DOI: 10.1055/a-0967-4744.

[2] Rodríguez-Carrasco M, Nunes G, Libânio D, et al. Traction-assisted endoscopic submucosal dissection for a gastric lesion involving the pyloric ring and duodenal bulb[J]. Endoscopy, 2020,52(3):E96-E97. DOI: 10.1055/a-1011-3769.

[3] Schaefer M, Lambin T, Hamel B, et al. Retroflexion in the duodenal bulb combined with tunnel and double-clip traction: the key to successful endoscopic submucosal dissection of a malignant gastric adenoma protruding through the pylorus[J]. Endoscopy, 2022, 54(5): E245-E246. DOI: 10.1055/a-1492-2214.

[4] Minezaki D, Akimoto T, Masunaga T, et al. Novel thin endoscope enables endoscopic submucosal dissection without retroflexion for tumor involving the whole pyloric ring[J]. Endoscopy, 2024, 56(Suppl 1): E681-E682. DOI: 10.1055/a-2344-8407.

[5] Bazarbashi AN, Ge PS, Hathorn KE, et al. Subpyloric tunneling endoscopic submucosal dissection: a novel technique for safe and successful removal of a challenging duodenal submucosal lesion[J]. VideoGIE, 2019,4(8):383-385. DOI: 10.1016/j.vgie.2019.03.019.

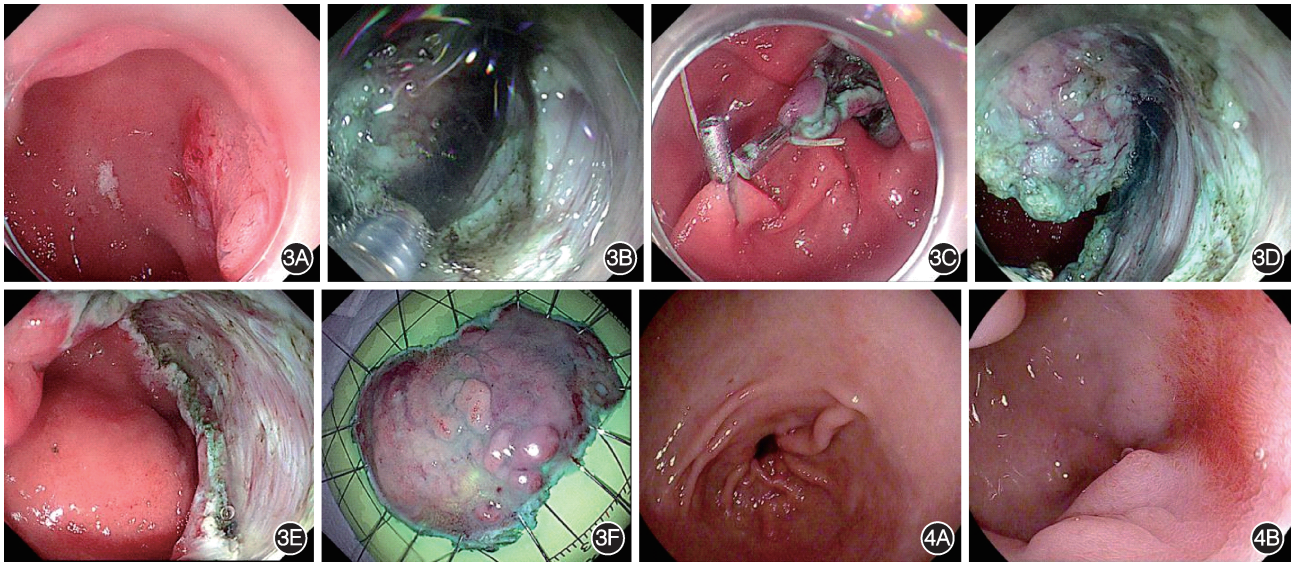

图3　早期十二指肠球部癌的内镜检查及内镜黏膜下剥离术过程　3A：十二指肠球部后壁可见平坦隆起性病变（0-Ⅱa）；3B：切开部分幽门括约肌；3C：滑轮牵引；3D：黏膜下剥离；3E：治疗后创面；3F：术后标本

图4　术后复查瘢痕愈合良好　4A：胃窦部瘢痕愈合良好；4B：十二指肠球部瘢痕愈合良好

优先出版