《中华消化内镜杂志》校样

·病例报道·

巨型肛乳头瘤合并混合痔的内镜下治疗1例

刘文　王卫政
荆州市第一人民医院消化内科，荆州 434000
通信作者：王卫政，Email：wwz121008@163.com

【提要】 肛乳头瘤和混合痔均属于常见的肛肠疾病，传统治疗方法为外科手术，笔者报道了1例内镜下微创治疗巨型肛乳头瘤合并混合痔的病例，以期寻找一种新的安全有效、操作简便、并发症少的治疗方法。

【关键词】 痔；　微创伤；　内镜治疗

Endoscopic treatment for giant anal papilloma combined with mixed hemorrhoids: a case report

Liu Wen, Wang Weizheng
Department of Gastroenterology, The First People's Hospital of Jingzhou, Jingzhou 434000, China
Corresponding author: Wang Weizheng, Email: wwz121008@163.com

患者女，45岁。因“反复排便时肛门肿物脱出3年”于2024年2月入院。患者于3年前开始出现排便时肛周肿物脱出，可自行或手动还纳，平素偶有肛周坠胀疼痛、便血，既往体健。查体：左侧卧位3点见肛门缘皮肤增厚隆起（图1），嘱用力排便后可见一大小约7 cm×8 cm肿物脱出。指诊：左侧卧位3点至7点方向齿线处触及一大小约7 cm×8 cm肿物，质韧，活动可，无压痛，指套染未见出血。肠镜检查于肛管齿状线处可见直径约7 cm×8 cm灰白色瘤状、分枝状隆起，有内痔（图2）。诊断：巨大肛乳头瘤+混合痔。经与患者及家属充分沟通病情后，患者拒绝外科手术，要求行内镜下微创治疗，遂在静脉麻醉状态下，先使用电圈套器对肛乳头瘤的隆起部分进行电切，再对外痔隆起部分进行胶圈套扎，最后对肿块基底部和内痔进行聚桂醇硬化剂注射（图3），术后病理提示增生纤维结缔组织（图4）。术后3 d内少渣饮食，术后2周内给予温水联合药物坐浴、纳栓缓解肛周症状，患者逐渐恢复至肛缘光整。随访半年余，患者无肛周不适及肿物脱出，肠镜示齿状线处可见白色瘢痕，巨型肛乳头瘤消失（图5）。

讨论　肛乳头瘤又称肛门纤维上皮性息肉，其发病机制与创伤、长期粪便潴留及慢性炎症刺激有关，突出于肛管齿状线的肛门隐窝之间，呈白色带蒂或疣状形态，表面光滑，直径通常<2 cm且无症状[1-2]，少数情况下因瘤体增大引起瘙痒、出血、疼痛、脱垂等相应症状，Park等[3]曾报道1例巨大（15 cm×15 cm×10 cm）带蒂肛乳头瘤，临床表现为肛门疼痛及肿物脱出，与本报道症状相似。肛乳头瘤多为良性肿瘤，在长期炎症刺激下有一定癌变风险。杨勇[4]报道1例肛乳头瘤合并混合痔患者，行吻合器痔上黏膜环切术及肛乳头瘤切除术，术后病理提示高分化腺癌。因此，针对直径较大肛乳头瘤，应与部分肛周良恶性疾病相鉴别，如直肠息肉、直肠肛管恶性肿瘤、肛周尖锐湿疣等，临床治疗上应完整切除并送病检，避免误诊、漏诊可能。

肛乳头瘤传统治疗方法以外科手术切除为主，针对肛乳头瘤合并混合痔临床上常将外痔剥离到齿线上连同肥大的肛乳头、内痔切除，底部再行缝扎，但术后有疼痛剧烈、创伤大、并发症多、恢复慢等缺点[5-6]。内镜下一般切除直径较小的肛乳头瘤，有报道显示在无麻醉肠镜下行直径<2 cm的肛乳头瘤切除术，患者感受良好，且术后随访3个月均未出现出血、肛裂等并发症发生[7]。另外，既往一项关于内镜下硬化术治疗痔疮的研究中提及1例内痔伴有肛乳头瘤的内镜下微创治疗，术后患者无并发症发生、恢复好[8]。目前国内外鲜见巨大肛乳头瘤伴混合痔内镜下治疗的报道，本例患者采用内镜下电切+胶圈套扎+硬化剂注射术联合治疗方式，在胃镜下倒镜充分暴露肛乳头瘤根部，予以圈套器精准完整电切，针对混合痔及术后创面予以胶圈有效套扎及

DOI：10.3760/cma.j.cn321463-20250318-00518
收稿日期　2025-03-18　　**本文编辑**　周昊
引用本文：刘文，王卫政. 巨型肛乳头瘤合并混合痔的内镜下治疗1例[J]. 中华消化内镜杂志, XXXX, XX(XX): 1-2. DOI: 10.3760/cma.j.cn321463-20250318-00518.

《中华消化内镜杂志》校样

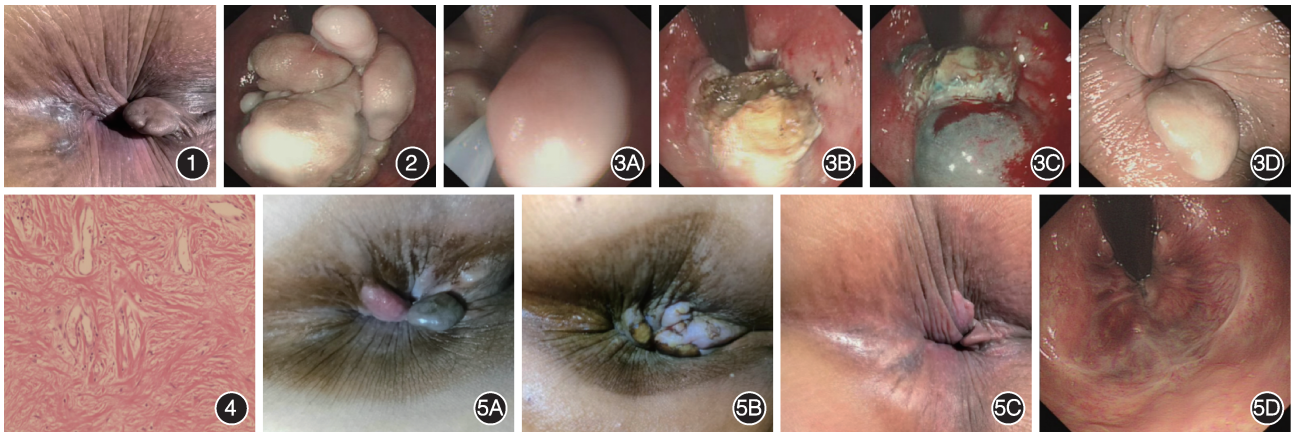

图1　入院后体检，患者左侧卧位，肛门外3点可见外痔　**图2**　肠镜倒镜于肛管齿状线处见直径约7 cm×8 cm分枝状隆起　**图3**　内镜下微创操作　3A：电圈套器电切肛乳头；3B：电切后创面；3C：创面及内痔硬化剂注射；3D：外痔胶圈套扎　**图4**　术后病理提示纤维结缔组织增生 HE染色 ×10　**图5**　术后随访　5A：术后第1天，肛门套扎外痔痔核已缺血坏死，左侧卧位10点方向可见轻度水肿；5B：术后5 d外痔核脱落，水肿消退；5C：术后189 d外痔核缩小，肛缘光整；5D：术后189 d，肠镜倒镜齿状线上见白色瘢痕，肛乳头瘤消失

精准硬化剂注射，减少术后创面出血风险，且不影响基底部黏膜及肛门括约肌。齿状线以下外痔部分及肛乳头瘤邻近肛管外皮肤对疼痛敏感，因此术中术后严格予以个体化镇痛管理，患者术中全程静脉麻醉，因此并无疼痛感，术毕立即予以双氯芬酸钠栓塞肛及曲马多针0.1 g肌注缓解疼痛，术后每日予以温水及药物坐浴共3~4次，并塞痔疮栓1枚，共持续2周。患者疼痛基本可耐受，术后第1天视觉模拟评分法（visual analogue scale，VAS）疼痛评分在2-3分，术后第2天及以后患者VAS疼痛评分可控制在0~2分，且未出现出血、排便困难、感染等并发症，术后3 d可恢复正常活动。本次治疗具有效果好、感受好、恢复快、费用低的优势，同时患者可完成结肠镜检查。相比于肛门镜，在内镜下治疗前能更充分鉴别患者出血是因为肛周疾病还是肠道疾病所致。

因此，巨型肛乳头瘤合并混合痔作为特殊个例，若与患者充分沟通并能接受，可尝试内镜下微创治疗，术后需密切关注患者疼痛情况并采用个体化镇痛管理，临床上推广尚需有循证医学证据及多中心临床研究数据。

利益冲突　所有作者声明不存在利益冲突

参　考　文　献

[1]　张有生，李春雨. 实用肛肠外科学[M]. 北京：人民军医出版社，2009.339.

[2]　Jiang C, Meng L, Yang B, et al. Application of CRISPR/Cas9 gene editing technique in the study of cancer treatment[J]. Clin Genet, 2020, 97(1):73-88. DOI: 10.1111/cge.13589.

[3]　Park K, Abbas P, Langenburg S, et al. Giant Anal Fibroepithelial Polyp in a Healthy Teenage Boy: A Case Report and Literature Review[J]. Fetal Pediatr Pathol, 2022, 41(3):493-498. DOI: 10.1080/15513815.2020.1843575.

[4]　杨勇. 肛乳头肥大及痔核恶变1例[J]. 中国肛肠病杂志，2020, 40(8):35. DOI: 10.3969/j.issn.1000-1174.2020.08.016.

[5]　刘莉婷，秦澎湃. 美辛唑酮栓联合中药对肛乳头肥大患者中医证候积分及炎性因子的影响[J]. 中国中西医结合外科杂志，2021, 27(4):581-585. DOI: 10.3969/j.issn.1007-6948.2021.04.007.

[6]　高素华. 内括约肌侧切加外切内扎术治疗巨大肛乳头瘤临床疗效分析[J]. 中国肛肠病杂志，2019, 39(3):37-38. DOI: 10.3969/j.issn.1000-1174.2019.03.017.

[7]　张辰新，张艺翔，何海燕，等. 无麻醉肠镜下行肥大肛乳头切除术的临床效果观察[J]. 结直肠肛门外科，2021, 27(1):69-71. DOI: 10.19668/j.cnki.issn1674-0491.2021.01.016.

[8]　张婷，龙楚彦，崔伯塔，等. 透明帽辅助内镜下硬化术治疗痔疮的前瞻性研究（含视频）[J]. 中华消化内镜杂志，2017, 34(10):709-712. DOI: 10.3760/cma.j.issn.1007-5232.2017.10.005.