中华医学会系列杂志

ISSN 1007-5232
CN 32-1463 / R

中华消化内镜杂志®

ZHONGHUA XIAOHUA NEIJING ZAZHI

2025年11月　第42卷　第11期

CHINESE JOURNAL OF DIGESTIVE ENDOSCOPY

Volume 42　Number 11
November 2025

ISSN 1007-5232
9 771007 523250 11





中华消化内镜杂志®

CHINESE JOURNAL OF DIGESTIVE ENDOSCOPY

月刊　1996年8月改刊　第42卷　第11期　2025年11月20日出版


微信:xhnjxw


新浪微博

主　管
中国科学技术协会

主　办
中华医学会
100710,北京市东四西大街42号

编　辑
中华消化内镜杂志编辑委员会
210003,南京市紫竹林3号
电话:(025)83472831,83478997
传真:(025)83472821
Email:xhnj@xhnj.com
http://www.zhxhnjzz.com
http://www.medjournals.cn

总编辑
张澍田

编辑部主任
唐涌进

出　版
《中华医学杂志》社有限责任公司
100710,北京市东四西大街42号
电话(传真):(010)51322059
Email:office@cmaph.org

广告发布登记号
广登32010000093号

印　刷
江苏省地质测绘大队

发　行
范围:公开
国内:南京报刊发行局
国外:中国国际图书贸易集团有限公司
(北京399信箱,100048)
代号 M4676

订　购
全国各地邮政局
邮发代号 28-105

邮　购
中华消化内镜杂志编辑部
210003,南京市紫竹林3号
电话:(025)83472831
Email:xhnj@xhnj.com

定　价
每期25.00元,全年300.00元

中国标准连续出版物号
ISSN 1007-5232
CN 32-1463/R

2025年版权归中华医学会所有

未经授权,不得转载、摘编本刊文章,不得使用本刊的版式设计

除非特别声明,本刊刊出的所有文章不代表中华医学会和本刊编委会的观点

本刊如有印装质量问题,请向本刊编辑部调换

目　次

专家论坛

单中心消化内镜诊疗镇静/麻醉20年经验总结与展望 …… 841
左赞　郭强

论　著

基于人工智能的内镜虚拟标尺测量食管静脉曲张直径的初步研究(含视频) …… 848
曹传坤　晋晶　张衡　蔡瑞　肖婷　梅雪灿　孔德润

基于卷积网络建立的小肠胶囊内镜人工智能辅助自动识别系统 …… 853
陈健　孙斌　王甘红　夏开建　徐晓丹

超声内镜引导胃肠吻合术直接法和双气囊封堵法治疗胃流出道梗阻疗效对比的回顾性队列研究(含视频) …… 864
吴兆荣　展薇　李文婷　田恬　殷芹　沈珊珊　王雷　李雯

内镜黏膜下剥离术在原发性胃肠道淋巴瘤诊断中的价值 …… 871
高华　杨丽萍　黄晓铨　江振健　何杰　魏征　王豆　马丽黎

自控式链圈联合组织夹牵引辅助技术在早期结直肠肿瘤内镜黏膜下剥离术中的应用 …… 875
余超　董弢　许远　荆琳　王耀辉　刘春祥　肖君

气囊辅助小肠镜诊治小肠Dieulafoy病变的效果和安全性初步分析(含视频) …… 881
赵东林　徐梦楠　江志锰　张静　于妍　肖年军　李白容　范崇熙　宁守斌　孙涛

新型内镜口鼻屏蔽罩在上消化道内镜检查中减少气溶胶传播的研究 …… 887
王俊雄　次仁伦珠　次央　德吉　支章　尼玛莎珍　次旦央宗　巴桑卓玛　伊比然恨　李鹏　张澍田

内镜逆行胰胆管造影术治疗儿童门冬酰胺酶相关胰腺炎的有效性及安全性 …… 892
林珑　杨凯华　邓朝晖

短篇论著

内镜诊治十二指肠静脉曲张破裂出血5例的临床分析 …… 898

隗永秋　王文海　孟凡冬　冀明　王拥军　李鹏　张澍田

病例报道

滑轮牵引联合肌切开辅助内镜黏膜下剥离术治疗早期十二指肠球部癌1例(含视频) …… 902

郑烨　王鹏　季锐

单气囊小肠镜检查后肠系膜血肿形成并腹腔出血1例 …… 904

杨明兰　管恩翠　朱慧云　田峰

会议纪要

第五十三届“友谊”消化内镜沙龙——EUS篇会议纪要 …… 907

张政　陈光勇　王拥军　冀明　李鹏　张澍田

综　　述

消化内镜碳足迹的研究进展 …… 909

陈俐娜　邵青梅　吴冰冰　金静芬

结直肠无蒂锯齿状病变伴异型增生的研究进展 …… 915

格旦　赵贝　孙文琦　李逸凡　王维维　吴欣荣　熊龙英　徐佳乐　窦晓坛　陈敏　王雷

超声内镜引导胃肠吻合术的临床应用进展 …… 921

陈航宇　张平平　王凯旋

读者·作者·编者

《中华消化内镜杂志》2025年可直接使用英文缩写的常用词汇 …… 863

《中华消化内镜杂志》对来稿中统计学处理的有关要求 …… 914

插页目次 …… 847

本刊稿约见第42卷第1期第82页、第7期第586页

本期责任编辑　顾文景

本刊编辑部工作人员联系方式

唐涌进，Email：tang@xhnj.com　　朱　悦，Email：zhuyue@xhnj.com

周　昊，Email：zhou@xhnj.com　　钱　程，Email：qian@xhnj.com

顾文景，Email：gwj@xhnj.com　　许文立，Email：xwl@xhnj.com

本刊投稿方式

登录《中华消化内镜杂志》官方网站http://www.zhxhnjzz.com进行在线投稿。


唐涌进


周　昊


顾文景


朱　悦


钱　程


许文立

（扫码添加编辑企业微信）

·论著·

超声内镜引导胃肠吻合术直接法和双气囊封堵法治疗胃流出道梗阻疗效对比的回顾性队列研究(含视频)

扫码查看操作视频

吴兆荣[1,2]　展薇[2]　李文婷[2]　田恬[1,2]　殷芹[2]　沈珊珊[2]　王雷[2]　李雯[2,3]

[1]南京中医药大学,南京 210023;[2]南京大学医学院附属鼓楼医院消化内科,南京 210008;[3]南京中医药大学鼓楼临床医学院消化内科,南京 210008

通信作者:李文婷,Email:27300484@qq.com

【摘要】　目的　比较直接法和双气囊封堵法两种术式在超声内镜引导胃肠吻合术(endoscopic ultrasound-guided gastroenterostomy, EUS-GE)治疗良恶性胃流出道梗阻(gastric outlet obstruction, GOO)中的临床疗效。**方法**　对2017年4月至2024年7月在南京鼓楼医院接受EUS-GE治疗的GOO患者资料进行回顾性队列研究。根据手术方式不同分为直接法组和双气囊封堵法组。比较两组在技术成功率、临床成功率、手术时间、术后住院时间、后期支架更换率、不良事件发生率等方面的差异。**结果**　共纳入141例GOO患者,其中直接法组36例,双气囊封堵法组105例。直接法组与双气囊封堵法组技术成功率分别为97.2%(35/36)和94.3%(99/105),差异无统计学意义(χ^2=0.065,P=0.798)。两组临床成功率分别为94.4%(34/36)和86.7%(91/105),差异同样无统计学意义(χ^2=0.932,P=0.334)。另外,直接法组在手术完成时间及术后住院时间上均短于双气囊封堵法组[33.4(23.2,42.3)min比43.4(31.7,63.1)min,Z=−3.057,P=0.002;4.0(3.00,5.75)d比6.0(5.00,9.00)d,Z=−4.031,P<0.001]。直接法组内镜相关不良事件发生率为11.1%(4/36),后期支架更换率为5.6%(2/36);双气囊封堵法组不良事件发生率为11.4%(12/105),后期支架更换率为9.5%(10/105),组间差异无统计学意义(χ^2<0.001,P=1.000;χ^2=0.152,P=0.696)。**结论**　在EUS-GE治疗GOO中,直接法和双气囊封堵法的疗效及安全性无差异,直接法在手术时间及术后住院时间上较双气囊封堵法具有优势。

【关键词】　胃出口梗阻;　超声内镜引导胃肠吻合术;　疗效;　直接法;　双气囊封堵法

基金项目:江苏省卫生健康委面上项目(M202100)

Efficacy of direct versus double-balloon occlusion techniques in endoscopic ultrasound-guided gastroenterostomy for gastric outlet obstruction: a retrospective cohort study (with video)

Wu Zhaorong[1,2], Zhan Wei[2], Li Wenting[2], Tian Tian[1,2], Yin Qin[2], Shen Shanshan[2], Wang Lei[2], Li Wen[2,3]

[1]Nanjing University of Chinese Medicine, Nanjing 210023, China; [2]Department of Gastroenterology, Nanjing Drum Tower Hospital, The Affiliated Hospital of Nanjing University Medical School, Nanjing 210008, China; [3]Department of Gastroenterology, Drum Tower Clinical College, Nanjing University of Chinese Medicine, Nanjing 210008, China

Corresponding author: Li Wenting, Email: 27300484@qq.com

【Abstract】　Objective　To compare the clinical efficacy of direct versus double-balloon occlusion in endoscopic ultrasound-guided gastroenterostomy (EUS-GE) for benign and malignant gastric outlet obstruction (GOO). **Methods**　Clinical data of patients with GOO who underwent EUS-GE at Nanjing

DOI:10.3760/cma.j.cn321463-20241112-00517

收稿日期　2024-11-12　　**本文编辑**　朱悦

引用本文:吴兆荣, 展薇, 李文婷, 等. 超声内镜引导胃肠吻合术直接法和双气囊封堵法治疗胃流出道梗阻疗效对比的回顾性队列研究(含视频)[J]. 中华消化内镜杂志, 2025, 42(11): 864-870. DOI: 10.3760/cma.j.cn321463-20241112-00517.

www.zhxhnjzz.com

Drum Tower Hospital between April 2017 and July 2024 were analyzed in a retrospectively cohort study. The patients were divided into the direct technique group (n=36) and the double-balloon occlusion technique group (n=105). The technical success rate, clinical success rate, procedure time, postoperative stay, stent replacement rate, and incidence of adverse events were compared between the two groups. **Results** The technical success rates of the two groups were comparable, 97.2% (35/36) and 94.3% (99/105) (χ^2=0.065, P=0.798), so were the clinical success rates, 94.4% (34/36) and 86.7% (91/105) (χ^2=0.932, P=0.334). However, the direct technique group demonstrated significantly shorter procedure time and postoperative stay compared to the double-balloon occlusion group [33.4 (23.2, 42.3) min VS 43.4 (31.7, 63.1) min, Z=−3.057, P=0.002; 4.0 (3.00, 5.75) days VS 6.0 (5.00, 9.00) days, Z=−4.031, P<0.001]. Adverse event rates [11.1% (4/36) VS 11.4% (12/105), χ^2<0.001, P=1.000] and stent replacement rates [5.6% (2/36) VS 9.5% (10/105), χ^2=0.152, P=0.696] showed no significant differences. **Conclusion** Both EUS-GE techniques achieve comparable efficacy and safety for GOO. However, the direct technique showed significant advantages over the double-balloon occlusion technique in terms of shorter procedure time and reduced postoperative hospital stay.

【**Key words**】 Gastric outlet obstruction; Endoscopic ultrasound-guided gastroenterostomy; Curative effect; Direct technique; Double-balloon occlusion technique

Fund program: General Program of Jiangsu Provincial Health Commission (M202100)

胃流出道梗阻(gastric outlet obstruction,GOO)是由多种良恶性疾病引起的胃窦部至十二指肠水平部狭窄阻塞,病因包括胃十二指肠溃疡、急慢性胰腺炎等良性病变和胃癌、十二指肠癌、胰腺癌、胆囊癌等恶性肿瘤[1-2]。传统治疗方式包括外科胃肠吻合术(surgical gastroenterostomy,S-GE)和内镜下肠道支架置入术(enteral stenting,ES)。然而,两者在临床应用中都存在局限性。S-GE由于手术创伤大,患者基础状况较差,手术相关不良事件发生率和死亡率较高[3];ES虽然相较于S-GE可迅速缓解梗阻症状且不良事件发生率更低,但由于肿瘤侵袭性生长,内镜支架易堵塞,梗阻复发率、再干预率较高[4]。近年来,随着超声内镜技术的飞速发展,超声内镜引导胃肠吻合术(endoscopic ultrasound-guided gastroenterostomy,EUS-GE)可以绕过梗阻部位,在胃和远端小肠之间放置金属支架,成为GOO患者的另一项重要选择[5-7]。多项研究已经证实EUS-GE对治疗GOO具有良好的安全性和有效性[2,6,8-9],并且新近研究证实EUS-GE比ES临床成功率更高,支架功能障碍率更低[10]。目前EUS-GE主要技术包含直接法[11-12]、辅助法(使用单气囊、双气囊或穿刺锚进行辅助)[13-15]。然而对于最佳手术方式的选择存在较多争议,尚无定论。既往研究者已经比较了直接法与单气囊辅助法[14]、胃肠管引流无导丝简化法与非辅助直接法[16]的临床效果,但直接法和双气囊封堵法之间的比较鲜有报道。因此,本研究旨在比较直接法和双气囊封堵法在治疗GOO患者中的临床疗效。

资料与方法

一、临床资料

连续纳入2017年4月至2024年7月因GOO在南京鼓楼医院行EUS-GE的患者资料进行回顾性队列研究。纳入标准:(1)年龄≥18岁;(2)术前CT、MRI或内镜下证实原发病导致良性或恶性GOO;(3)通过直接法或双气囊封堵法的EUS-GE治疗GOO。排除标准:(1)接受过外科姑息性手术治疗或消化系统改道手术;(2)行EUS-GE联合EUS引导下胆道引流术的双旁路治疗患者;(3)临床资料不全者。将患者按照手术方式不同分为直接法组和双气囊封堵法组。通过医院信息系统(HIS)收集患者资料,包括人口学信息、原发病因、是否转移、梗阻部位、肠道支架置入史。本研究EUS-GE均由ERCP总操作例数>300例、EUS穿刺总操作例数>100例的内镜医师完成。本研究已获南京大学医学院附属鼓楼医院伦理审查委员会批准(伦理号:2025-0859-01)。

二、研究器材

日本Olympus GF-UCT260型超声治疗镜;美国COOK ECHO-19G超声内镜专用穿刺针;美国COOK鼻胆管;美国Boston Scientific M00556580黄斑马导丝;南微医学三腔双气囊导管,末端带电的双蘑菇头全覆膜金属支架等。

三、操作过程

1.双气囊封堵法:在胃镜下将造影导管及导丝越过肠腔狭窄处置入空肠,自造影导管注入造影剂,可见十二指肠狭窄远端显影。退出内镜,留置

www.zhxhnjzz.com

导丝至空肠距屈氏韧带 50~80 cm 处，循导丝置入三腔双气囊导管，将气囊置于十二指肠与空肠交界处附近，并于双气囊内分别注入造影剂。换用 EUS，X 线透视下牵拉双气囊导管，调整双气囊间肠段位于合适穿刺位置。向双气囊间肠段注入适量亚甲蓝+生理盐水，EUS 下可见气囊及双气囊间肠腔内液体，反复确认穿刺点，将 19 G 穿刺针刺入肠腔，注入造影剂显示肠管，循穿刺针置入导丝，循导丝置入末端带电的双蘑菇头全覆膜金属支架烧灼目标肠管，释放支架。释放后支架内可见空肠黏膜，向支架内注入造影剂后可见空肠显影表明金属支架释放成功（图 1）。

2. 直接法：在胃镜下将鼻胆管及导丝置入狭窄段后的远侧肠腔内，随后在肠腔内注入造影剂使肠腔显影。留置鼻胆管退出内镜，换用 EUS 后，将超声探头紧贴胃壁，通过鼻胆管在肠管内注入亚甲蓝+生理盐水。EUS 下可见扩张肠管及肠腔内液体，反复确认穿刺点后，以末端带电的双蘑菇头全覆膜金属支架一步法直接烧灼进入目标肠管，释放支架。自支架内可见空肠黏膜，向支架内注入造影剂后可见空肠显影表明金属支架释放成功（图 2）。

四、观察指标

主要观察指标是技术成功率，定义为通过内镜和影像学确定支架释放到位。次要观察指标包括临床成功率、手术时间、术后住院时间、内镜相关不良事件发生率、后期支架更换率及生存情况。临床成功定义为术后至少耐受全流质饮食且无恶心、呕吐。应用 GOO 评分系统评价患者进食状态：0 分，无法经口进食；1 分，可进流质饮食；2 分，可进软食；3 分，可进少渣饮食或正常饮食[17]。手术时间定义为从插入内镜开始至确定支架部署成功的时间。将术后第 1 天至出院当天定义为术后住院时间。内镜相关不良事件定义为临床上认为肯定或可能与 EUS-GE 相关的重要并发症，并按照消化道内镜操作相关的不良事件分类系统（adverse events in gastrointestinal endoscopy，AGREE）对不良事件进行分级[18]。生存时间定义为支架置入当天至死亡，若研究时患者失访或存活，则以末次随访日期作为

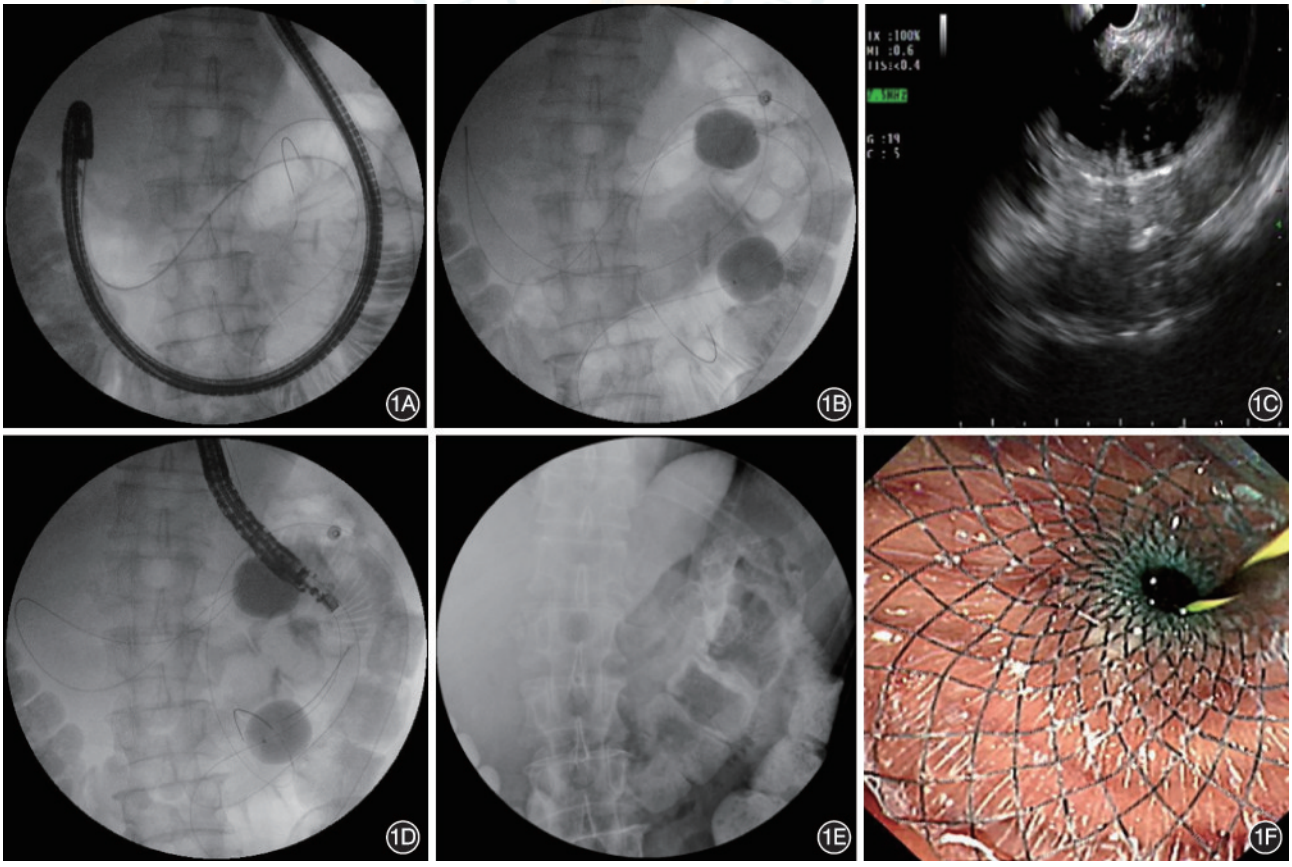

图 1　双气囊封堵法超声内镜引导胃空肠吻合术操作过程　1A：造影导管及导丝越过狭窄置入空肠；1B：留置导丝，循导丝置入双气囊导管，并于气囊内注入造影剂，在双气囊间肠管注入适量亚甲蓝+生理盐水；1C：超声内镜可见双气囊间充水的目标肠管，进行穿刺；1D：循导丝置入末端带电的双蘑菇头全覆膜金属支架，烧灼进入目标肠管，释放支架；1E：释放支架成功，自支架内注入造影剂后可见空肠显影；1F：内镜下可见支架在位

www.zhxhnjzz.com

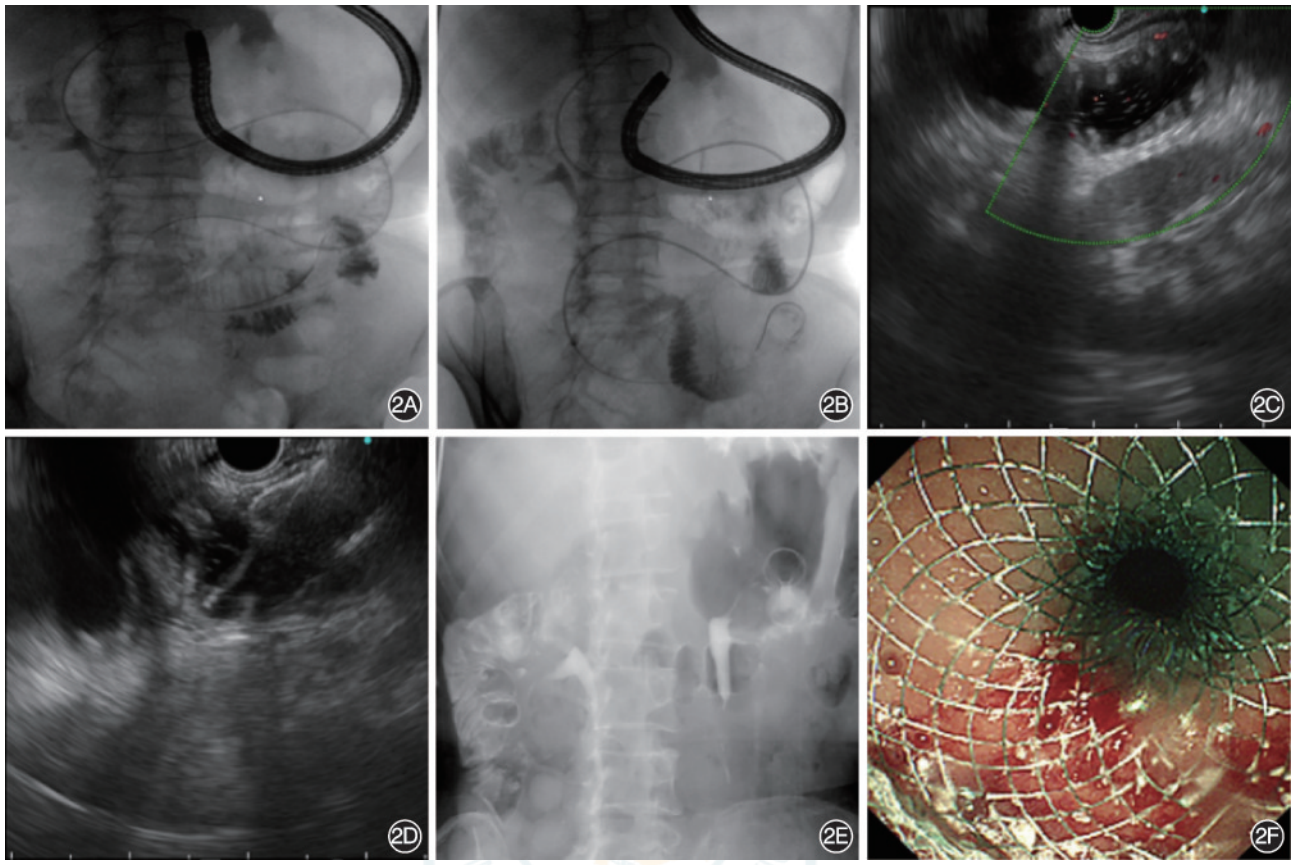

图2　直接法超声内镜引导胃空肠吻合术操作过程　2A：造影导管及导丝越过狭窄置入空肠；2B：循导丝留置鼻胆管，通过鼻胆管在肠管内注入亚甲蓝+生理盐水；2C：超声探查可见扩张的肠管及肠腔内液体；2D：确认穿刺点后，以末端带电的双蘑菇头全覆膜金属支架一步法直接烧灼进入目标肠管，释放支架；2E：支架释放成功；2F：内镜下可见支架释放成功，亚甲蓝液体自支架流出

终点。随访时间截至2024年8月。

五、统计学分析

采用SPSS 26.0对数据进行统计学分析。符合正态分布的定量资料以$\bar{x}\pm s$表示，行两独立样本t检验；不符合正态分布的定量资料则以$M(Q_1, Q_3)$表示，行Mann-Whitney U检验；定性资料以频数和百分比(%)表示，行χ^2检验或Fisher确切概率法。$P<0.05$(双侧)为差异有统计学意义。

结　果

一、基线资料

本研究共收集160例GOO患者资料，其中10例行双旁路手术，6例有消化道手术史，3例临床资料不全，予以排除，最终纳入因GOO行EUS-GE的患者141例，其中男77例、女64例，年龄(65.23±14.92)岁；原发病方面，良性病变18例(12.8%)，恶性病变123例(87.2%)，其中以胰腺癌(47例)为主，详见图3。直接法组36例，双气囊封堵法组105例，两组患者基线资料中梗阻部位差异有统计学意义($P<0.001$)，其余差异无统计学意义($P>0.05$)，详见表1。

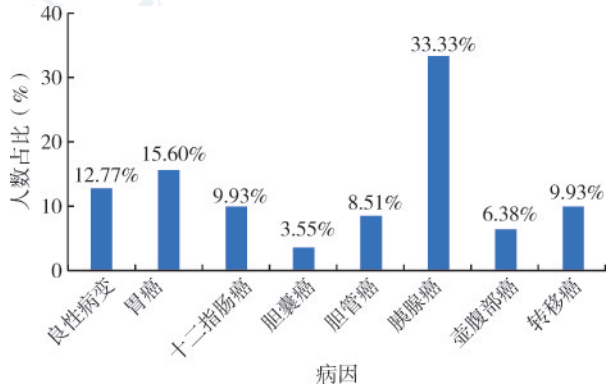

图3　胃流出道梗阻原发病因分布

二、直接法与双气囊封堵法临床效果对比

在36例采用直接EUS-GE治疗的GOO患者中，技术成功率97.2%(35/36)，临床成功率94.4%(34/36)；在105例采用双气囊封堵法治疗的患者中，技术成功率94.3%(99/105)，临床成功率86.7%(91/105)。两组在技术成功率和临床成功率上差

www.zhxhnjzz.com

异无统计学意义（P>0.05）。直接法手术完成时间及术后住院时间较双气囊封堵法显著减少，两组间比较差异有统计学意义（P<0.05），详见表2。

三、不良事件

在141例患者中，内镜相关不良事件的总体发生率为11.3%（16/141）。直接法组的不良事件发生率为11.1%（4/36），严重程度评为AGREEⅢ级：其中3例患者术中支架释放失败，并再次置入支架，术后出现腹膜炎症状，予以抗生素治疗；1例患者发生支架堵塞需再次行内镜下支架再通术。双气囊组患者不良事件发生率为11.4%（12/105）：4例患者发生肠内瘘，予以抗生素治疗，其严重程度评为AGREEⅡ级；5例患者不良事件严重程度评为AGREEⅢ级，其中2例患者术中支架释放失败并于术中二次置入成功，1例患者吻合口出血并于胃镜下止血，1例患者术后支架通而不畅并发生吻合口出血（予内镜下支架拔除止血并置入十二指肠支架），1例患者术后支架堵塞并置入十二指肠支架；1例患者术后出现支架脱落及吻合口出血，予以积极抢救治疗后好转，该患者严重程度评为AGREEⅣ级；2例患者于术后死亡，为AGREEⅤ级，其中1例患者因肿瘤转移且术中支架部署错误并发严重感染及多脏器衰竭死亡，另一例患者未发生术中不良事件但因基础状况差而死亡。两组患者内镜相关不良事件发生率差异无统计学意义（P=1.000）。

四、随访结果

在125例获得技术成功及临床成功的患者中，共12例患者后期需再次更换支架，其中10例为支架堵塞，2例为支架移位。两组患者后期支架更换率差异无统计学意义（P=0.696）。另外，直接法组随访65（33.5，105.25）d，共12例（33.3%）死亡；双气囊封堵法组随访104（45，244.5）d，共82例（78.1%）死亡。

表1　胃流出道梗阻患者超声内镜引导胃空肠吻合术直接法组与双气囊封堵法组的基线资料对比

临床资料	直接法组（n=36）	双气囊封堵法组（n=105）	统计量	P值
性别[例（%）]			χ^2=0.414	0.520
女	18（50.0）	46（43.8）		
男	18（50.0）	59（56.2）		
年龄（岁，$\bar{x}\pm s$）	64.61±14.70	65.45±15.06	t=−0.289	0.773
临床诊断[例（%）]				0.562[a]
良性病变	3（8.3）	15（14.3）		
胃癌	6（16.7）	16（15.2）		
十二指肠癌	2（5.6）	12（11.4）		
胆囊癌	0（0.0）	5（4.8）		
胆管癌	4（11.1）	8（7.6）		
胰腺癌	16（44.4）	31（29.5）		
壶腹部癌	1（2.8）	8（7.6）		
转移癌	4（11.1）	10（9.5）		
转移[例（%）]	21（58.3）	55（52.4）	χ^2=0.382	0.536
梗阻部位[例（%）]			χ^2=19.696	<0.001
远端胃	9（25.0）	27（25.7）		
十二指肠上部	4（11.1）	31（29.5）		
十二指肠降部	12（33.3）	42（40.0）		
十二指肠水平部	11（30.6）	5（4.8）		
既往行肠内支架置入术[例（%）]	3（8.3）	8（7.6）	χ^2<0.001	1.000

注：[a]使用Fisher确切概率法

表2　胃流出道梗阻患者超声内镜引导胃空肠吻合术直接法组与双气囊封堵法组的术后临床疗效对比

组别	例数	技术成功[例（%）]	临床成功[例（%）]	手术完成时间[min，$M(Q_1,Q_3)$]	术后住院时间[d，$M(Q_1,Q_3)$]	内镜相关不良事件[例（%）]	后期支架更换[例（%）]
直接法组	36	35（97.2）	34（94.4）	33.4（23.2，42.3）	4（3，5.75）	4（11.1）	2（5.6）
双气囊封堵法组	105	99（94.3）	91（86.7）	43.4（31.7，63.1）	6（5，9）	12（11.4）	10（9.5）
统计量		χ^2=0.065	χ^2=0.932	Z=−3.057	Z=−4.031	χ^2<0.001	χ^2=0.152
P值		0.798	0.334	0.002	<0.001	1.000	0.696

www.zhxhnjzz.com

讨　论

最近的综述及系统评价报告了无论采取何种EUS-GE技术均能获得较高的技术成功率(86.7%~100%)及临床成功率(80%~100%),且手术相关不良事件发生率为13.1%[19-20]。我们观察到在本研究中GOO患者无论采取直接法还是双气囊封堵法,均获得较高技术成功率与临床成功率,且不良事件发生率较低,与上述既往研究结果相似。此外,在成功置入支架后,大多数的患者症状迅速缓解并恢复经口进食,与肠内支架置入术及外科胃肠造口术效果相似。同时,在本研究中,2组术后中位住院时间分别为4和6 d,明显短于术后平均住院时间为10~12 d的外科手术[3]。目前EUS-GE技术仍在不断发展中,欧洲胃肠内镜学会(European Society of Gastrointestinal Endoscopy,ESGE)建议预期寿命较长的患者在具备相关技术和经验的医疗机构可采用EUS-GE作为S-GE和ES的替代方法治疗恶性GOO,且逐渐向良性适应证发展应用[5]。Kahaleh等[21]研究发现EUS-GE在治疗良性、恶性GOO患者中临床成功率、技术成功率相似。本研究中良恶性患者的亚组分析结果显示良性GOO患者亦能获得较好的临床效果,与上述既往研究结果相同。

目前,EUS-GE尚无标准技术流程,现本中心采取直接法EUS-GE治疗GOO,术中通过鼻胆管向肠管注水,使得肠管充盈显影,并以一步法直接烧灼进入目标肠管释放双蘑菇头全覆膜金属支架,该方法在使肠管充盈显影方面较双气囊封堵法更为简易;另外,该方法可使切开与放置支架在一步中完成,避免了19 G穿刺针穿刺、导丝置入等操作,且杜绝了金属支架切割导丝绝缘外护套致手术时间延长的可能[22-23]。部分研究者又将一步法支架置入方式称为“徒手”置入[16,24-25]。Fischer等[25]研究者探究了“徒手”支架置入EUS-GE技术的可行性和临床成功率,其研究结果显示该方法技术成功率为98%,临床成功率为95%,不良事件发生率为24%。本研究中采用直接法EUS-GE的患者显示了与上述相似的技术成功率和临床成功率,并且不良事件发生率仅为11.1%(4/36),其中3例为术中支架释放错位。但我们在术中即刻发现这一问题并二次成功置入支架,未导致严重不良事件发生。虽然这是一种常见的严重不良事件,但随着内镜医师经验的积累并通过这一复杂操作所需的学习曲线,以及EUS-GE标准化临床评估和管理计划的建立,手术相关不良事件发生率可能会降低[26-27]。此外,我们的数据表明,直接法组手术完成时间及术后住院时间也有减少趋势,组间比较差异有统计学意义。因此,在拥有经验丰富的内镜医师及完善的医疗设备的情况下,直接法可推荐作为首选方法[28]。

本研究是目前国内首个比较EUS-GE术式中直接法和双气囊封堵法临床疗效的研究,且样本量充足。但同样存在一定的局限性,首先这是一项单中心、回顾性研究,可能存在选择偏倚,但在研究中使用了连续患者尽量减少选择偏倚。其次,两组患者间存在无法平衡或未知的混杂因素,可能会对研究结果带来一定影响。最后,本研究中所有的内镜治疗都是由经验丰富的内镜医师在三级甲等医疗机构的内镜中心完成,得出的结论并不一定适用于基层医院。未来需要开展多中心、大样本的前瞻性随机对照研究来比较这两种术式的优缺点,同时应探究EUS-GE培训方案,使其得到更广泛的应用。

综上所述,本研究认为EUS-GE对治疗良恶性GOO是一种安全有效的方法,使用两种手术方式均能获得较高的技术成功率及临床成功率;直接法在手术时间、术后住院时间方面更具优势。

利益冲突　所有作者声明不存在利益冲突

作者贡献声明　吴兆荣、展薇、李文婷、田恬:研究设计、采集数据、解释数据、统计分析和撰写论文;殷芹、沈珊珊:数据整理、统计分析、论文修改;王雷、李雯:对文章的知识性内容作出批评性审阅,并提供研究经费、行政、技术及材料支持

参　考　文　献

[1] 王鹏, 陈卫刚. 超声内镜引导下胃肠吻合术治疗胃流出道梗阻的研究进展[J]. 中华消化内镜杂志, 2024, 41(4): 333-336. DOI: 10.3760/cma.j.cn321463-20230227-00013.

[2] Vanella G, Dell'Anna G, Capurso G, et al. EUS-guided gastroenterostomy for management of malignant gastric outlet obstruction: a prospective cohort study with matched comparison with enteral stenting[J]. Gastrointest Endosc, 2023, 98(3):337-347.e5. DOI: 10.1016/j.gie.2023.04.2072.

[3] Canakis A, Bomman S, Lee DU, et al. Benefits of EUS-guided gastroenterostomy over surgical gastrojejunostomy in the palliation of malignant gastric outlet obstruction: a large multicenter experience[J]. Gastrointest Endosc, 2023, 98(3): 348-359.e30. DOI: 10.1016/j.gie.2023.03.022.

[4] Upchurch E, Ragusa M, Cirocchi R. Stent placement versus surgical palliation for adults with malignant gastric outlet obstruction[J]. Cochrane Database Syst Rev, 2018, 5(5): CD012506. DOI: 10.1002/14651858.CD012506.pub2.

[5] van der Merwe SW, van Wanrooij R, Bronswijk M, et al. Therapeutic endoscopic ultrasound: European Society of Gastrointestinal Endoscopy (ESGE) Guideline[J]. Endoscopy, 2022,54(2):185-205. DOI: 10.1055/a-1717-1391.

[6] Chen YI, Itoi T, Baron TH, et al. EUS-guided gastroenterostomy is comparable to enteral stenting with fewer re-interventions in malignant gastric outlet obstruction[J]. Surg Endosc, 2017, 31(7): 2946-2952. DOI: 10.1007/s00464-016-5311-1.

[7] Gonzalez JM, Ouazzani S, Vanbiervliet G, et al. Endoscopic

www.zhxhnjzz.com

ultrasound-guided gastrojejunostomy with wire endoscopic simplified technique: move towards benign indications (with video)[J]. Dig Endosc, 2025, 37(2): 167-175. DOI: 10.1111/den.14895.

[8] Kouanda A, Binmoeller K, Hamerski C, et al. Endoscopic ultrasound-guided gastroenterostomy versus open surgical gastrojejunostomy: clinical outcomes and cost effectiveness analysis[J]. Surg Endosc, 2021, 35(12): 7058-7067. DOI: 10.1007/s00464-020-08221-z.

[9] Chan SM, Dhir V, Chan Y, et al. Endoscopic ultrasound-guided balloon-occluded gastrojejunostomy bypass, duodenal stent or laparoscopic gastrojejunostomy for unresectable malignant gastric outlet obstruction[J]. Dig Endosc, 2023,35(4):512-519. DOI: 10.1111/den.14472.

[10] van Wanrooij R, Vanella G, Bronswijk M, et al. Endoscopic ultrasound-guided gastroenterostomy versus duodenal stenting for malignant gastric outlet obstruction: an international, multicenter, propensity score-matched comparison[J]. Endoscopy, 2022, 54(11): 1023-1031. DOI: 10.1055/a-1782-7568.

[11] Barthet M, Binmoeller KF, Vanbiervliet G, et al. Natural orifice transluminal endoscopic surgery gastroenterostomy with a biflanged lumen-apposing stent: first clinical experience (with videos)[J]. Gastrointest Endosc, 2015, 81(1): 215-218. DOI: 10.1016/j.gie.2014.09.039.

[12] Bronswijk M, van Malenstein H, Laleman W, et al. EUS-guided gastroenterostomy: less is more! The wireless EUS-guided gastroenterostomy simplified technique[J]. VideoGIE, 2020,5(9):442. DOI: 10.1016/j.vgie.2020.06.012.

[13] Itoi T, Ishii K, Ikeuchi N, et al. Prospective evaluation of endoscopic ultrasonography-guided double-balloon-occluded gastrojejunostomy bypass (EPASS) for malignant gastric outlet obstruction[J]. Gut, 2016, 65(2): 193-195. DOI: 10.1136/gutjnl-2015-310348.

[14] Chen YI, Kunda R, Storm AC, et al. EUS-guided gastroenterostomy: a multicenter study comparing the direct and balloon-assisted techniques[J]. Gastrointest Endosc, 2018, 87(5):1215-1221. DOI: 10.1016/j.gie.2017.07.030.

[15] Wang GX, Zhang K, Sun SY. Retrievable puncture anchor traction method for endoscopic ultrasound-guided gastroenterostomy: a porcine study[J]. World J Gastroenterol, 2020,26(25):3603-3610. DOI: 10.3748/wjg.v26.i25.3603.

[16] Monino L, Perez-Cuadrado-Robles E, Gonzalez JM, et al. Endoscopic ultrasound-guided gastroenterostomy with lumen-apposing metal stents: a retrospective multicentric comparison of wireless and over-the-wire techniques[J]. Endoscopy, 2023,55(11):991-999. DOI: 10.1055/a-2119-7529.

[17] Bejjani M, Ghandour B, Subtil JC, et al. Clinical and technical outcomes of patients undergoing endoscopic ultrasound-guided gastroenterostomy using 20-mm vs. 15-mm lumen-apposing metal stents[J]. Endoscopy, 2022, 54(7): 680-687. DOI: 10.1055/a-1654-6914.

[18] Nass KJ, Zwager LW, van der Vlugt M, et al. Novel classification for adverse events in GI endoscopy: the AGREE classification[J]. Gastrointest Endosc, 2022, 95(6): 1078-1085.e8. DOI: 10.1016/j.gie.2021.11.038.

[19] Giri S, Harindranath S, Mohan BP, et al. Adverse events with endoscopic ultrasound-guided gastroenterostomy for gastric outlet obstruction: a systematic review and meta-analysis[J]. United European Gastroenterol J, 2024, 12(7): 879-890. DOI: 10.1002/ueg2.12576.

[20] Fugazza A, Andreozzi M, Asadzadeh Aghdaei H, et al. Management of malignant gastric outlet obstruction: a comprehensive review on the old, the classic and the innovative approaches[J]. Medicina (Kaunas), 2024,60(4):638. DOI: 10.3390/medicina60040638.

[21] Kahaleh M, Tyberg A, Sameera S, et al. EUS-guided gastroenterostomy: a multicenter international study comparing benign and malignant diseases[J]. J Clin Gastroenterol, 2024, 58(6): 570-573. DOI: 10.1097/MCG.0000000000001903.

[22] Xu G, Shen Y, Lv Y, et al. Safety and efficacy of endoscopic ultrasound-guided gastroenterostomy using double balloon occlusion methods: a clinical retrospective study in 36 patients with malignant gastric outlet obstruction[J]. Endosc Int Open, 2020, 8(11): E1690-E1697. DOI: 10.1055/a-1221-9656.

[23] Wang J, Hu JL, Sun SY. Endoscopic ultrasound guided gastroenterostomy: technical details updates, clinical outcomes, and adverse events[J]. World J Gastrointest Endosc, 2023,15(11):634-640. DOI: 10.4253/wjge.v15.i11.634.

[24] Bronswijk M, van der Merwe S. Endoscopic ultrasound-guided gastroenterostomy: another knock-out for simplification[J]. Endoscopy, 2023, 55(11): 1000-1001. DOI: 10.1055/a-2164-9630.

[25] Fischer H, Rüther K, Abdelhafez M, et al. Technical feasibility and clinical success of direct "free hand" EUS-guided gastroenterostomy in patients with gastric outlet obstruction[J]. Endosc Int Open, 2022, 10(10): E1358-E1363. DOI: 10.1055/a-1907-5393.

[26] Jovani M, Ichkhanian Y, Parsa N, et al. Assessment of the learning curve for EUS-guided gastroenterostomy for a single operator[J]. Gastrointest Endosc, 2021,93(5):1088-1093. DOI: 10.1016/j.gie.2020.09.041.

[27] Abbas A, Dolan RD, Thompson CC. Optimizing outcomes for EUS-guided gastroenterostomy: results of a Standardized Clinical Assessment and Management Plan (with video)[J]. Gastrointest Endosc, 2022,95(4):682-691.e3. DOI: 10.1016/j.gie.2021.10.030.

[28] 孙力祺, 王伟, 金震东, 等. 内镜超声引导下胃肠吻合术的应用进展[J]. 中华消化内镜杂志,2019,36(7):533-537. DOI: 10.3760/cma.j.issn.1007-5232.2019.07.020.

www.zhxhnjzz.com

SonoScape 开立

广告

HD-580

镜之所及 芯之所向



4K 4K显示

4-LED

SFI

VIST

Water Jet 辅助送水

One Step Connection 一键插拔

光电染色优化

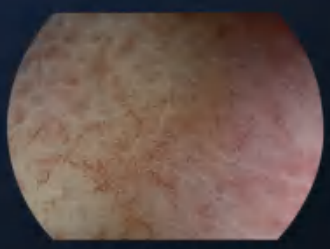

SFI-1

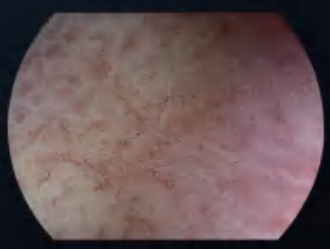

SFI-2

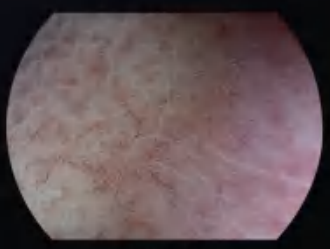

SFI-3



VIST-1



VIST-2



VIST-3

深圳开立生物医疗科技股份有限公司
SONOSCAPE MEDICAL CORP.
地址：深圳市南山区粤海街道麻岭社区高新中区科技中2路1号深圳软件园（2期）12栋201、202
电话：86-755-26722890

网站：www.sonoscape.com.cn
邮箱：sonoscape@sonoscape.net
禁忌内容或者注意事项详见说明书
粤械广审（文）第281218-07978号

南微医学 | 洞察™

一次性使用成像导管

规格型号	导管直径	器械通道直径	有效工作长度	最大视场角
CDS22001	2.9±0.2 mm	≥1.0mm	2200 mm	120°
CDS11001	3.7±0.2 mm	≥1.8 mm		

成像控制器

BS-W-100

器械通道直径
≥1.0mm

四向转角

器械通道直径
≥1.8mm

手术诊疗
提供成像

2 即用即抛弃，
无需清洗消毒

广告
苏械广审（文）270305-03953号
苏械注准 20212061554 苏械注准 20212061309
南微医学科技股份有限公司生产 Version:CY-250205
禁忌内容或注意事项详见说明书 仅限专业医疗人员使用

400 025 3000 全国服务电话
www.micro-tech.com.cn

南微医学科技股份有限公司
南京高新开发区高科三路10号
025 5874 4269
info@micro-tech.com.cn

ISSN 1007-5232 CN 32-1463/R 邮发代号：28-105 国内定价：25.00 元