·论著·

放大胃镜在内镜黏膜下剥离术残端血管处理中的作用

余超[1]　董弢[1]　汪翰英[1]　孙仁虎[1]　吴泽宇[1]　荆琳[1]　王耀辉[2]　刘春样[2]　肖君[1]
[1]南京中医药大学附属医院(江苏省中医院)消化内镜中心,南京210000;[2]南京中医药大学附属医院(江苏省中医院)病理科,南京210000
通信作者:肖君,Email:cutujun@aliyun.com

【摘要】 **目的**　探讨放大胃镜对内镜黏膜下剥离术(endoscopic submucosal dissection,ESD)中残端血管的精准识别以及高效预处理的重要性。**方法**　从2024年1—9月在江苏省中医院消化内镜中心行ESD治疗的患者中进行筛选,纳入术前诊断(光学活检或病理活检)为早期胃癌需ESD治疗的患者。将患者根据使用的胃镜功用类型分为两组,常规治疗型胃镜创面观察组和放大胃镜创面观察组;在放大胃镜创面观察组中,全程使用同一根放大胃镜诊断及治疗,白光弱放大模式下观察术后创面,精准辨认残端血管,予组织夹夹闭裸露残端血管根部,继而热钳适当处理剩余术后创面。统计两组在性别、年龄、病变部位、形态分型、病变长径、术后残端血管发现率、术后迟发性出血及穿孔等方面的差异性。**结果**　研究共纳入160例患者,常规治疗型胃镜创面观察组126例,放大胃镜创面观察组34例,两组在性别、年龄、病变部位、形态分型、病变长径方面差异无统计学差异(P>0.05);并发症方面,两组均无穿孔病例;常规治疗型胃镜创面观察组中有4例迟发性出血,放大胃镜创面观察组清晰观察到41.2%(14/34)的术后创面存在残端血管,弱放大下,通过组织夹精准夹闭,未出现迟发性出血。**结论**　应用放大胃镜发现隐匿残端血管,可有效避免或降低胃ESD术后迟发性出血发生率。

【关键词】 手术后出血;　弱放大模式;　内镜黏膜下剥离术;　迟发性出血;　残端血管;　精准定位夹闭技术;　全程一镜化

基金项目:江苏省第六期"333高层次人才培养工程"第三层次培养项目(2022-3-25-071);第四批江苏省中医临床优秀人才(2024YL01206);江苏省中医药科技发展计划项目-重点项目(ZD202507)

The role of magnifying endoscopy in managing remnant vessels during endoscopic submucosal dissection

Yu Chao[1], Dong Tao[1], Wang Hanying[1], Sun Renhu[1], Wu Zeyu[1], Jing Lin[1], Wang Yaohui[2], Liu Chunyang[2], Xiao Jun[1]
[1]Digestive Endoscopy Center, Affiliated Hospital of Nanjing University of Chinese Medicine (Jiangsu Province Hospital of Chinese Medicine), Nanjing 210000, China; [2]Department of Pathology, Affiliated Hospital of Nanjing University of Chinese Medicine (Jiangsu Province Hospital of Chinese Medicine), Nanjing 210000, China
Corresponding author: Xiao Jun, Email: cutujun@aliyun.com

【**Abstract**】 **Objective**　To evaluate the utility of magnifying endoscopy for the precise identification and management of remnant vessels during endoscopic submucosal dissection (ESD). **Methods**　Patients with early gastric cancer confirmed by optical or pathological biopsy who underwent ESD treatment at the Digestive Endoscopy Center of Jiangsu Province Hospital of Chinese Medicine from January to September 2024 were included for the study. Patients were divided into the conventional gastroscopy group and the magnifying gastroscopy group. In the magnifying gastroscopy group, the same

DOI:10.3760/cma.j.cn321463-20250806-00515
收稿日期　2025-08-06　　**本文编辑**　许文立
引用本文:余超, 董弢, 汪翰英, 等. 放大胃镜在内镜黏膜下剥离术残端血管处理中的作用[J]. 中华消化内镜杂志, 2026, 43(2): 122-128. DOI: 10.3760/cma.j.cn321463-20250806-00515.

magnifying gastroscopy was used throughout the procedure for both diagnosis and treatment. The postoperative wound was observed under the white light low-magnification mode to accurately identify remnant vessels ends. The tissue clip was then applied to occlude the exposed root of the remnant vessel ends, followed by appropriate thermal forceps. The differences in gender, age, location of lesions, morphological type, long diameter of lesions, the rate of vascular finding in the remnant, delayed postoperative bleeding and perforation were analyzed. **Results** A total of 160 patients were enrolled in the study, 126 cases in the conventional gastroscopy group, 34 cases in the magnifying gastroscopy group. No statistically significant differences were observed between the two groups in terms of gender, age, lesion location, morphological classification, or long diameter of lesions (P>0.05). Regarding complications, no perforation occurred in either group , 4 cases of delayed bleeding occurred in the conventional gastroscopy group. In the magnifying gastroscopy group, remnant vessels were identified in 41.2% (14/34) postoperative wounds and were precisely clipped under low magnification, and no delayed bleeding occured. **Conclusion** Magnifying endoscopy improves the detection and targeted management of remnant vessels after gastric ESD, potentially reducing the risk of delayed bleeding.

【Key words】 Postoperative hemorrhage; Low magnification mode; Endoscopic submucosal dissection; Delayed postoperative bleeding; Remnant vessels; Precise positioning and clipping technique; Endoscopic integration

Fund program: Third-Level Project of the Sixth "333 High-level Talent Training Project" of Jiangsu Province (2022-3-25-071); The Fourth Batch of Jiangsu Provincial Outstanding Clinical Talents in Traditional Chinese Medicine (2024YL01206); Jiangsu Provincial Science and Technology Development Program for Traditional Chinese Medicine-Key Project (ZD202507)

据流行病学统计，胃癌是上消化道常见恶性肿瘤之一，位居全球第四位[1]。内镜黏膜下剥离术（endoscopic submucosal dissection，ESD）是早期胃癌首选治疗方式，五年生存率可达90%以上[2]。主要并发症包括术中出血和术后迟发性出血（delayed postoperative bleeding，DPPB）。术中出血指ESD手术过程中操作引起的任何出血；DPPB指ESD术中充分止血的情况下，术后人工溃疡灶所致的出血。DPPB发生率为1.8%~15.6%，48 h后出现DPPB占总体DPPB的30%~70%[3]，若不能及时处理，会引发严重不良后果。

导致ESD术后出血有很多原因，如吸烟者较未吸烟者DPPB的风险高[4]，或血液透析是ESD后出现DPPB的危险因素[5-6]等。除以上原因外，术后创面残留的断端血管是DPPB的高危因素。高效无遗漏地处理残端血管已成为降低DPPB发生的重要手段。粗大的穿支血管从肌层延伸，热钳处理后创面易形成焦痂，影响对残端血管的识别，盲目过度烧灼可导致创面过深、血管挛缩，使残端血管变得更加隐匿，是DPPB的直接因素。前期研究中，我们已报道采用放大胃镜，在弱放大模式下进行食管早期癌ESD诊疗的成功案例[7]，具有可操作性及良好治疗效果。基于此，我们将该方式运用于胃早期癌的诊疗中，采用放大胃镜实施ESD，用弱放大模式扫查创面，筛查ESD创面中隐匿的残端血管，并实施精准夹闭。该技术既可在术前对病灶进行光学诊断，标定病灶范围，同时兼顾治疗及剥离后创面的高效处理，有效降低DPPB发生率。现将具体研究情况阐述如下。

资料与方法

一、病例选择

从2024年1月—9月在江苏省中医院消化内镜中心行ESD治疗的患者中进行筛选，剔除非胃部早期癌ESD的病例。将符合纳入标准的患者，根据使用的胃镜功用类型分为两组，常规治疗型胃镜创面观察组和放大胃镜创面观察组。本研究经南京中医药大学附属医院（江苏省中医院）伦理委员会审核批准（审批编号 2023NL-237-02）。实施手术医师为高级职称，并取得相应手术资质，拥有丰富ESD治疗经验。

病例纳入标准：①术前经光学活检或病理活检提示为早期胃癌的患者；②自愿接受ESD，适应证参照2020年日本胃肠内镜学会与日本胃癌学会共同制定的《早期胃癌内镜黏膜下剥离术和内镜黏膜切除术指南》（第二版）[8]；③临床、内镜、病理资料完整；④年龄18~80岁，性别不限；⑤签署治疗知情同意书。

二、内镜手术器材

日本富士-7000、奥林巴斯CV-290主机，德国ERBE VIO 200D/200S电刀，富士EG-760Z内镜，奥林巴斯GIF-H260Z、GIF- H290Z、GIF-Q260J内镜，UCR型CO_2泵，奥林巴斯Dual刀1.5 mm（KD-650Q）、

Dual刀2.0 mm(KD-650L),南微医学黄金刀1.5 mm(2.0 mm)一次性使用高频切开刀,奥林巴斯注射针NET2522-C4(国械标准20193142394),ENDO-FLEX注射针NET2522-C4(国械注进20193142394),南微医学热活检钳(国械标准20163011368),南微医学可旋转重复开闭软组织夹(苏械标准20152020125),奥林巴斯透明帽(D-201-11804),注射液配制为亚甲蓝(0.04 mg/mL),南微医学染色剂靛胭脂MTN-DYZ-15浓度(0.2%±0.05%)(国械注准20153020520)。

三、手术方法及过程

所有纳入该研究的患者术前已完成三大常规、生化、凝血功能、全腹部CT、心肺功能等术前评估检查,完善知情同意,排除手术禁忌,术中均采用气管插管下麻醉,术前禁食至少6 h,禁水至少2 h[9]。推荐术前联合使用祛泡剂(二甲硅油或西甲硅油)和黏液祛除剂(链霉蛋白酶)清洗,术前30 min口服并变化体位,能够改善胃ESD手术视野。

1.常规治疗型胃镜创面观察组:①术前诊断:放大胃镜(窄带光成像联合放大胃镜或蓝光成像联合放大胃镜)判断病灶性质、浸润深度,符合ESD指征;②标记病灶:窄带光成像或蓝光成像、弱放大或靛胭脂染色确定病灶边界并标记;③黏膜下注射:病灶基底部予黏膜下注射生理盐水+亚甲蓝,病灶充分抬举;④切开、剥离过程:更换常规治疗型胃镜,用Dual刀或黄金刀沿病灶标记点外0.5 cm切开,并逐层完整剥离,术中遇血管电凝止血;⑤常规创面处理:剥离后创面予热活检钳电凝处理;⑥标本处理:术后固定标本测量,送病理检验。

2.放大胃镜创面观察组,实施“一镜化”操作诊疗步骤:①至③同常规治疗型胃镜组;④切开、剥离过程:无需更换内镜,继续使用放大胃镜完成治疗,余步骤同前;⑤残端血管预处理:剥离完成后,白光弱放大模式下仔细观察ESD术后创面,精准辨认下,筛查、识别隐匿的残留断端血管,予组织夹夹闭裸露残端血管根部,阻断血供,继而用热钳适当处理剩余创面,减少过度电凝烧灼;⑥标本处理同常规组;⑦根据术后病理结果,制定随访策略。

本研究迟发性出血标准参考《中国内镜黏膜下剥离术相关不良事件防治专家共识意见(2020,无锡)》提出标准:①出现呕血、黑便、头晕等不适症状;②血红蛋白下降>20 g/L;③血压下降>20 mmHg(1 mmHg=0.133 kPa)或心率增加>20次/min;④胃镜检查提示ESD术后溃疡出血(Forrest Ⅰ型/Ⅰa、Ⅱb型),以上指标至少满足2项[10]。

四、观察指标

记录患者年龄、性别、肿瘤位置、大小、形态、*HP*感染、病理类型、浸润深度、残端血管、DPPB、穿孔等情况。

五、统计学方法

使用SPSS 27.0软件进行统计学分析,计量资料经正态性检验,符合正态分布的数据以$\bar{x}\pm s$表示,比较采用t检验;计数资料以例(%)表示,比较采用χ^2检验。P<0.05为差异有统计学意义。

结　果

本研究从2024年1—9月在江苏省中医院消化内镜中心行ESD治疗的647例患者中进行筛选,纳入术前诊断(光学活检或病理活检)为早期胃癌需ESD治疗的患者160例,分为常规治疗型胃镜创面观察组126例,放大胃镜创面观察组34例。两组在性别、年龄、病变部位、形态分型、病变长径方面差异无统计学意义(P>0.05);并发症方面,两组均无穿孔病例,常规治疗型胃镜创面观察组有4例DPPB,放大胃镜创面观察组无DPPB(表1)。

表1　常规治疗型胃镜创面观察组与放大胃镜创面观察组患者的一般资料情况

项目	常规治疗型胃镜创面观察组(n=126)	放大胃镜创面观察组(n=34)	统计量	P值
性别(例,男/女)	86/40	18/16	χ^2=2.760	0.097
年龄(岁,$\bar{x}\pm s$)	64.22±9.19	65.29±10.83	t=−0.580	0.563
病变部位[例(%)]			χ^2=3.376	0.185
胃上部	35(27.8)	15(44.1)		
胃中部	17(13.5)	4(11.8)		
胃下部	74(58.7)	15(44.1)		
形态分型[例(%)]			χ^2=6.495	0.165
0-Ⅱa	34(27.0)	5(14.7)		
0-Ⅱb	15(11.9)	7(20.6)		
0-Ⅱc	27(21.4)	5(14.7)		
0-Ⅱa+Ⅱb/0-Ⅱb+Ⅱc	12(9.5)	7(20.6)		
0-Ⅱa+Ⅱc	38(30.2)	10(29.4)		
病变长径[例(%)]			χ^2=2.790	0.095
<2 cm	61(48.4)	11(32.4)		
≥2 cm	65(51.6)	23(67.6)		
并发症[例(%)]			–	–
穿孔	0(0.0)	0(0.0)		
出血	4(3.2)	0(0.0)		

注:“–”指未行统计分析

放大胃镜创面观察组共34例患者，使用弱放大模式下观察术后创面，有14例（41.2%）存在残端血管（表2），男7例、女7例，平均年龄64.14岁。病灶位置方面：8例病灶位于胃上部（贲门下、高位胃体），1例位于胃中部（胃体小弯），5例位于胃下部（胃角、胃窦）；病灶大小方面：3例长径<2 cm，11例>2 cm；形态学方面：根据巴黎分型，2例0-Ⅱa型，2例0-Ⅱb型，1例0-Ⅱc型，3例0-Ⅱa+Ⅱb型，5例0-Ⅱa+Ⅱc型，1例0-Ⅱb+Ⅱc型；*HP*感染情况：14例患者中仅3例*HP*阳性，余11例均为阴性；术后病理性质及浸润深度方面：11例为早期胃癌（腺癌），浸润深度均在黏膜层，3例低级别上皮内瘤变；弱放大模式下筛查、识别术后创面隐匿残端血管情况，如存在，均予组织夹夹闭残端血管根部；放大胃镜创面观察组中所有病例均无出血、穿孔等并发症发生。部分病例诊疗过程见图1~3。

讨　论

消化内镜已步入“超级微创”时代，内镜切除技术发展的非常成熟，除了追求高效切除、创伤微小甚至无创以外，“术后零并发症”的提出，也是符合“超级微创”的理念及未来医学发展趋势。随着ESD缝合技术的进步，穿孔概率大大降低，基于该技术衍生出全层切除术、经口内镜下肌切开等突破性技术，使内镜手术的适应证进一步拓宽[11]。出血是胃ESD治疗过程中另一主要并发症，为减少ESD迟发性出血，除了围手术期行术前评估和术中规范、精细操作外，及时发现并高效预处理可导致迟发性出血的诱因尤为重要。在《中国内镜黏膜下剥离术相关不良事件防治专家共识意见（2020，无锡）》中明确提出：胃ESD操作结束后对可见血管进行内镜下预防性止血可降低DPPB风险，但应避免过度重复电凝（中等质量，强推荐）[10]。2020年日本胃肠内镜学会与日本胃癌学会共同制定的《早期胃癌内镜黏膜下剥离术和内镜黏膜切除术指南》（第二版）提出：应对切除术后溃疡表面上的残留血管采取适当的预防措施（证据水平C，推荐等级1）[8]。然而，对于残留血管的处理采用何种预防措施最为适当和有效，并无统一共识。

本中心ESD年手术量在1 000余例，拥有丰富的手术经验，本研究中胃ESD术后迟发性出血比例约为2.5%（4/160），均为常规治疗型胃镜创面观察组。在放大胃镜创面观察组中，实际清晰观察到41.2%（14/34）的术后创面存在残端血管，弱放大下，通过组织夹精准夹闭，实现DPPB“零概率”。本研究发现，残留断端血管主要分布特点：胃上部（8例）>胃下部（5例）>胃中部（1例），考虑与贲门下及高位胃体上部血管分布有关，术中血供丰富，处理不当易有断端血管残留风险。胃下部容易发生DPPB，除了胆汁、胃酸、*HP*感染因素影响外，与残端血管亦可能存在一定关系。另在本研究中发现，术后创面存在残端血管的病例78.6%（11/14）病灶长径>2 cm，病灶越大残端血管出现概率越高，但与浸润深度、病理性质、*HP*感染等情况无明显相关性。本研究中，“全程一镜化”诊治的所有病例均无

表2　放大胃镜创面观察组中含残端血管病例信息及内镜诊疗情况

序号	性别	年龄（岁）	位置	大小（cm）	形态	*HP*感染	病理类型	浸润深度	残端血管数量（个）	组织夹夹闭（个）	出血、穿孔等并发症（例）
1	男	62	高位胃体	1.5×1.0	0-Ⅱa+Ⅱc	阳性	tub1>tub2	黏膜内	1	1	0
2	男	55	贲门下	4.5×4.0	0-Ⅱb	阴性	tub1>tub2	黏膜内	1	1	0
3	男	72	胃体小弯	5.0×4.5	0-Ⅱa+Ⅱb	阴性	tub1	黏膜内	2	2	0
4	男	66	贲门-胃体	5.0×5.0	0-Ⅱa+Ⅱc	阴性	tub1>tub2	黏膜内	2	3	0
5	男	69	贲门下	3.0×2.5	0-Ⅱa+Ⅱc	阳性	tub1>tub2>pap	黏膜内	1	1	0
6	女	68	贲门下	3.5×3.0	0-Ⅱa+Ⅱc	阴性	tub1>tub2	黏膜内	1	2	0
7	女	52	胃角	3.5×2.5	0-Ⅱa+Ⅱb	阴性	tub1	黏膜内	2	4	0
8	女	60	胃窦	2.5×2.0	0-Ⅱa	阴性	低级别上皮内瘤变	-	1	1	0
9	女	66	胃体-胃窦	2.5×2.0	0-Ⅱa+Ⅱb	阴性	tub1	黏膜内	1	1	0
10	男	68	贲门下	1.5×1.0	0-Ⅱc	阴性	tub1	黏膜内	1	1	0
11	女	67	胃角	3.0×2.5	0-Ⅱb	阴性	低级别上皮内瘤变	-	1	1	0
12	男	75	贲门下	3.5×3.0	0-Ⅱa+Ⅱc	阴性	tub1>tub2	黏膜内	1	2	0
13	女	61	胃窦	2.5×2.0	0-Ⅱa	阳性	低级别上皮内瘤变	-	2	2	0
14	女	57	高位胃体	1.8×1.5	0-Ⅱb+Ⅱc	阴性	tub1>pap	黏膜内	1	1	0

注：*HP*指幽门螺杆菌；“-”指无浸润

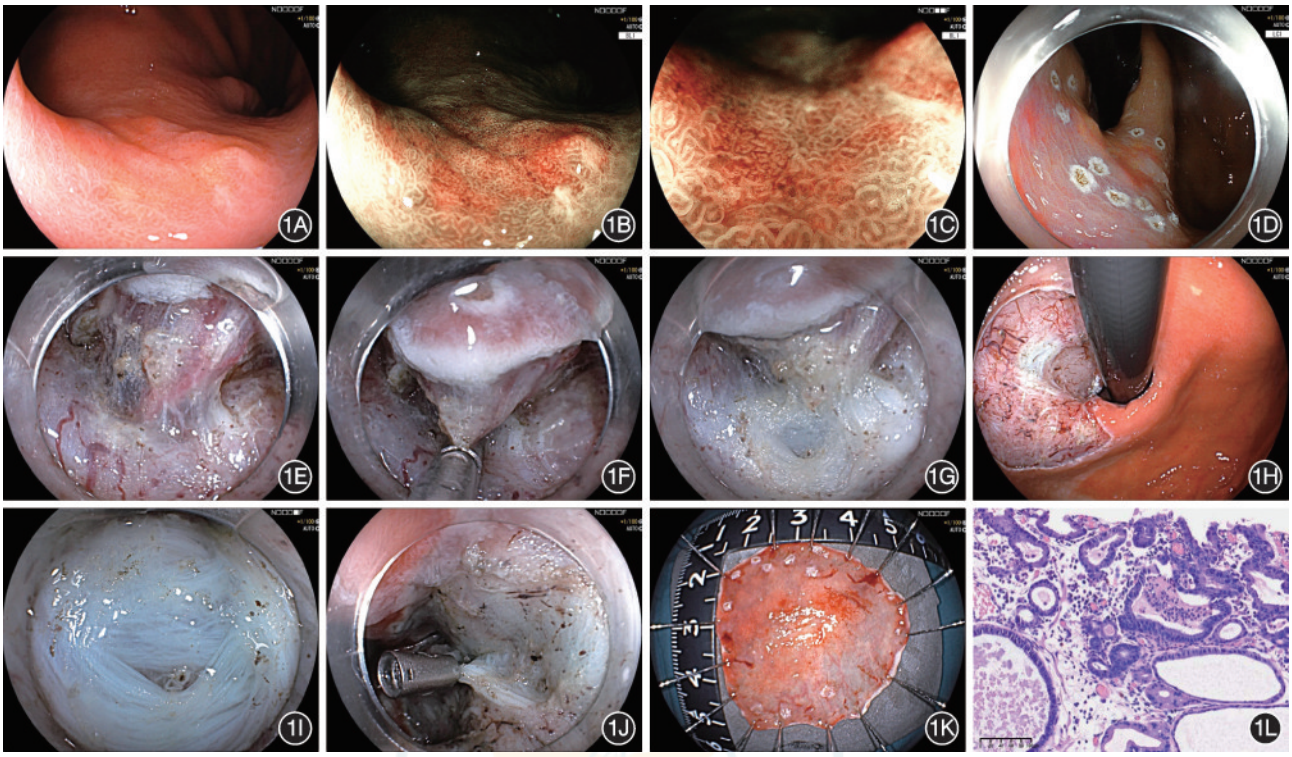

图 1　6 号病例全程一镜化诊疗过程，对贲门下病灶术后创面隐匿残端血管的预处理　1A：贲门下后壁见一 0-Ⅱa+Ⅱc 型病灶，大小约 3.5 cm×3.0 cm；1B：蓝光成像技术观察呈茶色区；1C：蓝光成像联合放大下观察病灶性质、确定边界，符合内镜黏膜下剥离术指征；1D：沿病灶旁 0.5 cm 标记；1E：剥离过程中可见粗大穿支血管从肌层延伸；1F：热活检钳夹闭离断血管烧灼；1G：观察创面未见残留血管及出血；1H：穿支血管离断后见黏膜发白，凹陷处透见浅肌层；1I：放大胃镜弱放大模式下抵镜观察离断血管凹陷处，可见两枚并列残端血管清晰显露；1J：精准定位后予组织夹夹闭裸露血管根部，预防迟发性出血；1K：固定标本并测量；1L：术后病理：tub1>tub2，黏膜内　HE　×200

DPPB。回顾以往病例，术后创面的不当（过度或不足）预处理方式可能是导致出血的重要因素。正如前文所述，国内外共识意见及指南均明确提出胃 ESD 操作结束后需对可见血管进行内镜下预防性止血，但创面究竟需要处理（烧灼）到什么程度，共识意见及指南中仅提及不要重复过度电凝或采取适当措施，至于采用什么方式、对电凝功率参数如何设置并无具体要求及阐述，目前大多根据术者操作习惯各有不同。

胃 ESD 术后创面的传统处理方式是以热活检钳电凝为主，但需注意，对于某些肿瘤性病变其血供极其丰富，呈现血管丛簇样迂曲，遇到穿支血管采用单一传统电凝方式过多烧灼后表面易形成黑色焦痂、血管回缩及损伤肌层，掩盖了术后创面的残端血管，甚至无法评估；但电凝不充分又存在断端血管残留风险，可能导致 DPPB。结合以往操作经验，位于胃上部病灶，术中血供丰富，病灶越大，ESD 术后创面存在部分隐匿残端血管的可能性越大，普通白光下很容易遗漏。因此，能够及时、准确地发现残端血管是预防 DPPB 的关键。我们此前已有成功案例，证实了使用放大胃镜弱放大模式下进行 ESD 诊疗的临床价值[7]。因此，本研究在传统创面处理基础上，采用放大胃镜定位联合组织夹精准夹闭技术，存在可操作性及一定临床基础，术后达到零并发症的目标。该技术优势所在：（1）基于放大胃镜理念，从诊断延伸至治疗，打破放大胃镜以往只能担任“诊断角色”的框架，文中阐述了在术后创面处理中依靠放大胃镜的独特优势更容易发现隐匿的残端血管，该策略从“诊断-治疗-降低并发症”，实现“全程一镜化”操作管理，一举三得；（2）剥离过程中结合弱放大模式可清晰识别穿支血管进行预处理，避免长时间烧灼导致电凝综合征及迟发性穿孔等严重并发症的发生，与共识意见要求一致；（3）对于无法完全缝合较大的创面，传统盲目地过度烧灼可导致创面过深、血管挛缩，使用弱放大模式下可局部准确定位并夹闭高危可疑残端血管，相比较而言，该技术针对性更强，既节约大面积使用组织夹的成本，又有效避免术后出血；（4）更高效精准地处理术后创面，减少相关并发症的发生，加速创面修复愈合。

本研究为回顾性研究，操作者均为拥有丰富 ESD 治疗经验的高级职称医师。样本量小且为单

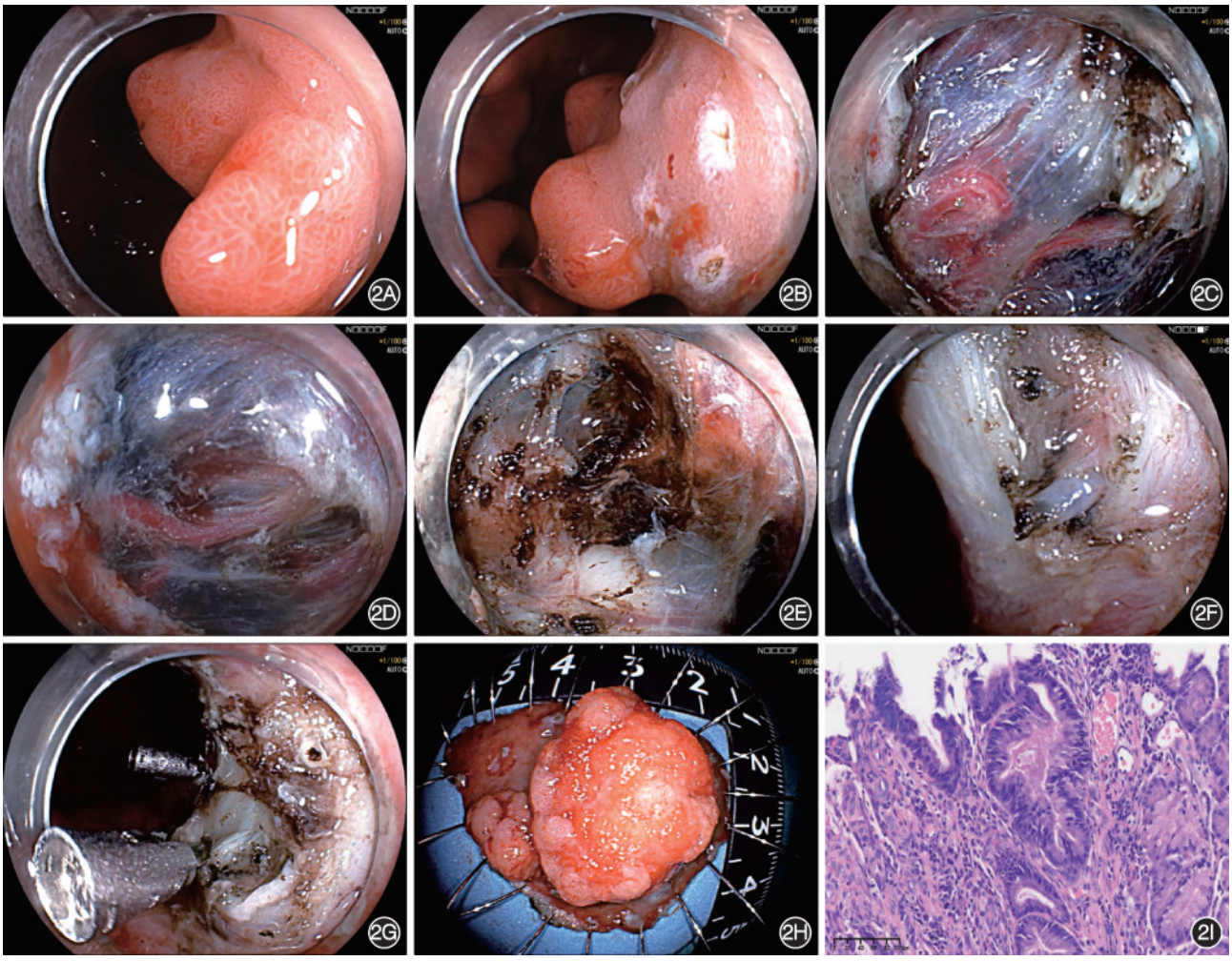

图 2　13 号病例全程一镜化诊疗过程，对胃窦偏胃角后壁病灶术后创面隐匿残端血管的预处理　2A：胃窦偏胃角后壁见一 0-Ⅱa 型病灶，表面潮红，呈分叶结节状，大小约 2.5 cm×2.0 cm，观察病灶性质，确定边界，符合内镜黏膜下剥离术指征；2B：沿病灶旁 0.5 cm 标记；2C：丛簇状迂曲粗大穿支血管；2D：多处见丛簇状迂曲粗大穿支血管；2E：予热活检钳分别夹闭烧灼，创面形成焦痂；2F：完整剥离后，热钳夹取表面焦痂清理创面，并予放大胃镜弱放大模式下观察 ESD 术后创面，可见一粗大血管断端残留，夹取头端稍拉取后，见肌层延伸残端血管形态显示更加清晰；2G：准确定位后予组织夹精准夹闭；2H：固定标本并测量；2I：术后病理：低级别上皮内瘤变　HE　×200

中心的临床研究，数据可能存在偏倚及潜在混杂的变量。其中，采用放大胃镜一体化治疗对于医师技术水平及用镜习惯要求较高，需拥有丰富 ESD 治疗及处理并发症的经验。本文通过小样本量研究，以期在术中处理血管、术后处理创面及 DPPB 方面，提供更有效的预防措施，但仍需要大样本的临床数据支持。基于患者需求及内镜功用的不断完善，笔者希望在现有放大胃镜功用基础上，如能结合治疗镜的大钳道优势，未来可实现国内改良型内镜“诊治一镜”整体化，使得诊疗操作更加便捷，提高成本效益比。

利益冲突　所有作者声明不存在利益冲突

作者贡献声明　余超：实施研究、统计数据、撰写文章；董弢：收集病例、统计数据；孙仁虎：指导研究、技术支持；汪翰英、吴泽宇：采集数据，配合手术；荆琳：配合相关手术及护理技术支持；王耀辉、刘春祥：分析病理；肖君：实施手术、经费支持

参　考　文　献

[1] Sung H, Ferlay J, Siegel RL, et al. Global cancer statistics 2020: GLOBOCAN estimates of incidence and mortality worldwide for 36 cancers in 185 countries[J]. CA Cancer J Clin, 2021,71(3):209-249. DOI: 10.3322/caac.21660.

[2] Isobe Y, Nashimoto A, Akazawa K, et al. Gastric cancer treatment in Japan: 2008 annual report of the JGCA nationwide registry[J]. Gastric Cancer, 2011, 14(4): 301-316. DOI: 10.1007/s10120-011-0085-6.

[3] 周晓黎, 高晓阳, 刘嵩, 等. 除菌后早期胃癌及癌前病变 ESD 后迟发性出血的影响因素[J]. 临床消化病杂志,2024, 36(3): 188-192. DOI: 10.3870/lcxh. j. issn. 1005-541X. 2024.03.009.

[4] Wang J, Wu S, Xing J, et al. External validation of the BEST-J score and a new risk prediction model for ESD delayed bleeding in patients with early gastric cancer[J]. BMC Gastroenterol, 2022, 22(1): 194. DOI: 10.1186/s12876-022-02273-2.

[5] Choi YK, Ahn JY, Na HK, et al. Outcomes of endoscopic

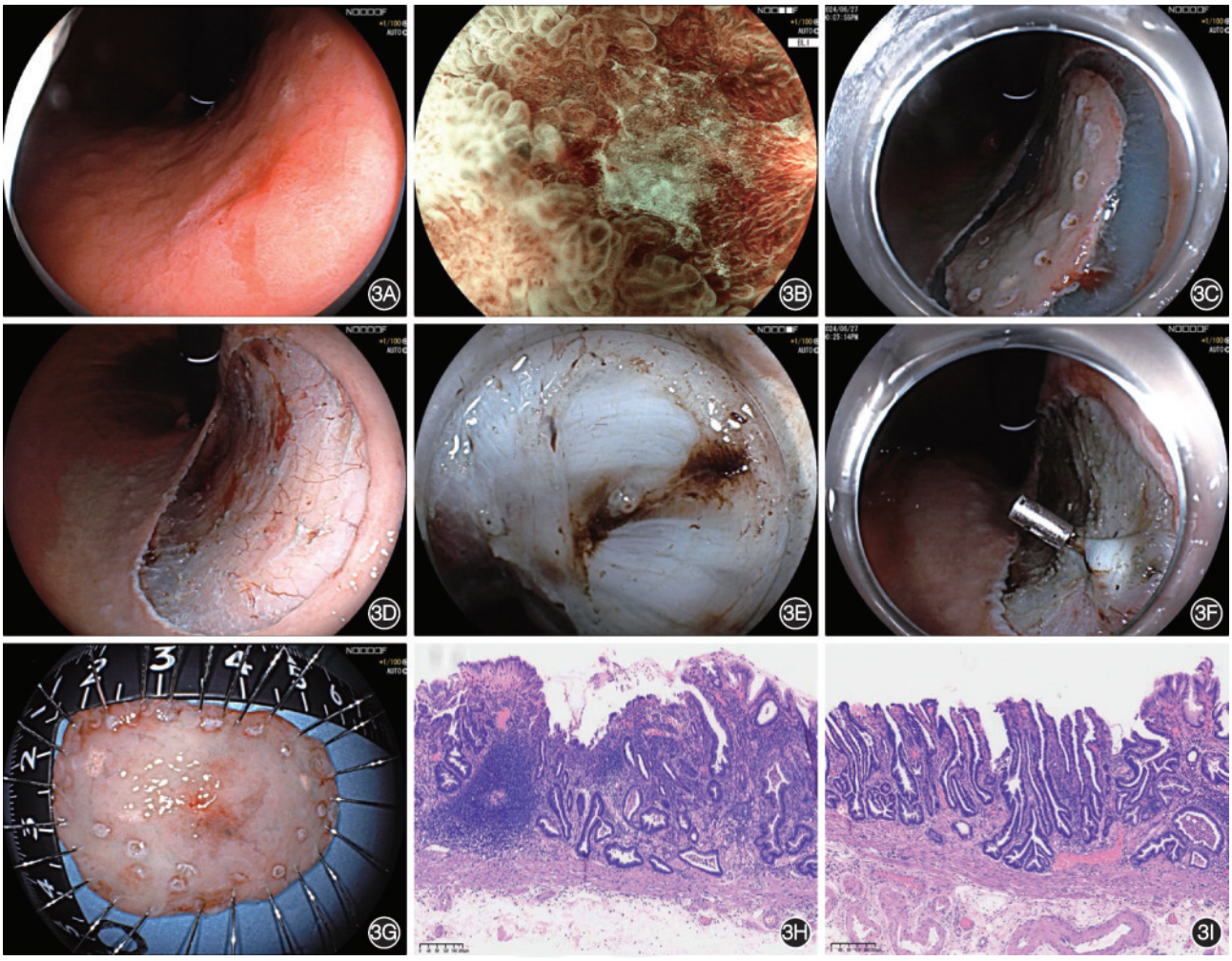

图 3　14 号病例全程一镜化诊疗过程中，对胃体病灶术后创面隐匿残端血管的预处理　3A：胃体见一 0-Ⅱb+Ⅱc 型病灶，表面潮红，大小约 1.8 cm×1.5 cm；3B：蓝光成像联合放大观察病灶性质，确定边界，符合内镜黏膜下剥离术指征；3C：沿病灶旁 0.5 cm 标记，并逐层剥离；3D：完整剥离，创面干净未见出血；3E：弱放大模式下观察创面，见两处隐匿断端血管并列呈现；3F：定位后予组织夹精准夹闭；3G：固定标本并测量；3H：术后病理：tub1，黏膜内　HE　×40；3I：术后病理：pap，tub1>pap，黏膜内　HE　×40

submucosal dissection for gastric epithelial neoplasm in chronic kidney disease patients: propensity score-matched case-control analysis[J]. Gastric Cancer, 2019, 22(1): 164-171. DOI: 10.1007/s10120-018-0848-4.

[6] Sugimoto M, Hatta W, Tsuji Y, et al. Risk factors for bleeding after endoscopic submucosal dissection for gastric cancer in elderly patients older than 80 years in Japan[J]. Clin Transl Gastroenterol, 2021, 12(9): e00404. DOI: 10.14309/ctg.0000000000000404.

[7] Dong T, Jing L, Yang C, et al. Water pressure method combined with magnifying endoscopy for esophageal endoscopic submucosal dissection[J]. Rev Esp Enferm Dig, 2023, 115(10): 591-592. DOI: 10.17235/reed.2023.9828/2023.

[8] Ono H, Yao K, Fujishiro M, et al. Guidelines for endoscopic submucosal dissection and endoscopic mucosal resection for early gastric cancer (second edition)[J]. Dig Endosc, 2021, 33(1): 4-20. DOI: 10.1111/den.13883.

[9] 中华医学会消化内镜学分会, 中华医学会麻醉学分会. 中国消化内镜诊疗镇静/麻醉的专家共识意见[J]. 中华消化内镜杂志, 2014, 31(8): 421-428. DOI: 10.3760/cma.j.issn.1007-5232.2014.08.001.

[10] 国家消化内镜专业质控中心, 国家消化系统疾病临床医学研究中心(上海), 国家消化道早癌防治中心联盟, 等. 中国内镜黏膜下剥离术相关不良事件防治专家共识意见(2020, 无锡)[J]. 中华消化内镜杂志, 2020, 37(6): 390-403. DOI: 10.3760/cma.j.cn321463-20200429-00372.

[11] 苗毅, 高文涛, 肖斌. 当浆膜外科遇见黏膜外科: 消化外科的机遇与挑战[J]. 中华消化外科杂志, 2016, 15(1): 18-21. DOI: 10.3760/cma.j.issn.1673-9752.2016.01.005.