·论著·

内镜逆行胰胆管造影术治疗儿童门冬酰胺酶相关胰腺炎的有效性及安全性

林珑　杨凯华　邓朝晖
上海交通大学医学院附属上海儿童医学中心消化科，上海 200127
通信作者：邓朝晖，Email：dzhrj@163.com

【摘要】 **目的**　初步探讨内镜逆行胰胆管造影术（endoscopic retrograde cholangiopancreatography，ERCP）治疗儿童门冬酰胺酶相关胰腺炎（asparaginase-associated pancreatitis，AAP）后复发性急性胰腺炎及顽固性胰腺假性囊肿的有效性和安全性。**方法**　回顾性分析2018年11月至2024年7月因AAP后复发性急性胰腺炎及顽固性胰腺假性囊肿于上海儿童医学中心接受ERCP治疗的19例患儿的临床资料，包括ERCP操作情况、并发症发生情况，并比较ERCP干预前后假性囊肿大小、胰腺炎发作次数以及体重指数（body mass index，BMI）。**结果**　19例患儿共行30例次ERCP操作，操作成功率96.7%（29/30）。13例复发性急性胰腺炎患儿中，11例术后无再发胰腺炎；1例患儿应用门冬酰胺酶ASP后仍有急性轻症胰腺炎发作3次，但腹痛程度及持续时间较ERCP术前胰腺炎发作时减轻，经药物治疗后治愈；1例患儿暴饮暴食后出现急性轻症胰腺炎发作1次，药物治疗后治愈。12例假性囊肿患儿中，8例患儿术后假性囊肿消失，4例患儿假性囊肿显著变小。术后实现所有患儿BMI均较术前有不同程度的升高。共发生ERCP并发症10例次，其中ERCP术后胰腺炎、术后感染各5例次、高淀粉酶血症2例次、术后出血1例次，有2例次同时发生ERCP术后胰腺炎、术后感染，1例次同时发生PEP、术后出血，经保守治疗均治愈。**结论**　AAP患儿出现复发性急性胰腺炎和顽固性胰腺假性囊肿时，ERCP治疗干预安全、有效。

【关键词】 胰胆管造影术，内窥镜逆行；　门冬酰胺酶相关胰腺炎；　儿童；　并发症

Efficacy and safety of endoscopic retrograde cholangiopancreatography for pediatric patients with asparaginase-associated pancreatitis

Lin Long, Yang Kaihua, Deng Zhaohui
Department of Gastroenterology, Shanghai Children's Medical Center, Shanghai Jiao Tong University School of Medicine, Shanghai 200127, China
Corresponding author: Deng Zhaohui, E-mail:dzhrj@163.com

【**Abstract**】 **Objective**　To preliminarily investigate the efficacy and safety of endoscopic retrograde cholangiopancreatography (ERCP) for recurrent acute pancreatitis and refractory pancreatic pseudocysts following asparaginase-associated pancreatitis (AAP) in children. **Methods**　A retrospective analysis was conducted on the clinical data of 19 pediatric patients who underwent ERCP for recurrent aute pancreatitis and refractory pancreatic pseudocysts following AAP at Shanghai Children′s Medical Center between November 2018 and July 2024. Data primarily included ERCP procedure outcomes, ERCP-related complications. Pseudocyst size, frequency of pancreatitis episodes, and body mass index (BMI) before and after the ERCP intervention were compared. **Results**　A total of 30 ERCP procedures were performed in 19 children, with a technical success rate of 96.7% (29/30). Among the 13 children with recurrent acute pancreatitis, 11 remained symptom-free post-ERCP. One clildren experienced 3 further episodes of acute mild pancreatitis following　administration, though the severity and duratior of abclominal pain were

DOI：10.3760/cma.j.cn321463-20250321-00492
收稿日期　2025-03-21　　**本文编辑**　许文立
引用本文：林珑，杨凯华，邓朝晖. 内镜逆行胰胆管造影术治疗儿童门冬酰胺酶相关胰腺炎的有效性及安全性[J]. 中华消化内镜杂志，XXXX，XX(XX)：1-6. DOI：10.3760/cma.j.cn321463-20250321-00492.

优先出版

reduced compared to pre-ERCP episodes. Anther children developed 1 episode of aute mild pancreatitis after overeating. Both of them were resolved following medical treatment. Of the 12 children with pancreatic pseudocysts, complete resolution was observed in 8 cases, and significant reduction in size was achieved in 4 cases. All patients showed an increase in BMI postoperatively. A total of 10 procedure-related adverse events occurred, includings post-ERCP pancreatitis (PEP), 5 postoperative infection, 2 hyperamylasemia, and 1 postoperative bleeding. Co-occurrence of PEP and infection was noted in 2 procedures, and PEP with bleeding in 1 procedure. All complications were managed successfully with conservative treatment. **Conclusion**　ERCP demonstrates favorable efficacy and acceptable safety for managing AAP-related complications in children, though procedure-related adverse events require attention.

【Key words】　Cholangiopancreatography, endoscopic retrograde;　Asparaginase-associated pancreatitis;　Children;　Complications

内镜逆行胰胆管造影术(endoscopic retrograde cholangiopancreatography，ERCP)作为一种微创内镜技术，已在成人胆道及胰腺疾病的诊断与治疗领域得到广泛应用，并因确切的疗效和良好的安全性而获得广泛认可。随着内镜技术的不断进步，ERCP在儿童胆胰系统疾病的诊疗中亦显示出独特的应用价值。国内外多项研究结果表明，儿童ERCP的成功率为95%~98%，并发症发生率为2.1%~19.6%，有效性达82.4%~87%，进一步证实了ERCP在儿童患者中的疗效及安全性[1-3]。急性淋巴细胞白血病(acute lymphoblastic leukemia，ALL)是儿童常见恶性肿瘤，门冬酰胺酶(asparaginase，ASP)能够降低ALL复发风险、延长无病生存期[4-6]，是联合化疗方案中的关键药物之一。但ASP存在许多毒性反应，其中门冬酰胺酶相关胰腺炎(asparaginase-associated pancreatitis，AAP)发生率高达2%~18%[7-8]，是ASP停药的主要原因之一。发生AAP后部分患儿存在难以吸收的假性囊肿、胰腺炎反复发作，甚至发展为慢性胰腺炎、糖尿病，使患儿无法正常进食、体重下降，影响生长发育和生活质量，而内科药物疗效不佳。本研究通过分析ERCP在ASP所致复发性急性胰腺炎和AAP并胰腺假性囊肿血液肿瘤患儿中的应用，探讨其安全性和有效性。

对象与方法

1.研究对象

回顾性分析2018年11月至2024年7月在上海儿童医学中心接受ERCP诊治的AAP患儿的临床资料。纳入标准：①年龄≤18岁；②确诊为ALL并接受ASP化疗；③符合AAP诊断标准；④出现复发性急性胰腺炎和(或)胰腺假性囊肿(持续存在≥3个月)；⑤接受至少1次治疗性ERCP操作；⑥临床资料完整，包括术前影像学、实验室检查及随访数据。排除标准：①合并其他可能导致胰腺炎的基础疾病(如胆道畸形等)；②ERCP操作前已自发缓解的假性囊肿；③临床资料不完整或失访。本研究经上海儿童医学中心机构审查委员会(SCMCIRB-K2019005)批准。

2.治疗方法及流程

术前予以常规禁食8~12 h，禁饮4 h，完善血常规、血生化等血清学检查及腹部超声和(或)腹部电子计算机断层扫描(computed tomography，CT)和(或)磁共振胰胆管成像(magnetic resonance cholangiopancreatography，MRCP)等检查，术前向拟行ERCP患儿的监护人告知手术风险并签署ERCP相关知情同意书。ERCP操作均使用标准小儿十二指肠镜(日本Olympus JF-240型电子十二指肠镜)，操作者均为经验丰富、相对固定的内镜医师及护士。患儿采取俯卧位，气管插管全身麻醉，术中麻醉由经验丰富的麻醉医师负责。术中根据造影结果选择治疗方法。术后密切监测患儿生命体征，监测术后即刻、术后6 h、24 h血常规、C-反应蛋白、血清淀粉酶、脂肪酶情况，记录是否出现腹痛、呕吐、出血、发热等症状，术后并发症均采取内科常规治疗，对病情危重的患儿需进一步评估及治疗。出院标准为无发热、腹痛，血清淀粉酶水平恢复正常。

3.相关定义

(1)AAP：ASP应用50 d内诊断为急性胰腺炎，参照成人急性胰腺炎诊断标准[9-10]，符合3个条件中至少2个：①上腹部持续性疼痛；②血清淀粉酶和(或)脂肪酶高于3倍正常值；③腹部超声、腹部CT或腹部MRI等影像学检查提示急性胰腺炎相关特征表现。

优先出版

（2）ERCP术后高淀粉酶血症：ERCP术后新出现血清淀粉酶升高大于正常值上限3倍，无腹痛、恶心、呕吐，查体腹部无压痛者，且持续24 h以上。

（3）ERCP术后胰腺炎（post-ERCP pancreatitis，PEP）[11]：ERCP术后新发或恶化的胰源性腹痛以及术后24 h血清脂肪酶和（或）淀粉酶上升为至少正常值上限的3倍。

（4）ERCP术后感染[11]：ERCP术后新出现的体温>38 ℃且持续超过24 h，常见感染包括胆囊炎、胆管炎。

（5）ERCP术后出血[11]：ERCP术后出现呕血和（或）黑便或血红蛋白下降超过20 g/L。

（6）穿孔[12]：影像学发现胃肠道外有气体或胃肠道内容物。

4.数据采集

（1）患儿一般情况：患儿年龄、性别、体重指数（body mass index，BMI）、临床表现、是否曾行空肠管喂养、既往胰腺炎发病次数、影像学检查。

（2）操作：ERCP操作次数、操作成功率、镜下表现、治疗方式。

（3）安全性评估：术中及术后并发症发生率及治疗情况，包括PEP、感染、出血、穿孔、死亡等。

（4）有效性评估：胰腺炎复发情况、假性囊肿变化、血清淀粉酶和BMI变化。

结　果

1.一般资料

本研究共纳入19例患儿，其中男9例、女10例，年龄3~13岁。患儿AAP发病时主要临床表现为腹痛19例（100.0%）、无法进食19例（100.0%）、呕吐14例（73.7%），其次为恶心4例（21.1%）、腹胀3例（15.8%）、腹泻2例（10.5%）、发热2例（10.5%），13例患儿术前为急性复发性胰腺炎，12例患儿术前影像学提示胰腺假性囊肿，6例患儿术前存在持续高淀粉酶血症，5例患儿曾经鼻空肠管喂养。术前胰腺炎发作1次者6例，2次者10例，3次者2例，5次者1例。术前19例患儿平均BMI为14.66 kg/m^2（表1）。

2.ERCP诊疗情况

19例患儿共行30例次ERCP，均为治疗性操作。11例（57.9%）行1次ERCP，6例（31.6%）行2次ERCP，2例（10.5%）行3次及以上ERCP。全部患儿行全身麻醉，均无麻醉不良反应。操作失败1例次，因患儿胰管迂曲、狭窄，反复尝试导丝超选不能成功。ERCP操作成功率为96.7%（29/30）。ERCP镜下表现为胰管狭窄14例（73.7%），假性囊肿12例（63.2%），胰管结石9例（47.4%），胰腺分裂症5例（26.3%），慢性胰腺炎3例（15.8%），胰瘘、胆总管狭

表1　门冬酰胺酶相关胰腺炎患儿的一般资料

例序	性别	年龄（岁）	临床表现	是否曾行空肠管喂养	术前胰腺炎发作总次数	是否有假性囊肿	术前BMI（kg/m^2）	术后BMI（kg/m^2）
1	男	10	腹痛、呕吐、腹胀、无法进食	否	3	是	14.60	18.92
2	男	7	腹痛、呕吐、无法进食	是	1	是	11.90	12.29
3	男	11	腹痛、无法进食	否	2	是	14.80	16.66
4	女	3	腹痛、呕吐、无法进食	否	2	否	16.40	16.50
5	女	13	腹痛、呕吐、恶心、无法进食	否	1	是	14.51	15.21
6	女	11	腹痛、呕吐、发热、无法进食	否	1	是	13.09	14.18
7	男	10	腹痛、腹胀、呕吐、无法进食	否	2	否	13.17	14.19
8	男	6	腹痛、恶心、无法进食	否	5	是	14.57	15.30
9	男	4	腹痛、呕吐、腹胀、无法进食、高淀粉酶血症	否	1	是	13.54	14.20
10	女	8	腹痛、腹泻、发热	否	2	否	20.89	21.09
11	男	7	腹痛、恶心、无法进食、高淀粉酶血症	否	1	是	12.00	16.07
12	女	6	腹痛、腹泻、无法进食	是	2	否	12.89	14.08
13	女	7	腹痛、恶心、呕吐、无法进食、高淀粉酶血症	是	2	是	15.05	22.07
14	女	4	腹痛、呕吐、无法进食	否	2	否	13.15	14.70
15	女	13	腹痛、呕吐、无法进食	否	2	是	20.26	21.64
16	男	13	腹痛、呕吐、无法进食、高淀粉酶血症	否	1	是	16.80	20.43
17	女	4	腹痛、呕吐、无法进食、高淀粉酶血症	是	2	是	13.16	14.41
18	男	7	腹痛、呕吐、无法进食、高淀粉酶血症	是	3	否	13.67	18.93
19	女	4	腹痛、呕吐、无法进食	否	2	否	14.06	17.00

优先出版

窄、胆胰合流异常、胰管扩张各1例(5.3%)。接受经内镜胰管支架放置术(endoscopic retrograde pancreatic drainage, ERPD)23例次(76.7%),胰管扩张14例次(46.7%),内镜下胰管括约肌切开术(endoscopic pancreatic shincterotomy, EPS)13例次(43.3%),胰管取石11例次(36.7%)、取支架12例次(40.0%),经内镜鼻胰管引流术3例次(10.0%),经内镜乳头括约肌切开术1例次(3.3%)。术中表现见图1。

3.安全性评估

并发症发生率为33.3%(10/30),其中PEP 5例次,均为轻症,术后感染5例次,高淀粉酶血症2例次,术后出血1例次,2例次同时发生PEP、术后感染,1例次同时发生PEP、术后出血,无穿孔病例。PEP及术后高淀粉酶血症的患儿给予禁食水、抑酶等保守治疗,术后感染者予内科常规抗感染治疗,术后出血予禁食水、止血等治疗,经内科治疗后均治愈,无外科手术及死亡病例。

4.有效性评估

所有患儿最短随访0.5年,最长随访5年,平均随访2.1年。在12例假性囊肿患儿中,术后8例患儿假性囊肿消失,4例患儿假性囊肿显著变小(表2)。13例急性复发性胰腺炎患儿中,11例术后无再发胰腺炎;1例患儿应用ASP后出现急性轻症胰腺炎发作3次,但腹痛程度及持续时间较ERCP术前胰腺炎发作时减轻,经药物治疗后治愈,完成ASP疗程;1例患儿暴饮暴食后出现急性轻症胰腺炎发作1次,药物治疗后治愈。6例患儿ERCP术前存在持续性高淀粉酶血症,术后随访淀粉酶均恢复至正常。术后随访所有患儿平均BMI为16.73 kg/m^2,均较术前有不同程度的升高。

讨　论

AAP的发病机制暂不明确,可能是ASP过度分解门冬酰胺,导致体内蛋白质合成的重要脏器如胰腺、肝脏等损伤[13]。AAP发生率约2%~18%,其中约三分之一的患儿发展为中重症胰腺炎,并发胰腺假性囊肿等并发症,导致化疗无法完成,严重影响ALL患儿预后及生活质量[7,14]。假性囊肿持续存在

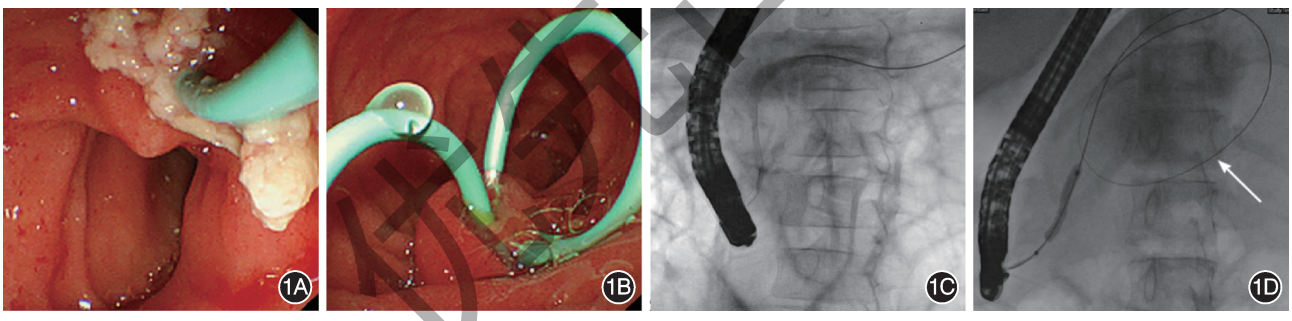

图1　内镜逆行胰胆管造影术中镜下及造影表现　1A:病例7内镜下胰管取石;1B:病例18行胰管取石后放置2根胰管支架;1C:病例6胰管扩张造影;1D:病例15胰管狭窄行球囊扩张造影,白色箭头提示胰腺假性囊肿内盘绕的导丝

表2　12例假性囊肿患儿内镜逆行胰胆管造影术前后对比

例序	术前		操作次数	术后		随访时间(年)
	胰腺炎发作次数	假性囊肿大小(mm×mm)		胰腺炎发作次数	假性囊肿大小(mm×mm)	
1	3	19×25	2	0	消失	0.8
2	1	37×26	2	0	10×6	0.8
3	1	48×41	1	0	消失	3.8
5	1	62×58	2	0	消失	0.8
6	1	78×76	2	0	28×27	0.6
8	5	11×15	1	1	消失	0.5
9	1	82×78	4	0	26×12	1.0
11	1	48×40	3	0	消失	1.3
13	1	25×21	1	0	消失	2.3
15	2	68×40	1	0	20×12	0.7
16	1	102×67	1	0	消失	5.5
17	2	40×19	2	0	消失	4.8

修改出版

以及胰腺炎反复发作可能导致胰腺功能丧失，发生慢性胰腺炎、糖尿病，而内科手段往往干预效果不佳。

随着儿童内镜诊疗技术的发展，ERCP逐步应用于儿童胆胰疾病的诊断和治疗，其有效性和安全性得到认可[15-16]。2017年欧洲胃肠内镜学会（European Society of Gastrointestinal Endoscopy，ESGE）及欧洲儿科胃肠病学、肝病学和营养学会（European Society for Pediatric Gastroenterology Hepatology and Nutrition，ESPGHAN）在儿童内镜指南中指出ERCP对儿童胰腺疾病治疗的适应证为慢性胰腺炎、急性复发性胰腺炎、胰腺分裂症、胰瘘以及胰腺假性囊肿[17]。因此，针对AAP所致复发性急性胰腺炎以及顽固性假性囊肿，内科治疗无效并且影响化疗进程以及生活质量的患儿，我们尝试ERCP干预。

本研究19例AAP患儿共行30例次ERCP操作，操作成功率为96.7%，与成人相似，所有患儿症状、胰腺炎发作次数、假性囊肿大小、BMI在ERCP操作后均有不同程度的好转。6例高淀粉酶血症患儿术后淀粉酶均恢复至正常。12例假性囊肿患儿中，8例患儿假性囊肿消失，4例患儿假性囊肿显著变小。13例复发性急性胰腺炎患儿中，11例术后无再发胰腺炎。3例患儿ERCP术后继续使用ASP治疗，其中1例患儿在应用ASP后出现3次轻症胰腺炎，症状及持续时间较ERCP术前胰腺炎发作时减轻，经药物治疗后治愈，3例患儿均顺利完成ASP疗程。

ERCP术后并发症包括PEP、感染、出血、穿孔等，发生率约为2.3%~32.7%[11,18-20]，发生率的不同可能与病因、病例数、操作方法、手术医师经验、并发症定义不同有关。本研究并发症发生率为33.3%，主要为PEP和术后感染，经内科抑酶、抗感染等治疗后治愈，未发生外科手术、穿孔、死亡病例。PEP是术后主要并发症，儿童PEP发生率为2%~20.7%，重症PEP发生率为0.3%~0.5%，本研究中PEP发生率为16.7%，均为急性轻症胰腺炎，并未高于本中心既往报道的PEP发生率（20.7%）[11,19]，提示白血病患儿基础疾病不会增加PEP的风险。本研究中术后感染发生率较高，为16.7%，高于本中心既往报道的2.7%，提示相比非白血病患儿，白血病患儿进行侵入性操作更易发生术后感染，这可能与原发病以及放化疗引起的骨髓抑制、免疫抑制等相关。因此，在进行ERCP操作前，应尽可能保持患儿血象于正常范围内，同时术前、术后进行积极预防感染及抗感染治疗。

本研究中ERCP下表现为胰管狭窄14例（73.7%），胰管结石9例（47.4%），提示胰管病变可能是胰腺炎反复发作的原因之一。胰管狭窄或结石导致胰管内压力增加、胰液排出不畅，从而诱发胰腺炎反复发作。而胰腺炎反复发作导致胰腺组织反复损伤和修复，引起胰腺组织纤维化、胰管周围瘢痕组织增生，导致胰管狭窄、变形，同时胰液分泌物中的蛋白质含量增加，并促使钙盐沉积，导致胰管结石形成。长此以往，可能发展为慢性胰腺炎，进一步加重胰管狭窄。

越来越多的共识表明，APP更容易合并假性囊肿，发生率约为23%[21]，其他原因导致胰腺炎的假性囊肿发生率为2%~16%[22]，本研究中共有12例患儿胰腺假性囊肿，保守治疗至少3个月，囊肿未被吸收，并且出现体重下降、影响后续ASP的使用。常规操作术式为ERPD以及EPS，术后8例患儿假性囊肿消失，1例患儿出现急性轻症胰腺炎发作1次，药物治疗后治愈；4例患儿假性囊肿明显缩小，术后无胰腺炎再发作。

综上所述，APP患儿如出现反复胰腺炎发作以及难以吸收的胰腺假性囊肿，内科保守治疗无效时，采取ERCP下治疗可有效减轻患儿临床症状、减少胰腺炎发作次数、提升BMI以及改善患儿生活质量。

本研究有几个局限性。首先，本研究为单中心回顾性研究，存在患者选择偏倚及混杂偏倚。其次，由于儿童ERCP仍处于发展阶段，手术技术及设备要求较高，特别是在白血病儿童的应用中更为罕见，因此样本量有限。最后，本研究的随访时间相对较短，平均为2.1年，未来的研究可能需要从多个中心扩大样本量，延长随访时间，以更好分析AAP患儿中应用ERCP的有效性及安全性。

利益冲突　所有作者声明不存在利益冲突

作者贡献声明　林珑：收集及分析数据，撰写及修改论文，审阅并批准最终稿；杨凯华：研究设计，分析和解读数据，审阅并批准最终稿；邓朝晖：研究设计，分析及解读数据，文稿的关键性修订，审阅并批准最终稿

参 考 文 献

[1] Nabi Z, Reddy DN. Advanced therapeutic gastrointestinal endoscopy in children—today and tomorrow[J]. Clin Endosc, 2018, 51(2):142-149. DOI: 10.5946/ce.2017.102.

优先出版

[2] Sun R, Xu X, Zheng Q, et al. Therapeutic endoscopic retrograde cholangiopancreatography for pediatric hepato-pancreato-biliary diseases: a systematic review and meta-analysis[J]. Front Pediatr, 2022, 10: 915085. DOI: 10.3389/fped.2022.915085.

[3] Zeng JQ, Deng ZH, Yang KH, et al. Endoscopic retrograde cholangiopancreatography in children with symptomatic pancreaticobiliary maljunction: a retrospective multicenter study[J]. World J Gastroenterol, 2019, 25(40): 6107-6115. DOI: 10.3748/wjg.v25.i40.6107.

[4] Jones B, Holland JF, Glidewell O, et al. Optimal use of L-asparaginase (NSC-109229) in acute lymphocytic leukemia [J]. Med Pediatr Oncol, 1977, 3(4): 387-400. DOI: 10.1002/mpo.2950030410.

[5] Sallan SE, Hitchcock-Bryan S, Gelber R, et al. Influence of intensive asparaginase in the treatment of childhood non-T-cell acute lymphoblastic leukemia[J]. Cancer Res, 1983, 43(11):5601-5607.

[6] Jaffe N, Traggis D, Das L, et al. L-asparaginase in the treatment of neoplastic diseases in children[J]. Cancer Res, 1971, 31(7):942-949.

[7] Kearney SL, Dahlberg SE, Levy DE, et al. Clinical course and outcome in children with acute lymphoblastic leukemia and asparaginase-associated pancreatitis[J]. Pediatr Blood Cancer, 2009, 53(2):162-167. DOI: 10.1002/pbc.22076.

[8] Raja RA, Schmiegelow K, Frandsen TL. Asparaginase-associated pancreatitis in children[J]. Br J Haematol, 2012, 159(1):18-27. DOI: 10.1111/bjh.12016.

[9] Banks PA, Bollen TL, Dervenis C, et al. Classification of acute pancreatitis—2012: revision of the Atlanta classification and definitions by international consensus[J]. Gut, 2013, 62(1): 102-111. DOI: 10.1136/gutjnl-2012-302779.

[10] 中华医学会外科学分会胰腺外科学组. 中国急性胰腺炎诊治指南(2021)[J]. 中国实用外科杂志, 2021, 41(7):739-746. DOI: 10.19538/j.cjps.issn1005-2208.2021.07.03.

[11] 中华医学会儿科学分会消化学组,国家儿童健康与疾病临床医学研究中心儿童消化疾病诊治协同创新联盟,中华儿科杂志编辑委员会. 儿童经内镜逆行胰胆管造影术临床应用管理规范专家共识(2024)[J]. 中华儿科杂志,2024,62(05): 396-401. DOI:10.3760/cma.j.cn112140-20231128-00392.

[12] Dumonceau JM, Kapral C, Aabakken L, et al. ERCP-related adverse events: European Society of Gastrointestinal Endoscopy (ESGE) guideline[J]. Endoscopy, 2020, 52(2): 127-149. DOI: 10.1055/a-1075-4080.

[13] Jiang J, Batra S, Zhang J. Asparagine: a metabolite to be targeted in cancers[J]. Metabolites, 2021, 11(6): 402. DOI: 10.3390/metabo11060402.

[14] Abu-El-Haija M, Hornung L, Lin TK, et al. Drug induced pancreatitis is the leading known cause of first attack acute pancreatitis in children[J]. Pancreatology, 2020, 20(6): 1103-1108. DOI: 10.1016/j.pan.2020.07.008.

[15] Rosen JD, Lane RS, Martinez JM, et al. Success and safety of endoscopic retrograde cholangiopancreatography in children [J]. J Pediatr Surg, 2017, 52(7): 1148-1151. DOI: 10.1016/j.jpedsurg.2017.01.051.

[16] Dişçi E, Peksöz R, Yıldız M, et al. Endoscopic Retrograde Cholangiopancreatography in pediatric patients[J]. J Laparoendosc Adv Surg Tech A, 2022, 32(3): 320-324. DOI: 10.1089/lap.2021.0517.

[17] Tringali A, Thomson M, Dumonceau JM, et al. Pediatric gastrointestinal endoscopy: European Society of Gastrointestinal Endoscopy (ESGE) and European Society for Paediatric Gastroenterology Hepatology and Nutrition (ESPGHAN) guideline executive summary[J]. Endoscopy, 2017, 49(1): 83-91. DOI: 10.1055/s-0042-111002.

[18] 程利, 王拥军. 儿童经内镜逆行胰胆管造影术61例临床分析[J]. 中华消化内镜杂志, 2020, 37(9): 657-660. DOI: 10.3760/cma.j.cn321463-20200517-00226.

[19] Deng Z, Zeng J, Lv C, et al. Prevalence and factors associated with post-endoscopic retrograde cholangiopancreatography pancreatitis in children[J]. Dig Dis Sci, 2021, 66(1): 224-230. DOI: 10.1007/s10620-020-06179-5.

[20] Thomson M, Tringali A, Dumonceau JM, et al. Paediatric Gastrointestinal Endoscopy: European Society for Paediatric Gastroenterology Hepatology and Nutrition and European Society of Gastrointestinal Endoscopy guidelines[J]. J Pediatr Gastroenterol Nutr, 2017, 64(1):133-153. DOI: 10.1097/MPG.0000000000001408.

[21] Raja RA, Schmiegelow K, Albertsen BK, et al. Asparaginase-associated pancreatitis in children with acute lymphoblastic leukaemia in the NOPHO ALL2008 protocol[J]. Br J Haematol, 2014, 165(1): 126-133. DOI: 10.1111/bjh.12733.

[22] Dua MM, Visser BC. Surgical approaches to chronic pancreatitis: indications and techniques[J]. Dig Dis Sci, 2017, 62(7):1738-1744. DOI: 10.1007/s10620-017-4526-x.

优先出版