中华医学会系列杂志

ISSN 1007-5232
CN 32-1463/R

中华消化内镜杂志®

ZHONGHUA XIAOHUA NEIJING ZAZHI

2025年9月 第42卷 第9期

CHINESE JOURNAL OF DIGESTIVE ENDOSCOPY

Volume 42 Number 9
September 2025

ISSN 1007-5232
09
9 771007 523250

cma cma cma

中华消化内镜杂志®

CHINESE JOURNAL OF DIGESTIVE ENDOSCOPY

月刊　1996年8月改刊　第42卷　第9期　2025年9月20日出版


微信：xhnjxw


新浪微博

主　管
中国科学技术协会

主　办
中华医学会
100710，北京市东四西大街42号

编　辑
中华消化内镜杂志编辑委员会
210003，南京市紫竹林3号
电话：(025)83472831，83478997
传真：(025)83472821
Email：xhnj@xhnj.com
http://www.zhxhnjzz.com
http://www.medjournals.cn

总编辑
张澍田

编辑部主任
唐涌进

出　版
《中华医学杂志》社有限责任公司
100710，北京市东四西大街42号
电话(传真)：(010)51322059
Email：office@cmaph.org

广告发布登记号
广登32010000093号

印　刷
江苏省地质测绘大队

发　行
范围：公开
国内：南京报刊发行局
国外：中国国际图书贸易集团有限公司
(北京399信箱，100048)
代号 M4676

订　购
全国各地邮政局
邮发代号 28-105

邮　购
中华消化内镜杂志编辑部
210003，南京市紫竹林3号
电话：(025)83472831
Email：xhnj@xhnj.com

定　价
每期25.00元，全年300.00元

中国标准连续出版物号
ISSN 1007-5232
CN 32-1463/R

2025年版权归中华医学会所有

未经授权，不得转载、摘编本刊文章，不得使用本刊的版式设计

除非特别声明，本刊刊出的所有文章不代表中华医学会和本刊编委会的观点

本刊如有印装质量问题，请向本刊编辑部调换

目　次

共识与指南

消化内镜内痔微创诊疗专家共识(2025，广州)…… 673
中华医学会消化内镜学分会内痔协作组

论　著

除菌后分化型与未分化型早期胃癌的临床特征分析 …… 687
邵琳琳　张倩　李鹏

内镜黏膜下剥离术后异时性早期胃癌的内镜及病理特征分析 …… 693
郭芷均　丁士刚　张静　俎明　张贺军　石岩岩

水压法在困难型早期消化道癌内镜黏膜下剥离术中的应用价值初探(含视频) …… 701
董骏　孙仁虎　余超　汪翰英　王耀辉　肖君

基于深度学习的人工智能模型在窄带光及近焦窄带光内镜图像中精确识别早期胃癌边界的临床研究 …… 707
茅晓喆　洪凯程　郭运博　王碧琳　李俊博　李锐

基于机器学习算法的老年胆心综合征最优预测模型的筛选及预测因素分析 …… 715
陈潇　张鸿晨　章宵晨　沈红璋　张筱凤

短篇论著

一次性子镜辅助肠道支架置入术在急性恶性结直肠梗阻中的应用价值(含视频) …… 722
王远志　周本刚　刘邦杰　姚光怀　李贵庆　李瑶瑶　薛峰　周明　丁岩冰

直肠良性淋巴滤泡性息肉15例的临床及内镜下表现分析 …… 726
吕小燕　张国霞　孟春丽　任洪波　李国栋

病例报道

内镜全层切除术治疗与系膜粘连的降结肠间质瘤1例 …… 731
周慧慧　马翠梅　赵京平　张曜文
超声内镜引导下经胃壁穿刺引流治疗胰腺假性囊肿合并继发性布-加综合征1例 …… 734
陈桂豪　欧阳博文　钟小生　陈彦辰　吴祥
内镜下阑尾残株腺瘤切除1例(含视频) …… 738
王伊凡　李群　刘晓峰

综　　述

电子染色内镜技术提升结肠镜检查质量的研究进展 …… 741
卫佳慧　徐庶怀　张桓伟　隋向宇　张颂　李兆申　赵胜兵　柏愚
超声内镜在肝脏疾病中的诊治进展 …… 746
王雅婷　朱新影　赵东强
贲门失弛缓症患者经口内镜下肌切开术后胃食管反流病的相关研究进展 …… 752
陈出新　吴红　王佳颖　汤凤婷　汤善宏

读者·作者·编者

《中华消化内镜杂志》2025年可直接使用英文缩写的常用词汇 …… 706
更正 …… 714
插页目次 …… 737

本刊稿约见第42卷第1期第82页、第7期第586页

本期责任编辑　许文立

本刊编辑部工作人员联系方式

唐涌进，Email：tang@xhnj.com
朱　悦，Email：zhuyue@xhnj.com
周　昊，Email：zhou@xhnj.com
钱　程，Email：qian@xhnj.com
顾文景，Email：gwj@xhnj.com
许文立，Email：xwl@xhnj.com

本刊投稿方式

登录《中华消化内镜杂志》官方网站http://www.zhxhnjzz.com进行在线投稿。


唐涌进


周　昊


顾文景


朱　悦


钱　程


许文立

（扫码添加编辑企业微信）

·病例报道·

内镜全层切除术治疗与系膜粘连的降结肠间质瘤 1 例

周慧慧　马翠梅　赵京平　张曜文
济宁医学院附属医院消化内科，济宁 272000
通信作者：张曜文，Email：zhangyaowenwyyx@163.com

【提要】 胃肠道间质瘤（gastrointestinal stromal tumor，GIST）可以发生在整个胃肠道及胃肠道外器官，发生在结肠和阑尾的 GIST 仅占所有 GIST 的 1%~2%。本文报道了 1 例与系膜粘连的降结肠 GIST 的内镜下治疗，采用内镜全层切除术成功切除，术后患者恢复良好。

【关键词】 胃肠道间质瘤；　结肠间质瘤；　内镜全层切除术

A case of endoscopic full thickness resection for descending colon stromal tumor with mesenteric adhesion

Zhou Huihui, Ma Cuimei, Zhao Jingping, Zhang Yaowen
Department of Gastroenterology, Affiliated Hospital of Jining Medical University, Jining 272000, China
Corresponding author: Zhang Yaowen, Email: zhangyaowenwyyx@163.com

患者男，67 岁，因“结肠息肉术后复查发现降结肠黏膜下隆起 1 个月”入院。既往“高血压病”病史，其他无特殊。入院前肠镜检查提示：降结肠可见一长径约 1.8 cm 黏膜下隆起，表面充血发红（图 1）。入院后完善小探头超声内镜检查：降结肠隆起处可见一局部切面大小约 15.7 mm×14.5 mm 低回声区，内部回声欠均匀，腔内外生长，起源于固有肌层，考虑间质瘤可能性大（图 2）。完善腹部强化 CT 检查：降结肠下段见一长径约 1.6 cm 突向肠腔轻度强化结节，未见淋巴结肿大（图 3）。结合患者病变部位、性质及部分腔外生长，建议患者行外科手术或行内镜全层切除术（endoscopic full thickness resection，EFR）。充分告知相关风险后，患者家属选择先行内镜下 EFR。

术前签署知情同意书，EFR 于静脉麻醉下进行。降结肠隆起处标记，黏膜下注射，Dual 刀边缘预切开，IT2 刀逐步剥离，术中血管丰富，止血钳充分止血，拟行牵引治疗，但肿物与固有肌层分界不清，与系膜粘连，牵引治疗失败，沿病变外缘逐步精细完整剥离肿物，2 枚尼龙圈联合金属夹闭合创面，右上腹穿刺排气，治疗结束（图 4）。术后禁食水、预防性抗生素、维持水电质平衡治疗，过程中出现局限性腹膜炎，经加强抗感染保守治疗后好转出院。

术后病理：完整肿物，包膜完整，大小约 2.0 cm×1.5 cm×1.5 cm；（降结肠）胃肠间质瘤，核分裂象<5 个/50 HPF，危险度分级极低（图 5）。免疫组化：CD117（+），Dog-1（+）（图 6）。术后复查创面愈合良好，未见淋巴结转移。

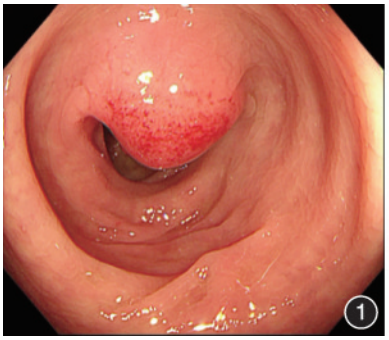

图 1　白光下见降结肠黏膜下隆起性病变

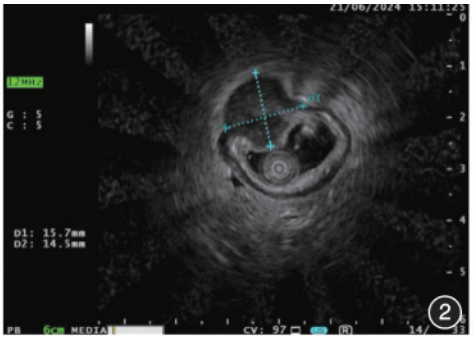

图 2　超声内镜下见腔内外生长，起源于固有肌层，内部回声欠均匀

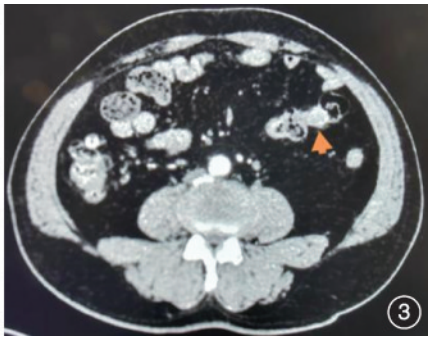

图 3　CT 见突向肠腔的轻度强化结节

DOI：10.3760/cma.j.cn321463-20240930-00445
收稿日期　2024-09-30　　**本文编辑**　顾文景
引用本文：周慧慧，马翠梅，赵京平，等. 内镜全层切除术治疗与系膜粘连的降结肠间质瘤 1 例[J]. 中华消化内镜杂志，2025，42(9)：731-733. DOI：10.3760/cma.j.cn321463-20240930-00445.

www.zhxhnjzz.com

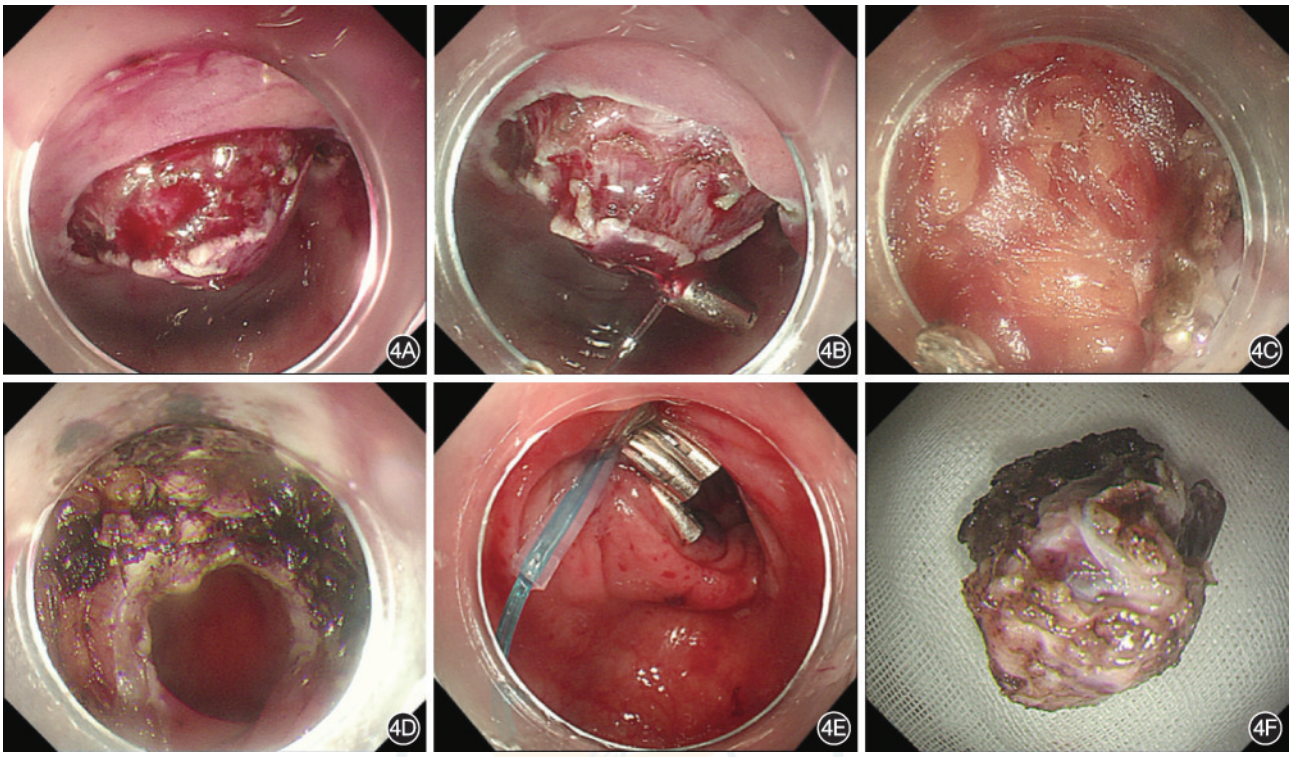

图 4　降结肠黏膜下隆起性病变的内镜下治疗过程　4A：切开黏膜及黏膜下层；4B：拟行牵引辅助切除；4C：逐步与系膜分离；4D：术后创面；4E：封闭创面；4F：切除标本

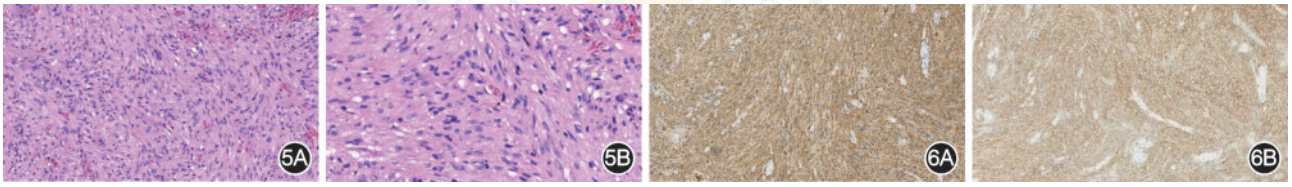

图 5　术后病理　5A：梭形细胞呈细纹状排列　HE　×20；5B：核分裂象<5个/50 HPF　HE　×40　　**图 6**　免疫组化　6A：CD117(+)　×40；6B：Dog-1(+)　×20

讨论　胃肠道间质瘤(gastrointestinal stromal tumor，GIST)可以发生在整个胃肠道及胃肠道外器官，最常见的部位为胃(60%~70%)，下消化道 GIST 约占 5%，其中直肠 GIST 的约占 3%[1]，而结肠和阑尾 GIST 仅占 1%~2%[2-3]。结肠 GIST 最常见的位置是乙状结肠(45.8%)，其次是横结肠(19.5%)、降结肠(12.5%)、升结肠(11.1%)和盲肠(11.1%)[4]。本例发生在降结肠，病变长径小于 2 cm，属于小 GIST 范畴。小 GIST 患者多无明显临床症状，随着规范化体检和消化内镜的普及，越来越多的小 GIST 被检出。小 GIST 有一定的恶性潜能，非胃来源小 GIST 生物学行为更差，一经发现，应积极切除[5-6]。研究显示内镜下切除治疗长径小于 5 cm 的胃 GIST 具有与腹腔镜、外科手术相当的完全切除率、并发症发生率及复发率，但内镜下切除治疗具有操作时间短、术中出血少、住院时间短及费用少的优势[7-10]，且从长期随访来看内镜下切除安全有效[11-13]，但对于结肠小 GIST 并无相关大规模及循证医学研究。本例患者有内镜下治疗意愿，在充分告知相关风险后施行内镜下切除治疗。

GIST 内镜治疗前均应行 CT、白光内镜及 EUS 评估。EUS 在评估肿瘤大小、形状和边缘的同时，可帮助明确肿瘤的起源层次和内部特征[14]。CT 在 GIST 的定位、生长方式评估及确定有无复发转移上具有重要价值[15]。本例超声内镜检查提示病变起源于固有肌层，腔内外生长，CT 未提示转移，内镜治疗方式选择 EFR。EFR 主要适用于术前 EUS 和 CT 评估起源于固有肌层并向浆膜外生长以及 ESD 术中发现瘤体与浆膜层紧密粘连而无法分离的 GIST[16]。相较于胃的 EFR，结肠 EFR 的消化道瘘和感染风险增加，我们的体会是：(1)GIST 破裂容易导致腹腔种植，需保证肿瘤完整切除，且保证瘤体完整包膜，需由 ESD、EFR 等经验丰富的内镜医师完成；(2)需重点注意处理浆膜侧血管，避免迟发性腹腔内出血；(3)术后创面较大，闭合张力过高，单纯金属夹封闭困难可选择尼龙绳圈套缝合，确保闭合确切；(4)本例行静脉麻醉，呼吸运动较大，如行气管插管麻醉，则能减少呼吸运动对手术视野的影响，减少手术难度，且减少气腹相关并发症的发生；(5)由于内镜消毒及无菌操作未达到外科手术的程度，尽量在术前 30 min 静滴抗生素，术后密切观察腹部体征、体温、肠功能情况，及早发现可能的并发症。

术后病理需谨慎对待。非胃小 GIST，核分裂象≤5/50 HPF

www.zhxhnjzz.com

者，复发转移风险为0；核分裂象>5/50 HPF者，复发转移风险在50%~54%[2]。应根据GIST术后危险度分级制定治疗后随访及治疗策略[16-17]。所有患者内镜下治疗后1年内，应于术后第3、6及12个月行内镜检查，评估伤口愈合及肿瘤复发情况[16]，且术后随访周期应足够长。

利益冲突　所有作者声明不存在利益冲突

参 考 文 献

[1] Kukar M, Kapil A, Papenfuss W, et al. Gastrointestinal stromal tumors (GISTs) at uncommon locations: a large population based analysis[J]. J Surg Oncol, 2015, 111(6): 696-701. DOI: 10.1002/jso.23873.

[2] Miettinen M, Lasota J. Gastrointestinal stromal tumors: pathology and prognosis at different sites[J]. Semin Diagn Pathol, 2006, 23(2): 70-83. DOI: 10.1053/j. semdp. 2006. 09.001.

[3] Patil A, Haval S, Nichkaode P, et al. Gastrointestinal stromal tumor: a clinicopathological study and management[J]. Cureus, 2023, 15(11):e49469. DOI: 10.7759/cureus.49469.

[4] Feng F, Tian Y, Liu Z, et al. Clinicopathological features and prognosis of colonic gastrointestinal stromal tumors: evaluation of a pooled case series[J]. Oncotarget, 2016, 7(26): 40735-40745. DOI: 10.18632/oncotarget.9196.

[5] 中国临床肿瘤学会胃肠间质瘤专家委员会, 中国抗癌协会胃肠间质瘤专业委员会, 中国医师协会外科医师分会胃肠道间质瘤诊疗专业委员会. 小胃肠间质瘤诊疗中国专家共识(2020年版)[J]. 临床肿瘤学杂志, 2020, 25(4): 349-355. DOI: 10.3969/j.issn.1009-0460.2020.04.012.

[6] Liu Z, Sun Y, Li Y, et al. Colonic gastrointestinal stromal tumor: a population-based analysis of incidence and survival [J]. Gastroenterol Res Pract, 2019, 2019: 3849850. DOI: 10.1155/2019/3849850.

[7] Zhu H, Zhao S, Jiao R, et al. Comparison of endoscopic versus laparoscopic resection for gastric gastrointestinal stromal tumors: a preliminary meta-analysis[J]. J Gastroenterol Hepatol, 2020, 35(11):1858-1868. DOI: 10.1111/jgh.15106.

[8] Chen T, Zhang YW, Lian JJ, et al. No-touch endoscopic full-thickness resection technique for gastric gastrointestinal stromal tumors[J]. Endoscopy, 2023, 55(6): 557-562. DOI: 10.1055/a-2013-1902.

[9] Du C, Chai N, Linghu E, et al. Clinical outcomes of endoscopic resection for the treatment of gastric gastrointestinal stromal tumors originating from the muscularis propria: a 7-year experience from a large tertiary center in China[J]. Surg Endosc, 2022, 36(2):1544-1553. DOI: 10.1007/s00464-021-08443-9.

[10] He B, Yan S, Li R, et al. A comparative study of treatment of gastrointestinal stromal tumors with laparoscopic surgery: a retrospective study[J]. J BUON, 2018, 23(3):820-825.

[11] Yu C, Liao G, Fan C, et al. Long-term outcomes of endoscopic resection of gastric GISTs[J]. Surg Endosc, 2017, 31(11): 4799-4804. DOI: 10.1007/s00464-017-5557-2.

[12] Chai Y, Lin B, Zhong J, et al. Long-term outcomes of endoscopic therapy versus surgical resection for 2-5 cm gastric gastrointestinal stromal tumors: a population-based comparative study[J]. Eur J Surg Oncol, 2024, 50(6):108262. DOI: 10.1016/j.ejso.2024.108262.

[13] Wallenhorst T, Jacques J, Lièvre A, et al. Endoscopic resection of a rectal gastrointestinal stromal tumor using the submucosal tunneling endoscopic resection (STER) technique [J]. Endoscopy, 2022, 54(6): E273-E274. DOI: 10.1055/a-1508-5241.

[14] Rösch T, Kapfer B, Will U, et al. Accuracy of endoscopic ultrasonography in upper gastrointestinal submucosal lesions: a prospective multicenter study[J]. Scand J Gastroenterol, 2002, 37(7):856-862.

[15] Choi H, Charnsangavej C, Faria SC, et al. Correlation of computed tomography and positron emission tomography in patients with metastatic gastrointestinal stromal tumor treated at a single institution with imatinib mesylate: proposal of new computed tomography response criteria[J]. J Clin Oncol, 2007, 25(13):1753-1759. DOI: 10.1200/JCO.2006.07.3049.

[16] 中华医学会消化内镜学分会消化内镜隧道技术协作组, 中国医师协会内镜医师分会, 北京医学会消化内镜学分会. 中国胃肠间质瘤内镜下诊治专家共识(2020,北京)[J]. 中华消化内镜杂志, 2021, 38(7): 505-514. DOI: 10.3760/cma. j. cn321463-20201208-00949.

[17] von Mehren M, Kane JM, Riedel RF, et al. NCCN Guidelines® insights: gastrointestinal stromal tumors, version 2.2022[J]. J Natl Compr Canc Netw, 2022, 20(11): 1204-1214. DOI: 10.6004/jnccn.2022.0058.

www.zhxhnjzz.com

健可诺®
国药准字H20213838

磷酸钠盐散
Sodium Phosphates Powder

广告

清肠品质卓越 舒适又方便

独特包装
控制用药风险



适 应 症 用于患者结肠X-光线及肠道内窥镜检查前或手术前清理肠道。

用法用量 本品用于肠道准备时服药一般分两次，每次服药1袋。
第一次服药时间在手术或检查前一天晚上7点，用法为用800ml以上温凉水溶解后服用。
第二次服药时间在手术或检查当天早上7点(或在操作或检查前至少3个小时)，或遵医嘱，用法同第一次。
为获得良好肠道准备效果，建议患者在可承受范围内多饮用水。

不良反应 常见的不良反应为腹胀、恶心、腹痛、呕吐，还可能会出现用药期间和用药后的短暂的电解质紊乱、乏力、眩晕、过敏反应、肝功能检查ALT，AST升高、肛门刺激症状。其他详见说明书。

禁 忌 1.本品禁用于先天性巨结肠、肠梗阻、腹水、充血性心脏病或肾功能衰竭患者。2.使用本品禁止联合使用其他缓泻药物。3.对本品中任何成份过敏者禁用。

健能药业 JEWELLAND

川药广审(文)第251011-01618号 生产企业:四川健能制药有限公司 本广告仅供医学药学专业人士阅读

SonoScape 开立

广告

HD-580

镜之所及 芯之所向



4K 4K显示

4-LED

SFI

VIST

Water Jet 辅助送水

One Step Connection 一键插拔

光电染色优化

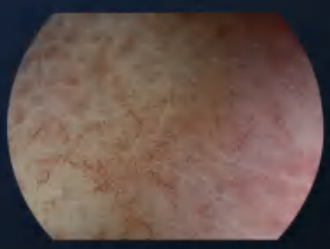

SFI-1

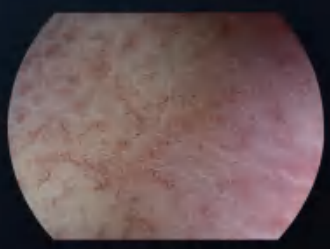

SFI-2

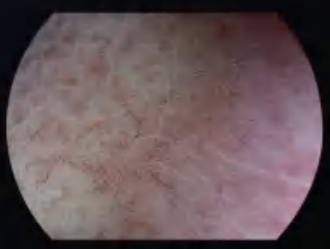

SFI-3



VIST-1



VIST-2



VIST-3

深圳开立生物医疗科技股份有限公司
SONOSCAPE MEDICAL CORP.
地址：深圳市南山区粤海街道麻岭社区高新中区科技中2路1号深圳软件园（2期）12栋201、202
电话：86-755-26722890

网站：www.sonoscape.com.cn
邮箱：sonoscape@sonoscape.net
禁忌内容或者注意事项详见说明书
粤械广审（文）第281218-07978号