中华医学会系列杂志

ISSN 1007-5232
CN 32-1463/R

# 中华消化内镜杂志®

ZHONGHUA XIAOHUA NEIJING ZAZHI

2025年8月 第42卷 第8期

# CHINESE JOURNAL OF DIGESTIVE ENDOSCOPY

Volume 42 Number 8
August 2025

ISSN 1007-5232

# 中华消化内镜杂志®

CHINESE JOURNAL OF DIGESTIVE ENDOSCOPY

月刊　1996年8月改刊　第42卷　第8期　2025年8月20日出版



微信:xhnjxw


新浪微博


**主　管**
中国科学技术协会

**主　办**
中华医学会
100710,北京市东四西大街42号

**编　辑**
中华消化内镜杂志编辑委员会
210003,南京市紫竹林3号
电话:(025)83472831,83478997
传真:(025)83472821
Email:xhnj@xhnj.com
http://www.zhxhnjzz.com
http://www.medjournals.cn

**总编辑**
张澍田

**编辑部主任**
唐涌进

**出　版**
《中华医学杂志》社有限责任公司
100710,北京市东四西大街42号
电话(传真):(010)51322059
Email:office@cmaph.org

**广告发布登记号**
广登32010000093号

**印　刷**
江苏省地质测绘大队

**发　行**
范围:公开
国内:南京报刊发行局
国外:中国国际图书贸易集团有限公司
(北京399信箱,100048)
代号 M4676

**订　购**
全国各地邮政局
邮发代号 28-105

**邮　购**
中华消化内镜杂志编辑部
210003,南京市紫竹林3号
电话:(025)83472831
Email:xhnj@xhnj.com

**定　价**
每期25.00元,全年300.00元

**中国标准连续出版物号**
ISSN 1007-5232
CN 32-1463/R



**2025年版权归中华医学会所有**

未经授权,不得转载、摘编本刊文章,不得使用本刊的版式设计

除非特别声明,本刊刊出的所有文章不代表中华医学会和本刊编委会的观点

本刊如有印装质量问题,请向本刊编辑部调换


## 目　次


### 共识与指南

食管、胃及结直肠癌早筛早诊早治专家建议(2025年,上海) …… 589
国家消化系统疾病临床医学研究中心
国家消化内科专业医疗质量控制中心
免疫与炎症全国重点实验室

### 论　著

基于多特征拟合诊断胃褪色调肿瘤性病变的人工智能系统的构建和验证 …… 596
曾晓铨　董泽华　李艳霞　邓云超　于红刚　陈明锴

亚甲蓝染色透光法在早期胃癌内镜黏膜下剥离术标本诊断中的价值 …… 602
贾梅　刘揆亮　徐瑞　岳冰　高杨　梅雪　陈光勇

幽门螺杆菌阴性早期胃癌的内镜及临床病理特征分析 …… 608
王伟华　刘福国　周璇　褚宇宁　田宇彬

内镜下肌切开不同术式治疗贲门失弛缓症的临床效果比较 …… 616
李英凡　郭涛　李晓青　胡耀文　吴晰　蒋青伟　杨爱明

计算机辅助检测系统对胃癌前病变和瘤变检出率影响的单中心自身对照研究 …… 622
王雯　黄丽　吴练练　于红刚

机器人智能化内镜转运系统在消化内镜中心的应用效果 …… 628
白建荣　程君　王鑫　曹丽娜　李静怡　孙东东　王娟　贾晓丽
丛涛　季锐　左秀丽

优化饮食限制下2.0 L与1.5 L聚乙二醇结肠镜肠道准备质量的比较:一项多中心随机对照研究 …… 634
潘鹏　王玉萍　高君妍　李晓菲　季大年　李昊燃　柏愚

### Meta分析

ATP生物荧光测定法检测软式内镜清洗消毒效果的meta分析 …… 639
赵灿　李隆松　韩珂　毕雅维　令狐恩强　柴宁莉

## 短篇论著


吸引器连接管联合胃镜可视性清除血凝块装置在上消化道大出血中的应用(含视频) …… 645
程俊　张俊君　张松　王亚洲　徐维田　高欣

115条外来内镜消毒前后微生物污染调查及建议 …… 649
骆孜　王缃兰　黄兴民　商任铎　张才庆　于红刚　刘军


## 病例报道


超声内镜引导一步法胆总管十二指肠吻合术治疗十二指肠腺癌2例 …… 653
陈燕　陈洁

胃错构瘤性内翻性息肉超声内镜动态观察1例 …… 655
王浩　张燕　刘虹　李国栋

多环牵引辅助内镜下切除阑尾口环周隆起型息肉样病变1例(含视频) …… 658
任剑珍　黄思霖　李博


## 综　　述


人工智能在胆胰疾病内镜诊治中的研究进展 …… 660
梁雅文　朱敏　翟亚奇　李明阳

结肠镜检查先端辅助装置研究进展 …… 665
刘叶婷　刘璐　高雪梅　申航　路璐　熊英

胰腺包裹性坏死内镜下坏死组织清除术的时机及技术进展 …… 669
李俊仪　张俊文


## 读者·作者·编者


《中华消化内镜杂志》2025年可直接使用英文缩写的常用词汇 …… 601

插页目次 …… 664



**本刊稿约见第42卷第1期第82页、第7期第586页**



**本期责任编辑**　朱悦

**本刊编辑部工作人员联系方式**

唐涌进，Email：tang@xhnj.com　　朱　悦，Email：zhuyue@xhnj.com

周　昊，Email：zhou@xhnj.com　　钱　程，Email：qian@xhnj.com

顾文景，Email：gwj@xhnj.com　　许文立，Email：xwl@xhnj.com

**本刊投稿方式**

登录《中华消化内镜杂志》官方网站http://www.zhxhnjzz.com进行在线投稿。



唐涌进


周　昊


顾文景


朱　悦


钱　程


许文立

（扫码添加编辑企业微信）

·病例报道·

# 多环牵引辅助内镜下切除阑尾口环周隆起型息肉样病变1例(含视频)

扫码查看操作视频

任剑珍　黄思霖　李博
深圳大学附属华南医院消化内科,深圳 518116
通信作者:黄思霖,Email:silinhuang@szu.edu.cn

【提要】 本文报道1例多环牵引辅助内镜下切除阑尾口环周病变,结合文献探讨牵引装置的引入提高了内镜黏膜下剥离术的效率及安全性。

【关键词】 牵引;　阑尾口环周病变;　内镜黏膜下剥离术;　多环牵引

**Multi-loop traction-assisted endoscopic resection of a circumferential protruding polypoid lesion at the orifice of the appendix: a case report (with video)**

*Ren Jianzhen, Huang Silin, Li Bo*
*Department of Gastroenterology, South China Hospital of Shenzhen University, Shenzhen 518116, China*
*Corresponding author: Huang Silin, Email: silinhuang@szu.edu.cn*

患者女,50岁,2022年7月因"发现盲肠息肉1 d"入院,患者1天前外院体检肠镜发现"一枚阑尾口息肉,色调发红,长径约12 mm,边界欠清晰",为求进一步治疗就诊我院。患者既往有腰椎手术史,否认高血压、糖尿病及冠心病病史。入院体查及实验室检查无异常;阑尾超声和计算机断层扫描显示无阑尾炎或阑尾腔肿瘤侵犯。再次行结肠镜检查,明确阑尾口病变,插镜至盲肠见阑尾内口处一枚环周隆起型息肉样病变,表面呈分叶结节状,透明帽推移并展开阑尾瓣膜无法窥见瘤体全貌,一侧向阑尾内口内腔生长,边界无法完整显露(图1);联动成像技术模式下瘤体视野内色调发红,视野内部分病灶大小约2.0 cm×2.5 cm,蓝光成像技术模式观察视野内呈Jnet 2A型,拟行内镜黏膜下剥离术(endoscopic submucosal dissection, ESD)(见视频)。与家属沟通后,家属同意并签署知情同意书。患者全身麻醉后气管插管,$CO_2$注气,取右侧卧位;肠镜佩戴透明帽,充分冲洗后暴露阑尾开口及病变,在阑尾内口周围约0.5 cm予以标记;黏膜下注射0.9%氯化钠溶液+靛胭脂混合液,病变抬举良好(图2),用一次性高频电切刀沿病灶在橡皮圈腔内牵引下辅助环周切开黏膜(图3),随后用一次性8字环牵引病变对侧腔内黏膜辅助电切刀继续在黏膜下层逐步剥离(图4),将阑尾黏膜完整剥离后离断(图5),完整切除病变;创面用电切刀电凝处理裸露血管,反复冲洗创面无渗血,用6枚金属夹封闭黏膜缺损周围的伤口表面,保持阑尾腔的通畅(图6、7)。留取标本伸展固定送检(图8)。术后病理结果证实绒毛状管状腺瘤,局部腺体高级别上皮内瘤变,ESD切缘阴性(图9)。

**讨论**　ESD是消化道早期肿瘤的重要治疗手段,因高完整切除率在临床广泛应用,但其并发症(如出血、穿孔)仍不容忽视[1]。对于阑尾口环周隆起型病变,因解剖特殊性,常规ESD面临更大挑战。本文通过多环牵引辅助技术完成病变切除,结合文献深入探讨其临床价值。

阑尾口位于盲肠末端,解剖结构特殊,肠壁仅1~2 mm厚,黏膜下层疏松且血供丰富,受呼吸运动、肠道蠕动及注气影响,病灶位置易动态变化。环周病变常累及阑尾内口,部分向阑尾腔延伸,加阑尾瓣膜遮挡,导致边界暴露困难,如本例中透明帽推移后仍无法完整显露瘤体,增加了操作难度。与食管、胃、直肠等部位ESD相比,右半结肠进镜深,阑尾口操作空间狭窄,内镜器械活动受限,右半结肠ESD穿孔发生率达3.2%~8.5%,显著高于左半结肠,阑尾口附近病变风险更高,因黏膜下层与固有肌层界限模糊,过度剥离易致穿孔,剥离不足则可能残留[2]。

视野清晰是ESD成功的关键,牵引技术为此提供重要支持。常规ESD操作中,随着病变剥离,已分离的组织常常因重力作用覆盖在创面上,影响后续操作视野的暴露,而牵引技术可有效改善这一问题[3]。一项荟萃分析报道,牵引辅助ESD能够提高黏膜下层可视化水平,缩短ESD手术时间,减少并发症发生[4]。早期单环牵引仅能单方向牵拉,难

**DOI**:10.3760/cma.j.cn321463-20241217-00435
**收稿日期**　2025-12-17　　**本文编辑**　许文立
**引用本文**:任剑珍, 黄思霖, 李博. 多环牵引辅助内镜下切除阑尾口环周隆起型息肉样病变1例(含视频)[J]. 中华消化内镜杂志, 2025, 42(8): 658-659. DOI: 10.3760/cma.j.cn321463-20241217-00435.

www.zhxhnjzz.com

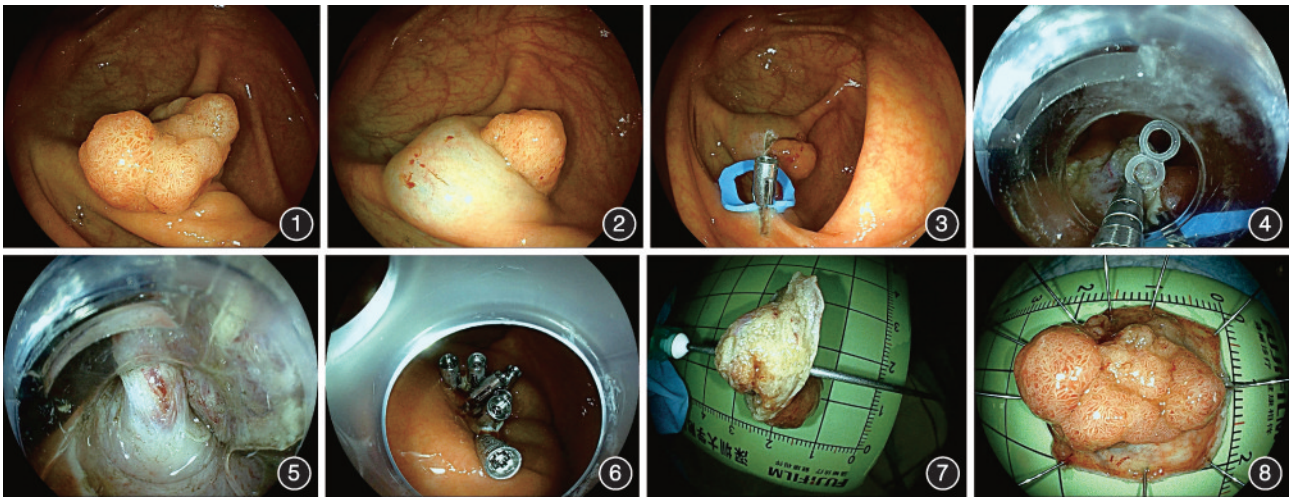

**图 1**　内镜下阑尾内口处一枚环周隆起型息肉样病变，表面呈分叶结节状　**图 2**　黏膜下注射病变抬举良好　**图 3**　橡皮圈腔内牵引　**图 4**　一次性 8 字环牵引病变对侧腔内黏膜　**图 5**　阑尾黏膜完整剥离　**图 6**　金属夹封闭创面　**图 7**　手术切除病变标本　**图 8**　标本伸展固定

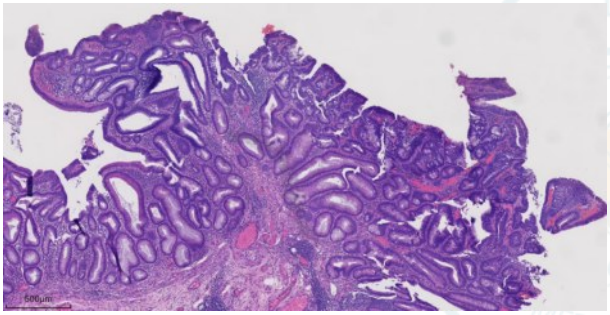

**图 9**　术后病理提示绒毛状管状腺瘤，局部腺体高级别上皮内瘤变　HE　×40

以满足环周病变需求[5]；内镜缝合或磁控牵引操作复杂，易受肠道运动干扰[6]。多环牵引技术通过多环协同实现动态多角度牵引，如本例先以橡皮圈环周固定建立初始张力，再用 8 字环牵拉对侧黏膜，使黏膜下层充分暴露，减少黏膜下注射量及出血量，缩短剥离时间[7]。研究证实，多环牵引可使右半结肠 ESD 手术时间缩短 28.6%，不完全切除率从 15.3% 降至 4.7%[8]。

本例操作中，多环牵引的应用有明确要点：标记点距病灶边缘 0.5 cm，避免牵拉时脱落；黏膜下注射混合液确保抬举良好；通过双环协同牵引暴露术野，精准剥离；术后用金属夹封闭创面并保持阑尾通畅，降低梗阻及阑尾炎风险[9]。术后病理证实为绒毛状管状腺瘤伴高级别上皮内瘤变，切缘阴性，达到治愈性切除，体现了该技术在保留器官功能同时实现微创治疗的优势[5]。当然，多环牵引技术存在局限，对长径>3 cm 的环周病变，可能因牵拉范围不足影响视野；需术者熟练掌握器械协同，初学者可能延长操作时间。未来可降解牵引环的研发或进一步优化该技术[10]。综上，多环牵引辅助技术通过改善视野、减少并发症，为阑尾口环周病变的 ESD 治疗提供了安全有效的方案，但其长期疗效仍需大样本研究验证。

**利益冲突**　所有作者声明不存在利益冲突

## 参　考　文　献


[1] Isomoto H, Shikuwa S, Yamaguchi N, et al. Endoscopic submucosal dissection for early gastric cancer: a large-scale feasibility study[J]. Gut, 2009, 58(3):331-336. DOI: 10.1136/gut.2008.165381.

[2] 陈伟琴, 胡明富, 季峰. 不同病变部位和年龄段患者内镜黏膜下剥离术后并发症发生率的比较[J]. 中华消化杂志, 2019, 39(7): 473-477. DOI: 10.3760/cma. j.issn.0254-1432.2019.07.007.

[3] Xian X, Huang S, Liao S, et al. Endoscopic submucosal dissection with dental floss traction for the treatment of a superficial tumor in the horizontal part of the duodenum[J]. Endoscopy, 2024, 56 (Suppl 1): E394-E395. DOI: 10.1055/a-2307-6039.

[4] Su YF, Cheng SW, Chang CC, et al. Efficacy and safety of traction-assisted endoscopic submucosal dissection: a meta-regression of randomized clinical trials[J]. Endoscopy, 2020, 52(5):338-348. DOI: 10.1055/a-1106-3761.

[5] Nagata M. Advances in traction methods for endoscopic submucosal dissection: what is the best traction method and traction direction? [J]. World J Gastroenterol, 2022, 28(1): 1-22. DOI: 10.3748/wjg.v28.i1.1.

[6] Tsuji K, Yoshida N, Nakanishi H, et al. Recent traction methods for endoscopic submucosal dissection[J]. World J Gastroenterol, 2016, 22(26): 5917-5926. DOI: 10.3748/wjg.v22.i26.5917.

[7] 朱丹丹, 窦晓坛, 郭慧敏, 等. 内镜黏膜下剥离术中 8 字环辅助牵引的效果及安全性初探[J]. 中华消化内镜杂志, 2024, 41(1):65-67. DOI: 10.3760/cma.j.cn321463-20230407-00183.

[8] Suzuki Y, Tanuma T, Nojima M, et al. Comparison of dissection speed during colorectal ESD between the novel multiloop (M-loop) traction method and ESD methods without traction[J]. Endosc Int Open, 2020, 8(7): E840-E847. DOI: 10.1055/a-1161-8596.

[9] Rickert A, Bönninghoff R, Post S, et al. Appendix stump closure with titanium clips in laparoscopic appendectomy[J]. Langenbecks Arch Surg, 2012, 397(2):327-331. DOI: 10.1007/s00423-011-0869-5.

[10] Matsui H, Tamai N, Futakuchi T, et al. Multi-loop traction device facilitates gastric endoscopic submucosal dissection: ex vivo pilot study and an inaugural clinical experience[J]. BMC Gastroenterol, 2022, 22(1): 10. DOI: 10.1186/s12876-021-02085-w.


www.zhxhnjzz.com

JUMPCAN 济川药业

广 告

苏药广审(文)第251216-18726号
本广告仅供医学药学专业人士阅读




国药准字H20223027

仿制药一致性评价

**新一代肠道清洁剂**

**肠镜检查豁然开朗**

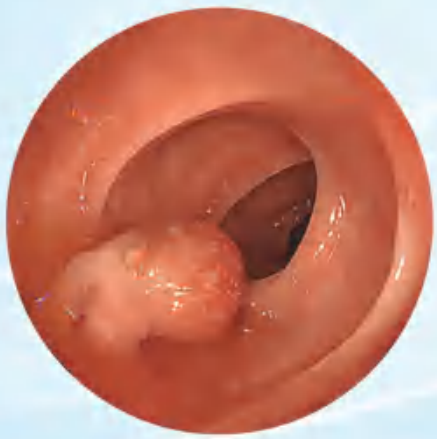

# 川倍清

# 硫酸镁钠钾口服用浓溶液

【适 应 症】本品适用于成人，用于任何需要清洁肠道的操作前的肠道清洁（如需要肠道可视化的操作包括内镜、放射性检查、外科手术）。
本品不用于治疗便秘。

【用法用量】分剂量（两日）用法

检查前或术前一天：

检查前或术前一天的傍晚（如下午18点），按照下文的说明用药：

· 将一瓶本品中的内容物倒入包装附带的杯子中，用水稀释至刻度线（即约为0.5升）。

· 患者饮用此稀释液后两小时内，再将水或澄清液体加入杯中，连饮两杯（即约为一升）。

检查或手术当天：

检查或手术当天早晨（夜间服药后10到12小时），重复前一天傍晚的服药方法：

· 将另一瓶本品中的内容物倒入包装附带的杯子中，用水稀释至刻度线（即约为0.5升）。

· 患者饮用此稀释液后两小时内，再将水或澄清液体加入杯中，连饮两杯（即约为一升）。

本品稀释溶液和随后的水或澄清液体的服用，在没有麻醉的情况下应在检查或手术前至少一小时之前完成。在麻醉的情况下，一般在检查或手术前至少两小时之前完成，同时遵照医生和麻醉师的指示。

检查或手术后：

为了补充在检查或手术准备阶段的液体流失，应鼓励患者随后饮用足够量的液体以保持充分的水合状态。

济川药业集团有限公司
JUMPCAN PHARMACEUTICAL GROUP CO., LTD.
地址：江苏省泰兴市大庆西路宝塔湾 邮政编码：225441
电话：400-118-9696 传真：0523-87606917

健可诺®
国药准字H20213838

# 磷酸钠盐散
Sodium Phosphates Powder

广告

## 清肠品质卓越 舒适又方便

独特包装
控制用药风险




**适 应 症** 用于患者结肠X-光线及肠道内窥镜检查前或手术前清理肠道。

**用法用量** 本品用于肠道准备时服药一般分两次，每次服药1袋。
第一次服药时间在手术或检查前一天晚上7点，用法为用800ml以上温凉水溶解后服用。
第二次服药时间在手术或检查当天早上7点(或在操作或检查前至少3个小时)，或遵医嘱，用法同第一次。
为获得良好肠道准备效果，建议患者在可承受范围内多饮用水。

**不良反应** 常见的不良反应为腹胀、恶心、腹痛、呕吐，还可能会出现用药期间和用药后的短暂的电解质紊乱、乏力、眩晕、过敏反应、肝功能检查ALT，AST升高、肛门刺激症状。其他详见说明书。

**禁 忌** 1.本品禁用于先天性巨结肠、肠梗阻、腹水、充血性心脏病或肾功能衰竭患者。2.使用本品禁止联合使用其他缓泻药物。3.对本品中任何成份过敏者禁用。

健能药业 JEWELLAND

川药广审(文)第251011-01618号 生产企业:四川健能制药有限公司 本广告仅供医学药学专业人士阅读