中华医学会系列杂志

ISSN 1007-5232
CN 32-1463/R

中华消化内镜杂志®

ZHONGHUA XIAOHUA NEIJING ZAZHI

2025年9月 第42卷 第9期

CHINESE JOURNAL OF DIGESTIVE ENDOSCOPY

Volume 42 Number 9
September 2025

ISSN 1007-5232
09
9 771007 523250

cma cma cma

中华消化内镜杂志®

CHINESE JOURNAL OF DIGESTIVE ENDOSCOPY

月刊　1996年8月改刊　第42卷　第9期　2025年9月20日出版


微信：xhnjxw


新浪微博

主　管
中国科学技术协会

主　办
中华医学会
100710，北京市东四西大街42号

编　辑
中华消化内镜杂志编辑委员会
210003，南京市紫竹林3号
电话：(025)83472831，83478997
传真：(025)83472821
Email：xhnj@xhnj.com
http://www.zhxhnjzz.com
http://www.medjournals.cn

总编辑
张澍田

编辑部主任
唐涌进

出　版
《中华医学杂志》社有限责任公司
100710，北京市东四西大街42号
电话(传真)：(010)51322059
Email：office@cmaph.org

广告发布登记号
广登32010000093号

印　刷
江苏省地质测绘大队

发　行
范围：公开
国内：南京报刊发行局
国外：中国国际图书贸易集团有限公司
(北京399信箱，100048)
代号 M4676

订　购
全国各地邮政局
邮发代号 28-105

邮　购
中华消化内镜杂志编辑部
210003，南京市紫竹林3号
电话：(025)83472831
Email：xhnj@xhnj.com

定　价
每期25.00元，全年300.00元

中国标准连续出版物号
ISSN 1007-5232
CN 32-1463/R

2025年版权归中华医学会所有

未经授权，不得转载、摘编本刊文章，不得使用本刊的版式设计

除非特别声明，本刊刊出的所有文章不代表中华医学会和本刊编委会的观点

本刊如有印装质量问题，请向本刊编辑部调换

目　次

共识与指南

消化内镜内痔微创诊疗专家共识(2025，广州)…… 673
中华医学会消化内镜学分会内痔协作组

论　著

除菌后分化型与未分化型早期胃癌的临床特征分析 …… 687
邵琳琳　张倩　李鹏

内镜黏膜下剥离术后异时性早期胃癌的内镜及病理特征分析 …… 693
郭芷均　丁士刚　张静　俎明　张贺军　石岩岩

水压法在困难型早期消化道癌内镜黏膜下剥离术中的应用价值初探(含视频) …… 701
董骏　孙仁虎　余超　汪翰英　王耀辉　肖君

基于深度学习的人工智能模型在窄带光及近焦窄带光内镜图像中精确识别早期胃癌边界的临床研究 …… 707
茅晓喆　洪凯程　郭运博　王碧琳　李俊博　李锐

基于机器学习算法的老年胆心综合征最优预测模型的筛选及预测因素分析 …… 715
陈潇　张鸿晨　章宵晨　沈红璋　张筱凤

短篇论著

一次性子镜辅助肠道支架置入术在急性恶性结直肠梗阻中的应用价值(含视频) …… 722
王远志　周本刚　刘邦杰　姚光怀　李贵庆　李瑶瑶　薛峰　周明　丁岩冰

直肠良性淋巴滤泡性息肉15例的临床及内镜下表现分析 …… 726
吕小燕　张国霞　孟春丽　任洪波　李国栋

病例报道

内镜全层切除术治疗与系膜粘连的降结肠间质瘤1例 …… 731
周慧慧　马翠梅　赵京平　张曜文
超声内镜引导下经胃壁穿刺引流治疗胰腺假性囊肿合并继发性布-加综合征1例 …… 734
陈桂豪　欧阳博文　钟小生　陈彦辰　吴祥
内镜下阑尾残株腺瘤切除1例(含视频) …… 738
王伊凡　李群　刘晓峰

综　　述

电子染色内镜技术提升结肠镜检查质量的研究进展 …… 741
卫佳慧　徐庶怀　张桓伟　隋向宇　张颂　李兆申　赵胜兵　柏愚
超声内镜在肝脏疾病中的诊治进展 …… 746
王雅婷　朱新影　赵东强
贲门失弛缓症患者经口内镜下肌切开术后胃食管反流病的相关研究进展 …… 752
陈出新　吴红　王佳颖　汤凤婷　汤善宏

读者·作者·编者

《中华消化内镜杂志》2025年可直接使用英文缩写的常用词汇 …… 706
更正 …… 714
插页目次 …… 737

本刊稿约见第42卷第1期第82页、第7期第586页

本期责任编辑　许文立

本刊编辑部工作人员联系方式

唐涌进，Email：tang@xhnj.com
朱　悦，Email：zhuyue@xhnj.com
周　昊，Email：zhou@xhnj.com
钱　程，Email：qian@xhnj.com
顾文景，Email：gwj@xhnj.com
许文立，Email：xwl@xhnj.com

本刊投稿方式

登录《中华消化内镜杂志》官方网站http://www.zhxhnjzz.com进行在线投稿。


唐涌进


周　昊


顾文景


朱　悦


钱　程


许文立

（扫码添加编辑企业微信）

·短篇论著·

一次性子镜辅助肠道支架置入术在急性恶性结直肠梗阻中的应用价值(含视频)

扫码查看操作视频

王远志[1]　周本刚[2]　刘邦杰[1]　姚光怀[1]　李贵庆[1]　李瑶瑶[1]　薛峰[3]　周明[3]　丁岩冰[1]
[1]扬州大学附属医院消化内科,扬州 225000;[2]江苏省苏北人民医院消化内科,扬州 225000;[3]扬州大学附属医院胃肠外科,扬州 225000
通信作者:丁岩冰,Email: ybding@yzu.edu.cn

【提要】 为探讨一次性子镜辅助肠道金属支架置入术在急性恶性结直肠梗阻中的应用价值,回顾性分析2023年6月至2024年7月在扬州大学附属医院消化内镜中心因急性恶性结直肠梗阻行一次性子镜辅助肠道金属支架置入术治疗的患者的临床资料,分析子镜辅助肠道金属支架置入术的技术成功率、临床成功率、手术操作时间、术后并发症以及一期外科手术切除吻合率等。共纳入16例患者,男10例,女6例,年龄(72.19±9.40)岁。8例(50.00%)梗阻位于降结肠,6例(37.50%)位于乙状结肠,1例(6.25%)位于直肠-乙状结肠交界处,1例(6.25%)位于横结肠脾曲。16例患者均成功放置支架,技术成功率100.00%(16/16)。1例(6.25%)患者放置支架后梗阻症状未缓解,临床成功率为93.75%(15/16)。16例患者的内镜手术操作时间为(37.8±13.9)min。所有患者术后无出血、穿孔及支架移位或脱落情况。16例患者中有14例后续行外科手术治疗,一期外科手术切除吻合率为71.43%(10/14)。本研究初步认为基于一次性子镜辅助下肠道金属支架置入术治疗急性恶性结直肠梗阻安全有效,且无辐射。

【关键词】 结直肠肿瘤;　一次性子镜;　恶性肠梗阻;　肠道支架

基金项目:国家自然科学基金项目(82273084);扬州市“十三五”科教强卫专项基金(YXZX20184);扬州市医学重点学科项目(YZYXZDXK-12)

Application value of intestinal stent placement assisted by disposable subscope for acute malignant colorectal obstruction (with video)

Wang Yuanzhi[1], Zhou Bengang[2], Liu Bangjie[1], Yao Guanghuai[1], Li Guiqing[1], Li Yaoyao[1], Xue Feng[3], Zhou Ming[3], Ding Yanbing[1]
[1]Department of Gastroenterology, Affiliated Hospital of Yangzhou University, Yangzhou 225000, China; [2]Department of Gastroenterology, Northern Jiangsu People's Hospital, Yangzhou 225000, China; [3]Department of Gastrointestinal Surgery, Affiliated Hospital of Yangzhou University, Yangzhou 225000, China
Corresponding author: Ding Yanbing, Email: ybding@yzu.edu.cn

【Summary】 To investigate the application value of disposable subscope-assisted intestinal metal stent placement in the treatment for acute malignant colorectal obstruction, a retrospective analysis was conducted on the patients who underwent intestinal metal stent placement assisted by disposable subscope for acute malignant colorectal obstruction at the Digestive Endoscopy Center, Affiliated Hospital of Yangzhou University from June 2023 to July 2024. The technical success rate, clinical success rate, operation time, postoperative complications and first-stage surgical resection anastomosis rate of intestinal metal stent placement assisted by subscope were analyzed. Among the 16 included patients, there were 10 males and 6 females, with the age of 72.19±9.40 years. Obstruction occurred at the descending colon in 8

DOI:10.3760/cma.j.cn321463-20250303-00427
收稿日期 2025-03-03　　**本文编辑** 许文立
引用本文:王远志, 周本刚, 刘邦杰, 等. 一次性子镜辅助肠道支架置入术在急性恶性结直肠梗阻中的应用价值(含视频)[J]. 中华消化内镜杂志, 2025, 42(9): 722-726. DOI: 10.3760/cma.j.cn321463-20250303-00427.

www.zhxhnjzz.com

cases (50.00%), at the sigmoid colon in 6 cases (37.50%), at the rectosigmoid junction in 1 case (6.25%), and at the splenic flexure of the transverse colon in 1 case (6.25%). All 16 patients successfully underwent stent placement, with a technical success rate of 100.00% (16/16). Obstruction symptoms did not relieve in one patient (6.25%) after stent placement, resulting in a clinical success rate of 93.75% (15/16). The endoscopic operation time for the 16 patients was 37.8±13.9 minutes. No bleeding, perforation, stent displacement, or detachment occurred after the operation. Fourteen patients underwent subsequent surgical treatment, the first-stage surgical resection anastomosis rate was 71.43% (10/14). This preliminary study suggests that the disposable subscope-assisted intestinal metal stent placement for the treatment of acute malignant colorectal obstruction is safe and effective, with no radiation exposure.

【**Key words**】 Colorectal tumor; Disposable subscope; Malignant intestinal obstruction; Intestinal stent

Fund program: National Natural Science Foundation of China (82273084); Yangzhou Strengthening Healthcare through Science and Education Project of the 13th Five-Year Plan (YXZX20184); Medical Key Disciplines of Yangzhou (YZYXZDXK-12)

结直肠癌是全球第三大常见的恶性肿瘤，同时也是癌症死亡的第二大原因[1]。据统计，2020年全球新发结直肠癌病例有193.2万例，并造成近93.5万人死亡[1]。我国为结直肠癌高发病率国家，2022年我国结直肠癌新发病例约51.7万，占所有癌症的10.7%，仅次于肺癌[2]。有7%~29%的结直肠癌患者会出现结直肠梗阻[3]。目前内镜下放置自膨胀金属支架作为一种微创手术，可以快速缓解患者的梗阻症状并避免紧急手术，已在临床中广泛开展[3-5]。但国内外内镜下肠道金属支架置入术多在X线引导下完成操作，需要在单独的介入室完成，且存在对医护人员和患者造成射线损伤的弊端。因此，本研究首次采用非X线下一次性胆胰管内镜导管（子镜）辅助下肠道金属支架置入术，初步探讨该方法在急性恶性结直肠梗阻治疗中的有效性和安全性，为临床内镜治疗急性恶性结直肠梗阻提供新选择。

一、资料与方法

1.临床资料收集

回顾性收集2023年6月至2024年7月在扬州大学附属医院消化内镜中心因急性恶性结直肠梗阻行一次性子镜辅助下肠道金属支架置入术的患者资料。研究对象纳入标准：（1）经临床和病理诊断的结直肠恶性肿瘤伴梗阻的患者；（2）年龄>18岁；（3）知情同意且积极配合行一次性子镜辅助下肠道金属支架置入术。排除资料不全的患者。本研究得到了扬州大学附属医院伦理委员会的批准，伦理批号为2022-YKL9-（课02）。

2.方法

（1）器械准备：电子结肠镜（日本奥林巴斯，CF-HQ290I，镜长1.3 m，管道3.7 mm）、一次性使用胆胰管内镜导管（杭州莱恩瑟特，工作长度2 140 mm，直径2.9 mm）、肠道金属支架（南微医学，NST74-331-20，直径20 mm）、可旋转胆胰管切开刀（杭州安杰思，AG-5091-052，工作长度1 800 mm）、黄斑马导丝［美国波士顿科学，0.035英寸（1英寸=2.54 cm），长度450 cm］。

（2）患者术前准备：术前患者完善血常规、凝血功能、血生化、腹部CT、心电图等检查，予以禁食水、抗感染、胃肠减压、灌肠、补液维持水电解质酸碱平衡、改善患者一般状态等治疗，与患者家属进行充分沟通，获得知情同意并签署知情同意书。

（3）手术操作过程：患者予以清洁灌肠后，取左侧卧位，电子结肠镜循腔进镜至狭窄处，经活检孔道置入造影导管或者切开刀（可旋转），并置入黄斑马导丝，选择性插管并将导丝越过狭窄段，在导丝越过狭窄段后，退出造影导管，在导丝引导下置入一次性子镜，利用子镜成像系统，观察狭窄段上方的肠黏膜，确定肿瘤梗阻狭窄的范围，撤出子镜，经肠镜活检孔道置入非覆膜肠道金属支架，直视下释放支架，确保肠道支架的两端超过狭窄段2 cm，见大量粪水排出则证明支架置放成功（图1，视频）。

（4）术后处理及后续治疗：术后观察患者腹痛、腹胀缓解情况、排便情况，监测生命体征，适当给予静脉营养支持1~2 d，注意维持水电解质及酸碱平衡，予以复查腹部X线或CT了解肠腔扩张情况及支架是否移位等，根据患者一般情况、临床表现及影像学表现等决定进食时间，饮食由流质逐步向半流质过渡。根据患者一般情况和意愿，10~14 d后行下一步手术治疗。若患者不同意外科手术和后续其他治疗措施，嘱患者进行随访观察。

3. 观察指标

（1）技术成功率（支架置入预定位置并展开）；（2）临床成功率（患者腹痛、腹胀缓解，出现排气及排便，梗阻症状在72 h内消失）；（3）内镜手术操作时间（内镜操作开始到支架释放结束）；（4）并发症的发生情况（包括出血、穿孔、支架移位或脱落）；（5）一期外科手术切除吻合率。

4. 统计学处理

应用SPSS 29.0软件进行统计学分析。符合正态分布的计量资料以$\bar{x}\pm s$表示；计数资料以频数和百分比（%）表示。

二、结果

1.患者一般资料

共有16例患者行一次性子镜辅助下肠道金属支架置入术，其中男10例，女6例，年龄（72.19±9.40）岁，体重指数为（21.28±2.83）kg/m^2。关于梗阻部位，有8例（50.00%）位于降结肠，6例（37.50%）位于乙状结肠，1例（6.25%）位于直

www.zhxhnjzz.com

肠-乙状结肠交界处，1 例（6.25%）位于横结肠脾曲。恶性梗阻长度为（6.44±2.37）cm。患者的基本信息、梗阻部位、长度及 CT 主要表现详见表 1。

2. 治疗成功率

16 例患者均成功放置支架，技术成功率 100.00%，有 1 例患者（病例 9）放置支架后梗阻症状未缓解，临床成功率为 93.75%（15/16）。

3. 操作时间及术后并发症

16 例患者的内镜手术操作时间为（37.8±13.9）min（17~60 min）。所有患者术后无出血、穿孔及支架移位或脱落

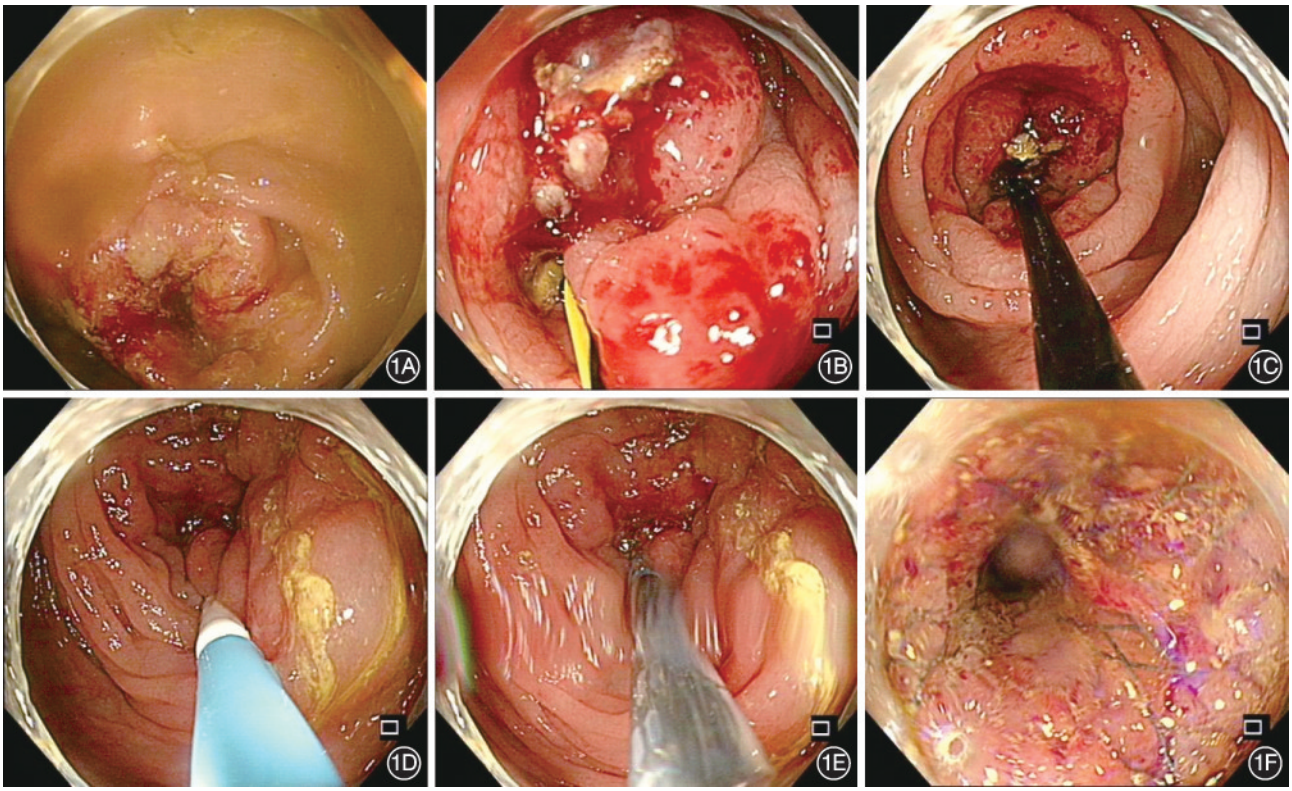

图 1　子镜辅助肠道支架置入术操作过程　1A：结肠镜到达梗阻位置；1B：经切开刀置入黄斑马导丝，超选越过狭窄段；1C：一次性子镜越过狭窄段，观察梗阻段上方，确定狭窄范围；1D：置入肠道支架；1E：释放肠道支架；1F：支架释放成功后，大量粪水涌出

表 1　患者基本信息及结直肠梗阻情况

病例	性别	年龄（岁）	体重指数（kg/m²）	梗阻部位	梗阻长度（cm）	CT 主要表现
1	男	67	18.1	乙状结肠	8	乙状结肠癌伴腹盆腔多发转移可能
2	女	58	22.9	降结肠	6	降结肠癌伴上方结肠及小肠多发梗阻
3	男	58	22.1	乙状结肠	10	乙状结肠近端占位，伴周围多发淋巴结增大
4	女	67	17.8	降结肠	5	降结肠局部肠壁增厚，升、横及降结肠管腔明显扩张、内容物较多
5	男	60	25.1	降结肠	5	降结肠占位性病变合并肠梗阻
6	男	82	20.2	乙状结肠	2	乙状结肠管壁不均匀增厚，考虑乙状结肠肿瘤可能
7	女	78	19.6	乙状结肠	4	直肠-乙状结肠移行段癌可能，伴结肠梗阻
8	男	59	19.7	乙状结肠	4	直肠、乙状结肠交界区局部壁增厚，管腔较窄，腔内结节状致密影伴近端结肠梗阻
9	男	85	23.9	降结肠	4	降结肠癌伴上方结肠及部分小肠梗阻，临近腹膜受累；肝脏低密度影考虑转移
10	男	75	23.0	乙状结肠	8	乙状结肠癌伴低位肠梗阻、周围系膜淋巴结转移，两肺及肝脏多发转移可能
11	女	75	25.8	降结肠	8	降结肠远端壁稍增厚，近端结肠梗阻表现
12	男	74	25.8	降结肠	5	不除外降结肠癌伴近端结肠及部分回肠梗阻表现，周围淋巴结稍增大
13	女	84	19.6	直肠-乙状结肠	8	直肠及乙状结肠壁不均匀增厚，强化，周围淋巴结稍增大，考虑占位伴上方结肠梗阻；肝脏多发转移，两肺转移不除外；腹膜及腹盆腔多发软组织影，考虑转移
14	女	77	17.4	降结肠	10	降结肠癌可能性大，伴周围小淋巴结及近端肠梗阻
15	男	77	19.5	横结肠脾曲	8	结肠脾曲肠壁增厚伴肠梗阻改变，中腹部局部小肠壁较厚强化
16	男	79	20.0	降结肠	8	降结肠局部肠壁增厚伴周围淋巴结增多，增大，伴上方梗阻

www.zhxhnjzz.com

情况。

4.后续外科手术治疗情况

16 例患者中有 14 例行外科手术，有 2 例（12.50%）患者未进一步行外科手术治疗，其中 1 例患者（病例 9）行支架置入术后复查腹部 CT 肠梗阻仍存在，因合并广泛转移，患者拒绝外科急诊手术；1 例患者（病例 13）因高龄，且合并肝、肺、腹盆腔多发转移，予以保守治疗。有 10 例 2 周后于外科行腹腔镜结直肠肿瘤切除术，一期外科手术切除吻合率为 71.43%（10/14）。1 例患者（病例 1）因合并腹盆腔转移行腹腔镜肿瘤切除+横结肠造瘘术；1 例患者（病例 3）因肿瘤较大，病变范围较广，需切除较长肠管，且肿瘤偏晚期，行腹腔镜下根治性左半结肠切除术+末端回肠暂时性造口术；1 例患者（病例 16）因营养状态差且腹盆壁有多发转移结节行腹腔镜左半结肠癌根治切除术+腹壁组织活检术+降结肠造瘘术+腹腔镜下腹腔粘连松解术；1 例患者（病例 10）因合并腹腔转移、肝转移且术中切除困难，仅行腹腔镜下乙状结肠造瘘术。

讨论　急性恶性结直肠梗阻是局部晚期结直肠癌常见表现之一。自 1991 年 Dohmoto 等[6]首次报道直肠金属支架置入作为直肠癌的姑息性治疗方式以来，目前内镜下结直肠支架置入术已在临床上得到广泛应用。先前多项研究显示与急诊外科手术相比，内镜下金属支架置入术不仅具有更低的术后并发症发生率和造瘘率、住院时间更短，还降低了患者的死亡率[4,7-9]。术前放置金属支架可预防高危急诊手术，增加一期外科手术吻合率；金属支架的使用允许医师进行医学复苏、肠道准备、优化合并症和结肠癌的分期检查[3]。此外，支架的置入也使外科医师对结直肠癌梗阻患者能够在受控环境下进行微创手术[10]。欧洲胃肠内镜学会（European Society of Gastrointestinal Endoscopy，ESGE）指南强烈推荐结肠支架置入术可用于有临床症状和影像学征象的恶性结直肠梗阻且无穿孔征象的患者，但不推荐预防性支架置入[11]。当患者有可切除的结直肠癌时，临床上处理一般可以先内镜下放置支架以消除阻塞，并在几周后进行选择性外科手术切除（支架作为手术的桥梁）[5]。

目前临床上内镜下支架置入术需在 X 线光透辅助下完成，需要专门配备 X 光设备，然而，大多数医院的消化内镜中心没有常规配置 X 光设备，需要将内镜设备运送到配备有 X 光设备的手术室或者介入室进行操作，不仅增加了手术前准备的复杂性，还存在交叉感染的风险。此外，操作者、护理人员和患者在手术过程中均不可避免会射线暴露。因此，寻求便捷又安全有效的支架置入方法尤为重要。

有研究显示单人经口胆道镜系统（SpyGlass DS）和一次性胰胆管成像系统（eyeMax 洞察）取代 X 线辅助内镜逆行阑尾炎治疗术在急性单纯性阑尾炎中取得了良好的效果[12-13]。受这些研究的启发，本研究首次采用一次性子镜取代 X 线辅助进行肠道支架置入术，结果显示其技术成功率为 100.00%，临床成功率为 93.75%，所有患者均未出现严重并发症。相对于传统 X 线辅助下支架置入术，子镜辅助肠道支架置入术不仅在无 X 光设备的内镜室即可完成，使术前准备及操作更加便捷，还可直视病变，并能减少交叉感染和避免医患射线的暴露。

针对急性恶性结直肠梗阻患者，与内镜下支架置入术相比，传统外科急诊手术更易发生术后感染、吻合口瘘等并发症，死亡率更高，且多数患者无法行一期外科手术吻合术，需要再次或多次手术[3]。最近一项荟萃分析结果显示，自膨胀金属支架置入术后的患者一期手术切除吻合率（73.8%）明显高于外科急诊手术（50.8%）[14]。本研究显示，子镜辅助肠道支架置入术后患者一期外科手术切除吻合率为 71.43%（10/14），与既往的研究基本一致，表明子镜辅助肠道支架置入术后的患者亦有较高的一期外科手术切除吻合率。

本研究为首次运用一次性子镜辅助行肠道金属支架置入的探索性临床研究，可为临床内镜治疗急性恶性结直肠梗阻提供一种新思路。然而，本研究存在以下局限性：①本研究为小样本、单中心、回顾性研究，部分数据无法进一步获得，存在回忆性偏倚，未来需要在将来进行大样本多中心、前瞻性研究进一步验证其有效性和可靠性；②本研究病例的梗阻部位主要在左半结肠，这种新技术是否适合右半结肠的梗阻，未来还需进一步研究，以全面评估该技术的适用性；③未设置在 X 线引导下支架置入术作为对照，因此无法比较两者的有效性和成本-效益比，我们将在未来的研究设置对照组，进行比较分析，以便更好地评估一次性子镜辅助肠道金属支架置入术的优势。

综上所述，本研究结果显示基于一次性子镜辅助肠道金属支架置入术治疗急性恶性结直肠梗阻安全有效，并发症发生率低，有较高的一期外科手术切除吻合率，且无需在配置有 X 光的内镜操作间即可完成，减少交叉感染的风险，并避免医患双方受射线损伤，但未来仍需进一步前瞻性对照研究来验证其有效性、安全性和便捷性。

利益冲突　所有作者声明不存在利益冲突

作者贡献声明　王远志：内镜手术、资料整理、提供手术视频和图片、论文撰写；周本刚：研究设计、资料整理、数据分析、论文撰写及修改；刘邦杰：资料整理、数据分析；姚光怀、李贵庆：内镜手术及提供病例；李瑶瑶：数据分析解释、论文修改；薛峰、周明：外科手术及提供病例；丁岩冰：研究设计与指导、内镜手术、论文修改、经费支持

参　考　文　献

[1] Sung H, Ferlay J, Siegel RL, et al. Global cancer statistics 2020: GLOBOCAN estimates of incidence and mortality worldwide for 36 cancers in 185 countries[J]. CA Cancer J Clin, 2021, 71(3):209-249. DOI: 10.3322/caac.21660.

[2] 郑荣寿, 陈茹, 韩冰峰, 等. 2022 年中国恶性肿瘤流行情况分析[J]. 中华肿瘤杂志, 2024, 46(3):221-231. DOI: 10.3760/cma.j.cn112152-20240119-00035.

[3] Kim DH, Lee HH. Colon stenting as a bridge to surgery in obstructive colorectal cancer management[J]. Clin Endosc,

www.zhxhnjzz.com

2024, 57(4):424-433. DOI: 10.5946/ce.2023.138.

[4] Kim EM, Park JH, Kim BC, et al. Self-expandable metallic stents as a bridge to surgery in obstructive right- and left-sided colorectal cancer: a multicenter cohort study[J]. Sci Rep, 2023, 13(1):438. DOI: 10.1038/s41598-023-27767-1.

[5] Mauro A, Scalvini D, Borgetto S, et al. Malignant acute colonic obstruction: multidisciplinary approach for endoscopic management[J]. Cancers (Basel), 2024, 16(4): 821. DOI: 10.3390/cancers16040821.

[6] Dohmoto M. New method-endoscopic implantation of rectal stent in palliative treatment of malignant stenosis[J]. Endosc Dig, 1991, 2(3):1507-1512.

[7] Harris GJ, Senagore AJ, Lavery IC, et al. The management of neoplastic colorectal obstruction with colonic endolumenal stenting devices[J]. Am J Surg, 2001, 181(6): 499-506. DOI: 10.1016/s0002-9610(01)00622-5.

[8] Kanaka S, Matsuda A, Yamada T, et al. Colonic stent as a bridge to surgery versus emergency resection for right-sided malignant large bowel obstruction: a meta-analysis[J]. Surg Endosc, 2022, 36(5): 2760-2770. DOI: 10.1007/s00464-022-09071-7.

[9] Ma W, Zhang JC, Luo K, et al. Self-expanding metal stents versus decompression tubes as a bridge to surgery for patients with obstruction caused by colorectal cancer: a systematic review and meta-analysis[J]. World J Emerg Surg, 2023, 18(1): 46. DOI: 10.1186/s13017-023-00515-6.

[10] Kim HJ, Choi GS, Park JS, et al. Higher rate of perineural invasion in stent-laparoscopic approach in comparison to emergent open resection for obstructing left-sided colon cancer [J]. Int J Colorectal Dis, 2013, 28(3):407-414. DOI: 10.1007/s00384-012-1556-x.

[11] van Hooft JE, Veld JV, Arnold D, et al. Self-expandable metal stents for obstructing colonic and extracolonic cancer: European Society of Gastrointestinal Endoscopy (ESGE) guideline—update 2020[J]. Endoscopy, 2020, 52(5):389-407. DOI: 10.1055/a-1140-3017.

[12] 陶丽莹, 王宏光, 郭享, 等. SpyGlass DS辅助内镜下逆行阑尾炎治疗术的诊治价值(附视频)[J]. 中华结直肠疾病电子杂志, 2020, 9(6): 625-629. DOI: 10.3877/cma.j.issn.2095-3224.2020.06.016.

[13] 葛库库, 孙丽娜, 张含花, 等. 胆胰管成像系统辅助内镜逆行阑尾炎治疗术在儿童急性阑尾炎中的价值(含视频)[J]. 中华消化内镜杂志, 2023, 40(6):456-460. DOI: 10.3760/cma.j.cn321463-20230119-00633.

[14] Spannenburg L, Sanchez Gonzalez M, Brooks A, et al. Surgical outcomes of colonic stents as a bridge to surgery versus emergency surgery for malignant colorectal obstruction: a systematic review and meta-analysis of high quality prospective and randomised controlled trials[J]. Eur J Surg Oncol, 2020, 46(8): 1404-1414. DOI: 10.1016/j.ejso.2020.04.052.

www.zhxhnjzz.com

健可诺®
国药准字H20213838

磷酸钠盐散
Sodium Phosphates Powder

广告

清肠品质卓越 舒适又方便

独特包装
控制用药风险



适 应 症 用于患者结肠X-光线及肠道内窥镜检查前或手术前清理肠道。

用法用量 本品用于肠道准备时服药一般分两次，每次服药1袋。
第一次服药时间在手术或检查前一天晚上7点，用法为用800ml以上温凉水溶解后服用。
第二次服药时间在手术或检查当天早上7点(或在操作或检查前至少3个小时)，或遵医嘱，用法同第一次。
为获得良好肠道准备效果，建议患者在可承受范围内多饮用水。

不良反应 常见的不良反应为腹胀、恶心、腹痛、呕吐，还可能会出现用药期间和用药后的短暂的电解质紊乱、乏力、眩晕、过敏反应、肝功能检查ALT，AST升高、肛门刺激症状。其他详见说明书。

禁 忌 1.本品禁用于先天性巨结肠、肠梗阻、腹水、充血性心脏病或肾功能衰竭患者。2.使用本品禁止联合使用其他缓泻药物。3.对本品中任何成份过敏者禁用。

健能药业 JEWELLAND

川药广审(文)第251011-01618号 生产企业:四川健能制药有限公司 本广告仅供医学药学专业人士阅读

JUMPCAN 济川药业

广 告

苏药广审(文)第251216-18726号
本广告仅供医学药学专业人士阅读



国药准字H20223027

仿制药一致性评价

新一代肠道清洁剂

肠镜检查豁然开朗

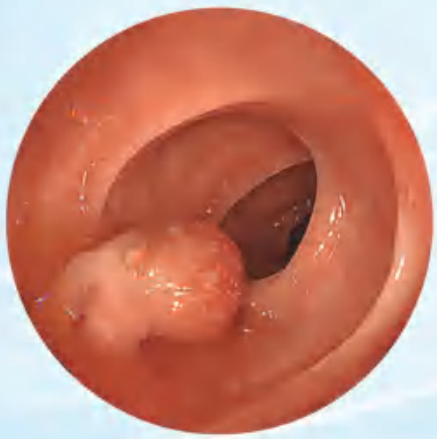

川倍清

硫酸镁钠钾口服用浓溶液

【适 应 症】本品适用于成人，用于任何需要清洁肠道的操作前的肠道清洁（如需要肠道可视化的操作包括内镜、放射性检查、外科手术）。
本品不用于治疗便秘。

【用法用量】分剂量（两日）用法

检查前或术前一天：

检查前或术前一天的傍晚（如下午18点），按照下文的说明用药：

· 将一瓶本品中的内容物倒入包装附带的杯子中，用水稀释至刻度线（即约为0.5升）。

· 患者饮用此稀释液后两小时内，再将水或澄清液体加入杯中，连饮两杯（即约为一升）。

检查或手术当天：

检查或手术当天早晨（夜间服药后10到12小时），重复前一天傍晚的服药方法：

· 将另一瓶本品中的内容物倒入包装附带的杯子中，用水稀释至刻度线（即约为0.5升）。

· 患者饮用此稀释液后两小时内，再将水或澄清液体加入杯中，连饮两杯（即约为一升）。

本品稀释溶液和随后的水或澄清液体的服用，在没有麻醉的情况下应在检查或手术前至少一小时之前完成。在麻醉的情况下，一般在检查或手术前至少两小时之前完成，同时遵照医生和麻醉师的指示。

检查或手术后：

为了补充在检查或手术准备阶段的液体流失，应鼓励患者随后饮用足够量的液体以保持充分的水合状态。

济川药业集团有限公司
JUMPCAN PHARMACEUTICAL GROUP CO., LTD.
地址：江苏省泰兴市大庆西路宝塔湾 邮政编码：225441
电话：400-118-9696 传真：0523-87606917