中华医学会系列杂志

ISSN 1007-5232
CN 32-1463/R

中华消化内镜杂志®

ZHONGHUA XIAOHUA NEIJING ZAZHI

2025年8月 第42卷 第8期

CHINESE JOURNAL OF DIGESTIVE ENDOSCOPY

Volume 42 Number 8
August 2025

ISSN 1007-5232

中华消化内镜杂志®

CHINESE JOURNAL OF DIGESTIVE ENDOSCOPY

月刊　1996年8月改刊　第42卷　第8期　2025年8月20日出版


微信:xhnjxw


新浪微博

主　管
中国科学技术协会

主　办
中华医学会
100710,北京市东四西大街42号

编　辑
中华消化内镜杂志编辑委员会
210003,南京市紫竹林3号
电话:(025)83472831,83478997
传真:(025)83472821
Email:xhnj@xhnj.com
http://www.zhxhnjzz.com
http://www.medjournals.cn

总编辑
张澍田

编辑部主任
唐涌进

出　版
《中华医学杂志》社有限责任公司
100710,北京市东四西大街42号
电话(传真):(010)51322059
Email:office@cmaph.org

广告发布登记号
广登32010000093号

印　刷
江苏省地质测绘大队

发　行
范围:公开
国内:南京报刊发行局
国外:中国国际图书贸易集团有限公司
(北京399信箱,100048)
代号 M4676

订　购
全国各地邮政局
邮发代号 28-105

邮　购
中华消化内镜杂志编辑部
210003,南京市紫竹林3号
电话:(025)83472831
Email:xhnj@xhnj.com

定　价
每期25.00元,全年300.00元

中国标准连续出版物号
ISSN 1007-5232
CN 32-1463/R

2025年版权归中华医学会所有

未经授权,不得转载、摘编本刊文章,不得使用本刊的版式设计

除非特别声明,本刊刊出的所有文章不代表中华医学会和本刊编委会的观点

本刊如有印装质量问题,请向本刊编辑部调换

目　次

共识与指南

食管、胃及结直肠癌早筛早诊早治专家建议(2025年,上海) …… 589
国家消化系统疾病临床医学研究中心
国家消化内科专业医疗质量控制中心
免疫与炎症全国重点实验室

论　著

基于多特征拟合诊断胃褪色调肿瘤性病变的人工智能系统的构建和验证 …… 596
曾晓铨　董泽华　李艳霞　邓云超　于红刚　陈明锴

亚甲蓝染色透光法在早期胃癌内镜黏膜下剥离术标本诊断中的价值 …… 602
贾梅　刘揆亮　徐瑞　岳冰　高杨　梅雪　陈光勇

幽门螺杆菌阴性早期胃癌的内镜及临床病理特征分析 …… 608
王伟华　刘福国　周璇　褚宇宁　田宇彬

内镜下肌切开不同术式治疗贲门失弛缓症的临床效果比较 …… 616
李英凡　郭涛　李晓青　胡耀文　吴晰　蒋青伟　杨爱明

计算机辅助检测系统对胃癌前病变和瘤变检出率影响的单中心自身对照研究 …… 622
王雯　黄丽　吴练练　于红刚

机器人智能化内镜转运系统在消化内镜中心的应用效果 …… 628
白建荣　程君　王鑫　曹丽娜　李静怡　孙东东　王娟　贾晓丽
丛涛　季锐　左秀丽

优化饮食限制下2.0 L与1.5 L聚乙二醇结肠镜肠道准备质量的比较:一项多中心随机对照研究 …… 634
潘鹏　王玉萍　高君妍　李晓菲　季大年　李昊燃　柏愚

Meta分析

ATP生物荧光测定法检测软式内镜清洗消毒效果的meta分析 …… 639
赵灿　李隆松　韩珂　毕雅维　令狐恩强　柴宁莉

短篇论著

吸引器连接管联合胃镜可视性清除血凝块装置在上消化道大出血中的应用(含视频) …… 645
程俊　张俊君　张松　王亚洲　徐维田　高欣

115条外来内镜消毒前后微生物污染调查及建议 …… 649
骆孜　王缃兰　黄兴民　商任铎　张才庆　于红刚　刘军

病例报道

超声内镜引导一步法胆总管十二指肠吻合术治疗十二指肠腺癌2例 …… 653
陈燕　陈洁

胃错构瘤性内翻性息肉超声内镜动态观察1例 …… 655
王浩　张燕　刘虹　李国栋

多环牵引辅助内镜下切除阑尾口环周隆起型息肉样病变1例(含视频) …… 658
任剑珍　黄思霖　李博

综　　述

人工智能在胆胰疾病内镜诊治中的研究进展 …… 660
梁雅文　朱敏　翟亚奇　李明阳

结肠镜检查先端辅助装置研究进展 …… 665
刘叶婷　刘璐　高雪梅　申航　路璐　熊英

胰腺包裹性坏死内镜下坏死组织清除术的时机及技术进展 …… 669
李俊仪　张俊文

读者·作者·编者

《中华消化内镜杂志》2025年可直接使用英文缩写的常用词汇 …… 601

插页目次 …… 664

本刊稿约见第42卷第1期第82页、第7期第586页

本期责任编辑　朱悦

本刊编辑部工作人员联系方式

唐涌进，Email：tang@xhnj.com　　朱　悦，Email：zhuyue@xhnj.com

周　昊，Email：zhou@xhnj.com　　钱　程，Email：qian@xhnj.com

顾文景，Email：gwj@xhnj.com　　许文立，Email：xwl@xhnj.com

本刊投稿方式

登录《中华消化内镜杂志》官方网站http://www.zhxhnjzz.com进行在线投稿。


唐涌进


周　昊


顾文景


朱　悦


钱　程


许文立

（扫码添加编辑企业微信）

·综述·

人工智能在胆胰疾病内镜诊治中的研究进展

梁雅文[1]　朱敏[2]　翟亚奇[1]　李明阳[1]

[1]中国人民解放军总医院第一医学中心消化内科医学部，北京 100853；[2]中国人民解放军总医院第五医学中心肿瘤医学部，北京 100071

通信作者：翟亚奇，Email：astaring@163.com；李明阳，Email：mingyangli_pla@163.com

【提要】 人工智能基于较强的图片与视频识别能力，在消化内镜下早期胃癌与食管癌识别、诊断、浸润深度与范围评估等方面应用较为广泛。同样，人工智能在胆胰疾病内镜下诊治上也展现出了巨大潜力。本文通过系统文献回顾，旨在介绍人工智能在胆胰疾病内镜下诊治的应用现状与研究进展。

【关键词】 人工智能；　机器学习；　深度学习；　胆胰疾病；　内镜治疗

基金项目：军队后勤科研项目保健专项课题（24BJZ18）

Research progress of artificial intelligence in endoscopic diagnosis and treatment for biliopancreatic diseases

Liang Yawen[1], Zhu Min[2], Zhai Yaqi[1], Li Mingyang[1]

[1]Division of Gastroenterology and Hepatology, The First Medical Center of Chinese PLA General Hospital, Beijing 100853, China; [2]Division of Medical Oncology, The Fifth Medical Center of Chinese PLA General Hospital, Beijing 100071, China

Corresponding author: Zhai Yaqi, Email: astaring@163.com; Li Mingyang, Email: mingyangli_pla@163.com

一、前言

人工智能作为计算机科学的分支，专注于模拟人类思维和行为，其中机器学习允许计算机通过数据学习进行预测和决策，而深度学习作为机器学习的子集，通过多层神经网络模拟大脑处理信息，进而自动提取数据特征。技术进步使得人工智能，特别是机器学习和深度学习，在医疗领域得到广泛应用，如疾病的早期预测和诊断，可辅助临床决策[1-2]。卷积神经网络（convolutional neural network，CNN）作为深度学习的特殊形式，在内镜下早期胃癌与食管癌识别、诊断、浸润深度与范围评估等方面已经取得了显著进展[3-6]。而人工智能在胆胰内镜中的研究较少，尚处于初步阶段，但也表现出了巨大潜力。传统诊治方式的复杂性、局限性以及对医师技术要求高等特点，有力地推动人工智能与胆胰内镜深入结合和研究[7-9]。现围绕人工智能在胆胰疾病内镜诊治中的应用现状与研究进展作一综述。

二、人工智能与胆系疾病

（一）胆总管结石

1. 胆总管结石的预测：胆石症的发病率为 5%~15%，其中 5%~30% 合并有胆总管结石[10]，目前内镜逆行胰胆管造影术（endoscopic retrograde cholangiopancreatography，ERCP）已成为胆总管结石的首选治疗方法，且结石清除成功率可达 90% 以上[11]，但同时其伴有多种并发症。ERCP 的过度应用目前仍是临床上亟待解决的问题[12-13]。如何提高诊断率，避免不必要的 ERCP，是人工智能关注的热点。Steinway 等[14]利用患者临床数据开发了一种深度学习模型对胆总管结石发生率进行预测，准确率为 71.5%，受试者工作特征（receiver operator characteristic，ROC）曲线下面积（area under the curve，AUC）为 0.79，要明显优于 2019 年美国胃肠内镜学会（American Society for Gastrointestinal Endoscopy，ASGE）指南 62.4% 的预测准确率和 0.63 的 AUC，以及欧洲胃肠内镜学会（European Society of Gastrointestinal Endoscopy，ESGE）指南 62.8% 的预测准确率和 0.67 的 AUC。此外，该模型还对 22% 被 ASGE 指南错误认为需要进行 ERCP 治疗的患者以及 48% 被 ESGE 指南错误认为不需要进行 ERCP 的患者进行了正确的分类。与此类似，Jovanovic 等[15]将包含丙氨酸氨基转移酶、天冬氨酸氨基转

DOI：10.3760/cma.j.cn321463-20241021-00421

收稿日期　2024-10-21　　**本文编辑**　钱程

引用本文：梁雅文，朱敏，翟亚奇，等. 人工智能在胆胰疾病内镜诊治中的研究进展[J]. 中华消化内镜杂志，2025，42(8)：660-664. DOI：10.3760/cma.j.cn321463-20241021-00421.

www.zhxhnjzz.com

移酶等临床结果在内的数据纳入人工神经网络(artificial neural network,ANN)模型,对胆总管结石的发生进行预测,与传统 logistic 回归模型(AUC=0.787)相比,ANN 模型(AUC=0.884)具有更好的预测准确率,成功对 92.3% 的 ERCP 下阳性结石患者和 7.7% 的 ERCP 下阴性结石患者进行正确预测,从而可以在术前更好地进行结石的诊断,指导治疗性 ERCP 的选择。经检验,该模型对于超声检查下胆总管高回声组结石预测的 AUC 为 0.823 以及非高回声组结石预测的 AUC 为 0.868,两组均表现良好。此类模型可以显著提高 ERCP 操作的必要性评估水平,减少不必要的手术操作。

2. 内镜取石的困难程度评估:临床上,年龄、胆总管结石长径、形状、质地,以及胆总管直径、乳头形态等因素,与 ERCP 取石困难程度等密切相关[16-17],但目前对于内镜取石困难程度影响因素的研究仍较少,并且缺乏相应的评分标准。术前准确评估 ERCP 取石难度,不仅有助于优化治疗策略与手术方式,提高清除成功率,降低不良事件发生率,而且有助于医患沟通与知情同意,提高患者医疗满意度。

Huang 等[18]利用胆管造影图像构建了基于深度卷积神经网络(deep convolutional neural networks,DCNN)的智能难度评分与辅助系统(difficulty scoring and assistance system,DSAS),可以对胆总管、结石以及十二指肠镜进行分割,基于分割结果进而对结石长径、远端胆总管直径等进行自动测量,此外还能够对 ERCP 取石难度进行评估。该模型正确识别胆总管结石的准确率、灵敏度、特异度可分别达 91.45%、94.57%、81.13%。对结石长径和远端胆总管直径的估计以及取石难度的分析方面均优于参与试验的两位非专家内镜医师,与专家内镜医师相当。为了进一步验证其可行性,该团队进行了多中心前瞻性测试,将尝试取石次数、手术总时间、取石时间等因素纳入临床终点观察指标,根据结石大小、远端胆总管成角大小、远端胆总管臂长度等指标对患者进行评分,进而将患者分为 ERCP 困难组以及容易组,该模型可通过测量与评估自动将胆总管结石患者进行分组,两组患者 ERCP 单次结石清除率分别为 73.9% 和 94.5%,总体结石清除率分别为 89.1% 和 97.6%,且困难组碎石次数更多、取石时间更长,进一步证明了其难度评分的有效性和实用性,该研究同时分析了观察指标与患者 ERCP 难度评分的关系[19]。

(二)不明原因胆道狭窄

胆道狭窄的良恶性鉴别,对临床决策十分重要。增强 CT、磁共振成像(magnetic resonance imaging,MRI),以及 ERCP(细胞刷检、活检)等是常规的检查手段,但约 20% 的胆道狭窄仍无法明确性质。经口胆道镜能对病变进行直视观察和靶向活检,是不明原因胆道狭窄的重要检查方式,但胆道镜下直视诊断同术中经验有关,目前尚无统一、公认的诊断标准。

Marya 等[20]使用大量胆道镜图像开发并训练了 CNN 模型,并应用于胆道镜视频中进行测试,CNN 鉴别良恶性胆道狭窄的总体准确率(90.6%)显著高于细胞刷检的准确率(62.5%)和活检钳活检取样的准确率(60.9%),另外还通过热图对恶性病变的图像特征进行了评估,发现恶性胆道狭窄的常见特征为乳头状突起和纤维化改变。Saraiva 等[21]利用 84 994 张数字单人操作胆道镜(digital single-operator cholangioscopy,DSOC)图像建立了 CNN 模型,准确率、灵敏度和特异度分别为 82.9%、83.5%、82.4%,AUC 和精确率-召回率曲线下面积(area under the precision-recall curve,AUPRC)分别为 0.92 和 0.93。另外还利用 18 388 幅图像对 CNN 进行训练,对与胆道恶性肿瘤相关的形态特征(肿瘤血管和乳头状突起)进行鉴别。关于肿瘤血管检测,CNN 的灵敏度和特异度分别为 95.7% 和 88.6%,准确率为 93.0%。在乳头状突起方面,灵敏度、特异度和准确率分别为 74.1%、94.5% 和 91.2%。但该试验图像的选择是基于单个 DSOC 平台,推广性会受到一定限制。Zhang 等[22]建立了一个名为 MBSDeiT 的新型人工智能系统,不仅可以准确选择出高质量图像,还可以对图像的恶性胆道狭窄进行准确识别,在内部测试数据集、外部测试数据集、前瞻性测试数据集 AUC 分别为 0.971、0.978~0.999、0.976。将 MBSDeiT 前瞻性地应用于胆道镜视频,识别准确率达到了 92.3%,其性能要明显优于年资较低医师甚至优于专家。由于图像来自不同设备以及人群,此系统应用范围相对更加广泛。当前用于不明原因胆道狭窄鉴别诊断的人工智能模型大多是基于 DSOC 图像进行开发与验证的,且均达到了较为可观的准确率、灵敏度以及特异度,此外可针对病变典型特征进行识别,对于该病的病理学诊断可起到辅助作用。

三、人工智能与胰腺疾病

1. 胰腺癌:超声内镜检查术(endoscopic ultrasonography,EUS)在胰腺癌的早期检测、分期和术前评估、鉴别诊断及病理诊断等方面起到了至关重要的作用,其判断胰腺恶性病变的灵敏度可达 87%~100%,明显优于传统 CT[23]。Gu 等[24]基于 EUS 图像,建立了深度学习影像组学(deep-learning radiomics,DLR)模型进行胰腺癌与良性病变的鉴别。该模型 AUC 为 0.936,要高于大部分内镜医师,尤其是初级医师,通过其辅助,初级医师的诊断能力与高级医师相当,甚至表现更优。Kuwahara 等[25]开发的深度学习模型通过 EUS 图像识别胰腺癌性病变,可以对所有类型的肿块进行鉴别,诊断胰腺癌的 AUC、灵敏度、特异度和准确率分别为 0.90、94%、82% 和 91%,对于其他各类胰腺肿块的识别也具有较高的灵敏度。

超声内镜引导细针穿刺抽吸术(endoscopic ultrasound-guided fine needle aspiration,EUS-FNA)或超声内镜引导细针穿刺活检术(endoscopic ultrasound-guided fine needle biopsy,EUS-FNB)目前被认为是进行胰腺癌诊断的侵入性较小和较为有效的方法,有助于进一步提高胰腺癌诊断的准确率[26]。Zhang 等[27]建立的深度学习模型可以从细胞病理学载玻片中分割染色细胞,对胰腺肿物的病理性质进行快速而又准确的诊断,在内部数据集、外部数据集中 AUC 分别为 0.958 和 0.948~0.976,表现出了很高的可推广性以及可靠性,它还可以对病理学标本中病变细胞簇的边

www.zhxhnjzz.com

缘进行标记，与病理学专家具有较高的诊断一致性，且高于经验丰富的内镜医师。另一个深度学习模型分析了包含碎片胰腺组织和大量血液的胰腺EUS-FNB标本并且对胰腺导管腺癌（pancreatic ductal adenocarcinoma，PDAC）的诊断显示出较高的准确率（94.17%）、灵敏度（93.02%）和特异度（97.06%）[28]。同样对于EUS-FNB标本，Qin等[29]则选择了基于高光谱成像的CNN，并且使用最大池化和批归一化技术来提高准确率，最终AUC可达0.962 5。但是有些穿刺部位由于难以定位或者受到内镜医师水平的影响，无法进行准确的穿刺活检，影响最终诊断结果。

2. 胰腺囊性肿瘤：使用深度学习中U-Net算法所建立的Attention U-Net系统可以对EUS上的胰腺囊肿进行分割，Dice相似系数（Dice similarity coefficient，DSC）以及交并比（intersection over union，IoU）分别为0.794和0.741，与现有的同样基于U-Net的U-Net++模型进行对比（DSC为0.727，IoU为0.628），该模型在分割EUS图像上胰腺囊肿的更优性能[30]。但此类技术目前应用范围较小，需要进行进一步完善以及发展。

3. 自身免疫性胰腺炎（autoimmune pancreatitis，AIP）：AIP易与胰腺恶性肿瘤混淆，其鉴别诊断常需结合影像学、内镜、实验室检查、胰腺外表现以及糖皮质激素治疗效果等，给临床诊断带来巨大挑战。

Marya等[31]基于大量EUS图像及视频，开发CNN模型来进行AIP同PDAC、慢性胰腺炎和正常胰腺的鉴别。该模型诊断AIP的整体灵敏度和特异度为90%和85%，区分AIP和正常胰腺的灵敏度为99%，特异度为98%；区分AIP和慢性胰腺炎的灵敏度为94%，特异度为71%；区分AIP与PDAC的灵敏度为90%，特异度为93%；区分AIP与其他胰腺状态（即PDAC、慢性胰腺炎和正常胰腺）的灵敏度为90%，特异度为85%。该模型对于每个类别的诊断准确率都要优于内镜医师。为了进一步区分AIP与PDAC的EUS图像特征，还将每个类别中具有最高预测概率的有代表性的图像挑选出来制作成热图纳入CNN模型，最终发现扩张胰管深部的后向声学增强为CNN模型的最具代表性特征。

四、技术指导与教学培训

1.EUS操作：在对胆胰进行EUS过程中，正确识别重要解剖位点有助于实现连续性EUS成像，但EUS高度依赖内镜医师技术水平，且学习曲线陡峭，由于不同操作医师水平的差异，导致疾病检出率的差异较大[32]。一个深度学习模型使用了19 486幅EUS图像对胰腺站点分类进行训练，使用了2 207幅EUS图像对胰腺分割进行训练[33]。在站点分类方面的准确率为94.2%，在分割方面的DSC为0.836。后该研究团队建立了另一个利用EUS图像及视频的深度学习模型对胆管进行站点分类及分割[34]。对于EUS探头在胆管扫描中的解剖位置分类方面，在图像集中的准确率达到了93.3%，在视频集中达到了90.1%，在胆管分割方面，该模型在图像集中的准确率为77%，在视频集中的灵敏度为89.48%，特异度为82.3%。这两个模型所表现出的能力均与专家相当。当EUS医师操作过程中无法正确定位和识别时，可依靠此类系统获得相应信息，在人工智能辅助之下，实际临床工作效率、个体诊断一致性、诊断准确率均会得到明显提升。但由于当前模型还无法对病灶进行识别和定性，仍需继续开发以及验证。

2.ERCP困难插管：Kim等[35]开发了一种人工智能辅助ERCP程序，在手术过程中可以识别憩室大小、形状、位置等，对Vater壶腹位置等也能进行精确识别，在壶腹识别方面与专家水平相当。在简单病例的困难插管评估中表现出了高性能，但对于一些困难病例，召回率仍较低，说明模型需进一步训练并进行临床验证以及临床应用。

五、内镜诊治不良事件

1.ERCP术后胰腺炎（post-ERCP pancreatitis，PEP）：PEP是ERCP最常见的不良事件，其发生率为3.5%~9.7%。而高危患者中，PEP发生率达到了20%~40%，死亡率为0.7%[36-39]，将人工智能技术应用于PEP的预测，能够指导围手术期的治疗策略，并且可以对PEP潜在患者早期启动预防措施，减少重症的发生。Takahashi等[40]建立了一个随机森林模型，为了最大化AUC同时使包外误差降至最低，从40个有关因素中选择了10个特征（白蛋白、肌酐、胆管癌、胰腺癌、胆管结石、总手术时间、胰管注射、无胰腺支架的胰腺导丝辅助技术、胰胆管系统的管内超声检查和胆管活检）纳入模型。同时使用包括血小板、胆管癌、胆管结石等8个特征建立logistic回归模型进行对比，经过三重交叉验证，证实随机森林（AUC 0.821）的预测能力要明显优于logistic回归模型（AUC 0.660）。此外，随机森林模型的后验概率还可以将患者分为低、中、高风险组（分别为2.9%、10.0%和23.9%）。

2.ERCP术中低氧血症：镇静状态下，ERCP患者低氧血症发生率为16.2%~39.1%[41]，可影响手术进程，甚至会诱发心肌缺血、谵妄、意识障碍等，严重者可导致死亡。Kang等[42]开发了逻辑回归和机器学习模型，以预测麻醉监测护理（monitored anaesthesia care，MAC）下ERCP期间低氧血症的发生率。将年龄>74岁、身体质量指数≥25 kg/m^2、美国麻醉医师协会体格状况分级、习惯性打鼾、估算肾小球滤过率<30 mL/(min·1.73 m^2)、正性肌力药、ERCP适应证：胆道结石、ERCP前同次镇静下内镜检查在内的8个变量用于建立logistic回归模型。除以上8个特征外，将另外8个变量：慢性肝病（肝硬化除外）、慢性心脏病、慢性呼吸系统疾病、ERCP前同次内镜使用丙泊酚、基线吸氧、当前吸烟者、血细胞比容和总胆红素同时纳入建立梯度提升机器学习模型，最终AUC为0.733 6，优于logistic回归模型性能（AUC 0.723 0）。

3.ERCP手术辐射暴露：荧光透视例如ERCP等技术现已成为消化道疾病诊断和治疗的重要手段，但会对患者以及检查者产生不同程度的辐射，并可能增加癌症发生率及死亡率。配备人工智能的荧光透视（artificial intelligence-enabled fluoroscopy，AIF）系统因此建立[43]。首先使用9 201个X线透视图像用于训练以及1 277个图像用于测试，使得该系统可以准确识别定位感兴趣区域（region of

www.zhxhnjzz.com

interest，ROI），测试图像中ROI与手动标记ROI平均重叠率可达95.3%。在临床应用中，AIF系统可以将辐射最大程度集中于较小的ROI区域，ROI外部的较大区域与小ROI具有相同的辐射剂量，其对患者的辐射暴露比传统荧光透视系统显著降低，剂量面积乘积分别为2 178mGy m^2、5 708 mGy m^2，且辐射散射减少了59.4%。

六、前景与展望

人工智能算法如机器学习和CNN目前已被用于胆囊炎、胆管结石、胰腺肿瘤等疾病的自动检测和识别，人工智能可通过分析内镜图像来提高早期诊断的准确率；可以帮助分类不同类型的病变，如良性或恶性肿瘤；在内镜操作过程中，人工智能系统可以实时提供图像病变标记和操作建议，从而帮助医师进行精确操作。

人工智能在胆胰疾病内镜中的应用正在快速发展，并且具有提高诊断准确率和操作效率的潜力。首先，人工智能技术将进一步发展，提升数据处理能力和智能化水平，并将成为胆胰镜图像诊断中的重要工具，辅助医师更快、更准确地分析和识别异常病变。其次，针对胆胰内镜手术，人工智能技术将逐渐用于预测和规划手术方案，进一步提升手术的安全性和有效性。然而目前人工智能技术在胆胰内镜诊治中仍然面临着样本量不足、规模小、未进行外部验证和前瞻性测试以及推广性受限等困难与挑战，这些问题需要在今后的研究中逐步得到解决。

利益冲突　所有作者声明不存在利益冲突

参 考 文 献

[1] Sajda P. Machine learning for detection and diagnosis of disease[J]. Annu Rev Biomed Eng, 2006, 8: 537-565. DOI: 10.1146/annurev.bioeng.8.061505.095802.

[2] 梁书彤, 郭茂祖, 赵玲玲. 基于机器学习的医疗决策支持系统综述[J]. 计算机工程与应用, 2019, 55(19): 1-11. DOI: 10.3778/j.issn.1002-8331.1903-0485.

[3] 张顺, 龚怡宏, 王进军. 深度卷积神经网络的发展及其在计算机视觉领域的应用[J]. 计算机学报, 2019(3): 453-482. DOI: 10.11897/SP.J.1016.2019.00453.

[4] Luo, Kuang F, Du J, et al. Artificial intelligence-assisted endoscopic diagnosis of early upper gastrointestinal cancer: a systematic review and Meta-analysis[J]. Front Oncol, 2022, 12: 855175. DOI: 10.3389/fonc.2022.855175.

[5] Yuan L, Yang L, Zhang S, et al. Development of a tongue image-based machine learning tool for the diagnosis of gastric cancer: a prospective multicentre clinical cohort study[J]. EClinicalMedicine, 2023, 57: 101834. DOI: 10.1016/j.eclinm.2023.101834.

[6] Sharma P, Hassan C. Artificial intelligence and deep learning for upper gastrointestinal neoplasia[J]. Gastroenterology, 2022, 162(4):1056-1066. DOI: 10.1053/j.gastro.2021.11.040.

[7] 钟灿新, 许哲. 行内镜逆行性胰胆管造影术治疗急性胆源性胰腺炎疗效观察与安全性分析[J]. 中外医疗, 2020(23): 72-74. DOI: 10.16662/j.cnki.1674-0742.2020.23.072.

[8] 程里礼, 唐超峰, 赵继航, 等. 消化内镜技术在胆胰领域的应用现状[J]. 临床肝胆病杂志, 2019, 35(1): 222-225. DOI: 10.3969/j.issn.1001-5256.2019.01.049.

[9] 罗群, 张宏宇, 刘丽, 等. 内镜微创治疗急性胆源性胰腺炎对患者肝功能、并发症及临床疗效分析[J]. 现代消化及介入诊疗, 2019(7): 718-721, 726. DOI: 10.3969/j.issn.1672-2159.2019.07.007.

[10] Wu Y, Xu CJ, Xu SF. Advances in risk factors for recurrence of common bile duct stones[J]. Int J Med Sci, 2021, 18(4): 1067-1074. DOI: 10.7150/ijms.52974.

[11] Fusaroli P, Lisotti A. EUS and ERCP in the same session for biliary stones: from risk stratification to treatment strategy in different clinical conditions[J]. Medicina (Kaunas), 2021, 57(10):1019. DOI: 10.3390/medicina57101019.

[12] Akshintala VS, Kanthasamy K, Bhullar FA, et al. Incidence, severity, and mortality of post-ERCP pancreatitis: an updated systematic review and meta-analysis of 145 randomized controlled trials[J]. Gastrointest Endosc, 2023, 98(1): 1-6. e12. DOI: 10.1016/j.gie.2023.03.023.

[13] Adams MA, Hosmer AE, Wamsteker EJ, et al. Predicting the likelihood of a persistent bile duct stone in patients with suspected choledocholithiasis: accuracy of existing guidelines and the impact of laboratory trends[J]. Gastrointest Endosc, 2015,82(1):88-93. DOI: 10.1016/j.gie.2014.12.023.

[14] Steinway SN, Tang B, Telezing J, et al. A machine learning-based choledocholithiasis prediction tool to improve ERCP decision making: a proof-of-concept study[J]. Endoscopy, 2024,56(3):165-171. DOI: 10.1055/a-2174-0534.

[15] Jovanovic P, Salkic NN, Zerem E. Artificial neural network predicts the need for therapeutic ERCP in patients with suspected choledocholithiasis[J]. Gastrointest Endosc, 2014, 80(2):260-268. DOI: 10.1016/j.gie.2014.01.023.

[16] Berry R, Han JY, Tabibian JH. Difficult biliary cannulation: historical perspective, practical updates, and guide for the endoscopist[J]. World J Gastrointest Endosc, 2019,11(1):5-21. DOI: 10.4253/wjge.v11.i1.5.

[17] Saito H, Kadono Y, Shono T, et al. Factors predicting difficult biliary cannulation during endoscopic retrograde cholangiopancreatography for common bile duct stones[J]. Clin Endosc, 2022,55(2):263-269. DOI: 10.5946/ce.2021.153.

[18] Huang L, Lu X, Huang X, et al. Intelligent difficulty scoring and assistance system for endoscopic extraction of common bile duct stones based on deep learning: multicenter study[J]. Endoscopy, 2021,53(5):491-498. DOI: 10.1055/a-1244-5698.

[19] Huang L, Xu Y, Chen J, et al. An artificial intelligence difficulty scoring system for stone removal during ERCP: a prospective validation[J]. Endoscopy, 2023, 55(1): 4-11. DOI: 10.1055/a-1850-6717.

[20] Marya NB, Powers PD, Petersen BT, et al. Identification of patients with malignant biliary strictures using a cholangioscopy-based deep learning artificial intelligence (with video)[J]. Gastrointest Endosc, 2023, 97(2): 268-278. e1. DOI: 10.1016/j.gie.2022.08.021.

[21] Saraiva MM, Ribeiro T, González-Haba M, et al. Deep learning for automatic diagnosis and morphologic characterization of malignant biliary strictures using digital cholangioscopy: a multicentric study[J]. Cancers (Basel), 2023, 15(19):4827. DOI: 10.3390/cancers15194827.

[22] Zhang X, Tang D, Zhou JD, et al. A real-time interpretable artificial intelligence model for the cholangioscopic diagnosis of malignant biliary stricture (with videos) [J]. Gastrointest Endosc, 2023, 98(2): 199-210. e10. DOI: 10.1016/j.gie.2023.02.026.

[23] Luz LP, Al-Haddad MA, Sey MS, et al. Applications of

www.zhxhnjzz.com

endoscopic ultrasound in pancreatic cancer[J]. World J Gastroenterol, 2014,20(24):7808-7818. DOI: 10.3748/wjg.v20.i24.7808.

[24] Gu J, Pan J, Hu J, et al. Prospective assessment of pancreatic ductal adenocarcinoma diagnosis from endoscopic ultrasonography images with the assistance of deep learning [J]. Cancer, 2023, 129(14): 2214-2223. DOI: 10.1002/cncr.34772.

[25] Kuwahara T, Hara K, Mizuno N, et al. Artificial intelligence using deep learning analysis of endoscopic ultrasonography images for the differential diagnosis of pancreatic masses[J]. Endoscopy, 2023,55(2):140-149. DOI: 10.1055/a-1873-7920.

[26] van Manen L, Schmidt I, Inderson A, et al. Single fiber reflectance spectroscopy for pancreatic cancer detection during endoscopic ultrasound guided fine needle biopsy: a prospective cohort study[J]. Int J Med Sci, 2022, 19(2): 205-212. DOI: 10.7150/ijms.65364.

[27] Zhang S, Zhou Y, Tang D, et al. A deep learning-based segmentation system for rapid onsite cytologic pathology evaluation of pancreatic masses: a retrospective, multicenter, diagnostic study[J]. EBioMedicine, 2022, 80: 104022. DOI: 10.1016/j.ebiom.2022.104022.

[28] Naito Y, Tsuneki M, Fukushima N, et al. A deep learning model to detect pancreatic ductal adenocarcinoma on endoscopic ultrasound-guided fine-needle biopsy[J]. Sci Rep, 2021,11(1):8454. DOI: 10.1038/s41598-021-87748-0.

[29] Qin X, Zhang M, Zhou C, et al. A deep learning model using hyperspectral image for EUS-FNA cytology diagnosis in pancreatic ductal adenocarcinoma[J]. Cancer Med, 2023, 12(16):17005-17017. DOI: 10.1002/cam4.6335.

[30] Oh S, Kim YJ, Park YT, et al. Automatic pancreatic cyst lesion segmentation on EUS images using a deep-learning approach[J]. Sensors (Basel), 2021, 22(1): 245. DOI: 10.3390/s22010245.

[31] Marya NB, Powers PD, Chari ST, et al. Utilisation of artificial intelligence for the development of an EUS-convolutional neural network model trained to enhance the diagnosis of autoimmune pancreatitis[J]. Gut, 2021,70(7):1335-1344. DOI: 10.1136/gutjnl-2020-322821.

[32] Wu HL, Yao LW, Shi HY, et al. Validation of a real-time biliopancreatic endoscopic ultrasonography analytical device in China: a prospective, single-centre, randomised, controlled trial[J]. Lancet Digit Health, 2023, 5(11): e812-e820. DOI: 10.1016/S2589-7500(23)00160-7.

[33] Zhang J, Zhu L, Yao L, et al. Deep learning-based pancreas segmentation and station recognition system in EUS: development and validation of a useful training tool (with video)[J]. Gastrointest Endosc, 2020, 92(4): 874-885. e3. DOI: 10.1016/j.gie.2020.04.071.

[34] Yao L, Zhang J, Liu J, et al. A deep learning-based system for bile duct annotation and station recognition in linear endoscopic ultrasound[J]. EBioMedicine, 2021, 65: 103238. DOI: 10.1016/j.ebiom.2021.103238.

[35] Kim T, Kim J, Choi HS, et al. Artificial intelligence-assisted analysis of endoscopic retrograde cholangiopancreatography image for identifying ampulla and difficulty of selective cannulation[J]. Sci Rep, 2021, 11(1): 8381. DOI: 10.1038/s41598-021-87737-3.

[36] Committee ASoP, Chandrasekhara V, Khashab MA, et al. Adverse events associated with ERCP[J]. Gastrointest Endosc, 2017,85(1):32-47. DOI: 10.1016/j.gie.2016.06.051.

[37] Tenner S, Baillie J, DeWitt J, et al. American College of Gastroenterology guideline: management of acute pancreatitis [J]. Am J Gastroenterol, 2013,108(9):1400-1415; 1416. DOI: 10.1038/ajg.2013.218.

[38] Rivas A, Pherwani S, Mohamed R, et al. ERCP-related adverse events: incidence, mechanisms, risk factors, prevention, and management[J]. Expert Rev Gastroenterol Hepatol, 2023, 17(11): 1101-1116. DOI: 10.1080/17474124.2023.2277776.

[39] Dumonceau JM, Kapral C, Aabakken L, et al. ERCP-related adverse events: European Society of Gastrointestinal Endoscopy (ESGE) guideline[J]. Endoscopy, 2020, 52(2): 127-149. DOI: 10.1055/a-1075-4080.

[40] Takahashi H, Ohno E, Furukawa T, et al. Artificial intelligence in a prediction model for postendoscopic retrograde cholangiopancreatography pancreatitis[J]. Dig Endosc, 2024,36(4):463-472. DOI: 10.1111/den.14622.

[41] 裘治慧, 宋丹丹, 刁玉刚, 等. 经鼻高流量吸氧对老年经内镜逆行胰胆管造影手术监测麻醉中低氧血症发生率影响[J]. 临床军医杂志, 2023(7): 683-687. DOI: 10.16680/j.1671-3826.2023.07.05.

[42] Kang H, Lee B, Jo JH, et al. Machine-learning model for the prediction of hypoxaemia during endoscopic retrograde cholangiopancreatography under monitored anaesthesia care [J]. Yonsei Med J, 2023, 64(1): 25-34. DOI: 10.3349/ymj.2022.0381.

[43] Bang JY, Hough M, Hawes RH, et al. Use of artificial intelligence to reduce radiation exposure at fluoroscopy-guided endoscopic procedures[J]. Am J Gastroenterol, 2020, 115(4): 555-561. DOI: 10.14309/ajg.0000000000000565.

www.zhxhnjzz.com

VedVision唯视
胆道子镜直视系统

Vedkang唯德康

一次性使用胆胰管成像导管



电子内窥镜图像处理器

观入微，术无限，应于手

开启胆胰疾病诊治的直视操作时代

江苏唯德康医疗科技有限公司
Jiangsu Vedkang Medical Science and Technology Co., Ltd.

A 地址：江苏省武进经济开发区果香路52号
T 电话：0519-69877755, 69877756
F 传真：0519-69877753
E 邮箱：sales@vedkang.com

生产企业：江苏图云医疗科技有限公司
产品注册证及名称：
苏械注准 20222061594（电子内窥镜图像处理器）
苏械注准 20222061739（一次性使用胆胰管成像导管）
苏械广审（文）第 270803-07238 号

⚠ 禁忌内容或注意事项详见说明书
以上仅指本公司产品

广告

SonoScape 开立

广告

HD-580

镜之所及 芯之所向



4K 4K显示

4-LED

SFI

VIST

Water Jet 辅助送水

One Step Connection 一键插拔

光电染色优化

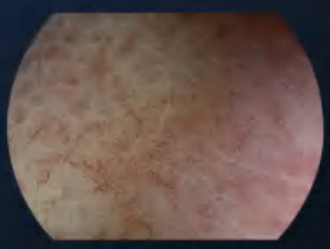

SFI-1

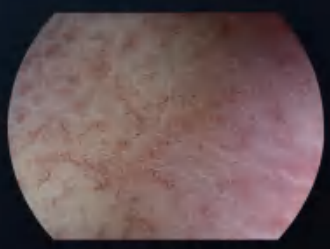

SFI-2

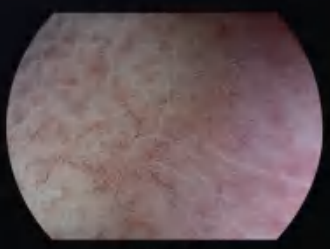

SFI-3



VIST-1



VIST-2



VIST-3

深圳开立生物医疗科技股份有限公司
SONOSCAPE MEDICAL CORP.
地址：深圳市南山区粤海街道麻岭社区高新中区科技中2路1号深圳软件园（2期）12栋201、202
电话：86-755-26722890

网站：www.sonoscape.com.cn
邮箱：sonoscape@sonoscape.net
禁忌内容或者注意事项详见说明书
粤械广审（文）第281218-07978号