中华医学会系列杂志

ISSN 1007-5232
CN 32-1463/R

中华消化内镜杂志®

ZHONGHUA XIAOHUA NEIJING ZAZHI

2024年12月 第41卷 第12期

CHINESE JOURNAL OF DIGESTIVE ENDOSCOPY

Volume 41 Number 12
December 2024

中华医学会
CHINESE MEDICAL ASSOCIATION

ISSN 1007-5232
12>

中华消化内镜杂志®

CHINESE JOURNAL OF DIGESTIVE ENDOSCOPY

月刊　1996年8月改刊　第41卷　第12期　2024年12月20日出版


微信：xhnjxw


新浪微博

主　管
中国科学技术协会

主　办
中华医学会
100710，北京市东四西大街42号

编　辑
中华消化内镜杂志编辑委员会
210003，南京市紫竹林3号
电话：(025)83472831，83478997
传真：(025)83472821
Email：xhnj@xhnj.com
http://www.zhxhnjzz.com
http://www.medjournals.cn

总编辑
张澍田

编辑部主任
唐涌进

出　版
《中华医学杂志》社有限责任公司
100710，北京市东四西大街42号
电话(传真)：(010)51322059
Email：office@cmaph.org

广告发布登记号
广登32010000093号

印　刷
江苏省地质测绘院

发　行
范围：公开
国内：南京报刊发行局
国外：中国国际图书贸易集团有限公司
(北京399信箱，100048)
代号 M4676

订　购
全国各地邮政局
邮发代号 28-105

邮　购
中华消化内镜杂志编辑部
210003，南京市紫竹林3号
电话：(025)83472831
Email：xhnj@xhnj.com

定　价
每期25.00元，全年300.00元

中国标准连续出版物号
ISSN 1007-5232
CN 32-1463/R

2024年版权归中华医学会所有

未经授权，不得转载、摘编本刊文章，不得使用本刊的版式设计

除非特别声明，本刊刊出的所有文章不代表中华医学会和本刊编委会的观点

本刊如有印装质量问题，请向本刊编辑部调换

目　　次

第41卷终

共识与指南

中国炎症性肠病内镜诊治专家共识(2024，广州)…… 925
中华医学会消化内镜学分会结直肠学组

中国超声内镜引导胆管引流术专家共识(2024，上海)…… 941
国家消化系统疾病临床医学研究中心(上海)
中华医学会消化内镜学分会

菁英论坛

急性坏死性胰腺炎实施内镜升阶梯式疗法的关键问题 …… 956
何文华　周振刚　祝荫

论　　著

保留黏膜层的内镜黏膜下挖除术治疗胃黏膜下肿瘤的有效性分析 …… 961
葛佳琪　孙晓梅

十二指肠乳头异位的内镜特点及治疗分析 …… 967
赵倩　杨卓

内镜下套扎与硬化剂注射治疗内痔有效性及安全性的回顾性队列研究 …… 973
高莉　杨位轩　田莉　巩尧瑶　程文芳

注水钳除与普通钳除治疗结直肠微小息肉的临床疗效对比研究 … 979
吴秋丽　李远丽　郑晨威　陈相波　徐勤伟

限制吞咽联合漱口对磁控胶囊胃镜检查胃准备质量的影响 …… 985
曹景润　刘月月　王凯　刘海燕　常鲁杰

江苏省二级以上中医院消化内镜专业现状调研及建议 …… 990
江苏省中医院消化内镜中心　江苏省中医脾胃病医疗质控中心

基础研究

基于转录组测序分析棕榈酰转移酶DHHC7对结直肠癌侵袭的促进作用 …… 996
蒋怡　张明明　房静远

短篇论著

食管神经内分泌肿瘤的临床特征分析 …… 1002
胡平　何娜　严丽军　李晓雅　柏建安　朱国琴　田野　汤琪云
白光内镜下靶向活检在西藏地区藏族胃癌风险人群中的应用价值 …… 1008
邵鹏飞　巴桑卓玛　李巍

病例报道

胃高分化管状乳头状腺癌合并低异型度胃型胃癌的内镜诊治1例 …… 1012
杨泽梁　姜雨婷　胡嘉庆　杨捷　王宁　陈新　郑晓玲
尾肠囊肿超声内镜引导细针穿刺抽吸术1例 …… 1015
王程瑶　张政　李鹏　吴静

综　　述

消化内镜无水洗消技术的研究现状 …… 1018
赵灿　李隆松　令狐恩强　柴宁莉

读者·作者·编者

《中华消化内镜杂志》对来稿中统计学处理的有关要求 …… 960
《中华消化内镜杂志》2025年征订启事 …… 978
《中华消化内镜杂志》2024年可直接使用英文缩写的常用词汇 …… 984
中华医学会系列杂志论文作者署名规范 …… 989
中华医学会杂志社关于在论文写作过程中使用生成式人工智能技术的有关规定 …… 1024
插页目次 …… 1011

本刊稿约见第41卷第1期第82页、第7期第586页

本期责任编辑　许文立

本刊编辑部工作人员联系方式

唐涌进，Email：tang@xhnj.com　　朱　悦，Email：zhuyue@xhnj.com
周　昊，Email：zhou@xhnj.com　　钱　程，Email：qian@xhnj.com
顾文景，Email：gwj@xhnj.com　　许文立，Email：xwl@xhnj.com

本刊投稿方式

登录《中华消化内镜杂志》官方网站http://www.zhxhnjzz.com进行在线投稿。


唐涌进


周　昊


顾文景


朱　悦


钱　程


许文立

（扫码添加编辑企业微信）

·短篇论著·

食管神经内分泌肿瘤的临床特征分析

胡平　何娜　严丽军　李晓雅　柏建安　朱国琴　田野　汤琪云
南京医科大学第一附属医院老年消化科，南京 210029
通信作者：汤琪云，Email：Tqy831@163.com

【提要】 为探索食管神经内分泌肿瘤（esophageal neuroendocrine neoplasms，eNENs）的临床特征及内镜黏膜下剥离术（endoscopic submucosal dissection，ESD）在 eNENs 中的价值，回顾分析 34 例 eNENs 患者（2010 年 1 月至 2022 年 12 月在南京医科大学第一附属医院经组织病理学确诊的 30 例患者及 2014 年 1 月至 2023 年 12 月 PubMed 中报道的行 ESD 治疗的 4 例 eNENs 患者）的临床病理特征与结局，通过生存分析确定影响 eNENs 预后的因素。结果显示，eNENs 好发于老年男性（79.41%，27/34），发病年龄为（65.41±8.78）岁。病变多发生在食管中段（41.18%，14/34）和下段（41.18%，14/34）。吞咽困难是最常见的症状，占 58.82%（20/34）。中位生存时间为 36.31 个月，一、三、五年生存率分别为 82.35%、53.45% 和 27.94%。单因素分析显示不同部位、大小、分期及是否切除原发灶的 eNENs 预后差异有统计学意义（P<0.05）。多因素分析显示原发灶切除是影响 eNENs 预后的独立危险因素（P=0.041，HR=0.166，95%CI：0.030~0.927）。原发灶切除患者的中位生存时间显著长于未切除者（42.98 个月比 17.90 个月，P=0.005），而外科手术患者与 ESD 切除原发肿瘤患者的中位生存时间差异无统计学意义（43.93 个月比 39.50 个月，P=0.835）。以上结果表明 eNENs 临床表现缺乏特异性，原发灶切除可改善 eNENs 的预后。ESD 在特定群体中可获得与外科手术相当的预后，可作为一种替代选择的治疗方法。

【关键词】 食管肿瘤；　神经内分泌瘤；　癌，神经内分泌；　预后；　内镜黏膜下剥离术；　化疗
基金项目：国家自然科学基金（82373180）

Analysis of clinical features of esophageal neuroendocrine neoplasms

Hu Ping, He Na, Yan Lijun, Li Xiaoya, Bai Jian'an, Zhu Guoqin, Tian Ye, Tang Qiyun
Department of Geriatric Gastroenterology, The First Affiliated Hospital with Nanjing Medical University, Nanjing 210029, China
Corresponding author: Tang Qiyun, Email: Taq831@163.com

【Summary】 To investigate the clinical features of esophageal neuroendocrine neoplasms (eNENs) and the role of endoscopic submucosal dissection (ESD) in the management of eNENs, clinicopathologic features and outcomes of 34 patients with eNENs (30 patients diagnosed by histopathology in the First Affiliated Hospital with Nanjing Medical University from January 2010 to December 2022 and 4 patients who underwent ESD reported in PubMed from January 2014 to December 2023) were retrospectively analyzed. Survival analysis was performed to identify prognostic factors of eNENs. The vulnerable patients of eNENs were elderly males (79.41%, 27/34) and the age of onset was 65.41±8.78 years. The lesions mostly occurred in the middle (41.18%, 14/34) and lower (41.18%, 14/34) esophagus. Dysphagia was the most common clinical manifestation, accounting for 58.82% (20/34). The median overall survival time was 36.31 months and the 1, 3, 5-year overall survival rate was 82.35%, 53.45% and 27.94% respectively. In the univariate analysis, the prognosis of eNENs varied in different location, size, stage and treatment strategies (P<0.05). The primary tumor resection was an independent prognostic factor for the survival of eNENs in multivariate analysis (P=0.041, HR=0.166, 95%CI: 0.030-0.927). The median survival time of the patients

DOI：10.3760/cma.j.cn321463-20240807-00361
收稿日期　2024-08-07　　**本文编辑**　朱悦
引用本文：胡平，何娜，严丽军，等. 食管神经内分泌肿瘤的临床特征分析[J]. 中华消化内镜杂志，2024，41(12)：1002-1007. DOI：10.3760/cma.j.cn321463-20240807-00361.

www.zhxhnjzz.com

with primary tumor resection was significantly longer than that without resection (42.98 months VS 17.90 months, *P*=0.005). Whereas, there was no significant difference in median survival time between the patients who underwent surgical operation and those who underwent ESD (43.93 months VS 39.50 months, *P*=0.835). eNENs has no specific clinical manifestations. Resection of the primary tumor is a protective factor for the prognosis of eNENs. ESD has a comparable result to surgery and can be considered as a treatment modality for paticular patients.

【Key words】 Esophageal neoplasms; Neuroendocrine tumors; Carcinoma, neuroendocrine; Prognosis; Endoscopic submucosal dissection; Chemotherapy

Fund program: National Natural Science Foundation of China (82373180)

神经内分泌肿瘤（neuroendocrine neoplasms，NENs）起源于全身弥散分布的肽能神经元和神经内分泌细胞，可发生在全身各器官，以消化系统最为常见，2015 年胃肠胰 NENs 发病率为 5.45/10 万[1]。食管神经内分泌肿瘤（esophageal neuroendocrine neoplasms，eNENs）由英国病理学家 McKeown[2]于 1952 年首次报道，是一种极为罕见的肿瘤，仅占胃肠胰 NENs 的 0.4%~1%[3]。既往文献显示，eNENs 具有高度侵袭性，小细胞神经内分泌癌（small cell neuroendocrine carcinoma，SCNEC）为其主要组织学类型[4]，高达 31%~90% 的 eNENs 患者可发生淋巴结和远处转移[3]，其预后较食管鳞癌和腺癌更差，三年和五年生存率仅 5.95%~33.4% 和 0.0%~28.4%[5-6]。目前尚缺乏 eNENs 治疗策略的共识，临床常采用化疗为基础的综合策略。然而，随着消化内镜的普及和诊断技术的进步，越来越多的早期 eNENs 被发现。内镜黏膜下剥离术（endoscopic submucosal dissection，ESD）在早期食管癌中广泛应用，已成为早期食管癌的标准治疗手段之一，可达到与外科手术相似的治疗效果[7]。有学者提出 ESD 对部分 eNENs 可实现根治性切除，但大多数是病例报告[8-10]，尚缺乏大样本研究关注 ESD 在 eNENs 中的价值。本研究回顾性分析在南京医科大学第一附属医院住院治疗的 eNENs 患者，旨在探索 eNENs 的临床特征与预后因素，并探讨 ESD 治疗 eNENs 的安全性和有效性。

一、资料和方法

1. 研究对象：回顾性分析 2010 年 1 月至 2022 年 12 月于南京医科大学第一附属医院经组织病理学确诊的 eNENs 患者资料。根据 2019 年 WHO 诊断标准（表 1）[11]，食管混合性神经内分泌-非神经内分泌癌（mixed neuroendocrine-non-neuroendocrine carcinomas，MiNEC）被纳入本研究，而食管鳞状细胞癌（简称鳞癌）或腺癌伴神经内分泌化（neuroendocrinization，NE）不符合本研究纳入标准。其他排除标准：（1）有其他恶性肿瘤病史；（2）无随访资料。本研究经南京医科大学第一附属医院伦理委员会审核批准（2023-SR-010）。

表 1　2019 年 WHO 消化系统神经内分泌肿瘤分类及分级标准[11]

命名	分化程度	分级	核分裂像（个/2 mm²）	Ki-67 指数
NET，G1	高分化	低	<2	<3%
NET，G2	高分化	中	2~20	3%~20%
NET，G3	高分化	高	>20	>20%
SCNEC	低分化	高	>20	>20%
LCNEC	低分化	高	>20	>20%
MiNEC	低分化	低	多样	多样

注：NET 指神经内分泌瘤；SCNEC 指小细胞神经内分泌癌；LCNEC 指大细胞神经内分泌癌；MiNEC 指混合性神经内分泌-非神经内分泌癌

此外，因本中心行 ESD 治疗的 eNENs 较少，为进一步探索 ESD 对 eNENs 的诊治价值，通过关键词“neuroendocrine neoplasm”“neuroendocrine tumor”“neuroendocrine carcinoma”“carcinoid tumor”“esophagus”“endoscopic submucosal dissection”检索 2014 年 1 月 1 日至 2023 年 12 月 31 日 PubMed 中报道的 eNENs 患者，仅纳入临床资料详细且曾经接受过 ESD 治疗的患者，其余纳排标准同上。

最终，本中心的 30 例患者和文献报道的 4 例患者被纳入本研究（图 1）。

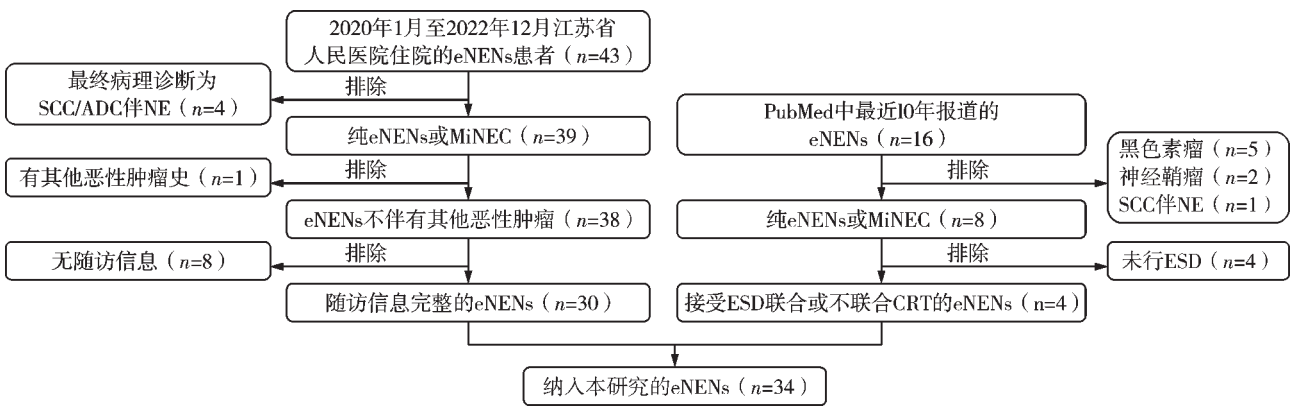

注：eNENs 指食管神经内分泌肿瘤；SCC 指鳞状细胞癌；ADC 指腺癌；NE 指神经内分泌化；MiNEC 指混合性神经内分泌-非神经内分泌癌；ESD 指内镜黏膜下剥离术；CRT 指放化疗

图 1　eNENs 患者入组流程图

www.zhxhnjzz.com

2.资料收集：收集患者的年龄、性别、症状、肿瘤部位、大小、分级、分期及治疗等临床特征。肿瘤部位依据病灶中心距切牙的距离分为颈/上（15~24 cm）、中（25~29 cm）、下（30~40 cm）3段。既往文献证实第8版美国癌症联合委员会（American Joint Committee on Cancer，AJCC）食管鳞癌TNM分期系统和美国退伍军人肺癌协会（Veterans' Administration Lung Study Group，VALSG）小细胞肺癌分期系统同样适用于eNENs[12]，本研究参照此两种分期方法对eNENs分期。

3.随访：对我院所有eNENs患者进行电话随访。随访截止日期为2023年12月31日。在最后一次随访日期存活的患者被视为删失数据。生存时间定义为从诊断到死亡、最后一次随访或2023年12月31日之间的时间。

4.统计学方法：采用SPSS 27.0进行统计学分析，通过Kaplan-Meier法绘制生存曲线，并通过log-rank检验比较不同临床特征的生存曲线差异。将log-rank单因素分析中$P<0.1$的变量纳入多因素Cox比例风险回归模型，确定与eNENs预后相关的独立危险因素，$P<0.05$为差异有统计学意义。

二、结果

1.eNENs患者的临床特征：34例eNENs患者的人口统计学及临床病理特征见表2，老年男性最常见，男女比例27∶7，发病年龄为（65.41±8.78）岁。中段和下段食管病变最为常见，均占41.18%（14/34）。吞咽困难是最常见的临床表现，占58.82%（20/34）；其次为胸骨后疼痛，占23.53%（8/34）；4例患者因反酸、烧心就诊；其他非特异性症状包括恶心呕吐、腹胀腹痛等；另有7例患者在体检时发现，无不适主诉。22例患者有形态学记录，以隆起型或蕈伞型最常见（36.36%，8/22）。10例患者在初诊时即存在远处转移，最常见的转移部位为肝（8/10），其次为肺（4/10），其他转移部位包括肾上腺、骨、甲状腺等。

2.eNENs患者的病理特征：组织学上，SCNEC是eNENs最常见的类型，占76.47%（26/34），LCNEC仅占8.82%（3/34）。4例MiNEC中，非神经内分泌成分2例为鳞癌，1例为腺癌，另1例同时有鳞癌和腺癌特征。31例患者行突触素（synaptophysin，Syn）及嗜铬粒蛋白A（chromogranin A，CgA）染色，其中93.55%（29/31）患者Syn阳性，而CgA阳性率仅58.06%（18/31）（图2）。28例患者有Ki-67指数记录，除1例G2级患者Ki-67指数为5%外，另外27例患者中位Ki-67指数为75%。

3.eNENs患者的治疗情况：22例患者接受外科手术或ESD切除食管原发肿瘤，另12例未切除原发灶接受单纯放化疗；13例患者接受外科根治术，其中11例术后行辅助化疗；11例患者曾行ESD，其中2例术后追加了外科手术，7例患者予ESD联合放化疗，2例患者ESD后拒绝进一步辅助治疗（表3）。在接受化疗的患者中，铂类联合依托泊苷（EP）或伊立替康（IP）为最常见的一线方案，分别占70.00%（21/30）、13.33%（4/30）。

4.eNENs生存趋势及与预后相关的因素：eNENs患者中位随访时间为20.50个月（6.00~91.00个月），中位生存时间为36.31个月，一、三、五年生存率分别为82.35%、53.45%、27.94%。Ⅰ~Ⅱ期及Ⅲ期患者的中位生存时间未达到，而Ⅳ期患者的中位总生存时间为18.5个月（图3A）。

在单因素分析中，不同位置、大小、AJCC分期、VALSG分期和原发灶切除与否患者的预后差异有统计学意义（$P<$

表2　34例食管神经内分泌肿瘤患者的人口统计学及临床病理特征[例（%）]

特征	结果
性别	
男	27（79.41）
女	7（20.59）
年龄	
≤65岁	16（47.06）
>65岁	18（52.94）
个人史	
吸烟	10（29.41）
饮酒	5（14.71）
肿瘤部位	
颈部/上段	5（14.71）
中段	14（41.18）
下段	14（41.18）
未获得	1（2.94）
肿瘤大小	
<2 cm	10（29.41）
≥2 cm	10（29.41）
未获得	14（41.18）
肿瘤形态	
平坦型	5（14.71）
蕈伞型/隆起型	8（23.53）
髓质型	6（17.65）
溃疡型	3（8.82）
未获得	12（35.29）
Ki-67指数	
<75%	14（41.18）
≥75%	14（41.18）
未获得	6（17.65）
AJCC分期	
ⅠA~ⅡB	10（29.41）
ⅢA~ⅢB	7（20.59）
ⅣA~ⅣB	17（50.00）
VALSG分期	
局限期	16（47.06）
广泛期	18（52.94）
组织学类型	
SCNEC	26（76.47）
LCNEC	3（8.82）
MiNEC	4（11.76）
NET	1（2.94）
免疫组化[a]	
CgA阳性	18（58.06）
Syn阳性	29（93.55）
CD56阳性	22（78.57）

注：AJCC指美国癌症联合委员会；VALSG指美国退伍军人肺癌协会；SCNEC指小细胞神经内分泌癌；LCNEC指大细胞神经内分泌癌；MiNEC指混合性神经内分泌-非神经内分泌癌；NET指神经内分泌瘤；CgA指嗜铬粒蛋白A；Syn指突触素；[a]31例患者行CgA及Syn染色，28例患者行CD56染色

www.zhxhnjzz.com

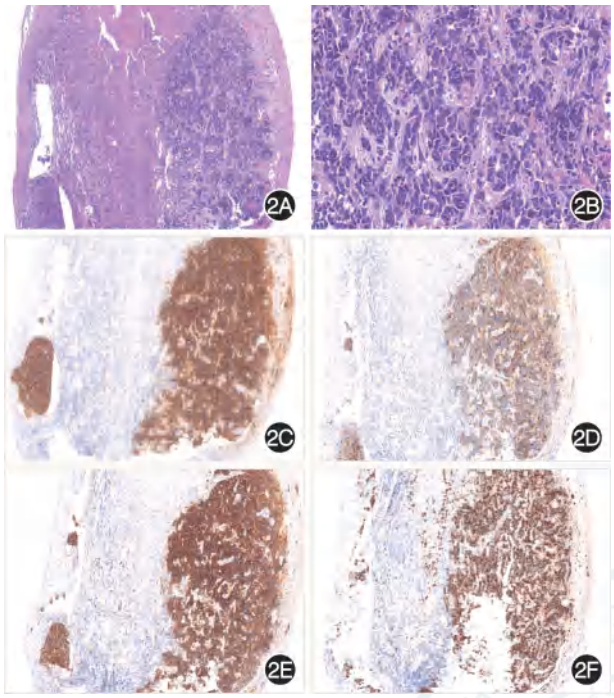

图 2　食管神经内分泌肿瘤的病理组织特征　2A：肿瘤细胞呈巢状或索状排列，浸润性生长　HE　×100；2B：肿瘤细胞胞质少，细胞核不规则，染色质颗粒状，可见明显核分裂及细胞凋亡　HE　×400；2C：Syn 阳性　×100；2D：CgA 阳性　×100；2E：CD56 阳性　×100；2F：Ki-67 指数为 90%　×100

表 3　不同分期食管神经内分泌肿瘤患者的治疗方案（例）

分期	例数	外科手术	外科手术+放化疗	ESD	ESD+放化疗	放化疗
Ⅰ A~Ⅱ B	10	2[a]	1	2	5	0
Ⅲ A~Ⅲ B	7	0	6	0	0	1
Ⅳ A~Ⅳ B	17	0	4	0	2	11

注：ESD 指内镜黏膜下剥离术；[a]为 2 例 ESD 术后追加外科手术患者

0.05）（表 4）。多因素分析显示原发灶切除是影响 eNENs 预后的独立危险因素（*P*=0.041，*HR*=0.166，95%*CI*：0.030~0.927）。原发灶切除患者的中位生存时间显著长于未切除患者（42.98 个月比 17.90 个月，*P*=0.005）（图 3B）。然而，Cox 比例风险模型显示外科手术患者与 ESD 切除原发肿瘤患者的中位生存时间差异无统计学意义（43.93 个月比 39.50 个月，

表 4　影响食管神经内分泌肿瘤预后的单因素分析

因素	中位生存时间（个月）	*P* 值	*HR* 值	95%*CI*	
				下限	上限
部位		0.033			
颈部/上段	38.25		1		
中段	17.19		3.07	0.78	12.07
下段	未达到		0.87	0.21	3.71
大小		0.038			
<2 cm	未达到		1		
≥2 cm	28.00		4.56	0.94	22.02
AJCC 分期		0.019			
Ⅰ A~Ⅱ B	未达到		1		
Ⅲ A~Ⅲ B	未达到		1.60	0.22	11.61
Ⅳ A~Ⅳ B	18.50		5.11	1.16	22.54
VALSG 分期		0.003			
局限期	未达到		1		
广泛期	19.00		5.27	1.53	18.12
原发灶切除		0.005			
否	17.90		1		
是	42.98		0.28	0.10	0.74

注：AJCC 指美国癌症联合委员会；VALSG 指美国退伍军人肺癌协会

P=0.835）（图 3C）。所有Ⅲ期和Ⅳ期患者均接受化疗。对于Ⅰ~Ⅱ期患者，术后接受化疗与未接受化疗的患者中位生存时间均未达到，差异无统计学意义（*P*=0.604）（图 3D）。

5.ESD 在 eNENs 治疗中的有效性及安全性：本研究中共 11 例患者曾接受 ESD 治疗，其中 2 例患者因 ESD 后切缘阳性或黏膜下浸润追加外科手术，另外 9 例患者因各种原因如高龄、心肺功能不全拒绝外科手术治疗而仅接受 ESD 联合或不联合化疗。未追加手术的 9 例患者均完全切除了原发病灶，垂直和水平切缘均为阴性（图 4）。1 例患者在 ESD 后出现迟发性穿孔，经内科保守治疗后缓解。其余患者无并发症发生。3 例患者术前行 EP 方案新辅助化疗，5 例患者 ESD 后行辅助化疗。中位随访 28.45 个月后，所有患者未出现食管局部复发，5 例患者定期行影像学检查未出现淋巴结或远处转移。然而，在 ESD 后 3~23 个月期间，4 例患者在随访过程中出现淋巴结转移，1 例患者出现肝转移。

讨论　eNENs 占所有食管恶性肿瘤的 0.4%~2.0%，其发病率存在地区差异，在中国占食管癌的 0.5%~5.9%，在西方国家占 1%~2.8%，在日本占 0.8%~2.8%[13-14]。组织学上，

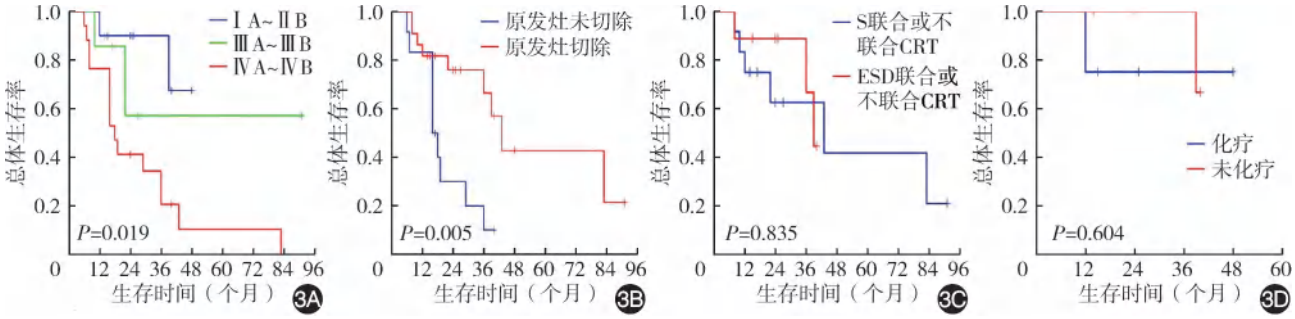

图 3　食管神经内分泌肿瘤患者生存曲线　3A：美国癌症联合委员会（AJCC）不同分期患者生存曲线；3B：原发灶切除与未切除患者生存曲线；3C：外科手术切除原发灶（S 联合或不联合 CRT）与内镜黏膜下剥离术（ESD）切除原发灶（ESD 联合或不联合 CRT）患者生存曲线；3D：Ⅰ~Ⅱ期化疗与未化疗患者生存曲线

www.zhxhnjzz.com

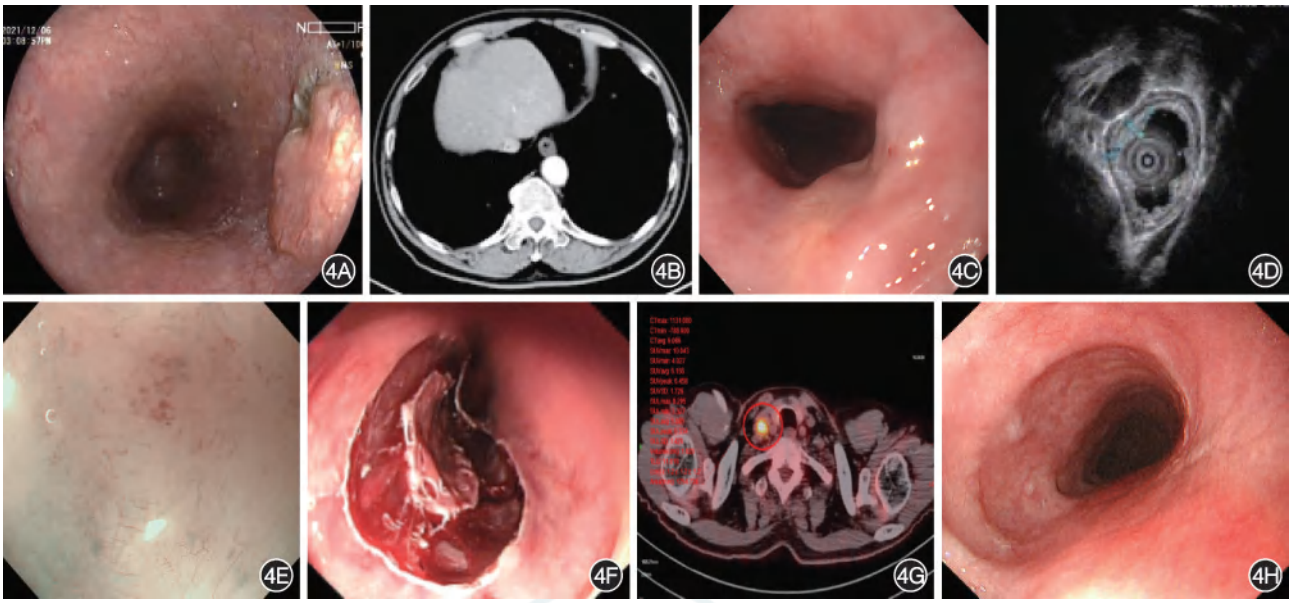

图 4　一例食管神经内分泌肿瘤患者诊治过程　4A：食管中段 15 mm×15 mm 隆起型病变，中央凹陷，组织学诊断为食管神经内分泌肿瘤；4B：CT 示食管中下部管壁增厚，无淋巴结及远处转移；4C：铂类联合依托泊苷方案化疗 2 个周期后复查胃镜示肿瘤退缩，仅见轻度隆起的白色粗糙黏膜；4D：超声内镜示黏膜下层低回声病变，固有肌层完整；4E：放大内镜窄带光成像示不规则、横行的 type R 血管；4F：行内镜黏膜下剥离术；4G：术后 18 个月 PET-CT 示胸入口处淋巴结肿大；4H：术后 18 个月食管未见局部复发

SCNEC 为东南亚国家 eNENs 最常见的组织类型，仅不足 1% 的患者为高分化 NETs[3,6,14]。本研究结果与既往文献一致，SCNEC 占比超过 3/4，仅一例患者为高分化 NET。MiNEC 中以 NEC 合并鳞癌最常见。Huang 等[13]发现在 eNENs 患者中同时性侵袭性鳞癌和原位鳞癌的发病率分别高达 30% 和 50%，而食管鳞癌的免疫标记 p63 在食管 SCNEC 中的阳性率达 55%，因此，有学者提出亚洲人群食管 SCNEC 为食管鳞癌在侵袭过程中的去分化形式。但安德森癌症中心的一项研究显示 LCNEC 为 eNENs 的主要类型（27/40），且腺癌为 MiNEC 中主要的非神经内分泌成分（15/40）[15]，提示基因和环境因素在东西方 eNENs 的发病中可能起一定作用。

eNENs 好发于老年男性，临床表现缺乏特异性，吞咽困难及胸骨后不适为最常见的症状。与食管鳞癌相似，eNENs 好发于食管中、下段，内镜下以隆起型或蕈伞型最常见，隆起型病变中央常有凹陷或溃疡形成[13,16-17]。病理组织学为其确诊依据，本研究中，几乎所有 eNENs 患者 Syn 呈弥漫性阳性，其次为 CD56，而 CgA 阳性率仅 58.06%，与既往文献一致[13,18]。有文献报道 CgA 可能与 eNENs 的预后有关，CgA 高表达组较低表达组生存期延长（P=0.037）[19]，但在本研究中未观察到这种生存差异，可能与本研究样本量较少有关，需在今后大样本研究中进一步探索。

由于疾病的罕见性，目前尚缺乏 eNENs 的治疗指南，手术是唯一的根治方法，临床常采用手术联合化疗的多学科综合管理方法[20]。在本研究中原发灶切除是唯一影响预后的独立危险因素，切除原发灶患者生存期较未切除患者延长，与既往研究一致[21-22]。我们进一步比较了外科手术切除患者与 ESD 切除患者的生存时间，未观察到明显差异，提示 ESD 可作为 eNENs 的一种治疗方式。相较于外科手术，ESD 保留了消化道的原始结构，避免了外科术后一系列并发症如吻合口瘘、吻合口狭窄、反流，生活质量影响小，且术后恢复快，手术费用低[21]。ESD 广泛用于胃、直肠、十二指肠非壶腹部 NENs 的治疗[23]，在 eNENs 的应用主要为个例报道，Ishikawa-Kakiya 等[24]曾报道一例 ESD 联合化疗的食管 NEC 患者，随访 60 个月后无复发。韩国有学者提出分化良好、长径<1 cm、无淋巴结及远处转移的 eNENs 可考虑行内镜下治疗[25]。

然而，国内大多数 eNENs 为低分化 SCNEC，即使病灶局限于黏膜层，术后仍有较高的风险出现淋巴结及远处转移。在本研究中，9 例仅接受 ESD 作为原发灶切除方式的患者中，4 例在随访过程中出现淋巴结及远处转移。因此，有学者提出 ESD 前后均应接受化疗作为辅助治疗[20]。化疗在 eNENs 中的应用率从 2006 年的 52% 上升到 2014 年的 85%[21]。既往研究表明，接受化疗的Ⅲ期手术患者生存率优于单纯手术者，但Ⅰ~Ⅱ期患者中化疗未能显著延长生存期[22]。本研究中Ⅲ、Ⅳ期患者均接受了化疗，Ⅰ~Ⅱ期患者中化疗组与未化疗组未见生存差异。对于局部晚期患者，既往研究建议术前可考虑行新辅助化疗[20]。本研究中有 3 例患者接受 EP 方案新辅助化疗 2~6 个周期，病变均缩小，为患者提供了 ESD 切除原发灶的机会。组织学检查进一步证实了这 3 例患者均通过 ESD 实现了原发肿瘤的 R0 切除。随访 17~23 个月，虽发生淋巴结转移，但均无内镜下食管局部复发而导致的吞咽困难，极大地提高了患者的生活质量。

在本研究中，我们探索了 eNENs 的预后因素以及 ESD 在 eNENs 治疗中的价值。据我们所知，本研究首次比较了 ESD 与外科手术治疗 eNENs 的生存差异，为 ESD 在 eNENs 中的应用提供了理论依据。然而，本研究仍存在一定的局限性。首先，这是一个小样本的回顾性研究，接受 ESD 治疗的 eNENs 病例较少，为此本研究纳入了 PubMed 文献中报道的接受 ESD 治疗的 eNENs 患者，以期增加样本量，但可能存在发表偏倚，因此，结果需要谨慎解读，未来需要更大样本

www.zhxhnjzz.com

量的前瞻性临床研究进一步证实。其次，本研究中ESD患者仅2例未接受化疗，化疗特别是新辅助化疗联合ESD是否比单独ESD更能带来生存获益有待进一步探索。

综上所述，eNENs临床表现缺乏特异性，生物学行为具有高度侵袭性，原发灶切除可为患者带来生存获益。经充分评估后，ESD可作为无淋巴结或远处转移的eNENs患者的替代治疗方式，尤其在老年和体弱人群中，对提高患者的预后及生活质量至关重要。

利益冲突　所有作者声明不存在利益冲突

作者贡献声明　胡平：数据收集、整理与分析，初稿撰写；何娜、严丽军：数据收集、整理与分析，患者随访，初稿修改；李晓雅、柏建安：数据分析，初稿修改；朱国琴：临床资料收集与整理；田野、汤琪云：研究设计，文章修改

参 考 文 献

[1] Xu Z, Wang L, Dai S, et al. Epidemiologic trends of and factors associated with overall survival for patients with gastroenteropancreatic neuroendocrine tumors in the United States[J]. JAMA Netw Open, 2021, 4(9): e2124750. DOI: 10.1001/jamanetworkopen.2021.24750.

[2] McKeown F. Oat-cell carcinoma of the oesophagus[J]. J Pathol Bacteriol, 1952, 64(4): 889-891. DOI: 10.1002/path.1700640420.

[3] Mastracci L, Rindi G, Grillo F, et al. Neuroendocrine neoplasms of the esophagus and stomach[J]. Pathologica, 2021, 113(1):5-11. DOI: 10.32074/1591-951X-229.

[4] Tustumi F, Takeda FR, Uema RH, et al. Primary neuroendocrine neoplasm of the esophagus — report of 14 cases from a single institute and review of the literature[J]. Arq Gastroenterol, 2017, 54(1): 4-10. DOI: 10.1590/S0004-2803.2017v54n1-01.

[5] Cai W, Ge W, Yuan Y, et al. A 10-year population-based study of the differences between NECs and carcinomas of the esophagus in terms of clinicopathology and survival[J]. J Cancer, 2019,10(6):1520-1527. DOI: 10.7150/jca.29483.

[6] Honma Y, Nagashima K, Hirano H, et al. Clinical outcomes of locally advanced esophageal neuroendocrine carcinoma treated with chemoradiotherapy[J]. Cancer Med, 2020, 9(2): 595-604. DOI: 10.1002/cam4.2708.

[7] 刘奕, 窦利州, 刘勇, 等. 内镜黏膜下剥离术与外科手术治疗环周浅表食管鳞状细胞肿瘤的疗效对比[J]. 中华消化内镜杂志, 2023, 40(8): 602-609. DOI: 10.3760/cma. j. cn321463-20230115-00030.

[8] Tang N, Feng Z. Endoscopic submucosal dissection combined with adjuvant chemotherapy for early-stage neuroendocrine carcinoma of the esophagus: a case report[J]. World J Clin Cases, 2022, 10(10): 3164-3169. DOI: 10.12998/wjcc. v10. i10.3164.

[9] Tanaka Y, Hirata D, Fujii S, et al. Early-stage neuroendocrine carcinoma of the esophagus observed with annual endoscopy for three years[J]. Intern Med, 2019, 58(12): 1727-1731. DOI: 10.2169/internalmedicine.2151-18.

[10] Kinoshita T, Ishikawa S, Inaba T, et al. Neuroendocrine carcinoma arising from Barrett's esophageal adenocarcinoma: a case report[J]. Clin J Gastroenterol, 2020, 13(6): 1028-1035. DOI: 10.1007/s12328-020-01210-8.

[11] Nagtegaal ID, Odze RD, Klimstra D, et al. The 2019 WHO classification of tumours of the digestive system[J]. Histopathology, 2020,76(2):182-188. DOI: 10.1111/his.13975.

[12] Deng HY, Ni PZ, Wang YC, et al. Neuroendocrine carcinoma of the esophagus: clinical characteristics and prognostic evaluation of 49 cases with surgical resection[J]. J Thorac Dis, 2016,8(6):1250-1256. DOI: 10.21037/jtd.2016.04.21.

[13] Huang Q, Wu H, Nie L, et al. Primary high-grade neuroendocrine carcinoma of the esophagus: a clinicopathologic and immunohistochemical study of 42 resection cases[J]. Am J Surg Pathol, 2013, 37(4): 467-483. DOI: 10.1097/PAS.0b013e31826d2639.

[14] Giannetta E, Guarnotta V, Rota F, et al. A rare rarity: neuroendocrine tumor of the esophagus[J]. Crit Rev Oncol Hematol, 2019, 137: 92-107. DOI: 10.1016/j.critrevonc.2019.02.012.

[15] Maru DM, Khurana H, Rashid A, et al. Retrospective study of clinicopathologic features and prognosis of high-grade neuroendocrine carcinoma of the esophagus[J]. Am J Surg Pathol, 2008, 32(9): 1404-1411. DOI: 10.1097/PAS. 0b013e31816bf41f.

[16] Ye L, Lu H, Wu L, et al. The clinicopathologic features and prognosis of esophageal neuroendocrine carcinomas: a single-center study of 53 resection cases[J]. BMC Cancer, 2019,19(1):1234. DOI: 10.1186/s12885-019-6420-8.

[17] Egashira A, Morita M, Kumagai R, et al. Neuroendocrine carcinoma of the esophagus: clinicopathological and immunohistochemical features of 14 cases[J]. PLoS One, 2017, 12(3):e0173501. DOI: 10.1371/journal.pone.0173501.

[18] Wu IC, Chu YY, Wang YK, et al. Clinicopathological features and outcome of esophageal neuroendocrine tumor: a retrospective multicenter survey by the digestive endoscopy society of Taiwan[J]. J Formos Med Assoc, 2021,120(1 Pt 2): 508-514. DOI: 10.1016/j.jfma.2020.06.024.

[19] Ku JW, Zhang DY, Song X, et al. Characterization of tissue chromogranin A (CgA) immunostaining and clinicohistopathological changes for the 125 Chinese patients with primary small cell carcinoma of the esophagus[J]. Dis Esophagus, 2017,30(8):1-7. DOI: 10.1093/dote/dox041.

[20] Ma Z, Cai H, Cui Y. Progress in the treatment of esophageal neuroendocrine carcinoma[J]. Tumour Biol, 2017, 39(6): 1010428317711313. DOI: 10.1177/1010428317711313.

[21] Erdem S, Troxler E, Warschkow R, et al. Is there a role for surgery in patients with neuroendocrine tumors of the esophagus? A contemporary view from the NCDB[J]. Ann Surg Oncol, 2020, 27(3): 671-680. DOI: 10.1245/s10434-019-07847-1.

[22] Xu L, Li Y, Liu X, et al. Treatment strategies and prognostic factors of limited-stage primary small cell carcinoma of the esophagus[J]. J Thorac Oncol, 2017, 12(12): 1834-1844. DOI: 10.1016/j.jtho.2017.09.1966.

[23] Rossi RE, Elvevi A, Gallo C, et al. Endoscopic techniques for diagnosis and treatment of gastro-entero-pancreatic neuroendocrine neoplasms: where we are[J]. World J Gastroenterol, 2022,28(26):3258-3273. DOI: 10.3748/wjg.v28. i26.3258.

[24] Ishikawa-Kakiya Y, Nagami Y, Fujiwara Y. Intramucosal esophageal neuroendocrine carcinoma treated with endoscopic submucosal dissection and chemotherapy[J]. Dig Endosc, 2019,31(4):466. DOI: 10.1111/den.13420.

[25] Lee CG, Lim YJ, Park SJ, et al. The clinical features and treatment modality of esophageal neuroendocrine tumors: a multicenter study in Korea[J]. BMC Cancer, 2014, 14: 569. DOI: 10.1186/1471-2407-14-569.

www.zhxhnjzz.com

CMS 康哲药业 CHINA MEDICAL SYSTEM | 莱芙兰® LUMEBLUE®

本广告仅供医学药学专业人士阅读
粤药广审(文)第290610-02733号
批准文号:国药准字HJ20240037

广告

隐匿病变 及早发现



结肠镜提高病变检出率的便捷方案

适应症:
本品作为一种诊断剂，适用于在接受结肠镜检查筛查或监测的成人患者中增强结直肠病变的可视化

禁忌、不良反应，注意事项详见说明书

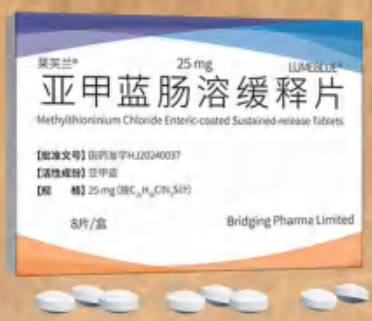

【生产企业】Cosmo S.p.A.
【中国唯一官方商业化合作伙伴】深圳市康哲药业有限公司

MB MMX DIFFICULT TO DETECT | Methylthioninium Chloride Enteric-coated Sustained-release Tablets

地址:深圳市南山区南头街道大新路198号创新大厦B座6-8楼 电话:0755-82416868 传真:0755-82416622 邮编:518052

VedVision唯视
胆道子镜直视系统

Vedkang唯德康

一次性使用胆胰管成像导管



电子内窥镜图像处理器

观入微，术无限，应于手

开启胆胰疾病诊治的直视操作时代

江苏唯德康医疗科技有限公司
Jiangsu Vedkang Medical Science and Technology Co., Ltd.

A 地址：江苏省武进经济开发区果香路52号
T 电话：0519-69877755, 69877756
F 传真：0519-69877753
E 邮箱：sales@vedkang.com

生产企业：江苏图云医疗科技有限公司
产品注册证及名称：
苏械注准 20222061594（电子内窥镜图像处理器）
苏械注准 20222061739（一次性使用胆胰管成像导管）
苏械广审（文）第 270803-07238 号

禁忌内容或注意事项详见说明书
以上仅指本公司产品

广告