中华医学会系列杂志

ISSN 1007-5232
CN 32-1463/R

中华消化内镜杂志®

ZHONGHUA XIAOHUA NEIJING ZAZHI

2025年10月 第42卷 第10期

CHINESE JOURNAL OF DIGESTIVE ENDOSCOPY

Volume 42 Number 10
October 2025

ISSN 1007-5232
9 771007 523250 10>





中华消化内镜杂志®

CHINESE JOURNAL OF DIGESTIVE ENDOSCOPY

月刊　1996年8月改刊　第42卷　第10期　2025年10月20日出版


微信：xhnjxw


新浪微博

主　管
中国科学技术协会

主　办
中华医学会
100710，北京市东四西大街42号

编　辑
中华消化内镜杂志编辑委员会
210003，南京市紫竹林3号
电话：(025)83472831，83478997
传真：(025)83472821
Email：xhnj@xhnj.com
http://www.zhxhnjzz.com
http://www.medjournals.cn

总编辑
张澍田

编辑部主任
唐涌进

出　版
《中华医学杂志》社有限责任公司
100710，北京市东四西大街42号
电话(传真)：(010)51322059
Email：office@cmaph.org

广告发布登记号
广登32010000093号

印　刷
江苏省地质测绘大队

发　行
范围：公开
国内：南京报刊发行局
国外：中国国际图书贸易集团有限公司
(北京399信箱，100048)
代号 M4676

订　购
全国各地邮政局
邮发代号 28-105

邮　购
中华消化内镜杂志编辑部
210003，南京市紫竹林3号
电话：(025)83472831
Email：xhnj@xhnj.com

定　价
每期25.00元，全年300.00元

中国标准连续出版物号
ISSN 1007-5232
CN 32-1463/R

2025年版权归中华医学会所有

未经授权，不得转载、摘编本刊文章，不得使用本刊的版式设计

除非特别声明，本刊刊出的所有文章不代表中华医学会和本刊编委会的观点

本刊如有印装质量问题，请向本刊编辑部调换

目　　次

共识与指南

胃静脉曲张超声内镜引导弹簧圈栓塞术专家共识(2025，杭州)…… 757

中华医学会消化内镜学分会超声内镜学组

中华医学会消化内镜学分会肝病协作组

胰岛素瘤内镜诊疗专家共识(2025年) …… 768

中华医学会消化内镜学分会

论　　著

超声内镜诊断结直肠黏膜下肿瘤准确性的影响因素分析 …… 780

崔晓丙　袁葵　凌琳　徐春玲　郭培　杨根华　包崇举　胡威

龚伟

基于深度学习的门静脉高压性胃病识别与分级系统的开发与验证 …… 789

古皓文　杨杰　肖勇　万新月　胡伟　谢先木　黄定鹏　姚承明

施信良　刘仕倩　黄丽　张弛　郑碧清　陈明锴

胆总管结石经十二指肠乳头自行排石的预测因素分析 …… 796

袁广众　汪翰英　毛丽娟　孙仁虎　吴大鹏　张其德　凌亭生

金海林

聚乙二醇电解质散与硫酸盐溶液在肠道准备及肠镜检查质量中的效果对比 …… 803

付越　田原　年碧霄　贺琰　郭新月　戎龙

异物钳辅助内镜黏膜切除术治疗长径≤10 mm直肠神经内分泌瘤的疗效分析(含视频) …… 809

张洪实　林燕娟　王木清　黄耀奎

离体纽扣电池致食管腐蚀伤动物模型构建及植物油的干预影响 … 817

李昭飞　赵德安　李明阳　王凌超　马唯唯

短篇论著

不含染色剂的黏膜下注射液在胃内镜黏膜下剥离术中的应用效果及安全性 …… 823
陆婉　丁永刚　张婷　毛丽娟　陈晶　周玉宏　肖君　李文杰　王耀辉　张其德
可分离式系线磁控胶囊内镜在高原地区食管疾病中的临床应用研究 …… 828
马雪琴　蔡甲慧　杨爱荣　马颖才

病例报道

内镜诊治直肠浅表锯齿状腺瘤合并传统锯齿状腺瘤1例(含视频) …… 831
侯雯雯　姚静静　邱月虹　刘洋　邵青　王晓　付金栋
转化治疗联合内镜黏膜下剥离术治疗颈段进展期食管癌1例 …… 833
宋宝回　钱杨　王燕　贺东黎　王健　钟芸诗　蔡明琰

综　　述

胆囊结石合并胆总管结石微创治疗应用进展 …… 836
陈璇桦　张筱凤

读者·作者·编者

《中华消化内镜杂志》2025年可直接使用英文缩写的常用词汇 …… 827
插页目次 …… 802

本刊稿约见第42卷第1期第82页、第7期第586页

本期责任编辑　钱程

本刊编辑部工作人员联系方式

唐涌进，Email：tang@xhnj.com　　朱　悦，Email：zhuyue@xhnj.com
周　昊，Email：zhou@xhnj.com　　钱　程，Email：qian@xhnj.com
顾文景，Email：gwj@xhnj.com　　许文立，Email：xwl@xhnj.com

本刊投稿方式

登录《中华消化内镜杂志》官方网站http://www.zhxhnjzz.com进行在线投稿。


唐涌进

周　昊

顾文景

朱　悦

钱　程

许文立

（扫码添加编辑企业微信）

·论著·

异物钳辅助内镜黏膜切除术治疗长径≤10 mm直肠神经内分泌瘤的疗效分析（含视频）

扫码查看操作视频

张洪实　林燕娟　王木清　黄耀奎
汕头市中心医院内镜中心，汕头 515031
通信作者：黄耀奎，Email：hkp306308@126.com

【摘要】 **目的**　对比异物钳辅助内镜黏膜切除术（endoscopic mucosal resection with grasping forceps，EMR-G）和内镜黏膜下剥离术（endoscopic submucosal dissection，ESD）切除长径≤10 mm直肠神经内分泌瘤的治疗效果。**方法**　回顾性分析2020年8月至2024年6月在汕头市中心医院内镜中心收治的74例长径≤10 mm直肠神经内分泌瘤患者资料，按手术方式分为ESD组和EMR-G组，对比两组患者术后标本R0切除率、切缘距肿瘤底部距离、手术操作时间、手术费用、住院时间等指标。**结果**　EMR-G组R0切除率高于ESD组［100.0%（37/37）比81.1%（30/37），χ^2=7.731，*P*=0.006］。术后标本切缘EMR-G组较为平整，且距肿瘤底部距离更远，EMR-G组中位距离为330 μm，ESD组中位距离为110 μm，差异有统计学意义（*Z*=−5.890，*P*<0.001）。EMR-G组手术时间（15.22±2.94）min，ESD组手术时间（27.95±6.50）min，差异有统计学意义（*t*=−10.854，*P*<0.001）。EMR-G组费用（2 409.51±205.00）元，ESD组费用（7 899.19±420.14）元，差异有统计学意义（*t*=−71.430，*P*=0.001）。EMR-G组术后住院时间（1.08±0.27）d，ESD组术后住院时间（2.76±0.80）d，差异有统计学意义（*t*=−12.095，*P*<0.001）。**结论**　EMR-G治疗长径≤10 mm直肠神经内分泌瘤，可提高R0切除率，缩短手术时间，节省手术费用，减少术后住院时间，具有推广价值。

【关键词】 神经内分泌瘤；　直肠；　异物钳辅助内镜黏膜切除术；　内镜黏膜下剥离术

Efficacy of endoscopic mucosal resection with grasping forceps for rectal neuroendocrine tumors ≤10 mm (with video)

Zhang Hongshi, Lin Yanjuan, Wang Muqing, Huang Yaokui
Endoscopy Center, Shantou Central Hospital, Shantou 515031, China
Corresponding author: Huang Yaokui, Email: hkp306308@126.com

【**Abstract**】 **Objective**　To compare the efficacy of endoscopic mucosal resection with grasping forceps (EMR-G) and endoscopic submucosal dissection (ESD) for the resection of rectal neuroendocrine tumors (NET)≤10 mm. **Methods**　Data of 74 patients with ≤10 mm rectal NET admitted to Shantou Central Hospital from August 2020 to June 2024 were retrospectively analyzed. Patients were divided into the ESD group and the EMR-G group according to the surgical method. Outcomes included R0 resection rate, margin-to-base distance, operative time, cost, and hospital stay. **Results**　The EMR-G group demonstrated significantly higher R0 resection rates [100.0% (37/37) VS 81.1% (30/37), χ^2=7.731, *P*=0.006], greater margin-to-base distance (median 330 μm VS 110 μm, *Z*=−5.890, *P*<0.001), shorter operative time (15.22±2.94 min VS 27.95±6.50 min, *t*=−10.854, *P*<0.001), lower cost (2 409.51±205.00 yuan VS 7 899.19±420.14 yuan, *t*=−71.430, *P*=0.001), and reduced hospital stay (1.08±0.27 days VS 2.76±0.80 days,

DOI：10.3760/cma.j.cn321463-20241120-00355
收稿日期　2024-11-20　　**本文编辑**　钱程
引用本文：张洪实，林燕娟，王木清，等. 异物钳辅助内镜黏膜切除术治疗长径≤10 mm直肠神经内分泌瘤的疗效分析（含视频）[J]. 中华消化内镜杂志，2025，42(10)：809-816. DOI：10.3760/cma.j.cn321463-20241120-00355.

www.zhxhnjzz.com

t=−12.095, P<0.001). **Conclusion**　EMR-G outperforms ESD for ≤10 mm rectal NETs by improving R0 resection, shortening procedure duration and hospitalization, and reducing costs, which is worth promotion.

【**Key words**】　Neuroendocrine tumor;　Rectum;　Endoscopic mucosal resection with grasping forceps;　Endoscopic submucosal dissection

神经内分泌瘤（neuroendocrine tumors，NET）是一种起源于神经内分泌细胞的低度恶性肿瘤，其在欧美发病率为（2.5~5）人/10 万人，近年来由于内镜诊疗技术的规范，其发病率有升高趋势[1]，在消化内镜检查中，直肠 NET 是临床较常见的一种消化道黏膜下肿瘤（submucosal tumor，SMT），组织学证实恶性或潜在恶性的 SMT 均需接受手术治疗[2]。对于直肠 NET 的诊治，《中国抗癌协会神经内分泌肿瘤诊治指南（2022 年版）》[3]推荐对长径≤10 mm 的肿瘤行内镜下切除并且推荐使用套扎器辅助内镜黏膜切除术（endoscopic mucosal resection with ligation，EMR-L）。

既往各种直肠 NET 切除方法中，处理难度不同，R0 切除率也不同，目前常用的切除方法是内镜黏膜下剥离术（endoscopic submucosal dissection，ESD），但是经过长时间的实践，其相对的 R0 切除率并不高[4-6]，并且由于其手术特点，手术并发症如出血、穿孔发生率也增加[7-10]，从而限制了该技术在初学者和基层医院治疗直肠 NET 中的推广，指南推荐使用的 EMR-L 可提高 R0 切除率[3]，但需要使用的套扎装置较昂贵，且吸引过程中的切除无法直视肿瘤底部的情况，存在一定的盲目性。

2021 年 Liu 等[11]首次报道了使用金属夹联合圈套器辅助内镜黏膜切除术（clip-and-snare assisted endoscopic mucosal resection，CS-EMR），在提高 R0 切除率的前提下，大大缩短了手术时间，减少了手术费用，之后有学者对该方法进行较系统的研究[12-14]。本中心通过手术观摩学习和实践，发现金属夹的硬度不足，同时功能部中间无齿，夹取组织后存在金属夹主体可控性差，力度不足，组织钳夹后存在部分滑脱，从而与预期切除的组织量存在一定差距。本中心使用硬度更高且功能部有齿的可重复使用异物钳钳夹抬举直肠 NET 底部，再使用电圈套器切除的方法，即异物钳辅助内镜黏膜切除术（endoscopic mucosal resection with grasping forceps，EMR-G）。该方法简单易学，R0 切除率就现有病例资料来看相对可观，而且节约时间，节省大量手术和器械费用，对于初学者和基层医院有一定的推广价值。现总结报道如下。

资料与方法

一、研究对象

本研究为回顾性队列研究。研究对象为汕头市中心医院 2020 年 8 月至 2024 年 6 月结肠镜下发现直肠黏膜下病变并经组织病理学证实为 NET 的患者 74 例（图 1）。按手术方式分为 ESD 组和 EMR-G 组。

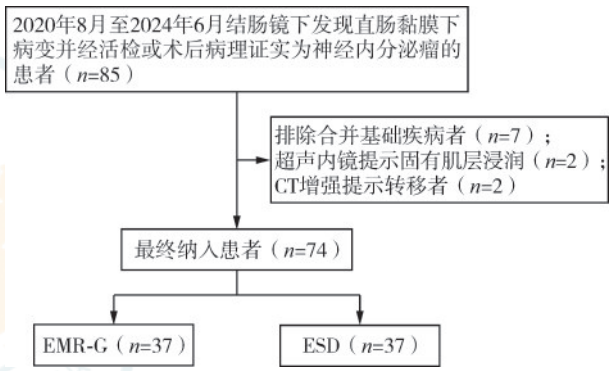

注：EMR-G 指异物钳辅助内镜黏膜切除术；ESD 指内镜黏膜下剥离术

图 1　行 EMR-G 或 ESD 治疗直肠神经内分泌瘤的患者纳入流程图

纳入标准：（1）肠镜检查发现直肠黏膜下病变，经病理证实为 NET；（2）长径≤10 mm，术前超声内镜检查排除固有肌层浸润；（3）术前全腹部 CT 增强未发现周围及远处转移者。

排除标准：（1）合并基础疾病无法耐受较长时间的内镜操作者；（2）临床资料不完整或失访者。

二、样本量估算

根据样本量估计的方法[15-16]，2 组独立样本率的比较，设定单侧检验，把握度 1−β=0.9，α=0.05，以垂直切缘及水平切缘阳性率作为评价指标，预试验 EMR-G 患者 5 例，切缘阳性率 0%，ESD 患者 5 例，切缘阳性率 20%（1/5），按抽样比为 1∶1，计算结果为 $n1$=$n2$=36。本研究两组患者入组数均为 37 例，符合研究要求。

三、设备与器械

日本奥林巴斯 CV-290+CLV-290SL 主机，电子大肠镜 CF-290 系列，高频电发生器 ESG-100，美国 COOK AS-1-S 圈套器、日本奥林巴斯鼠齿鳄口形异物钳（图 2），南微医学金属夹等。

www.zhxhnjzz.com



图2　异物钳，型号FG-244NR，工作长度1 745 mm，抓钳开口宽度17.2 mm

四、手术方法

手术均由同一位高年资内镜医师完成，胃肠镜总操作例数6万余例，ESD年操作量约300例。术前采用CF-290肠镜，通过白光+窄带光成像（narrow band imaging，NBI）对病变位置、大小、形态进行仔细评估及观察，确定病变位置及边界。

EMR-G组操作方法（图3）：无需对病变进行标记及黏膜下注射，电圈套器于体外展开后扣住镜子下端约2 cm处，电圈套器位于视野下方，收紧，电圈套器套管紧贴镜身，同时于操作孔置入异物钳，进镜至病变处，异物钳钳夹肿物根部，上提，可见肿物及表面黏膜被完整提起，此时释放电圈套器，由于弹力的作用，电圈套器可回弹并套住病变部位，调整电圈套器至异物钳以下，逐渐收紧电圈套器，使肿物含黏膜及部分黏膜下组织被电圈套器收紧在上方，此时稍用力上提异物钳，使病变远离肌层，电切除病变，切除后可见基底呈现疏松黏膜下组织，未见肿瘤残存，创面金属夹封闭，结束手术（图4）。

ESD组操作方法：先于病变边缘2~3 mm处环周标记，黏膜下多点注射玻璃酸钠-甘油果糖-亚甲蓝混合溶液，切开病变周围黏膜，沿黏膜下层进行剥离，直至完整切除病变，最后电凝创面裸露血管，金属夹夹闭创面（图5）。

五、观察指标

观察指标主要包括：（1）切缘阳性率：切缘阳性定义为病理诊断中垂直切缘或水平切缘可见肿瘤组织。（2）R0切除率：当垂直及水平切缘均阴性则定义为R0切除。（3）手术时间：ESD组手术时间记为从注射针插入活检孔道至金属夹封闭创面；EMR-G组记为从圈套器镜身外套入镜头至金属夹封闭创面。（4）术中出血：创面出血无法自凝需要内镜干预止血。（5）术中穿孔：治疗过程创面直视穿孔。（6）术后出血：治疗后2周内需要内镜干预的延迟出血。（7）术后穿孔：治疗后2周内发生的延迟穿孔。（8）手术费用：仅计算与本次治疗相关的费用。ESD收费包括内镜黏膜下剥离、切开刀、黏膜下注射针、止血钳（根据实际情况）、金属夹若干；EMR-G收费包括内镜黏膜切除术、电圈套器、金属夹若干，异物钳为可重复使用，不收费。（9）术后住院时间：从手术结束至患者办理出院计算术后住院时间。

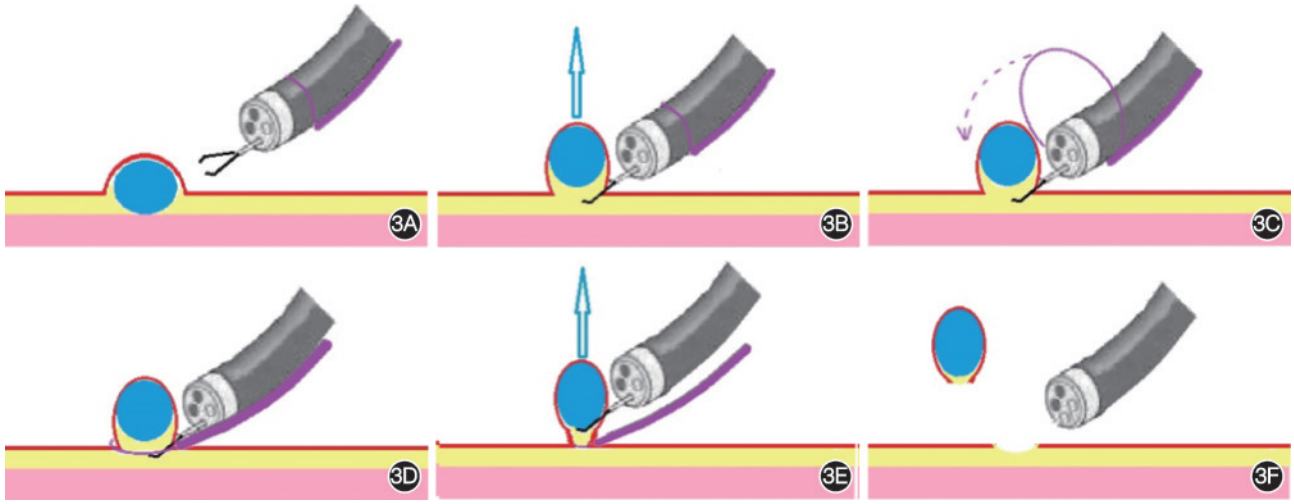

图3　异物钳辅助内镜黏膜切除术操作方法示意图　3A：从活检通道插入异物钳，电圈套器于镜头上方镜身外侧收紧固定；3B：异物钳钳夹神经内分泌瘤底部并上提；3C：释放电圈套器钢圈；3D：调整电圈套器钢圈位于异物钳下方；3E：上提异物钳，同时收紧电圈套器钢圈；3F：电切

www.zhxhnjzz.com

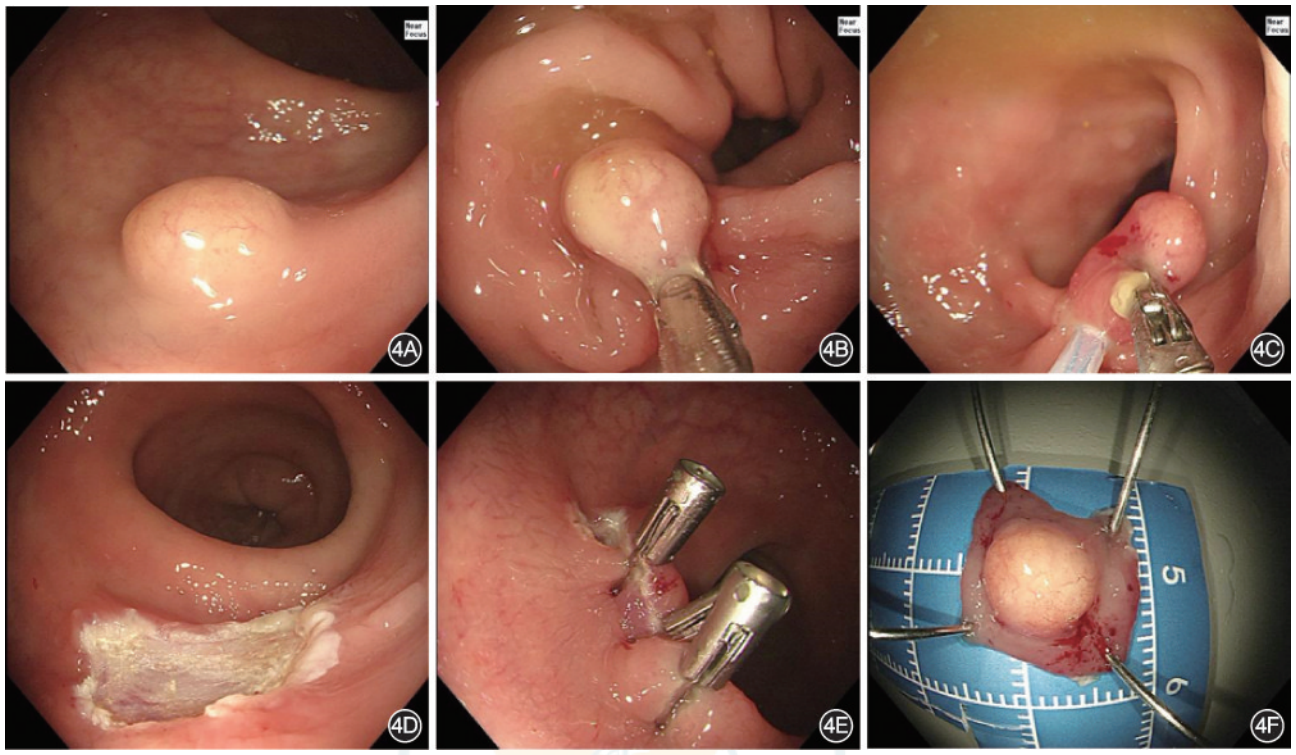

图 4　异物钳辅助内镜黏膜切除术手术过程　4A：直肠距肛缘 5 cm 处可见一黄白色黏膜下隆起；4B：异物钳钳夹神经内分泌瘤底部并上提；4C：释放电圈套器钢圈收紧肿物底部，可以观察电切部位与肿物底部的关系；4D：术后创面干洁，镜下未见明显病变残留；4E：金属夹封闭创面；4F：标本完整，大小为 12 mm×12 mm

六、病理诊断

常规染色后观察，报告包括定性诊断、肿瘤长径、核分裂数、分级。行免疫组化检查。

七、随访方法

本研究中 R0 切除患者术后第 6 个月、12 个月复查，随后每 12 个月复查一次；切缘阳性患者术后每 3~6 个月复查一次。随访项目包括血常规、生化功能、胸片、肝脏超声、结肠镜及盆腔磁共振成像（magnetic resonance imaging，MRI），其中结肠镜及盆腔 MRI 检查每年一次，其余为常规随访项目。

八、统计学方法

使用 SPSS20.0 进行统计分析。符合正态分布的定量资料采用 $\bar{x}\pm s$ 表示，组间比较采用 t 检验。不符合正态分布的计量资料用 $M(Q_1, Q_3)$ 表示，组间比较采用非参数检验。定性资料采用例（%）表示，率的比较采用卡方检验或 Fisher 确切概法，以 $P<0.05$ 认为差异有统计学意义。

结　果

一、基线资料

ESD 组和 EMR-G 组在年龄、病变部位、病变长径、病变形态、基础疾病等方面组间差异无统计学意义（表 1）。

二、手术情况

74 例患者均顺利完成 ESD 及 EMR-G，未出现术中术后出血及穿孔并发症。EMR-G 比 ESD 组 R0 切除率更高（$P=0.006$）。此外，术后病理判断肿瘤与切缘距离时发现，ESD 切缘相对凹凸不平，而 EMR-G 切缘相对平整（图 6）。标本切缘距肿瘤底部的距离两组差异有统计学意义（$P<0.001$，表 2）。

EMR-G 组手术时间比 ESD 组更短（$t=-10.854$，$P<0.001$），缩短了（z12.73±1.17）（95%*CI*：10.39~15.06）min。EMR-G 组比 ESD 组费用更低（$t=-71.430$，$P=0.001$），减少了（5 489.68±76.85）（95%*CI*：5 336.47~5 642.88）元；EMR-G 组术后住院时间更短（$t=-12.095$，$P<0.001$），住院天数减少了（1.68±0.14）（95%*CI*：1.40~1.95）d。

三、随访情况

两组 R0 切除患者平均随访 22.5 个月（6~36 个月），均未出现局部复发。7 例切缘阳性患者均为 ESD 组，均为垂直切缘阳性，水平切缘阴性，无脉管淋巴转移，随访情况见表 3。7 例切缘阳性患者中，女 2 例，男 5 例，肿瘤长径 7~10 mm，经过 9~42 个月的随访，未见任何局部复发或远处转移。

www.zhxhnjzz.com

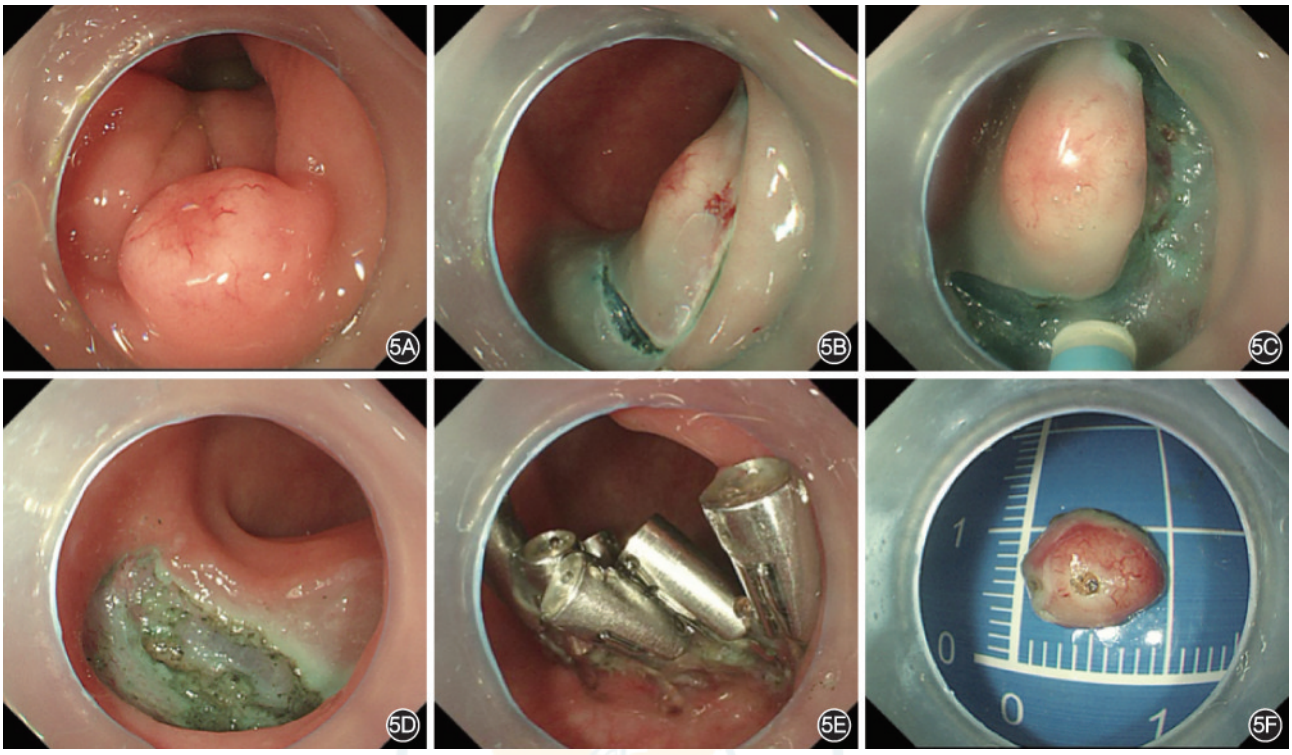

图5　内镜黏膜下剥离术过程　5A：距肛缘约8 cm处可见一黄白色黏膜下隆起；5B: 预切开；5C: 剥离；5D：术后创面干洁，镜下未见明显病变残留；5E：金属夹封闭创面；5F：标本完整，大小为8 mm×10 mm

表1　不同手术方式的直肠神经内分泌瘤患者基线资料对比

项目	EMR-G组	ESD组	统计量	*P*值
例数	37	37		
年龄（岁，$\bar{x}\pm s$）	48.89±11.57	48.11±12.23	t=0.283	0.778
性别[例（%）]			χ^2=0.060	0.806
男	24（64.1）	25（67.6）		
女	13（35.1）	12（32.4）		
病变部位[例（%）][a]			χ^2=4.190	0.123
下	19（51.4）	12（32.4）		
中	18（48.6）	23（62.2）		
上	0（0.0）	2（5.4）		
病变长径（mm，$\bar{x}\pm s$）	6.73±1.67	6.46±1.43	t=0.832	0.408
BMI（kg/m^2，$\bar{x}\pm s$）	23.96±4.02	23.89±4.73	t=0.061	0.952
ASA分级[例（%）]			χ^2=0.352	0.768
Ⅰ级	31（83.6）	29（78.4）		
Ⅱ级	6（16.2）	8（21.6）		
基础疾病[例（%）][b]			χ^2=0.084	0.985
无	30（81.1）	29（78.4）		
有	7（18.9）	8（21.6）		
病变形态[例（%）]			χ^2=0.071	0.995
0-Ⅱa	28（75.7）	27（73.0）		
0-Ⅱa+0-Ⅱc	9（24.3）	10（24.3）		

注：BMI指体重指数；ASA指美国麻醉医师协会；EMR-G指异物钳辅助内镜黏膜切除术；ESD指内镜黏膜下剥离术；[a]直肠的上中下分别指直肠上段（距肛缘>10~15 cm），直肠中段（距肛缘5~10 cm），直肠下段（距肛缘5 cm以下）；[b]基础疾病指单独存在或合并存在糖尿病、高血压、心脏病、肝病、肾病及其他基础疾病

www.zhxhnjzz.com

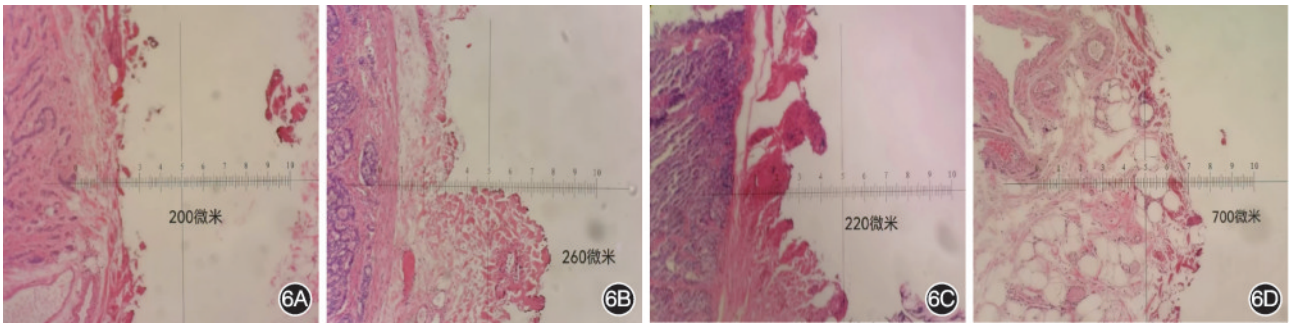

图6　内镜黏膜下剥离术(ESD)组与异物钳辅助内镜黏膜切除术(EMR-G)组术后病理的肿瘤与切缘距离　HE　×100　6A:ESD标本底部切缘距肿瘤底部200 μm; 6B:ESD标本底部切缘距肿瘤底部260 μm;6C:EMR-G标本底部切缘距肿瘤底部220 μm;6D:EMR-G标本底部切缘距肿瘤底部700 μm

表2　不同手术方式的直肠神经内分泌瘤患者手术情况对比

观察指标	EMR-G组	ESD组	统计量	*P*值
例数	37	37		
手术时间(min,$\bar{x}\pm s$)	15.22±2.94	27.95±6.50	t=−10.854	<0.001
垂直切缘阳性[例(%)]	0(0.0)	7(18.9)		0.005[a]
水平切缘阳性(例)	0	0	−	−
病理类型[例(%)]			χ^2=1.014	0.500
G1	36(97.3)	37(100.0)		
G2	1(2.7)	0(0.0)		
浸润深度[例(%)]			χ^2=0.055	0.500
黏膜层	16(43.2)	17(45.9)		
黏膜下层	20(54.1)	21(56.8)		
R0切除[例(%)]	37(100.0)	30(81.1)	χ^2=7.731	0.006
切缘距离[μm,$M(Q_1,Q_3)$]	330(225,525)	110(50,150)	Z=−5.890	<0.001
手术费用(元,$\bar{x}\pm s$)	2 409.51±205.00	7 899.19±420.14	t=−71.430	0.001
术后住院时间(d,$\bar{x}\pm s$)	1.08±0.27	2.76±0.80	t=−12.095	<0.001

注:EMR-G指异物钳辅助内镜黏膜切除术;ESD指内镜黏膜下剥离术;[a]采用Fisher确切概率法;"−"表示未进行统计学检验

表3　7例内镜黏膜下剥离术后切缘阳性患者随访情况一览表

序号	手术时间	性别	年龄(岁)	肿瘤长径(mm)	距肛缘距离(cm)	病理分级	随访时间(个月)
1	2020/8/26	女	27	10	6	G1	42
2	2020/10/21	男	45	8	8	G1	42
3	2021/1/11	女	41	8	6	G1	36
4	2021/12/30	男	40	8	8	G1	30
5	2022/8/30	男	48	10	6	G1	18
6	2022/11/15	男	57	10	5	G1	18
7	2023/8/11	男	27	7	4	G1	9

讨　论

直肠NET的治疗有多种手术方法,包括传统息肉切除术、内镜黏膜切除术(endoscopic mucosal resection, EMR)、透明帽辅助内镜黏膜切除术(cap-assisted endoscopic mucosal resection, EMR-C)、EMR-L、ESD、内镜全层切除术(endoscopic full-thickness resection, EFR)等。目前的共识并没有明确推荐采用哪一种内镜下切除术式切除直肠NET。

传统的高频电圈套器切除术通常难以达到有效的切除深度,即难以达到R0切除,既往文献报道,对直肠NET行高频电切除术的R0切除率仅为20%[17]。故对于直肠NET的治疗来说,不推荐行高频电切除术。

EMR即黏膜下注射后行黏膜切除,充分的黏膜下注射使病变完全抬举,再用圈套器电切病变,通常适用于长径≤20 mm的病变。据文献报道,对

www.zhxhnjzz.com

直肠 NET 行 EMR 的 R0 切除率约为 75%[18-20]，这是因为直肠 NET 大都浸润至黏膜下层及以下，而 EMR 不能达到有效的垂直切除深度。近期有国内学者报道常规 EMR 治疗肠道 NET 也能取得满意的效果[21]。根据本中心的治疗经验，对于病变长径<5 mm 的直肠 NET，若黏膜下注射抬举病变良好，可选择传统 EMR。

EMR-C、EMR-L、CS-EMR 以及本研究更新演变的 EMR-G 均属于改良的内镜黏膜切除术。EMR-C 是镜头前方安置有透明帽，对病灶行黏膜下注射后，将一种特制的月牙形圈套器置于透明帽顶端的凹槽内，吸引后病变进入透明帽内并被圈套器套取收紧切除。国内外的多项回顾性研究表明，由于对病变能行有效的吸引，EMR-C 对于直肠 NET 的 R0 切除率为 92.3%~94.1%，且并发症的发生率为 4%~20%[17-22]。一项回顾性研究则指出与 ESD 相比，EMR-C 手术时间更短[22]。EMR-L 是对病灶进行黏膜下注射，再用套扎器套扎病灶，最后用圈套器电凝切除病灶。据文献报道，对直肠 NET 行 EMR-L，R0 切除率为 63%~100%[23-25]。可见，与 EMR-C 的原理相似，其同样能够达到较深的垂直切除深度。CS-EMR 以及本研究更新演变的 EMR-G 是在行 EMR 的操作过程中分别使用金属夹和异物钳辅助提拉病变。既往研究表明，CS-EMR 在提高 R0 切除率的前提下，大大缩短了手术时间，减少了手术费用[11-14]。但本中心在临床实践过程中发现，金属夹的硬度不足，同时功能部中间无齿，夹取组织后存在金属夹主体可控性差，力度不足，组织钳夹后存在部分滑脱，从而与预期切除的组织量存在一定的差距。因此，本中心进行改良，使用硬度更高且功能部有齿的可重复使用异物钳钳夹抬举直肠 NET 底部，即 EMR-G。对于病变长径在 5~10 mm 的直肠 NET，若超声内镜检查未显示固有肌层侵犯和直肠旁淋巴结转移，可选择改良的 EMR，其中，更为推荐本研究采用的 EMR-G，简易而疗效佳。

ESD 与传统 EMR 相比，优点在于可以对长>20 mm 的病灶进行整块切除且能达到较深的垂直切除深度。由于 ESD 术式复杂，与 EMR-C 及 EMR-L 相比往往需要耗费较长的手术时间，且要求内镜医师经验丰富。既往研究显示 ESD 的 R0 切除率为 78.4%~100%，手术相关并发症的发生率为 2.5%~7.6%[7-10]。由于肿瘤的长径可能与浸润深度呈明显正相关，所以对于病变长径在 10~20 mm，尤其超声内镜检查提示固有肌层或更深层次受累的，可选择 ESD 或 EFR。对于病变长径>20 mm 的病变，考虑转移潜能高，建议腹腔镜切除术或经肛门肿瘤切除术。

各种内镜治疗直肠 NET 的方法中，关注的重点在于 R0 切除，影响垂直切缘阳性的因素很多，最常见的就是手术方法不当，切除层次不够[26-27]。ESD 应用广泛且效果确切[28-29]。但由于其操作难度大，费用高，并发症发生率相对 EMR 更高，限制了在初学者和基层医院中的推广[14]。EMR-G 使用异物钳完整抬起 NET 基底部，同时可观察肿物基底部抬起情况，再利用电圈套器从 NET 根部电切，无需标记病变周围及黏膜下注射，使操作步骤相对简单，也节约了手术耗材。在 EMR-G 操作中，应注意电圈套器套住镜身的位置，需使外套管部分位于操作视野下方，这样电圈套器打开时，外套管部分恰好与镜身平行，不遮挡术野的同时，也能更好地调整电圈套器套住病变根部。此时应注意在圈套及电切过程中时刻保持上提异物钳，同时注气使肠腔扩张，使病变远离固有肌层，从而达到一定的切除深度。如果圈套后发现套入组织过多，充气后发现病变根部肠壁无法展平的情况，应预判有可能套入部分固有肌层，强行切除可能致穿孔发生，此时应松开圈套器及异物钳，重复以上手术步骤，从而避免发生穿孔。通过对比研究发现，就目前现有资料，EMR-G 对长径<10 mm 直肠 NET 的 R0 切除率可达 100%，且创面相对不大，闭合简单，节省了较多手术时间，大大降低手术费用，减少了术后住院天数，有较大推广意义。

本研究虽然为直肠 NET 内镜下治疗提供了一种有效的新方法，但存在以下不足。首先本研究设计的直肠 NET 适合内镜治疗的患者发病率较低，且患者仅为潮汕地区我院的患者，非自然人群，存在不可避免的信息偏倚。未来还需要进行大样本研究，以获得更加客观的结果。

利益冲突　所有作者声明不存在利益冲突

作者贡献声明　张洪实：手术实施及论文撰写；林燕娟：病例资料收集、数据分析；王木清：论文修改；黄耀奎：研究指导及统计学分析

参 考 文 献

[1] Strosberg J, Mizuno N, Doi T, et al. Efficacy and safety of pembrolizumab in previously treated advanced neuroendocrine tumors: results from the phase Ⅱ

www.zhxhnjzz.com

KEYNOTE-158 study[J]. Clin Cancer Res, 2020, 26(9): 2124-2130. DOI: 10.1158/1078-0432.CCR-19-3014.

[2] 盛竹鸽, 郭剑, 王宇晖, 等. EMR 与 ESD 治疗早期消化道肿瘤的有效性及安全性分析[J]. 现代消化及介入诊疗,2018, 23(2): 180-182. DOI: 10.3969/j.issn.1672-2159.2018.02.013.

[3] 中国抗癌协会神经内分泌肿瘤专业委员会. 中国抗癌协会神经内分泌肿瘤诊治指南(2022 年版)[J]. 中国癌症杂志, 2022, 32(6): 545-580. DOI: 10.19401/j. cnki. 1007-3639. 2022.06.010.

[4] 靳迎春, 周津, 赵金. 直肠神经内分泌肿瘤病人 ESD 术后不完整切除及标本垂直切缘阳性影响因素分析[J]. 蚌埠医学院学报, 2022, 47(10):1397-1400,1406. DOI: 10.13898/j.cnki. issn.1000-2200.2022.10.015.

[5] 王瑞刚, 蒋绚, 任渝棠, 等. 直肠神经内分泌瘤内镜治疗后垂直切缘阳性的危险因素分析[J]. 中华胃肠外科杂志, 2019, 22(7): 643-647. DOI: 10.3760/cma. j. issn. 1671-0274. 2019.07.008.

[6] 王渝, 李莹, 何川, 等. 内镜下切除中老年人直肠神经内分泌瘤切缘残留因素分析[J]. 中华老年医学杂志, 2021, 40(9): 1142-1146. DOI: 10.3760/cma.j.issn.0254-9026.2021.09.012.

[7] Chen T, Yao LQ, Xu MD, et al. Efficacy and safety of endoscopic submucosal dissection for colorectal carcinoids[J]. Clin Gastroenterol Hepatol, 2016, 14(4): 575-581. DOI: 10.1016/j.cgh.2015.07.048.

[8] Cheung DY, Choi SK, Kim HK, et al. Circumferential submucosal incision prior to endoscopic mucosal resection provides comparable clinical outcomes to submucosal dissection for well-differentiated neuroendocrine tumors of the rectum[J]. Surg Endosc, 2015,29(6):1500-1505. DOI: 10.1007/s00464-014-3831-0.

[9] Lee WH, Kim SW, Lim CH, et al. Efficacy of endoscopic mucosal resection using a dual-channel endoscope compared with endoscopic submucosal dissection in the treatment of rectal neuroendocrine tumors[J]. Surg Endosc, 2013, 27(11): 4313-4318. DOI: 10.1007/s00464-013-3050-0.

[10] Park SS, Han KS, Kim B, et al. Comparison of underwater endoscopic mucosal resection and endoscopic submucosal dissection of rectal neuroendocrine tumors (with videos) [J]. Gastrointest Endosc, 2020,91(5):1164-1171.e2. DOI: 10.1016/j.gie.2019.12.039.

[11] Liu WH, Liu S, Gong Y, et al. Cut the weeds and dig up the roots: clip-and-snare assisted endoscopic mucosal resection of a rectal neuroendocrine tumor[J]. Endoscopy, 2021, 53(1): E13-E14. DOI: 10.1055/a-1163-7140.

[12] 倪修凡, 陈磊, 印健, 等. 内镜下不同术式治疗直肠神经内分泌肿瘤临床研究[J]. 中华胃肠内镜电子杂志,2023,10(3): 173-179. DOI: 10.3877/cma.j.issn.2095-7157.2023.03.006.

[13] 曹友红, 马亦旻, 张康伟, 等. 内镜下新型金属夹联合圈套器辅助内镜下黏膜切除术治疗直肠神经内分泌瘤疗效及安全性分析[J]. 中华胃肠内镜电子杂志,2023,10(1):41-45. DOI: 10.3877/cma.j.issn.2095-7157.2023.01.012.

[14] Lu M, Cui H, Qian M, et al. Comparison of endoscopic resection therapies for rectal neuroendocrine tumors[J]. Minim Invasive Ther Allied Technol, 2024, 33(4): 207-214. DOI: 10.1080/13645706.2024.2330580.

[15] 方积乾. 生物医学研究的统计方法[M] . 北京:高等教育出版社,2007:283-288.

[16] 刘丹, 周吉银. 临床科研项目样本量的要求[J]. 中国医学伦理学, 2019, 32(6): 716-718, 723. DOI: 10.12026/j. issn.1001-8565.2019.06.06.

[17] Onozato Y, Kakizaki S, Iizuka H, et al. Endoscopic treatment of rectal carcinoid tumors[J]. Dis Colon Rectum, 2010, 53(2): 169-176. DOI: 10.1007/DCR.0b013e3181b9db7b.

[18] Lee HS, Moon HS, Kwon IS, et al. Comparison of conventional and modified endoscopic mucosal resection methods for the treatment of rectal neuroendocrine tumors[J]. Surg Endosc, 2021,35(11):6055-6065. DOI: 10.1007/s00464-020-08097-z.

[19] Yang DH, Park Y, Park SH, et al. Cap-assisted EMR for rectal neuroendocrine tumors: comparisons with conventional EMR and endoscopic submucosal dissection (with videos) [J]. Gastrointest Endosc, 2016,83(5):1015-1022; quiz 1023-1023.e6. DOI: 10.1016/j.gie.2015.09.046.

[20] Kim J, Kim JH, Lee JY, et al. Clinical outcomes of endoscopic mucosal resection for rectal neuroendocrine tumor[J]. BMC Gastroenterol, 2018, 18(1): 77. DOI: 10.1186/s12876-018-0806-y.

[21] 辛磊, 王莉, 王浩, 等. 内镜下黏膜切除术对直径≤10 mm 胃肠道神经内分泌瘤的疗效分析[J]. 中华内分泌外科杂志, 2021, 15(1): 94-97. DOI: 10.3760/cma. j. cn. 115807-20200110-00009.

[22] Park SB, Kim HW, Kang DH, et al. Advantage of endoscopic mucosal resection with a cap for rectal neuroendocrine tumors [J]. World J Gastroenterol, 2015, 21(31): 9387-9393. DOI: 10.3748/wjg.v21.i31.9387.

[23] Ono A, Fujii T, Saito Y, et al. Endoscopic submucosal resection of rectal carcinoid tumors with a ligation device[J]. Gastrointest Endosc, 2003, 57(4): 583-587. DOI: 10.1067/mge.2003.142.

[24] Mashimo Y, Matsuda T, Uraoka T, et al. Endoscopic submucosal resection with a ligation device is an effective and safe treatment for carcinoid tumors in the lower rectum[J]. J Gastroenterol Hepatol, 2008, 23(2): 218-221. DOI: 10.1111/j.1440-1746.2008.05313.x.

[25] Bang BW, Park JS, Kim HK, et al. Endoscopic resection for small rectal neuroendocrine tumors: comparison of endoscopic submucosal resection with band ligation and endoscopic submucosal dissection[J]. Gastroenterol Res Pract, 2016,2016: 6198927. DOI: 10.1155/2016/6198927.

[26] 郑艳艳, 金照, 潘逸迁, 等. 内镜下黏膜切除术与黏膜剥离术治疗结直肠神经内分泌瘤的临床疗效及淋巴结转移的高危因素分析[J]. 中华内分泌外科杂志, 2020, 14(6): 461-465. DOI: 10.3760/cma.j.issn.115807-20190911-00177.

[27] 郭花, 王海红, 李娜, 等. 胃肠道神经内分泌肿瘤的内镜下诊断与治疗[J]. 胃肠病学和肝病学杂志, 2014, 23(9): 1010-1014. DOI: 10.3969/j.issn.1006-5709.2014.09.009.

[28] 窦晓坛, 夏满奎, 凌亭生, 等. 不同内镜下治疗方法治疗直肠神经内分泌瘤的回顾性临床研究[J]. 中华消化杂志, 2019, 39(8): 566-569. DOI: 10.3760/cma. j. issn. 0254-1432. 2019.08.014.

[29] 招鹏, 谭学明, 李卫东, 等. 内镜下黏膜剥离与黏膜切除治疗早期消化道神经内分泌肿瘤的有效性及安全性分析[J]. 疑难病杂志, 2019, 18(10): 1006-1008, 1012. DOI: 10.3969/j.issn.1671-6450.2019.10.008.

www.zhxhnjzz.com

CMS 康哲药业 CHINA MEDICAL SYSTEM | 莱芙兰® LUMEBLUE®

本广告仅供医学药学专业人士阅读
粤药广审(文)第290610-02733号
批准文号:国药准字HJ20240037

广告

隐匿病变 及早发现



结肠镜提高病变检出率的便捷方案

适应症:
本品作为一种诊断剂，适用于在接受结肠镜检查筛查或监测的成人患者中增强结直肠病变的可视化

禁忌、不良反应，注意事项详见说明书

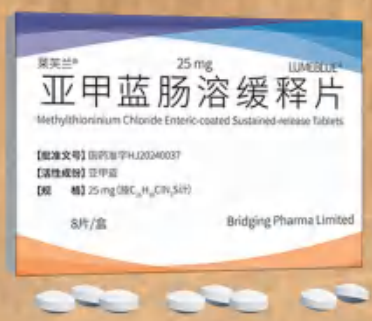

【生产企业】Cosmo S.p.A.
【中国唯一官方商业化合作伙伴】深圳市康哲药业有限公司

MB MMX DIFFICULT TO DETECT | Methylthioninium Chloride Enteric-coated Sustained-release Tablets

地址:深圳市南山区南头街道大新路198号创新大厦B座6-8楼 电话:0755-82416868 传真:0755-82416622 邮编:518052

健可诺®
国药准字H20213838

磷酸钠盐散
Sodium Phosphates Powder

广告

清肠新选择 舒适又方便



独特包装
控制用药风险

适 应 症 用于患者结肠X-光线及肠道内窥镜检查前或手术前清理肠道。

用法用量 本品用于肠道准备时服药一般分两次，每次服药1袋。
第一次服药时间在手术或检查前一天晚上7点，用法为用800ml以上温凉水溶解后服用。
第二次服药时间在手术或检查当天早上7点(或在操作或检查前至少3个小时)，或遵医嘱，用法同第一次。
为获得良好肠道准备效果，建议患者在可承受范围内多饮用水。

不良反应 常见的不良反应为腹胀、恶心、腹痛、呕吐，还可能会出现用药期间和用药后的短暂的电解质紊乱、乏力、眩晕、过敏反应、肝功能检查ALT，AST升高、肛门刺激症状。其他详见说明书。

禁 忌 1.禁用于先天性巨结肠、肠梗阻、腹水、充血性心脏病或肾功能衰竭患者。2.使用本品禁止联合使用其他缓泻药物。3.对本品磷酸钠盐和其他成分过敏者禁用。

健能药业 JEWELLAND

川药广审(文)第261102-04383号　生产企业:四川健能制药有限公司　本广告仅供医学药学专业人士阅读