中华医学会系列杂志

ISSN 1007-5232
CN 32-1463/R

# 中华消化内镜杂志®

ZHONGHUA XIAOHUA NEIJING ZAZHI

2025年9月 第42卷 第9期

# CHINESE JOURNAL OF DIGESTIVE ENDOSCOPY

Volume 42 Number 9
September 2025

ISSN 1007-5232
09
9 771007 523250

cma cma cma

# 中华消化内镜杂志®

CHINESE JOURNAL OF DIGESTIVE ENDOSCOPY

月刊　1996年8月改刊　第42卷　第9期　2025年9月20日出版



微信：xhnjxw


新浪微博


**主　管**
中国科学技术协会

**主　办**
中华医学会
100710，北京市东四西大街42号

**编　辑**
中华消化内镜杂志编辑委员会
210003，南京市紫竹林3号
电话：(025)83472831，83478997
传真：(025)83472821
Email：xhnj@xhnj.com
http://www.zhxhnjzz.com
http://www.medjournals.cn

**总编辑**
张澍田

**编辑部主任**
唐涌进

**出　版**
《中华医学杂志》社有限责任公司
100710，北京市东四西大街42号
电话(传真)：(010)51322059
Email：office@cmaph.org

**广告发布登记号**
广登32010000093号

**印　刷**
江苏省地质测绘大队

**发　行**
范围：公开
国内：南京报刊发行局
国外：中国国际图书贸易集团有限公司
(北京399信箱，100048)
代号 M4676

**订　购**
全国各地邮政局
邮发代号 28-105

**邮　购**
中华消化内镜杂志编辑部
210003，南京市紫竹林3号
电话：(025)83472831
Email：xhnj@xhnj.com

**定　价**
每期25.00元，全年300.00元

**中国标准连续出版物号**
ISSN 1007-5232
CN 32-1463/R



**2025年版权归中华医学会所有**

未经授权，不得转载、摘编本刊文章，不得使用本刊的版式设计

除非特别声明，本刊刊出的所有文章不代表中华医学会和本刊编委会的观点

本刊如有印装质量问题，请向本刊编辑部调换


## 目　次


### 共识与指南

消化内镜内痔微创诊疗专家共识(2025，广州)…… 673
中华医学会消化内镜学分会内痔协作组

### 论　著

除菌后分化型与未分化型早期胃癌的临床特征分析 …… 687
邵琳琳　张倩　李鹏

内镜黏膜下剥离术后异时性早期胃癌的内镜及病理特征分析 …… 693
郭芷均　丁士刚　张静　俎明　张贺军　石岩岩

水压法在困难型早期消化道癌内镜黏膜下剥离术中的应用价值初探(含视频) …… 701
董骏　孙仁虎　余超　汪翰英　王耀辉　肖君

基于深度学习的人工智能模型在窄带光及近焦窄带光内镜图像中精确识别早期胃癌边界的临床研究 …… 707
茅晓喆　洪凯程　郭运博　王碧琳　李俊博　李锐

基于机器学习算法的老年胆心综合征最优预测模型的筛选及预测因素分析 …… 715
陈潇　张鸿晨　章宵晨　沈红璋　张筱凤

### 短篇论著

一次性子镜辅助肠道支架置入术在急性恶性结直肠梗阻中的应用价值(含视频) …… 722
王远志　周本刚　刘邦杰　姚光怀　李贵庆　李瑶瑶　薛峰　周明　丁岩冰

直肠良性淋巴滤泡性息肉15例的临床及内镜下表现分析 …… 726
吕小燕　张国霞　孟春丽　任洪波　李国栋

## 病例报道

内镜全层切除术治疗与系膜粘连的降结肠间质瘤1例 …… 731
周慧慧　马翠梅　赵京平　张曜文
超声内镜引导下经胃壁穿刺引流治疗胰腺假性囊肿合并继发性布-加综合征1例 …… 734
陈桂豪　欧阳博文　钟小生　陈彦辰　吴祥
内镜下阑尾残株腺瘤切除1例(含视频) …… 738
王伊凡　李群　刘晓峰

## 综　　述

电子染色内镜技术提升结肠镜检查质量的研究进展 …… 741
卫佳慧　徐庶怀　张桓伟　隋向宇　张颂　李兆申　赵胜兵　柏愚
超声内镜在肝脏疾病中的诊治进展 …… 746
王雅婷　朱新影　赵东强
贲门失弛缓症患者经口内镜下肌切开术后胃食管反流病的相关研究进展 …… 752
陈出新　吴红　王佳颖　汤凤婷　汤善宏

## 读者·作者·编者

《中华消化内镜杂志》2025年可直接使用英文缩写的常用词汇 …… 706
更正 …… 714
**插页目次** …… 737

**本刊稿约见第42卷第1期第82页、第7期第586页**

**本期责任编辑**　许文立

**本刊编辑部工作人员联系方式**

唐涌进，Email：tang@xhnj.com
朱　悦，Email：zhuyue@xhnj.com
周　昊，Email：zhou@xhnj.com
钱　程，Email：qian@xhnj.com
顾文景，Email：gwj@xhnj.com
许文立，Email：xwl@xhnj.com

**本刊投稿方式**

登录《中华消化内镜杂志》官方网站http://www.zhxhnjzz.com进行在线投稿。


唐涌进


周　昊


顾文景


朱　悦


钱　程


许文立

（扫码添加编辑企业微信）

·论著·

# 水压法在困难型早期消化道癌内镜黏膜下剥离术中的应用价值初探(含视频)

扫码查看操作视频

董弢[1]　孙仁虎[1]　余超[1]　汪翰英[1]　王耀辉[2]　肖君[1]
[1]南京中医药大学附属医院 江苏省中医院消化内镜中心,南京 210029;[2]南京中医药大学附属医院 江苏省中医院病理科,南京 210029
通信作者:肖君,Email:cutujun@aliyun.com

**【摘要】 目的** 探索水压法(water pressure method,WPM)在辅助困难型早期消化道癌内镜黏膜下剥离术(endoscopic submucosal dissection,ESD)中的应用价值。**方法** 回顾性收集 2023 年 4 月至 2024 年 4 月于江苏省中医院消化内镜中心应用 WPM 辅助 ESD 治疗的 7 例困难型早期消化道癌患者临床资料,记录手术时间、完全切除率、并发症等指标。**结果** 7 例患者均成功行 WPM 辅助 ESD。根据病变位置及困难因素,包括 2 例早期食管癌,1 例外压明显、1 例角化明显;1 例早期胃癌,胃体大弯侧大面积;1 例早期十二指肠降部癌,术前 2 次活检史,黏膜下纤维化明显;2 例早期结肠癌,1 例黏膜下重度脂肪沉积、1 例黏膜下深浸润;1 例早期直肠癌,邻近齿状线。手术时间 15~85 min。除 1 例患者术中同时使用橡皮圈牵引,余患者未使用牵引辅助技术。7 例患者均实现完全切除。2 例患者术后出现发热,未出现迟发性出血、穿孔并发症。**结论** WPM 简便可行,有助于困难型早期消化道癌 ESD。

**【关键词】** 消化系统肿瘤;　早期消化道癌;　水压法;　辅助;　内镜黏膜下剥离术;　内镜下切除

**基金项目:**江苏省中医药科技发展专项(2020zx07);江苏省中医临床优秀人才项目(2024YL01206);江苏省 333 高层次人才项目(200116010)

**Water pressure method for endoscopic submucosal dissection of difficult early gastrointestinal cancer: a preliminary study (with video)**

*Dong Tao[1], Sun Renhu[1], Yu Chao[1], Wang Hanying[1], Wang Yaohui[2], Xiao Jun[1]*
*[1]Digestive Endoscopy Center, Affiliated Hospital of Nanjing University of Chinese Medicine, Jiangsu Province Hospital of Chinese Medicine, Nanjing 210029, China; [2]Department of Pathology, Affiliated Hospital of Nanjing University of Chinese Medicine, Jiangsu Province Hospital of Chinese Medicine, Nanjing 210029, China*
*Corresponding author: Xiao Jun, Email: cutujun@aliyun.com*

**【Abstract】 Objective** To investigate the value of the water pressure method (WPM) for endoscopic submucosal dissection (ESD) of difficult early gastrointestinal cancer. **Methods** Clinical data of 7 patients with difficult early gastrointestinal cancer who underwent WPM-ESD at Digestive Endoscopy Center of Jiangsu Province Hospital of Chinese Medicine from April 2023 to April 2024 were retrospectively collected. Operation time, complete resection rate and complications were recorded. **Results** WPM-ESD was successfully completed in all 7 cases. According to the lesion location and factors for difficulty, there were 2 cases of early esophageal cancer (1 case with remarkable external compression, and the other with remarkable hyperkeratosis), 1 case of early gastric cancer (a large lesion located at the greater curvature), 1 case of early descending duodenal cancer (severe submucosal fibrosis due to a history of two sessions of biopsies), 2 cases of early colon cancer (1 case with severe submucosal adipose deposition, and the other

**DOI:**10.3760/cma.j.cn321463-20241024-00352
**收稿日期** 2024-10-24　　**本文编辑** 朱悦
**引用本文:**董弢, 孙仁虎, 余超, 等. 水压法在困难型早期消化道癌内镜黏膜下剥离术中的应用价值初探(含视频)[J]. 中华消化内镜杂志, 2025, 42(9): 701-706. DOI: 10.3760/cma.j.cn321463-20241024-00352.

www.zhxhnjzz.com

with deep submucosal invasion ), and 1 case of early rectal cancer (close to the dentate line). Operation time ranged from 15-85 min. Only 1 case required supplemental rubber-band traction. Complete resection was achieved in all 7 cases. Two patients developed fever postoperatively; no perforation, bleeding or other complications were observed. **Conclusion** WPM demonstrates feasibility and efficacy for ESD in difficult early gastrointestinal cancer.

【**Key words**】 Digestive system neoplasms; Early gastrointestinal cancer; Water pressure method; Assist; Endoscopic submucosal dissection; Endoscopic resection

**Fund program:** Science and Technology Development Special Project of Jiangsu Provincial Administration of Traditional Chinese Medicine (2020zx07); Program of Traditional Chinese Medicine Clinical Outstanding Talents of Jiangsu Province (2024YL01206); Program of 333 High-level Talents of Jiangsu Province (200116010)

消化道肿瘤作为我国的常见肿瘤，仍有很大比例患者确诊时已为中晚期，疾病负担重。国家癌症中心新近发布的数据显示，胃癌、结直肠癌、食管癌的死亡数分别位居所有恶性肿瘤的第3、4、5位[1]。近年来，随着内镜早癌筛查工作的开展，消化道肿瘤的早期发现率有了很大提高。对于无或伴极低淋巴转移风险的早期消化道癌，可通过内镜下切除实现安全、有效、微创的治疗，避免外科手术，保留器官功能。内镜黏膜下剥离术（endoscopic submucosal dissection，ESD）可实现病变的整块切除而不受大小限制，有力地保障了根治性切除及术后病理的精准评估，是早期消化道癌的理想治疗手段[2]。然而尽管ESD技术现已相当成熟，对于少数困难病变，即使是经验丰富的内镜医师，ESD仍存在一定难度，并发症风险增加，完全切除率降低，影响临床疗效。水压法（water pressure method，WPM）作为一种水辅助内镜的衍生技术，利用水下法的浮力及内镜水泵提供的主动水压冲击力辅助ESD，可改善困难ESD操作[3-7]。笔者探索应用WPM辅助困难型早期消化道癌ESD，就初步结果报道如下，并结合自身经验，总结WPM技术特点。

## 资料与方法

1. 研究对象：回顾性收集2023年4月至2024年4月于江苏省中医院消化内镜中心应用WPM辅助ESD治疗的7例困难型早期消化道癌患者临床资料。患者病变均合并ESD困难因素且术后病理符合早期消化道癌标准。患者术前行胸部和（或）腹部CT排除远处转移。ESD由一名年均ESD量>200例的内镜医师完成。本研究经过江苏省中医院伦理委员会批准（2023NL-237-02）。

2. 使用器械：内镜（EG-760Z、EC-760ZP-V/M，日本Fujifilm；GIF-H290Z、GIF-Q260J，日本Olympus），$CO_2$气泵（UCR型，日本Olympus），Dual刀（KD-650L/Q，日本Olympus），透明帽（D-201，日本Olympus），电刀（VIO 300D，德国ERBE），热活检钳（HBF-23/2000，中国南微医学），注射针（NM-400L-0423，日本Olympus），金属夹（ROCC-D-26-195-C，中国南微医学），注水泵（EIP 2，德国ERBE）。

3. WPM操作方法：病变周围黏膜预切开后，吸尽消化道管腔气体，注入生理盐水使病变完全浸没于水中，在此基础上继续行黏膜深切开及黏膜下剥离，过程中，适时使用水泵施加主动水流冲击黏膜瓣下方平面，进一步抬举黏膜瓣，拓宽黏膜下操作空间及视野[3,7]。WPM原理见图1，实际操作过程见图2、3。

4. 术后处理：术后常规禁食48 h，补液支持治疗，上消化道病变予抑酸，创面较大、较深者，预防




**图1**　常规内镜黏膜下剥离术与水压法辅助内镜黏膜下剥离术示意图　1A：常规内镜黏膜下剥离术，黏膜切开后，黏膜瓣塌陷，黏膜下操作空间局限，影响后续剥离；1B：水压法辅助内镜黏膜下剥离术，注入生理盐水，使病灶处于水浸状态，黏膜瓣受浮力作用抬举，结合水泵的主动水压，扩大黏膜下操作空间，降低黏膜下剥离难度

www.zhxhnjzz.com

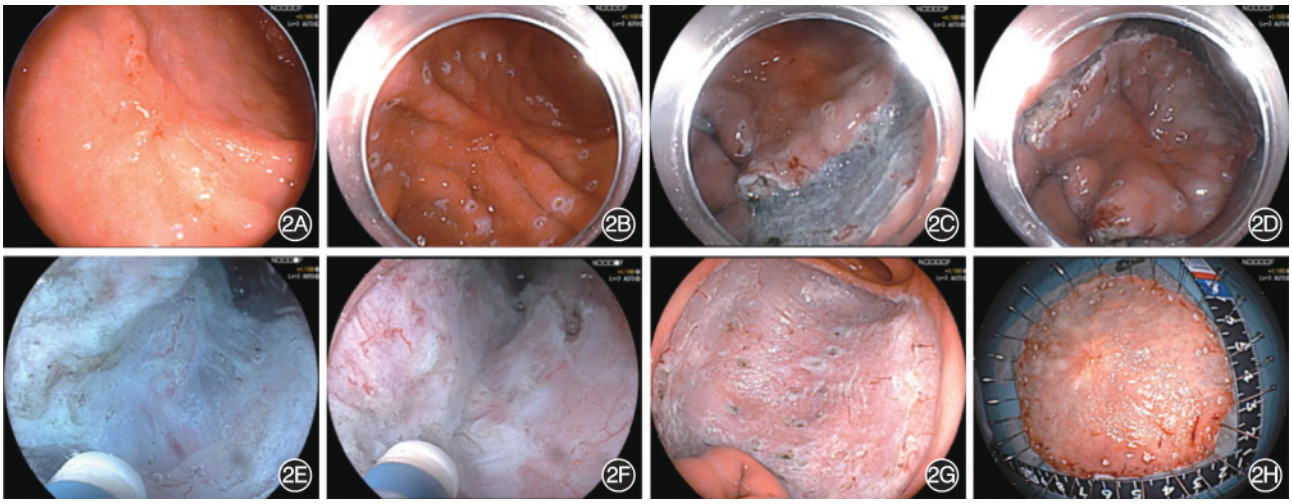


**图 2**　水压法辅助内镜黏膜下剥离术治疗困难型早期胃癌病例操作过程　2A：下部胃体大弯见一 6.0 cm × 6.0 cm 发红 0-Ⅱc 病变，中央黏膜纠集伴瘢痕形成，病灶范围累及近 1/2 管腔；2B：病灶标记；2C：口侧黏膜切开；2D：环周黏膜切开后，黏膜瓣塌陷，缺乏良好剥离视野；2E：应用水压法后，黏膜瓣受水浸状态下的浮力而抬举，黏膜下剥离空间扩大，操作视野改善；2F：主动水压冲击黏膜瓣，便于辨认黏膜下切割线；2G：剥离术后创面；2H：术后标本

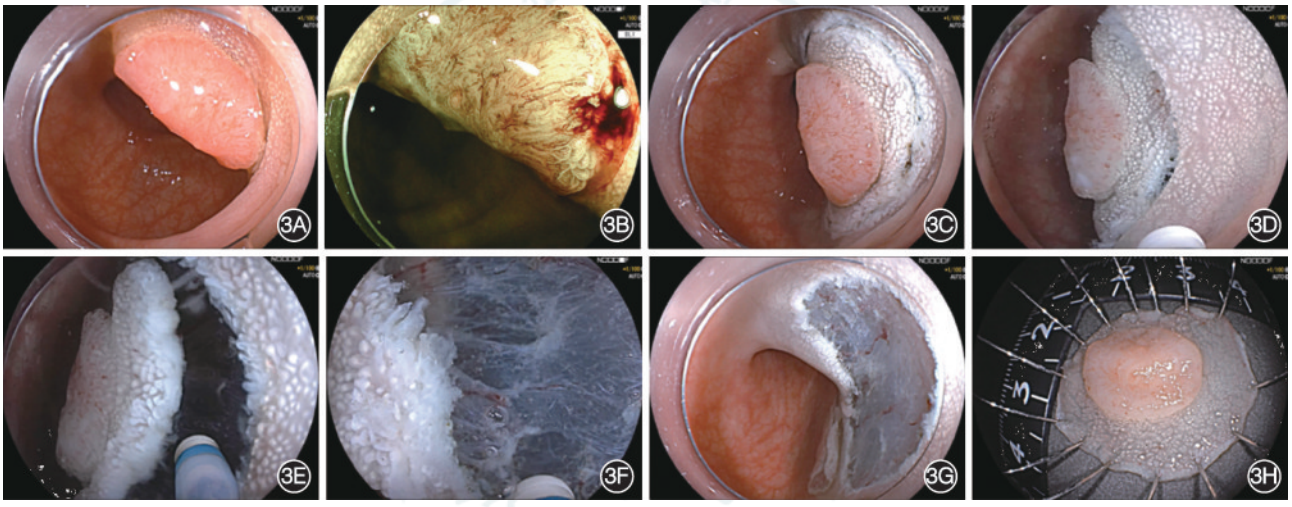


**图 3**　水压法辅助内镜黏膜下剥离术治疗困难型早期乙状结肠癌病例操作过程　3A：乙状结肠见一 2.0 cm × 1.5 cm 隆起型病灶，表面饱满膨隆，周围黏膜白色棘皮样改变；3B：蓝光放大内镜观察，病变表面血管及结构不规则，呈 JNET 2B 型；3C：黏膜切开；3D：管腔内注入生理盐水，使病灶处于水浸状态；3E：黏膜深切开后，黏膜瓣受浮力及主动水压作用有效抬举；3F：有效改善黏膜下操作空间及视野；3G：剥离术后创面；3H：术后标本

性使用抗生素，开放流质饮食后无并发症表现予出院。

## 结　果

1. 临床资料：患者具体临床资料及治疗结果见表 1。7 例患者中，男 4 例、女 3 例，年龄 52~87 岁。病变位置及导致 ESD 困难的因素包括：2 例早期食管癌，1 例降主动脉外压明显，1 例表面角化明显；1 例早期胃癌，胃体大弯侧大面积；1 例早期十二指肠降部癌，术前 2 次活检史，黏膜下纤维化明显；2 例早期结肠癌，1 例黏膜下重度脂肪沉积，1 例黏膜下深浸润；1 例早期直肠癌，邻近齿状线。

2. 治疗结果：7 例患者均成功行 WPM 辅助 ESD，病变均实现整块切除，手术时间 15~85 min。1 例术中使用橡皮圈联合金属夹牵引，其余患者未使用牵引辅助技术。6 例为气管插管全身麻醉，1 例为非气管插管全身麻醉。并发症方面，术中均未发生误吸、穿孔、严重出血，1 例发生浅肌层损伤；术后均未出现电凝综合征、出血、穿孔，2 例出现发热，予抗感染治疗后好转。患者均实现完全切除，其中 2 例为非治愈性切除，包括 1 例食管中-低分化鳞癌，1 例结肠黏膜下深浸润癌，患者均拒绝追加治疗。1 例患者因高龄且合并较多基础疾病

www.zhxhnjzz.com

**表 1**　水压法辅助内镜黏膜下剥离术治疗困难型早期消化道癌患者的临床资料及治疗效果

| 病例 | 性别 | 年龄（岁） | 既往史 | 病变位置 | 病变形态 | 病变大小（cm×cm） | 困难因素 | 麻醉方式 | 术中牵引 | 手术时间（min） | R0切除 | 术后病理 | 并发症 | 随访时间（个月） | 复发或转移 |
|---|---|---|---|---|---|---|---|---|---|---|---|---|---|---|---|
| 1 | 男 | 60 | 无特殊 | 食管下段距门齿33~36 cm | 0-Ⅱb+Ⅱc | 3.0×1.5 | 外压明显 | 气管插管全麻 | 无 | 30 | 是 | 中-低分化鳞癌，pT1a-LPM | 无 | 15 | 无 |
| 2 | 女 | 83 | 胆囊术后 | 结肠脾曲 | 0-Ⅱa，LST-NG-F | 2.5×2.0 | 黏膜下重度脂肪沉积 | 气管插管全麻 | 有 | 36 | 是 | 管状腺瘤伴高级别上皮内瘤变 | 无 | 14 | 无 |
| 3 | 男 | 62 | 高脂血症 | 直肠下段 | 0-Ⅰs | 4.0×3.0 | 近齿状线 | 气管插管全麻 | 无 | 48 | 是 | 管状腺瘤伴高级别上皮内瘤变 | 浅肌层损伤 | 11 | 无 |
| 4 | 男 | 52 | 无特殊 | 十二指肠降部 | 0-Ⅱa+Ⅱc | 2.0×1.5 | 术前2次活检史 | 气管插管全麻 | 无 | 47 | 是 | 管状腺瘤伴高级别上皮内瘤变 | 无 | 12 | 无 |
| 5 | 女 | 74 | 高血压病、2型糖尿病、腔隙性脑梗死 | 食管下段距门齿30~35 cm | 0-Ⅱb | 5.0×4.5 | 角化明显 | 气管插管全麻 | 无 | 30 | 是 | 高级别上皮内瘤变 | 无 | 8 | 无 |
| 6 | 男 | 58 | 腔隙性脑梗死 | 胃体下部大弯 | 0-Ⅱc | 6.0×6.0 | 面积大 | 气管插管全麻 | 无 | 85 | 是 | 中分化腺癌，pT1a-LPM | 无 | 7 | 无 |
| 7 | 女 | 87 | 冠心病、慢性肾脏病4期、高血压病、右半结肠术后、胆囊术后 | 乙状结肠 | 0-Ⅰs | 2.0×1.5 | 黏膜下深浸润 | 非气管插管全麻 | 无 | 15 | 是 | 中分化管状腺癌，pT1b-SM2 | 无 | 术后未行复查 | 术后未行复查 |

注：LST-NG-F指侧向发育型肿瘤非颗粒型扁平隆起型

未行复查，余6例患者随访期间（7~15个月）未发现复发或转移。

## 讨　论

随着临床证据的积累，ESD在早期消化道癌中的治疗价值已受到广泛认可，并在国内三级医疗机构普遍开展。尽管目前ESD技术已成熟，并发症发生率显著降低，但是仍存在一些病变，因位置、面积、黏膜下纤维化等因素，ESD难度较大，被视为困难型病变[8-9]。为了降低这类困难ESD的难度，有学者开发了各式各样的辅助装置与技术，其中以牵引技术应用最为广泛，如牙线、圈套器、橡皮圈牵引。然而现有牵引技术也存在一些问题，如需要重复插入内镜、牵引力无法持续等[10-11]。一些改进牵引装置如自适应牵引、磁性牵引可用于实现持久稳定的牵引，但其设备相对复杂，尚未完全商业化，不易获取[12]，因此内镜医师仍在不断探索一种简便、有效、具有普适性的改善困难型ESD的技术。

水辅助内镜指利用水代替气体扩张胃肠道以完成内镜诊疗操作[13]，最初应用于肠镜检查，后被拓展用于辅助内镜下切除，主要为水下内镜黏膜切除术（underwater endoscopic mucosal resection，UEMR）。UEMR的技术原理是病变在水浸状态下，受浮力作用，病灶及黏膜层、黏膜下层向管腔面抬举，而固有肌层不受影响[14]。受此启发，有学者将其应用于ESD即水下ESD（underwater ESD，UESD）[15]，原理等同于UEMR。2017年Yahagi等[6]基于UESD进行改进，首次报道WPM辅助十二指肠ESD。两者不同点在于，UESD通常指仅利用水下法的浮力，而WPM在前者基础上，额外强调了利用内镜水泵提供的主动水流冲击黏膜瓣下方，以扩大黏膜下层空间与视野[7]。由于主动水压的引入，WPM并不完全依赖UESD中的浮力作用，因此对于病灶位置的要求较低。值得一提的是，在一些UESD的研究中，实际上也应用了主动水压，但为了加以区分，以WPM命名更能反映其技术特点。自WPM报道以来，不断有学者将其拓展用于辅助常规ESD操作困难的病变，如结肠憩室旁病变、合并严重黏膜下纤维化病变[3-5,16-17]，均取得较为理想的结果，但研究主要来源于日本部分中心，除我们前期的病例报道外[18-20]，国内相关研究甚少，因此，我们对本中心开展的系列病例进行回顾总结，以期为该技术的推广应用提供参考。

本研究中，病变均合并一种或多种因素如位置特殊、面积大、合并黏膜下纤维化、黏膜下重度脂肪沉积，导致常规ESD困难，原因主要与黏膜下操作空间局限、视野不佳有关。通过WPM辅助ESD操

www.zhxhnjzz.com

作，所有患者实现R0切除，提示WPM可有效保障困难型早期消化道癌的ESD疗效。尽管2例患者未达到治愈性切除，但均由于病变本身性质所致。所有患者未出现出血、穿孔并发症，仅1例术中出现浅肌层损伤，提示WPM可有助于保障困难型早期癌ESD的安全性。相较于常规ESD，WPM在处理这类困难型病变的优势在于：(1)病变黏膜切开后，黏膜瓣塌陷，导致镜身不易进入黏膜下层，尤其对于特殊位置病变如邻近齿状线(病例3)、重力低位病变(病例6)，而在WPM的水浸状态下，浮力效应可有效消除重力副作用，黏膜瓣实现自然抬举，不依赖于额外牵引和体位改变；(2)当病变因外压(病例1)、深浸润(病例7)导致黏膜下空间有限，或因术前活检(病例4)、角化(病例5)等原因伴有严重黏膜下纤维化时，除浮力效应，WPM还可通过水泵提供的主动水流，进一步打开黏膜瓣，拓宽黏膜下空间，降低穿孔风险；(3)由于水下光学折射效应，WPM可起到一定的操作视野放大效果，有助于血管、黏膜下纤维及切割线的辨认[21]，当与内镜的弱放大功能结合，可进一步改善剥离视野[19]，对于黏膜下脂肪丰富的病变(病例2)，WPM也有助于减少剥离过程中产生烟雾、脂滴等污染镜头；(4)由于散热效应，水浸状态下进行剥离及预处理、电凝血管，可能有助于降低ESD相关热损伤，预防术后电凝综合征的发生。此外，相较于目前常用的牵引技术，WPM对设备附件几乎无特殊要求，可在术中实时使用，必要时也可联合牵引技术，简便性、实用性较强。

由于WPM过程中需要注水，有可能增加误吸等不良事件的风险。一项研究观察了十二指肠WPM辅助ESD患者术中大便失禁及口腔液体反流的发生率，发现WPM组患者大便失禁的发生率显著增加，但口腔液体反流及吸入性肺炎发生率较常规ESD组无显著差异[22]。在本研究中，并未观察到误吸事件，但考虑到潜在的风险，术中需严密监测患者生命体征，上消化道病变治疗建议在气管插管麻醉下进行，操作完成退镜前充分吸尽液体，降低误吸风险。

结合我们的初步经验，WPM在实际应用时需要注意以下几点：(1)核心装置为带有副送水功能的内镜，部分新型切开刀虽然配备注水功能，但无法提供足够的主动水压；(2)选择合适的切开刀以减少电流外溢；(3)注入的溶液以生理盐水为佳，较于普通水，导电性更佳、产生浮力更大，也可防止水电解质紊乱发生[23]；(4)病变位于重力低位时，可使得浮力效应最大化，对于重力高位的病变，若不易改变体位，仍可依靠主动水压拓宽黏膜下空间，辅助治疗；(5)对于微小出血或静脉出血，水浸状态下可以更好地观察出血点，进行止血，但若发生动脉性出血，因水下操作缺乏有效视野，需要充分抽吸水后，常规模式下进行止血。

作为一项初步探索性研究，本研究存在一定局限性。首先，研究病例数较少，且病变部位及ESD困难因素多样，主要是由于本中心开展该技术时间不长，且ESD操作医师经验较丰富，病例纳入困难；其次，操作均由同一名ESD经验丰富的内镜医师完成，WPM对于不同经验医师的适用性仍待明确；此外，缺少WPM与常规ESD以及与其他辅助技术如牵引法的对比。

综上所述，本研究初步显示WPM技术简便可行，有助于困难型早期消化道癌ESD，但其应用价值仍需进一步大样本、对比研究明确。

**利益冲突**　所有作者声明不存在利益冲突

**作者贡献声明**　董弢：研究设计、研究实施、论文撰写；孙仁虎、余超、汪翰英：研究实施、数据整理；王耀辉：病理指导；肖君：研究设计、研究指导、手术操作、论文审阅

## 参 考 文 献

[1] Han B, Zheng R, Zeng H, et al. Cancer incidence and mortality in China, 2022[J]. J Natl Cancer Cent, 2024, 4(1): 47-53. DOI: 10.1016/j.jncc.2024.01.006.

[2] Libânio D, Pimentel-Nunes P, Bastiaansen B, et al. Endoscopic submucosal dissection techniques and technology: European Society of Gastrointestinal Endoscopy (ESGE) technical review[J]. Endoscopy, 2023, 55(4): 361-389. DOI: 10.1055/a-2031-0874.

[3] Ozeki Y, Hirasawa K, Ikeda R, et al. Safety and efficacy of water pressure endoscopic submucosal dissection for colorectal tumors with submucosal fibrosis (with video) [J]. Gastrointest Endosc, 2021,94(3):607-617.e2. DOI: 10.1016/j.gie.2021.03.026.

[4] Miyazaki K, Kato M, Kanai T, et al. A successful case of endoscopic submucosal dissection using the water pressure method for early gastric cancer with severe fibrosis[J]. VideoGIE, 2022, 7(6): 219-222. DOI: 10.1016/j. vgie. 2022.02.004.

[5] Masunaga T, Kato M, Sasaki M, et al. Colorectal endoscopic submucosal dissection using the water pressure method for diverticulum-associated lesions: a case series study (with video) [J]. Endosc Int Open, 2023, 11(4): E305-E314. DOI: 10.1055/a-1961-1800.

[6] Yahagi N, Nishizawa T, Sasaki M, et al. Water pressure method for duodenal endoscopic submucosal dissection[J]. Endoscopy, 2017, 49(10): E227-E228. DOI: 10.1055/s-0043-113556.

www.zhxhnjzz.com

[7] Kato M, Takatori Y, Sasaki M, et al. Water pressure method for duodenal endoscopic submucosal dissection (with video) [J]. Gastrointest Endosc, 2021,93(4):942-949. DOI: 10.1016/j.gie.2020.08.018.
[8] Hazama H, Tanaka M, Kakushima N, et al. Predictors of technical difficulty during endoscopic submucosal dissection of superficial esophageal cancer[J]. Surg Endosc, 2019,33(9): 2909-2915. DOI: 10.1007/s00464-018-6591-4.
[9] Pattarajierapan S, Takamaru H, Khomvilai S. Difficult colorectal polypectomy: technical tips and recent advances[J]. World J Gastroenterol, 2023,29(17):2600-2615. DOI: 10.3748/wjg.v29.i17.2600.
[10] Shichijo S, Takeuchi Y. Devices, techniques, traction, suturing, and countermeasures for endoscopic submucosal dissection complications[J]. Mini-invasive Surg. 2022; 6: 19. DOI: 10.20517/2574-1225.2021.121.
[11] Nagata M. Device-assisted traction methods in colorectal endoscopic submucosal dissection and options for difficult cases[J]. World J Gastrointest Endosc, 2023, 15(4): 265-272. DOI: 10.4253/wjge.v15.i4.265.
[12] Grimaldi J, Masgnaux LJ, Lafeuille P, et al. Endoscopic submucosal dissection with adaptive traction strategy: first prospective multicenter study (with video) [J]. Gastrointest Endosc, 2024, 100(3): 517-523. DOI: 10.1016/j. gie. 2024. 02.032.
[13] 王雪, 王玥, 曹雪艳, 等. 水辅助内镜的临床应用进展[J]. 中华消化内镜杂志,2023,40(8):663-669. DOI: 10.3760/cma.j.cn321463-20230220-00004.
[14] Yamashina T, Uedo N, Akasaka T, et al. Comparison of underwater vs conventional endoscopic mucosal resection of intermediate-size colorectal polyps[J]. Gastroenterology, 2019, 157(2):451-461.e2. DOI: 10.1053/j.gastro.2019.04.005.
[15] Yoshii S, Hayashi Y, Matsui T, et al. "Underwater" endoscopic submucosal dissection: a novel technique for complete resection of a rectal neuroendocrine tumor[J]. Endoscopy, 2016, 48(Suppl 1): E67-68. DOI: 10.1055/s-0042-101855.
[16] Masunaga T, Kato M, Yahagi N. Successful endoscopic submucosal dissection using the water pressure method for cervical esophageal cancer[J]. Dig Endosc, 2021, 33(5): e93-e94. DOI: 10.1111/den.13973.
[17] Miyazaki K, Kato M, Takatori Y, et al. A successful case of endoscopic submucosal dissection using the water pressure method for hypopharyngeal carcinoma with severe fibrosis[J]. Endoscopy, 2023, 55(Suppl 1): E721-E722. DOI: 10.1055/a-2079-2910.
[18] Dong T, Jing L, Wang Y, et al. A key to unlocking the door: water pressure method for endoscopic submucosal dissection of a superficial non-ampullary duodenal epithelial tumor with a history of multiple biopsies[J]. Endoscopy, 2024,56(Suppl 1): E8-E9. DOI: 10.1055/a-2218-2670.
[19] Dong T, Jing L, Yang C, et al. Water pressure method combined with magnifying endoscopy for esophageal endoscopic submucosal dissection[J]. Rev Esp Enferm Dig, 2023,115(10):591-592. DOI: 10.17235/reed.2023.9828/2023.
[20] Dong T, Wang H, Jing L, et al. Water pressure method for endoscopic submucosal dissection of a rectal tumor on the gravitational side close to the dentate line[J]. Endosc Int Open, 2024,12(4):E532-E534. DOI: 10.1055/a-2272-1012.
[21] Matsuura N, Kato M, Iwata K, et al. Efficacy and safety of the water pressure method for endoscopic submucosal dissection in superficial pharyngeal cancer[J]. Endosc Int Open, 2024, 12(4):E621-E628. DOI: 10.1055/a-2284-9184.
[22] Takada Y, Hirose T, Nishida K, et al. Fecal incontinence and oral regurgitation during duodenal endoscopic submucosal dissection using the water pressure method[J]. Dig Endosc, 2022,34(3):526-534. DOI: 10.1111/den.14070.
[23] Despott EJ, Murino A. Saline-immersion therapeutic endoscopy (SITE): an evolution of underwater endoscopic lesion resection[J]. Dig Liver Dis, 2017, 49(12): 1376. DOI: 10.1016/j.dld.2017.08.035.

·读者·作者·编者·

## 《中华消化内镜杂志》2025 年可直接使用英文缩写的常用词汇

ERCP(内镜逆行胰胆管造影术)
EST(经内镜乳头括约肌切开术)
EUS(超声内镜检查术)
EUS-FNA(超声内镜引导细针穿刺抽吸术)
EMR(内镜黏膜切除术)
ESD(内镜黏膜下剥离术)
ENBD(经内镜鼻胆管引流术)
ERBD(经内镜胆道内支架放置术)
APC(氩离子凝固术)
EVL(内镜下静脉曲张套扎术)
EIS(内镜下硬化剂注射术)
POEM(经口内镜食管下括约肌切开术)
NOTES(经自然腔道内镜手术)
MRCP(磁共振胰胆管成像)
GERD(胃食管反流病)
RE(反流性食管炎)
IBD(炎症性肠病)
UC(溃疡性结肠炎)
NSAIDs(非甾体抗炎药)
PPI(质子泵抑制剂)
HBV(乙型肝炎病毒)
HBsAg(乙型肝炎病毒表面抗原)
Hb(血红蛋白)
$PaO_2$(动脉血氧分压)
$PaCO_2$(动脉血二氧化碳分压)
ALT(丙氨酸转氨酶)
AST(天冬氨酸转氨酶)
AKP(碱性磷酸酶)
IL(白细胞介素)
TNF(肿瘤坏死因子)
VEGF(血管内皮生长因子)
ELISA(酶联免疫吸附测定)
RT-PCR(逆转录-聚合酶链反应)

(本刊编辑部)

www.zhxhnjzz.com

广告

清晰诊疗 健康相伴

FUJIFILM
Value from Innovation

# 消化内镜诊疗
# 整体解决方案

助力筛查 → 辅助诊断 → 协助治疗

## 内镜平台*

ELUXEO 7000
ELUXEO Lite 6000



*ELUXEO 7000为VP-7000与BL-7000的统称
ELUXEO Lite 6000为EP-6000的别称

## 光学放大

EG-760Z电子上消化道内窥镜
EC-760ZP-V/M电子大肠内窥镜

多段变焦



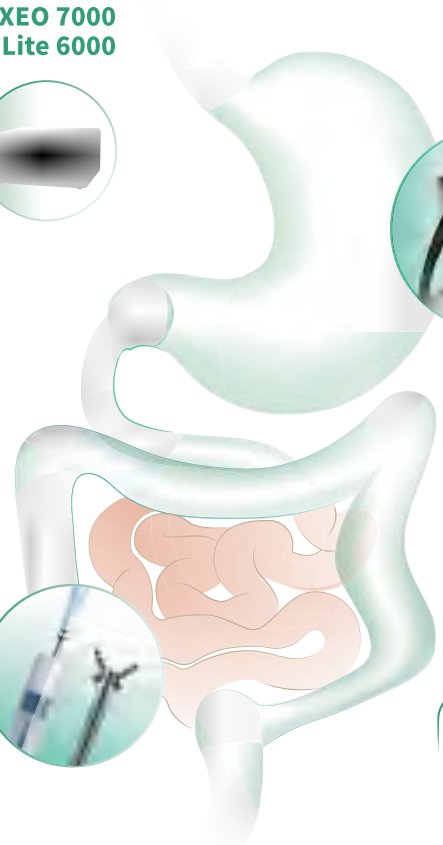

## 诊疗耗材

一次性使用高频切开刀 FlushKnife
一次性使用钳状高频切开刀 ClutchCutter

一刀多用，助力高效ESD



## EG-760CT电子上消化道内窥镜
## EC-740T/M电子下消化道内窥镜

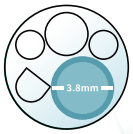





3.8mm大钳道上消化道内窥镜
210°上弯角下消化道内窥镜

沪械广审(文)第260511-92738号

⚠ 禁忌内容或注意事项详见说明书。

富士胶片(中国)投资有限公司
FUJIFILM (China) Investment Co., Ltd.
上海市浦东新区平家桥路100弄6号晶耀前滩T7 5-6楼
http://www.fujifilm.com.cn

BL-7000 医用内窥镜用冷光源：国械注进20182060487
VP-7000 电子图像处理器：国械注进20172062462
EP-6000 电子内窥镜处理器：国械注进20202060295
EG-760Z 电子上消化道内窥镜：国械注进20182060307
EC-760ZP-V/M 电子大肠内窥镜：国械注进20182060306
DK2620JB系列 一次性使用高频切开刀：国械注进20213010156
DK2620JN系列 一次性使用高频切开刀：国械注进20213010104
DP2618系列一次性使用钳状高频切开刀：国械注进20153010282
EG-760CT 电子上消化道内窥镜：国械注进20202060267
EC-740T/M 电子下消化道内窥镜：国械注进20202060266

健可诺®
国药准字H20213838

# 磷酸钠盐散
Sodium Phosphates Powder

广告

## 清肠品质卓越 舒适又方便

独特包装
控制用药风险




**适 应 症** 用于患者结肠X-光线及肠道内窥镜检查前或手术前清理肠道。

**用法用量** 本品用于肠道准备时服药一般分两次，每次服药1袋。
第一次服药时间在手术或检查前一天晚上7点，用法为用800ml以上温凉水溶解后服用。
第二次服药时间在手术或检查当天早上7点(或在操作或检查前至少3个小时)，或遵医嘱，用法同第一次。
为获得良好肠道准备效果，建议患者在可承受范围内多饮用水。

**不良反应** 常见的不良反应为腹胀、恶心、腹痛、呕吐，还可能会出现用药期间和用药后的短暂的电解质紊乱、乏力、眩晕、过敏反应、肝功能检查ALT，AST升高、肛门刺激症状。其他详见说明书。

**禁 忌** 1.本品禁用于先天性巨结肠、肠梗阻、腹水、充血性心脏病或肾功能衰竭患者。2.使用本品禁止联合使用其他缓泻药物。3.对本品中任何成份过敏者禁用。

健能药业 JEWELLAND

川药广审(文)第251011-01618号 生产企业:四川健能制药有限公司 本广告仅供医学药学专业人士阅读