中华医学会系列杂志

ISSN 1007-5232
CN 32-1463 / R

中华消化内镜杂志®

ZHONGHUA XIAOHUA NEIJING ZAZHI

2025年11月　第42卷　第11期

CHINESE JOURNAL OF DIGESTIVE ENDOSCOPY

Volume 42　Number 11
November 2025

ISSN 1007-5232
9 771007 523250 11





中华消化内镜杂志®

CHINESE JOURNAL OF DIGESTIVE ENDOSCOPY

月刊　1996年8月改刊　第42卷　第11期　2025年11月20日出版


微信:xhnjxw


新浪微博

主　管
中国科学技术协会

主　办
中华医学会
100710,北京市东四西大街42号

编　辑
中华消化内镜杂志编辑委员会
210003,南京市紫竹林3号
电话:(025)83472831,83478997
传真:(025)83472821
Email:xhnj@xhnj.com
http://www.zhxhnjzz.com
http://www.medjournals.cn

总编辑
张澍田

编辑部主任
唐涌进

出　版
《中华医学杂志》社有限责任公司
100710,北京市东四西大街42号
电话(传真):(010)51322059
Email:office@cmaph.org

广告发布登记号
广登32010000093号

印　刷
江苏省地质测绘大队

发　行
范围:公开
国内:南京报刊发行局
国外:中国国际图书贸易集团有限公司
(北京399信箱,100048)
代号 M4676

订　购
全国各地邮政局
邮发代号 28-105

邮　购
中华消化内镜杂志编辑部
210003,南京市紫竹林3号
电话:(025)83472831
Email:xhnj@xhnj.com

定　价
每期25.00元,全年300.00元

中国标准连续出版物号
ISSN 1007-5232
CN 32-1463/R

2025年版权归中华医学会所有

未经授权,不得转载、摘编本刊文章,不得使用本刊的版式设计

除非特别声明,本刊刊出的所有文章不代表中华医学会和本刊编委会的观点

本刊如有印装质量问题,请向本刊编辑部调换

目　次

专家论坛

单中心消化内镜诊疗镇静/麻醉20年经验总结与展望 …… 841
左赞　郭强

论　著

基于人工智能的内镜虚拟标尺测量食管静脉曲张直径的初步研究(含视频) …… 848
曹传坤　晋晶　张衡　蔡瑞　肖婷　梅雪灿　孔德润

基于卷积网络建立的小肠胶囊内镜人工智能辅助自动识别系统 …… 853
陈健　孙斌　王甘红　夏开建　徐晓丹

超声内镜引导胃肠吻合术直接法和双气囊封堵法治疗胃流出道梗阻疗效对比的回顾性队列研究(含视频) …… 864
吴兆荣　展薇　李文婷　田恬　殷芹　沈珊珊　王雷　李雯

内镜黏膜下剥离术在原发性胃肠道淋巴瘤诊断中的价值 …… 871
高华　杨丽萍　黄晓铨　江振健　何杰　魏征　王豆　马丽黎

自控式链圈联合组织夹牵引辅助技术在早期结直肠肿瘤内镜黏膜下剥离术中的应用 …… 875
余超　董弢　许远　荆琳　王耀辉　刘春祥　肖君

气囊辅助小肠镜诊治小肠Dieulafoy病变的效果和安全性初步分析(含视频) …… 881
赵东林　徐梦楠　江志锰　张静　于妍　肖年军　李白容　范崇熙　宁守斌　孙涛

新型内镜口鼻屏蔽罩在上消化道内镜检查中减少气溶胶传播的研究 …… 887
王俊雄　次仁伦珠　次央　德吉　支章　尼玛莎珍　次旦央宗　巴桑卓玛　伊比然恨　李鹏　张澍田

内镜逆行胰胆管造影术治疗儿童门冬酰胺酶相关胰腺炎的有效性及安全性 …… 892
林珑　杨凯华　邓朝晖

短篇论著

内镜诊治十二指肠静脉曲张破裂出血5例的临床分析 …… 898

隗永秋　王文海　孟凡冬　冀明　王拥军　李鹏　张澍田

病例报道

滑轮牵引联合肌切开辅助内镜黏膜下剥离术治疗早期十二指肠球部癌1例(含视频) …… 902

郑烨　王鹏　季锐

单气囊小肠镜检查后肠系膜血肿形成并腹腔出血1例 …… 904

杨明兰　管恩翠　朱慧云　田峰

会议纪要

第五十三届“友谊”消化内镜沙龙——EUS篇会议纪要 …… 907

张政　陈光勇　王拥军　冀明　李鹏　张澍田

综　　述

消化内镜碳足迹的研究进展 …… 909

陈俐娜　邵青梅　吴冰冰　金静芬

结直肠无蒂锯齿状病变伴异型增生的研究进展 …… 915

格旦　赵贝　孙文琦　李逸凡　王维维　吴欣荣　熊龙英　徐佳乐　窦晓坛　陈敏　王雷

超声内镜引导胃肠吻合术的临床应用进展 …… 921

陈航宇　张平平　王凯旋

读者·作者·编者

《中华消化内镜杂志》2025年可直接使用英文缩写的常用词汇 …… 863

《中华消化内镜杂志》对来稿中统计学处理的有关要求 …… 914

插页目次 …… 847

本刊稿约见第42卷第1期第82页、第7期第586页

本期责任编辑　顾文景

本刊编辑部工作人员联系方式

唐涌进，Email：tang@xhnj.com　　朱　悦，Email：zhuyue@xhnj.com

周　昊，Email：zhou@xhnj.com　　钱　程，Email：qian@xhnj.com

顾文景，Email：gwj@xhnj.com　　许文立，Email：xwl@xhnj.com

本刊投稿方式

登录《中华消化内镜杂志》官方网站http://www.zhxhnjzz.com进行在线投稿。


唐涌进


周　昊


顾文景


朱　悦


钱　程


许文立

（扫码添加编辑企业微信）

·论著·

基于人工智能的内镜虚拟标尺测量食管静脉曲张直径的初步研究(含视频)

扫码查看操作视频

曹传坤[1,2]　晋晶[1]　张衡[2]　蔡瑞[2]　肖婷[2]　梅雪灿[1]　孔德润[1]
[1]安徽医科大学第一附属医院消化内科 安徽省消化系统疾病重点实验室,合肥 230022;
[2]淮南东方医院集团凤凰医院消化内科,淮南 232000
通信作者:孔德润,Email:kongderun168@163.com

【摘要】 目的　初步探究基于人工智能的无创测量技术——内镜虚拟标尺(endoscopic virtual ruler,EVR)测量食管静脉曲张(esophageal varices,EV)直径的应用效果。**方法**　前瞻性纳入2022年10月至2023年5月在安徽医科大学第一附属医院住院的肝硬化伴EV的患者,3名操作者均分别采用视觉评估、食管静脉曲张测压仪(esophageal varix manometer, EVM)和EVR测量患者EV直径,并记录测量花费的时间。使用组内相关系数(intraclass correlation coefficient,ICC)分析3种方法测量EV直径的一致性,使用重复测量方差分析比较3种方法测量时间的差异。**结果**　研究共纳入41例肝硬化伴EV患者。3名医师视觉评估EV直径之间的ICC值为0.594,3名医师使用EVM测量EV直径之间的ICC值为0.840,3名医师使用EVR测量EV直径之间的ICC值为0.884。使用EVR和EVM测量EV直径的ICC值明显高于视觉评估。EVR和EVM测量EV直径之间的ICC值为0.991。视觉评估EV直径花费的时间为(18.6±2.2)s(14.7~23.3 s),使用EVR测量EV直径花费的时间为(41.5±4.1)s(31.7~50.3 s),使用EVM测量EV直径花费的时间为(170.8±26.4)s(129.3~229.3 s)。重复测量方差分析(经Greenhouse-Geisser校正)显示,3种测量方法花费的时间差异有统计学意义[F(1.033,41.313)=1 233.800,P<0.001]。Bonferroni事后检验显示,3种方法花费时间两两比较差异均有统计学意义(P<0.001)。**结论**　EVR和EVM测量EV直径高度一致且EVR花费时间短,EVR可以无创、精确地测量EV直径,操作简单便捷。

【关键词】 内镜;　食管静脉曲张;　人工智能;　食管静脉曲张测压仪;　门静脉高压
基金项目:安徽省科技厅发展项目(2022e07020048);安徽省第六批卫生健康适宜技术推广项目(SYJS202103);淮南市科技计划项目(2023A287)
临床试验注册:中国临床试验注册中心,ChiCTR2200064028

Artificial intelligence-based endoscopic virtual ruler to measure the diameter of esophageal varices (with video)

Cao Chuankun[1,2], Jin Jing[1], Zhang Heng[2], Cai Rui[2], Xiao Ting[2], Mei Xuecan[1], Kong Derun[1]
[1]Department of Gastroenterology, The First Affiliated Hospital of Anhui Medical University, Key Laboratory of Digestive Diseases of Anhui Province, Hefei 230022, China; [2]Department of Gastroenterology, Phoenix Hospital of Huainan Oriental Hospital Group, Huainan 232000, China
Corresponding author: Kong Derun, Email: kongderun168@163.com

【Abstract】 Objective　To evaluate the performance of an artificial intelligence-based endoscopic virtual ruler (EVR) for non-invasive measurement of esophageal varices (EV) diameter. **Methods**　Patients with liver cirrhosis and EV hospitalized at the First Affiliated Hospital of Anhui Medical University between October 2022 and May 2023 were prospectively enrolled. EV diameter was measured using visual estimation, esophageal varix manometer (EVM), and EVR, with procedure times recorded. The

DOI:10.3760/cma.j.cn321463-20250826-00341
收稿日期　2025-08-26　　**本文编辑**　许文立
引用本文:曹传坤, 晋晶, 张衡, 等. 基于人工智能的内镜虚拟标尺测量食管静脉曲张直径的初步研究(含视频)[J]. 中华消化内镜杂志, 2025, 42(11): 848-852. DOI: 10.3760/cma.j.cn321463-20250826-00341.

www.zhxhnjzz.com

intraclass correlation coefficient (ICC) was used to assess the consistency of EV diameter measurement obtained from the three methods, and repeated-measures ANOVA was used to compare differences in time measurements across three methods. **Results** The study included 41 patients with liver cirrhosis and EV. Inter-observer ICC for visual estimation was 0.594, versus 0.840 for EVM and 0.884 for EVR. The ICC value between the EV diameters measured by EVR and EVM was higher than that of the visual assessment. The ICC value between EV diameter measurement by EVM and EVR was 0.991. Measurement times differed significantly across methods (P<0.001): visual estimation 18.6±2.2 s (14.7-23.3 s), EVR 41.5±4.1 s (31.7-50.3 s), and EVM 170.8±26.4 s (129.3-229.3 s). Repeated measures analysis of variance (corrected using Greenhouse-Geisser) revealed significant differences in time across the three measurement methods [F(1.033, 41.313) =1 233.800, P<0.001]. Subsequent Bonferroni post-hoc tests revealed significant differences in time between all method pairs (P<0.001). **Conclusion** EVR provides rapid, non-invasive EV diameter measurements with excellent agreement to EVM assessment, offering an efficient alternative to conventional techniques.

【**Key words**】 Endoscopy; Esophageal varices; Artificial intelligence; Esophageal varix manometer; Portal hypertension

Fund program: Development Project of Science and Technology Department of Anhui Province (2022e07020048); The Sixth Batch of Health Promotion Project in Anhui Province (SYJS202103); Huainan City Science and Technology Plan Project (2023A287)

Trial registration: Chinese Clinical Trial Registry, ChiCTR2200064028

食管静脉曲张(esophageal varices, EV)破裂出血是肝硬化门静脉高压严重且凶险的并发症之一,是肝硬化患者的主要死亡原因[1]。EV直径是静脉曲张出血的一个预测指标[2],可以预测静脉曲张首次出血[3],且直径越大,再出血风险越高[4]。EV直径也被认为是决定内镜下治疗EV效果的一个重要因素[5]。研究报道,EV直径是内镜下食管静脉曲张套扎术(endoscopic variceal ligation, EVL)后早期再出血的独立危险因素之一[6]。EVL仅适合中等直径的EV。

EV直径目前并无精确的测量方法。在临床实践中,内镜医师在内镜下对物体大小评估不准确[7-8]。视觉评估是目前评估EV直径最常用方法,因基于内镜医师主观判断,其结果可能因内镜医师经验不同而存在差异[9]。部分学者使用活检钳或专用器械测量内镜下物体大小[10-11],但由于内镜本身广角镜头产生图像的桶状畸形等原因,以上测量方法均有误差,同时使用额外的器械耗费时间且可能有一定风险。

食管静脉曲张测压仪(esophageal varix manometer, EVM)不仅可以测量EV压力,也可以用来测量EV直径,因可接触曲张静脉进行测量,具有较高的准确性。EVM最初是由Scheurlen等[12]使用,他们的目的是比较EV直径与压力之间的关系。然而,由于成本高和额外的临床风险等限制,在临床实践中较少使用。

本研究报道一种内镜下基于人工智能的无创测量技术——内镜虚拟标尺(endoscopic virtual ruler, EVR),可以无接触地测量EV直径,并将测量结果与视觉评估和使用EVM测量获得的结果进行比较。

资料与方法

一、研究对象

本研究前瞻性纳入2022年10月至2023年5月在安徽医科大学第一附属医院住院的肝硬化伴EV患者。

纳入标准:(1)明确诊断为肝硬化的患者,包括临床表现、体征、实验室检查、影像学或组织学等的综合诊断。(2)年龄范围18~80岁。(3)近5 d没有活动性出血,且病情稳定、生命体征平稳。(4)EV直径在0.3~1.0 cm(当EV直径<0.3 cm时,使用EVM测量直径会出现误差;当EV直径>1.0 cm时,使用EVR测量直径需要分段测量或者调整透明帽与静脉曲张的距离并使用EVR二级模式计算EV直径,会出现误差。为保证研究的准确性,我们对纳入研究的EV直径做了限定)。

排除标准:(1)患者一般情况差,合并有影响患者生存的其他系统及脏器严重疾病,如心功能衰竭、呼吸衰竭、肾功能衰竭、恶性肿瘤等疾病。(2)不适合麻醉且不能耐受内镜操作的患者。(3)不愿意进行测量操作的患者。(4)近1个月进行过EVL或EV硬化术的患者。

该研究按照赫尔辛基宣言和良好临床实践指南进行,并得到安徽医科大学第一附属医院伦理委员会的批准(批准编号:PJ20221016)。所有患者书面同意接受内镜操作。

www.zhxhnjzz.com

二、方法

所有患者全麻气管插管后进行操作。3 名具有 10 年内镜检查且 EV 内镜下治疗 100 例以上经验的医师对所有患者进行内镜（日本富士 EG-601WR）下测量操作，分别使用如下 3 种方法测量和读取 EV 直径。

（1）视觉评估：患者麻醉成功后，首先 1 名医师进行内镜检查，选择最粗的食管曲张静脉作为目标血管，进行目测，评估并记录 EV 直径，同时记录从内镜插入食管开始到目测得到 EV 直径的时间。另外 2 名医师重复上述操作。取 3 名医师目测得到的 EV 直径的平均值为最终视觉评估的 EV 直径，3 名医师测量花费时间取平均值为最终花费时间。

（2）EVM 测量：EVM（瑞士 Treier 公司研制）由内置的充气泵经导管与气囊相连组成，充放气控制开关缚于内镜手柄。首先将内镜插入胃内，然后将气囊部分充气使它展开。继之将气囊轻微放气，将内镜向上拉。一旦静脉曲张清晰可见，气囊就会通过控制开关逐渐充气或放气。气囊表面的平行黑线有助于识别静脉曲张的塌陷或充盈。黑线上每相隔 5 mm 的标记点则便于估计曲张静脉的直径（图 1）。

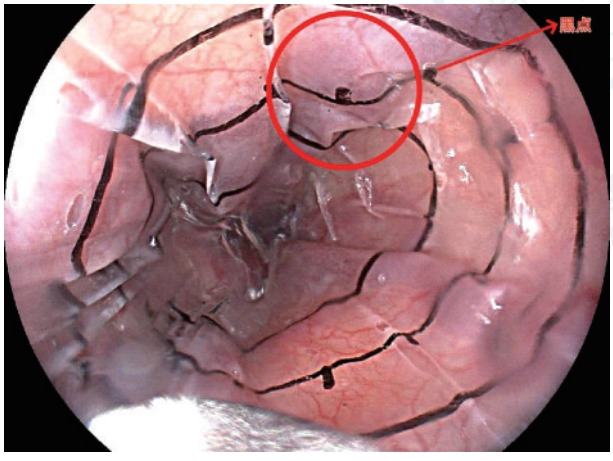

图 1　使用食管静脉曲张测压仪测量食管曲张静脉直径，每个黑色标记间隔为 5 mm

首先 1 名医师使用 EVM 操作，选择最粗的食管曲张静脉作为目标血管，读取气囊将曲张静脉充分压迫塌陷时的 EV 直径，同时记录从内镜插入食管开始到测得 EV 直径的时间。另外 2 名医师依次重复上述操作。取 3 名医师测得的 EV 直径的平均值为最终 EVM 测量的 EV 直径，3 名医师测量花费时间取平均值为最终花费时间。

（3）EVR 指导 EV 直径评估：EVR 是一种人工智能辅助软件，原理是将透明帽连接到内镜的前端，并将此透明帽作为参考，使用高斯滤波器、Canny 边缘检测器和 Hove 圆等算法构建 EVR 软件，并通过桶变形实验进行校正。当接近目标 EV 时，通过人工智能检测透明帽的不连续弧，然后在与该弧对应的圆心建立笛卡尔坐标系。最后，使用上述坐标系测量 EV 的直径，通过读取标尺上的刻度获取其大小（图 2，视频）。

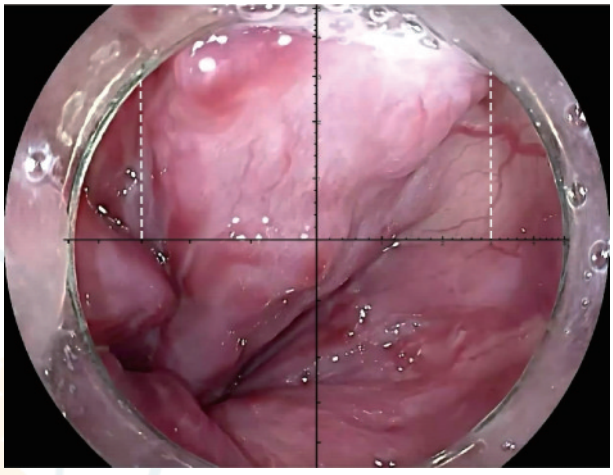

图 2　使用内镜虚拟标尺测量食管曲张静脉直径约为 0.6 cm

在内镜的前端加装内径为 1 cm 的透明帽（DL-108-40，南微医学）。首先 1 名医师进行内镜检查留取合适的图片和视频，然后使用 EVR 生成坐标，根据坐标读取并记录 EV 直径，同时记录从内镜插入食管开始到测得 EV 直径的时间。另外 2 名医师重复上述操作。取 3 名医师测得的 EV 直径的平均值为最终 EVR 测量的 EV 直径，3 名医师测量花费时间取平均值为最终花费时间。

三、统计学分析

使用 SPSS 26.0（美国 IBM 公司）进行统计分析。符合正态分布的计量资料用 $\bar{x}\pm s$ 表示，不符合正态分布的计量资料用 $M(Q_1, Q_3)$ 表示，定性资料以例（%）表示。同一测量方法 3 名医师测得 EV 直径之间的一致性和不同测量方法测得 EV 直径之间的一致性，使用组内相关系数（intraclass correlation coefficient，ICC）进行分析，ICC 值<0.2 说明一致性程度极差，ICC 值 0.2~<0.4 说明一致性程度较差，ICC 值 0.4~<0.6 说明一致性程度一般，ICC 值 0.6~<0.8 说明一致性程度较强，ICC 值≥ 0.8 说明一致性程度极强。使用重复测量方差分析比较 3 种方法测量时间差异，两两比较使用 Bonferroni 检验。$P<0.05$ 为差异有统计学意义。

www.zhxhnjzz.com

结　果

一、患者一般资料

最终纳入41例患者，男34例，女7例。肝硬化病因为乙型肝炎27例、丙型肝炎3例、酒精性5例、其他原因及不明原因6例。患者的相关指标见表1。

表1　最终纳入研究的41例患者特征

项目	结果
年龄（岁，$\bar{x}\pm s$）	51.1±14.5
血红蛋白（g/L，$\bar{x}\pm s$）	77.6±22.0
血小板（$\times10^9$/L，$\bar{x}\pm s$）	76.7±46.5
谷丙转氨酶[U/L，$M(Q_1,Q_3)$]	23.0（15.5，43.5）
总胆红素[μmol/L，$M(Q_1,Q_3)$]	23.0（14.8，28.6）
白蛋白（g/L，$\bar{x}\pm s$）	33.4±5.5
肌酐（μmol/L，$\bar{x}\pm s$）	72.4±28.3
钠（mmol/L，$\bar{x}\pm s$）	138.9±3.7
空腹血糖（mmol/L，$\bar{x}\pm s$）	6.0±2.1
凝血酶原时间（s，$\bar{x}\pm s$）	14.8±2.3
国际标准化比值（$\bar{x}\pm s$）	1.2±0.5
肝功能Child-Pugh分级[例（%）]	
A级	16（39.0）
B级	21（51.2）
C级	4（9.8）
食管静脉曲张位置[例（%）]	
全段	8（19.5）
中下段	19（46.3）
下段	14（34.1）
红色征[例（%）]	34（82.9）

二、测得EV直径的一致性比较

3名医师视觉评估EV直径之间的ICC值为0.594，3名医师使用EVM测量EV直径之间的ICC值为0.840，3名医师使用EVR测量EV直径之间的ICC值为0.884。视觉评估和EVM测量EV直径之间的ICC值为0.565，视觉评估和EVR测量EV直径之间的ICC值为0.537，EVM和EVR测量EV直径之间的ICC值为0.991。

三、测量时间的比较

视觉评估EV直径花费的时间为（18.6±2.2）s（14.7~23.3 s），使用EVR测量EV直径花费的时间为（41.5±4.1）s（31.7~50.3 s），使用EVM测量EV直径花费的时间为（170.8±26.4）s（129.3~229.3 s）。重复测量方差分析（经Greenhouse-Geisser校正）显示，三种测量方法花费的时间比较，差异有统计学意义［F（1.033，41.313）=1233.800，P<0.001］。Bonferroni事后检验显示，所有方法花费时间两两比较差异均有统计学意义（P<0.001），视觉评估耗时最短，显著快于EVR法（P<0.001）和EVM法（P<0.001）；EVR法的耗时显著短于EVM法（P<0.001）。

四、测量操作的不良事件

术中无出血，术后3 d内均未出现发热、胸痛、腹痛、出血等不良事件。

讨　论

EV出血的危险因素包括静脉曲张严重程度、红色征及肝功能Child-Pugh分级，EV的严重程度与曲张静脉直径呈线性正相关[13]。EV直径可以预测肝硬化患者的静脉曲张出血事件，EV直径越大，静脉曲张的压力就越高，静脉曲张破裂的风险也就越大[14]。美国肝脏研究协会建议使用2级分类系统来描述EV大小，提出重要的5 mm阈值，将静脉曲张分为小静脉曲张和大静脉曲张，进而采取不同的治疗和随访策略[1]。大静脉曲张患者首次出血的风险高达每年15%[15]。小静脉曲张患者内镜确诊后2年内发生静脉曲张出血的风险约为7%，而大静脉曲张患者内镜确诊后2年内发生静脉曲张出血的风险增至30%[16]。

我国令狐恩强教授提出静脉曲张LDRf分型[17]，指出EV直径是指导监测随访和选择适当治疗策略的重要参考[18]。EVL仅适用于中等直径的静脉曲张，从而确保靶血管表面黏膜（包括血管的近侧壁和对侧壁的整根血管）完全被吸入结扎器，以达到完全结扎。因此，EVL对血管直径的要求严格。我国指南将EV直径>2.0 cm列为EVL禁忌[19]，之前一项研究指出EV直径>1.0 cm应列入EVL禁忌[20]。Cao等[21]研究指出，EV直径≥1.4 cm，EVL术后早期再出血风险高，建议谨慎行EVL。

因此，确保EV直径测量准确和大小静脉分类正确对选择治疗策略和监测随访具有重要意义。然而，临床实践中没有合适的测量工具来测量EV直径，内镜医师主要根据他们的视觉观察经验来估计EV直径，具有较大误差，并不能代表真实直径。因此，内镜医师的误判可能造成不适宜的EVL，并可能引发EVL术后出血事件。

本研究报道了一种基于人工智能的EV直径测量方法——EVR。为测量EV直径，EVR使用一个直径为1 cm的透明帽作为参考，利用人工智能相关技术达到准确测量的目的。本研究发现，EVR和EVM测量EV直径之间的ICC值为0.991，表明EVR和EVM测量的结果具有高度一致性，因此可以认为EVR测量EV直径可以和EVM一样准确。同时，

www.zhxhnjzz.com

使用EVR和EVM测量EV直径的ICC值明显高于视觉评估，表明EVR和EVM测量EV直径在一致性上优于视觉评估。此外，与EVM相比，EVR测量EV直径所需的时间更少。作为一种仪器设备，EVM需要接触曲张静脉才可以测量，可能会引起小概率的患者静脉曲张出血事件。相比之下，EVR使用起来方便得多，因为它不需要额外的设备和器械，成本低，操作难度低，操作时间短，没有给患者造成额外的负担和风险。同时，EVR作为一种虚拟测量工具，既可以回顾性测量静脉曲张直径，也可以在内镜检查时实时测量。最后，EVR可以作为内镜下检测EV直径的有用软件，内镜医师可以客观地测量静脉曲张直径进而评估出血风险，同时也为选择合适的治疗策略提供重要参考，可以减少不必要的早期干预和并发症风险，例如及时避免不合适的EVL。

本研究有一定的局限性。首先，本研究的患者数量较少；其次，并不是所有内镜医师都习惯使用透明帽，没有透明帽的内镜操作将无法获得EVR的检测。因此尚需EVR技术改进和大样本、多中心的临床随机对照研究来进一步验证。

总之，EVR可以无创、精确地测量EV直径，操作简单便捷，同时减少了不必要的早期干预和不良事件发生风险，值得进一步研究。

利益冲突　所有作者声明不存在利益冲突

作者贡献声明　曹传坤、孔德润：构思并设计研究，内镜操作，起草并修改手稿，确认所有原始数据的真实性；晋晶：内镜操作，数据获取、分析和解释；张衡：数据获取、分析和解释；蔡瑞、肖婷、梅雪灿：数据获取和分析

参 考 文 献

[1] Garcia-Tsao G, Abraldes JG, Berzigotti A, et al. Portal hypertensive bleeding in cirrhosis: risk stratification, diagnosis, and management: 2016 practice guidance by the American Association for the study of liver diseases[J]. Hepatology, 2017, 65(1):310-335. DOI:10. 1002/ hep.28906.

[2] Guinazu C, Fernández Muñoz A, Maldonado MD, et al. Assessing the predictive factors for bleeding in esophageal variceal disease: a systematic review[J]. Cureus, 2023, 15(11): e48954. DOI: 10.7759/cureus.48954.

[3] 孔德润, 许建明, 张磊, 等. 食管曲张静脉压力是预测肝硬化曲张静脉破裂出血的主要危险因素[J]. 中华消化杂志, 2009, 29(2):86-89. DOI: 10.3760/cma.j.issn.0254-1432.2009.02.005.

[4] Hoefs JC, Jonas GM, Sarfeh IJ. Diagnosis and hemodynamic assessment of portal hypertension[J]. Surg Clin North Am, 1990, 70(2):267-289. DOI: 10.1016/s0039-6109(16)45081-4.

[5] de Franchis R. Revising consensus in portal hypertension: report of the Baveno V consensus workshop on methodology of diagnosis and therapy in portal hypertension[J]. J Hepatol, 2010, 53(4):762-768. DOI: 10.1016/j.jhep.2010.06.004.

[6] Drolz A, Schramm C, Seiz O, et al. Risk factors associated with bleeding after prophylactic endoscopic variceal ligation in cirrhosis[J]. Endoscopy, 2021, 53(3): 226-234. DOI: 10.1055/a-1214-5355.

[7] Margulies C, Krevsky B, Catalano MF. How accurate are endoscopic estimates of size?[J]. Gastrointest Endosc, 1994, 40(2 Pt 1):174-177. DOI: 10.1016/s0016-5107(94)70162-8.

[8] McMahon R. Error in estimates of size[J]. Gastrointest Endosc, 1994, 40(6):779-780. DOI:10.1016/S0016-5107(94)70139-3.

[9] Bendtsen F, Skovgaard LT, Sørensen TI, et al. Agreement among multiple observers on endoscopic diagnosis of esophageal varices before bleeding[J]. Hepatology,1990, 11(3): 341-347.DOI:10.1002/hep.1840110302.

[10] 杨文, 吴云林, 褚晔, 等. 早期胃癌内镜下病灶范围估测与手术病理的比较[J]. 世界华人消化杂志, 2003, 11(1):51-53. DOI: 10.3969/j.issn.1009-3079.2003.01.014.

[11] 呼圣娟, 胡建平, 杨少奇, 等. CHESS消化内镜测量尺客观测量肝硬化门静脉高压食管静脉曲张直径的前瞻性、多中心研究[J]. 中华消化杂志, 2023, 43(3):193-198. DOI: 10.3760/cma.j.cn311367-20221021-00518.

[12] Scheurlen C, Roleff A, Neubrand M, et al. Noninvasive endoscopic determination of intravariceal pressure in patients with portal hypertension: clinical experience with a new balloon technique[J]. Endoscopy, 1998, 30(4): 326-332. DOI: 10.1055/s-2007-1001277.

[13] D′Amico G, Pasta L, Morabito A, et al. Competing risks and prognostic stages of cirrhosis: a 25-year inception cohort study of 494 patients[J]. Aliment Pharmacol Ther, 2014, 39(10): 1180-1193. DOI: 10.1111/apt.12721.

[14] Polio J, Hanson J, Sikuler E, et al. Critical evaluation of a pressure-sensitive capsule for measurement of esophageal varix pressure. Studies in vitro and in canine mesenteric vessels[J]. Gastroenterology, 1987, 92(5 Pt 1): 1109-1115. DOI: 10.1016/s0016-5085(87)91066-3.

[15] The North Italian Endoscopic Club for the Study and Treatment of Esophageal Varices. Prediction of the first variceal hemorrhage in patients with cirrhosis of the liver and esophageal varices:a prospective multicenter study[J]. N Engl J Med, 1988, 319(15): 983-989. DOI: 10.1056/NEJM198810133191505.

[16] de Franchis R, Primignani M. Natural history of portal hypertension in patients with cirrhosis[J]. Clin Liver Dis, 2001, 5(3):645-663. DOI: 10.1016/s1089-3261(05)70186-0.

[17] 令狐恩强. 一种新的内镜下静脉曲张分型方法初步探讨[J]. 中华消化内镜杂志, 2008, 25(10):505-506. DOI: 10.3760/cma.j.issn.1007-5232.2008.10.001.

[18] 令狐恩强, 冯佳. 位置、直径、出血风险在食管胃底静脉曲张破裂出血患者分型中应用初探[J]. 中华消化内镜杂志, 2008, 25(10): 507-511. DOI: 10.3760/cma. j. issn. 1007-5232.2008.10.002.

[19] 中华医学会肝病学分会, 中华医学会消化病学分会, 中华医学会消化内镜学分会. 肝硬化门静脉高压食管胃静脉曲张出血的防治指南[J]. 中华内科杂志, 2023, 62(1):7-22. DOI: 10.3760/cma.j.cn501113-20220824-00436.

[20] 李志群, 令狐恩强, 李卫民. 不同直径、不同压力离体猪食管曲张静脉套扎度的实验研究[J]. 中华消化内镜杂志, 2014, 31(2):93-96. DOI: 10.3760/cma.j.issn.1007-5232.2014.02.010.

[21] Cao C, Jin J, Cai R, et al. Correlation between diameter of esophageal varices and early rebleeding following endoscopic variceal ligation: a multicenter retrospective study based on artificial intelligence-based endoscopic virtual rule[J]. Front Med (Lausanne), 2024, 11: 1406108. DOI: 10.3389/fmed.2024.1406108.

www.zhxhnjzz.com

健可诺®
国药准字H20213838

磷酸钠盐散
Sodium Phosphates Powder

广告

清肠新选择 舒适又方便



独特包装
控制用药风险

适 应 症 用于患者结肠X-光线及肠道内窥镜检查前或手术前清理肠道。

用法用量 本品用于肠道准备时服药一般分两次，每次服药1袋。
第一次服药时间在手术或检查前一天晚上7点，用法为用800ml以上温凉水溶解后服用。
第二次服药时间在手术或检查当天早上7点(或在操作或检查前至少3个小时)，或遵医嘱，用法同第一次。
为获得良好肠道准备效果，建议患者在可承受范围内多饮用水。

不良反应 常见的不良反应为腹胀、恶心、腹痛、呕吐，还可能会出现用药期间和用药后的短暂的电解质紊乱、乏力、眩晕、过敏反应、肝功能检查ALT，AST升高、肛门刺激症状。其他详见说明书。

禁 忌 1.禁用于先天性巨结肠、肠梗阻、腹水、充血性心脏病或肾功能衰竭患者。2.使用本品禁止联合使用其他缓泻药物。3.对本品磷酸钠盐和其他成分过敏者禁用。

健能药业 JEWELLAND

川药广审(文)第261102-04383号　生产企业:四川健能制药有限公司　本广告仅供医学药学专业人士阅读

SonoScape 开立

广告

HD-580

镜之所及 芯之所向



4K 4K显示

4-LED

SFI

VIST

Water Jet 辅助送水

One Step Connection 一键插拔

光电染色优化

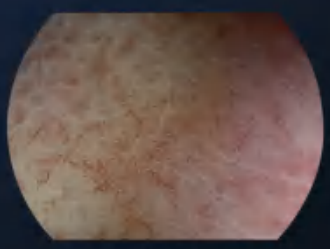

SFI-1

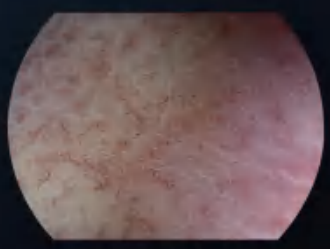

SFI-2

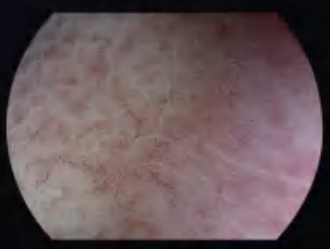

SFI-3



VIST-1



VIST-2



VIST-3

深圳开立生物医疗科技股份有限公司
SONOSCAPE MEDICAL CORP.
地址：深圳市南山区粤海街道麻岭社区高新中区科技中2路1号深圳软件园（2期）12栋201、202
电话：86-755-26722890

网站：www.sonoscape.com.cn
邮箱：sonoscape@sonoscape.net
禁忌内容或者注意事项详见说明书
粤械广审（文）第281218-07978号