中华医学会系列杂志

ISSN 1007-5232
CN 32-1463/R

中华消化内镜杂志®

ZHONGHUA XIAOHUA NEIJING ZAZHI

2025年10月 第42卷 第10期

CHINESE JOURNAL OF DIGESTIVE ENDOSCOPY

Volume 42 Number 10
October 2025

ISSN 1007-5232
9 771007 523250 10>





中华消化内镜杂志®

CHINESE JOURNAL OF DIGESTIVE ENDOSCOPY

月刊　1996年8月改刊　第42卷　第10期　2025年10月20日出版


微信：xhnjxw


新浪微博

主　管
中国科学技术协会

主　办
中华医学会
100710，北京市东四西大街42号

编　辑
中华消化内镜杂志编辑委员会
210003，南京市紫竹林3号
电话：(025)83472831，83478997
传真：(025)83472821
Email：xhnj@xhnj.com
http://www.zhxhnjzz.com
http://www.medjournals.cn

总编辑
张澍田

编辑部主任
唐涌进

出　版
《中华医学杂志》社有限责任公司
100710，北京市东四西大街42号
电话(传真)：(010)51322059
Email：office@cmaph.org

广告发布登记号
广登32010000093号

印　刷
江苏省地质测绘大队

发　行
范围：公开
国内：南京报刊发行局
国外：中国国际图书贸易集团有限公司
(北京399信箱，100048)
代号 M4676

订　购
全国各地邮政局
邮发代号 28-105

邮　购
中华消化内镜杂志编辑部
210003，南京市紫竹林3号
电话：(025)83472831
Email：xhnj@xhnj.com

定　价
每期25.00元，全年300.00元

中国标准连续出版物号
ISSN 1007-5232
CN 32-1463/R

2025年版权归中华医学会所有

未经授权，不得转载、摘编本刊文章，不得使用本刊的版式设计

除非特别声明，本刊刊出的所有文章不代表中华医学会和本刊编委会的观点

本刊如有印装质量问题，请向本刊编辑部调换

目　　次

共识与指南

胃静脉曲张超声内镜引导弹簧圈栓塞术专家共识(2025，杭州)…… 757

中华医学会消化内镜学分会超声内镜学组

中华医学会消化内镜学分会肝病协作组

胰岛素瘤内镜诊疗专家共识(2025年) …… 768

中华医学会消化内镜学分会

论　　著

超声内镜诊断结直肠黏膜下肿瘤准确性的影响因素分析 …… 780

崔晓丙　袁葵　凌琳　徐春玲　郭培　杨根华　包崇举　胡威

龚伟

基于深度学习的门静脉高压性胃病识别与分级系统的开发与验证 …… 789

古皓文　杨杰　肖勇　万新月　胡伟　谢先木　黄定鹏　姚承明

施信良　刘仕倩　黄丽　张弛　郑碧清　陈明锴

胆总管结石经十二指肠乳头自行排石的预测因素分析 …… 796

袁广众　汪翰英　毛丽娟　孙仁虎　吴大鹏　张其德　凌亭生

金海林

聚乙二醇电解质散与硫酸盐溶液在肠道准备及肠镜检查质量中的效果对比 …… 803

付越　田原　年碧霄　贺琰　郭新月　戎龙

异物钳辅助内镜黏膜切除术治疗长径≤10 mm直肠神经内分泌瘤的疗效分析(含视频) …… 809

张洪实　林燕娟　王木清　黄耀奎

离体纽扣电池致食管腐蚀伤动物模型构建及植物油的干预影响 … 817

李昭飞　赵德安　李明阳　王凌超　马唯唯

短篇论著

不含染色剂的黏膜下注射液在胃内镜黏膜下剥离术中的应用效果及安全性 …… 823
陆婉　丁永刚　张婷　毛丽娟　陈晶　周玉宏　肖君　李文杰　王耀辉　张其德
可分离式系线磁控胶囊内镜在高原地区食管疾病中的临床应用研究 …… 828
马雪琴　蔡甲慧　杨爱荣　马颖才

病例报道

内镜诊治直肠浅表锯齿状腺瘤合并传统锯齿状腺瘤1例(含视频) …… 831
侯雯雯　姚静静　邱月虹　刘洋　邵青　王晓　付金栋
转化治疗联合内镜黏膜下剥离术治疗颈段进展期食管癌1例 …… 833
宋宝回　钱杨　王燕　贺东黎　王健　钟芸诗　蔡明琰

综　　述

胆囊结石合并胆总管结石微创治疗应用进展 …… 836
陈璇桦　张筱凤

读者·作者·编者

《中华消化内镜杂志》2025年可直接使用英文缩写的常用词汇 …… 827
插页目次 …… 802

本刊稿约见第42卷第1期第82页、第7期第586页

本期责任编辑　钱程

本刊编辑部工作人员联系方式

唐涌进，Email：tang@xhnj.com　　朱　悦，Email：zhuyue@xhnj.com
周　昊，Email：zhou@xhnj.com　　钱　程，Email：qian@xhnj.com
顾文景，Email：gwj@xhnj.com　　许文立，Email：xwl@xhnj.com

本刊投稿方式

登录《中华消化内镜杂志》官方网站http://www.zhxhnjzz.com进行在线投稿。


唐涌进

周　昊

顾文景

朱　悦

钱　程

许文立

（扫码添加编辑企业微信）

·论著·

超声内镜诊断结直肠黏膜下肿瘤准确性的影响因素分析

崔晓丙[1]　袁葵[1]　凌琳[1]　徐春玲[1]　郭培[2]　杨根华[1]　包崇举[1]　胡威[1]　龚伟[1]

[1]南方医科大学深圳医院消化内科，深圳 518101；[2]南方医科大学深圳医院病理科，深圳 518101

通信作者：龚伟，Email：drgwei@foxmail.com

【摘要】　目的　探讨超声内镜检查术（endoscopic ultrasonography，EUS）诊断结直肠黏膜下肿瘤（submucosal tumors，SMT）准确性的影响因素。**方法**　回顾性分析2015年12月至2023年10月期间在南方医科大学深圳医院经EUS诊断，并通过内镜下手术、EUS-FNA或外科手术获得病理诊断的330处结直肠SMT病变（来自323例患者）的临床资料。计算EUS诊断不同类型结直肠SMT的准确率，采用单因素和多因素logistic回归分析EUS诊断结直肠SMT准确性的影响因素。**结果**　EUS对结直肠SMT总的诊断准确率为73.6%（243/330）。本研究涉及19种SMT，神经内分泌肿瘤占51.2%（169/330），脂肪瘤占15.5%（51/330），其余17种病变占比均小于6%。其中，黏膜慢性炎症、结直肠神经鞘瘤、黄色肉芽肿性炎、毛细血管瘤、结肠黄斑瘤、淋巴腺复合体和血管平滑肌脂肪瘤7种病变诊断准确率为0%；颗粒细胞瘤、平滑肌瘤、直肠扁桃体、肠道血吸虫病、纤维组织增生、胃肠间质瘤和淋巴管瘤7种病变诊断准确率<30%；囊肿、肠道子宫内膜异位症、神经内分泌肿瘤、脂肪瘤和肠气囊肿病5种病变诊断准确率>60%。多因素logistic回归分析发现，病变位置（左半结肠比直肠：*OR*=0.06，95%*CI*：0.02~0.17，*P*<0.001；右半结肠比直肠：*OR*=0.04，95%*CI*：0.01~0.13，*P*<0.001；回肠末端比直肠：*OR*=0.09，95%*CI*：0.02~0.42，*P*=0.002）、回声性质（无回声比低回声：*OR*=6.26，95%*CI*：1.31~29.97，*P*=0.022；高回声比低回声：*OR*=13.39，95%*CI*：4.16~43.09，*P*<0.001）和超声层次（第4层比第3层：*OR*=0.22，95%*CI*：0.06~0.81，*P*=0.023）是EUS诊断结直肠SMT准确性的独立影响因素。**结论**　神经内分泌肿瘤和脂肪瘤是结直肠中最常见的SMT，少见及罕见SMT的EUS诊断准确性较低。病变位置、回声性质和超声层次显著影响EUS对结直肠SMT的诊断准确性。

【关键词】　超声检查；　结直肠黏膜下肿瘤；　诊断准确性；　直肠神经内分泌肿瘤

基金项目：南方医科大学高等教育教学研究和改革项目（ZCXM-2024-JX-0006-005）

Influencing factors for the diagnostic accuracy of endoscopic ultrasonography for colorectal submucosal tumors

Cui Xiaobing[1], *Yuan Kui*[1], *Ling Lin*[1], *Xu Chunling*[1], *Guo Pei*[2], *Yang Genhua*[1], *Bao Chongju*[1], *Hu Wei*[1], *Gong Wei*[1]

[1] *Department of Gastroenterology, Shenzhen Hospital of Southern Medical University, Shenzhen 518101, China;* [2] *Department of Pathology, Shenzhen Hospital of Southern Medical University, Shenzhen 518101, China*

Corresponding author: Gong Wei, Email: drgwei@foxmail.com

【Abstract】　Objective　To identify the factors influencing the diagnostic accuracy of endoscopic ultrasonography (EUS) for colorectal submucosal tumors (SMT). **Methods**　A retrospective analysis was conducted on 330 colorectal SMT lesions (from 323 patients) diagnosed by EUS at Shenzhen Hospital of Southern Medical University from December 2015 to October 2023. Pathological diagnosis were confirmed

DOI：10.3760/cma.j.cn321463-20250125-00271

收稿日期　2025-01-25　　**本文编辑**　钱程

引用本文：崔晓丙，袁葵，凌琳，等. 超声内镜诊断结直肠黏膜下肿瘤准确性的影响因素分析[J]. 中华消化内镜杂志，2025，42(10)：780-788. DOI：10.3760/cma.j.cn321463-20250125-00271.

www.zhxhnjzz.com

through endoscopic resection, EUS-guided fine needle aspiration (EUS-FNA) or surgical resection. Diagnostic accuracy was calculated for each type of colorectal SMT. Univariate and multivariate logistic regression analysis were performed to identify factors affecting EUS diagnostic accuracy. **Results** The overall diagnostic accuracy of EUS for colorectal SMT was 73.6% (243/330). Among 19 SMT subtypes enrolled, neuroendocrine neoplasms (51.2%, 169/330) and lipomas (15.5%, 51/330) were most prevalent, while 17 rare subtypes each accounted for <6%. Seven rare SMT (mucosal chronic inflammation, colorectal schwannoma, xanthogranulomatous inflammation, capillary hemangioma, colonic xanthoma, lymphadenoid complex, and angiomyolipoma) showed 0% diagnostic accuracy. Seven other subtypes (granular cell tumor, leiomyoma, rectal tonsil, intestinal schistosomiasis, fibrous tissue hyperplasia, gastrointestinal stromal tumor, and lymphangioma) showed accuracy <30%, whereas five subtypes (cyst, bowel endometriosis, neuroendocrine neoplasm, lipoma, and pneumatosis cystoides intestinalis) achieved >60% accuracy. Multivariate logistic regression analysis confirmed that the lesion location (left colon VS rectum: *OR*=0.06, 95%*CI*: 0.02-0.17, *P*<0.001; right colon VS rectum: *OR*=0.04, 95%*CI*: 0.01-0.13, *P*<0.001; ileocecal valve VS rectum: *OR*=0.09, 95%*CI*: 0.02-0.42, *P*=0.002); echogenicity (anechoic VS hypoechoic: *OR*=6.26, 95%*CI*: 1.31-29.97, *P*=0.022; hyperechoic VS hypoechoic: *OR*=13.39, 95%*CI*: 4.16-43.09, *P*<0.001) and ultrasonic layer (layer 4 VS layer 3: *OR*=0.22, 95%*CI*: 0.06-0.81, *P*=0.023) were independent influencing factors of EUS diagnostic accuracy for colorectal SMT. **Conclusion** Neuroendocrine neoplasms and lipomas represent the most common colorectal SMT, whereas rare and uncommon SMT exhibit low EUS diagnostic accuracy. Lesion location, echogenicity, and ultrasonic layer significantly influence EUS diagnostic accuracy for colorectal SMT.

【**Key words**】 Ultrasonography; Colorectal submucosal tumor; Diagnostic accuracy; Rectal neuroendocrine neoplasms

Fund program: Higher Education Teaching Research and Reform Project of Southern Medical University (ZCXM-2024-JX-0006-005)

消化道黏膜下肿瘤(submucosal tumors,SMT)是指位于黏膜上皮以下的病变,又被称为黏膜下肿物或上皮下病变(subepithelial lesions,SEL),随着内镜检查和治疗的普及,检出率逐渐增加,相对于上消化道,结直肠SMT相对少见[1-2]。超声内镜检查术(endoscopic ultrasonography,EUS)通过对病变来源层次和回声特点的分析,可以对SMT的性质进行鉴别诊断[3]。根据文献报道,EUS鉴别SMT的准确率分布在43%到92%[4-7],受到多种因素的影响,包括病变特征、图像质量、操作者经验和EUS设备等。本研究通过回顾性分析,探讨EUS诊断结直肠SMT准确性的影响因素。

资料与方法

一、研究对象

1.伦理审批:本研究已经获得南方医科大学深圳医院医学伦理委员会审批,审批号为NFSZYYEC20230088。

2.纳入标准:回顾性纳入2015年12月至2023年10月就诊于南方医科大学深圳医院经肠镜检查怀疑SMT,经EUS检查诊断为结直肠SMT的患者。如果一位患者同时具有两处或以上的SMT,将不同部位的SMT视为独立的病变进行分析。参考《中国消化道黏膜下肿瘤内镜诊治专家共识(2023版)》[1],SMT病变通过内镜手术、EUS引导细针穿刺抽吸术(EUS-guided fine needle aspiration,EUS-FNA)或外科手术获得病理诊断。

二、研究指标

1.基本信息:收集患者性别、年龄、检查时间、获取病理方式、EUS诊断(第一诊断)、病理诊断、病变位置、病变最大径、回声性质和超声层次等信息。其中病变最大径以4.77 mm和7.93 mm为界将病变分为小、中和大3组,每组110处病变。

2.EUS图像质量:参考Yamamoto等[8]2012年早期胃癌EUS图像质量评价文献并在此基础上,采用3个项目:(1)适当距离(探头不应压迫病变),(2)结构清晰(病变及周围管壁结构清晰),(3)背景清晰(>50%背景无明显伪像)进行结直肠SMT的EUS图像质量评价,符合一项得1分,总分范围0~3分;EUS图像评为0或1分为低质量,2分为中质量,3分为高质量。

3.操作者经验:(1)医师年资:高年资指医师完成EUS>200例,低年资≤200例;(2)参加培训:部分医师参加了2021年3月11日由第一作者主持的关于SMT的EUS诊断培训,这部分医师视为参加培训者,余者视为未参加培训者。

4.EUS设备:大超,包括环扫EUS(EG-580UR和EG-530UR2,日本富士)和扇扫EUS(UCT260,日本奥林巴斯;EG-580UT和EG-530UT2,日本富士);

www.zhxhnjzz.com

小探头包括 IM-02M-01（中国英美达），UM-2R 和 UM-3R（日本奥林巴斯）。相关主机系统包括 ME2-Plus（日本奥林巴斯），SU9000（日本富士）和 IM-02M-01（中国英美达）。

三、统计学方法

1. 样本量计算：本研究为单中心回顾性观察性研究，主要终点为 EUS 诊断 SMT 的准确率。选择病变特征（位置、大小、回声性质、超声层次）、图像质量、操作者经验（医师年资、参加培训）和超声类型等 8 项因素进行单因素和多因素分析。利用 G*Power 3.1.9.7 软件，选择 Effect size=0.25，α=0.05，1−β=0.8，分析因素=8，分组=2，所需样本量为 248 例。

2. EUS 诊断 SMT 的准确性定义：参考诊断性试验研究，EUS 符合病理诊断者定义为真阳性，误诊者为假阳性，漏诊者为假阴性[9]。对于总体 SMT 病变，EUS 诊断准确率定义为：真阳性/病变总数×100%。因为较低发病率会影响诊断准确性评估[10]，对不同 SMT 病变的 EUS 诊断准确率定义为：真阳性/（真阳性+假阳性+假阴性）×100%；阳性符合率定义为：真阳性/（真阳性+假阳性）×100%。

3. 统计分析：使用 R 软件（4.2.2 版）和 MSTATA 软件（www.mstata.com）进行统计分析。计数资料采用例（%）描述。采用单因素和多因素 logistic 回归模型分析影响 EUS 诊断结直肠 SMT 准确性的影响因素。P<0.05 为差异有统计学意义。

结　果

一、研究流程

2015 年 12 月至 2023 年 10 月共计 942 例患者接受结直肠 EUS 检查，诊断出 977 处病变；排除其他病变后，523 例患者经 EUS 诊断出 536 处结直肠 SMT 病变，其中 330 处 SMT（来自 323 例患者）通过内镜下手术（321 处）、EUS-FNA（1 处）或外科手术（8 处）获得病理结果，被纳入本研究。结合样本量计算结果，满足本研究单因素和多因素分析所需（图 1）。

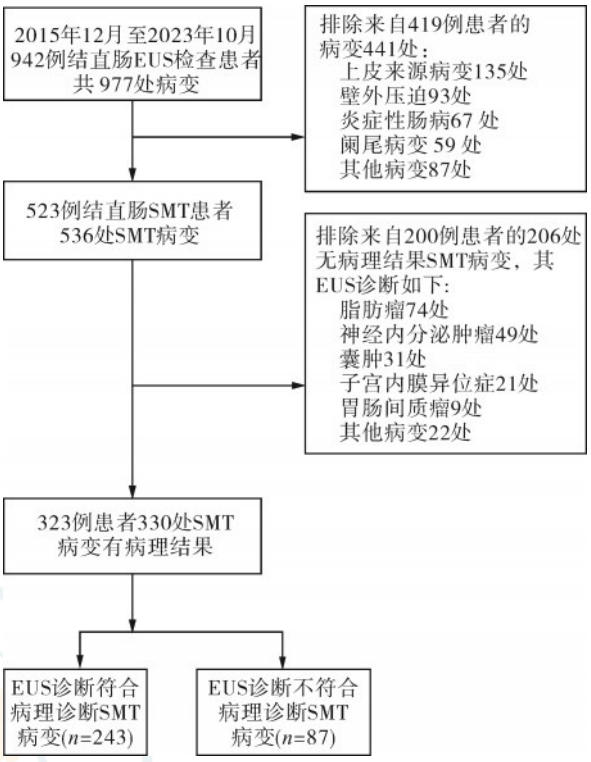

注：EUS 指超声内镜检查术；SMT 指黏膜下肿瘤

图 1　结直肠黏膜下肿瘤患者纳入流程图

二、EUS 对 SMT 诊断的准确性

本研究纳入的 330 处 SMT 病变中，有 243 处 EUS 诊断符合病理诊断，EUS 诊断 SMT 的总体准确率为 73.6%（243/330）。本研究中经病理诊断核实的 SMT 有 19 种，其中神经内分泌肿瘤（neuroendocrine neoplasms，NEN）占比 51.2%（169/330），脂肪瘤占比 15.5%（51/330），其余 17 种 SMT 占比均小于 6%（表 1）。

黏膜慢性炎症、结直肠神经鞘瘤、黄色肉芽肿性炎、毛细血管瘤、结肠黄斑瘤、淋巴腺复合体和血管平滑肌脂肪瘤 7 种病变被 EUS 全部漏诊，诊断准确率为 0%；颗粒细胞瘤（9.1%）、平滑肌瘤（10.5%）、直肠扁桃体（15.4%）、肠道血吸虫病（16.7%）、纤维组织增生（20.0%）、胃肠间质瘤（gastrointestinal stromal tumor，GIST）（26.7%）和淋巴管瘤（28.6%）7 种病变诊断准确率不足 30%；囊肿（64.3%）、肠气囊肿病（100.0%）、肠道子宫内膜异位症（66.7%）、NEN（72.7%）和脂肪瘤（85.5%）5 种病变 EUS 诊断准确率超过 60%（表 1）。

1. EUS 诊断准确率为 0%（全部漏诊）的 SMT：黏膜慢性炎症经病理证实有 12 处，误诊为 NEN 11 处（图 2A、2B），误诊为肠道血吸虫病 1 处。结直肠神经鞘瘤又称为施万细胞瘤[11]，共 7 处，误诊为 NEN 6 处（图 2C、2D），误诊为 GIST 1 处（图 2E、2F）。黄色肉芽肿炎特征是富含脂质的泡沫状巨噬细胞聚集和实质破坏[12]，共 3 处，误诊为 NEN 2 处（图 2G、2H），误诊为 GIST 1 处。毛细血管瘤是由毛细血管增生构成的脉管畸形[13]，共 3 处，被 EUS 误诊为 NEN 2 处（图 2I、2J），误诊为囊肿 1 处。结肠黄斑瘤表现为含有脂质的泡沫细胞聚集在黏膜固有层[14]，共 2 处，均误诊为 NEN（图 2K、2L）。淋巴腺复合体是指紧邻黏膜肌层或黏膜下层的淋巴结内含有肠黏膜[15]，有 1 处，误诊为 NEN（图 2M、2N）。血管平

www.zhxhnjzz.com

表 1　超声内镜对不同结直肠黏膜下肿瘤的诊断情况

病理诊断	病灶[处(%)]	超声内镜诊断准确率	阳性符合率	超声内镜诊断(处)											
				神经内分泌肿瘤	脂肪瘤	囊肿	淋巴管瘤	胃肠间质瘤	平滑肌瘤	肠道子宫内膜异位症	肠道血吸虫病	纤维组织增生	颗粒细胞瘤	直肠扁桃体	肠气囊肿病
黏膜慢性炎症	12(3.6)	0.0%(0/12)	NA	11							1				
结直肠神经鞘瘤	7(2.1)	0.0%(0/7)	NA	6				1							
黄色肉芽肿性炎	3(0.9)	0.0%(0/3)	NA	2				1							
毛细血管瘤	3(0.9)	0.0%(0/3)	NA	2		1									
结肠黄斑瘤	2(0.6)	0.0%(0/2)	NA	2											
淋巴腺复合体	1(0.3)	0.0%(0/1)	NA	1											
血管平滑肌脂肪瘤	1(0.3)	0.0%(0/1)	NA									1			
颗粒细胞瘤	10(3.0)	9.1%(1/11)	50.0%(1/2)	6				1	1		1		1		
平滑肌瘤	17(5.2)	10.5%(2/19)	50.0%(2/4)	13	1			1	2						
直肠扁桃体	13(3.9)	15.4%(2/13)	100.0%(2/2)	8	2				1					2	
肠道血吸虫病	3(0.9)	16.7%(1/6)	25.0%(1/4)	1				1			1				
纤维组织增生	8(2.4)	20.0%(2/10)	50.0%(2/4)	3	1			1			1	2			
胃肠间质瘤	7(2.1)	26.7%(4/15)	33.3%(4/12)	3				4							
淋巴管瘤	7(2.1)	28.6%(2/7)	100.0%(2/2)	1		4	2								
囊肿	9(2.7)	64.3%(9/14)	64.3%(9/14)			9									
肠道子宫内膜异位症	6(1.8)	66.7%(4/6)	100.0%(4/4)					2		4					
神经内分泌肿瘤	169(51.2)	72.7%(168/231)	73.0%(168/230)	168									1		
脂肪瘤	51(15.5)	85.5%(47/55)	92.2%(47/51)	3	47							1			
肠气囊肿病	1(0.3)	100.0%(1/1)	100.0%(1/1)												1
总计	330(100.0)	73.6%(243/330)	73.6%(243/330)	230	51	14	2	12	4	4	4	4	2	2	1

注:NA 表示不适用

滑肌脂肪瘤是一种间叶来源错构瘤,由脂肪组织、梭形上皮样平滑肌细胞及厚壁血管构成[16],有1处,误诊为纤维组织增生(图2O、2P)。

2.EUS 诊断准确率<30%(多数误诊或漏诊)的 SMT:颗粒细胞瘤是起源于施万细胞的罕见神经鞘瘤[17],共10处,被 EUS 误诊为 NEN 6处(图3A~3D),误诊为 GIST、平滑肌瘤和肠道血吸虫病各1处。平滑肌瘤是平滑肌细胞的良性肿瘤[18],共17处,误诊为 NEN 13处(图3E、3F),误诊为脂肪瘤和 GIST 各1处。直肠扁桃体以黏膜层或黏膜下层增生的淋巴滤泡为特征[19],共13处,误诊为 NEN 8处(图3G、3H),误诊为脂肪瘤2处,误诊为平滑肌瘤1处。肠道血吸虫病是由于血吸虫卵沉积肠壁导致的慢性并发症[20],共3处,被 EUS 误诊为 GIST 有1处,NEN1处(图3I、3J)。纤维组织增生共8处,误诊为 NEN 3处(图3K、3L),误诊为脂肪瘤、GIST 和肠道血吸虫病各1处。GIST 是一种间叶源性肿瘤[4],共7处,误诊为 NEN 3处(图3M、3N)。结肠淋巴管瘤是起源于黏膜下层扩张的淋巴管[21],共7处,误诊为单纯性囊肿4处(图3O、3P),误诊为 NEN 1处。

3.EUS 诊断准确性较高的其他 SMT 病变:囊肿经病理证实共有9处(图4A、4B),EUS 下无漏诊,但多将结肠淋巴管瘤误诊为囊肿,而后者的特征为内镜下蓝色外观和 EUS 下蜂窝状无回声。肠气囊肿病发病率较低,特点为黏膜下或浆膜下多个充气性囊肿[22],有1处,EUS 下可见典型"振铃征"样表现,经 CT 证实(图4C、4D)。肠道子宫内膜异位症由子宫内膜腺体和间质浸润肠壁引起[23],部分患者需要手术治疗[24],本研究中多数患者(84%,21/25)选择观察或药物治疗。经病理证实的肠道子宫内膜异位共有6处,误诊为 GIST 2处,EUS 下可见"牛角样"等特征改变(图4E、4F)。NEN 内镜下表现常为半球状或丘状广基隆起,呈淡黄色或灰白色,表面黏膜光滑并可见扩张的毛细血管[25]。病理证实的 NEN 共有169处,1处 EUS 误诊为颗粒细胞瘤(图4G、4H),考虑被白光平台样外观误导;NEN 只有1处位于乙状结肠,其余168处位于直肠;169处 NEN 中有4处为 G2 级(图4I、4J),其余165处均为 G1 级。脂肪瘤典型的内镜表现为丘状隆起,微黄色外观,质软;对于长径较大可能引起肠梗阻或者

www.zhxhnjzz.com

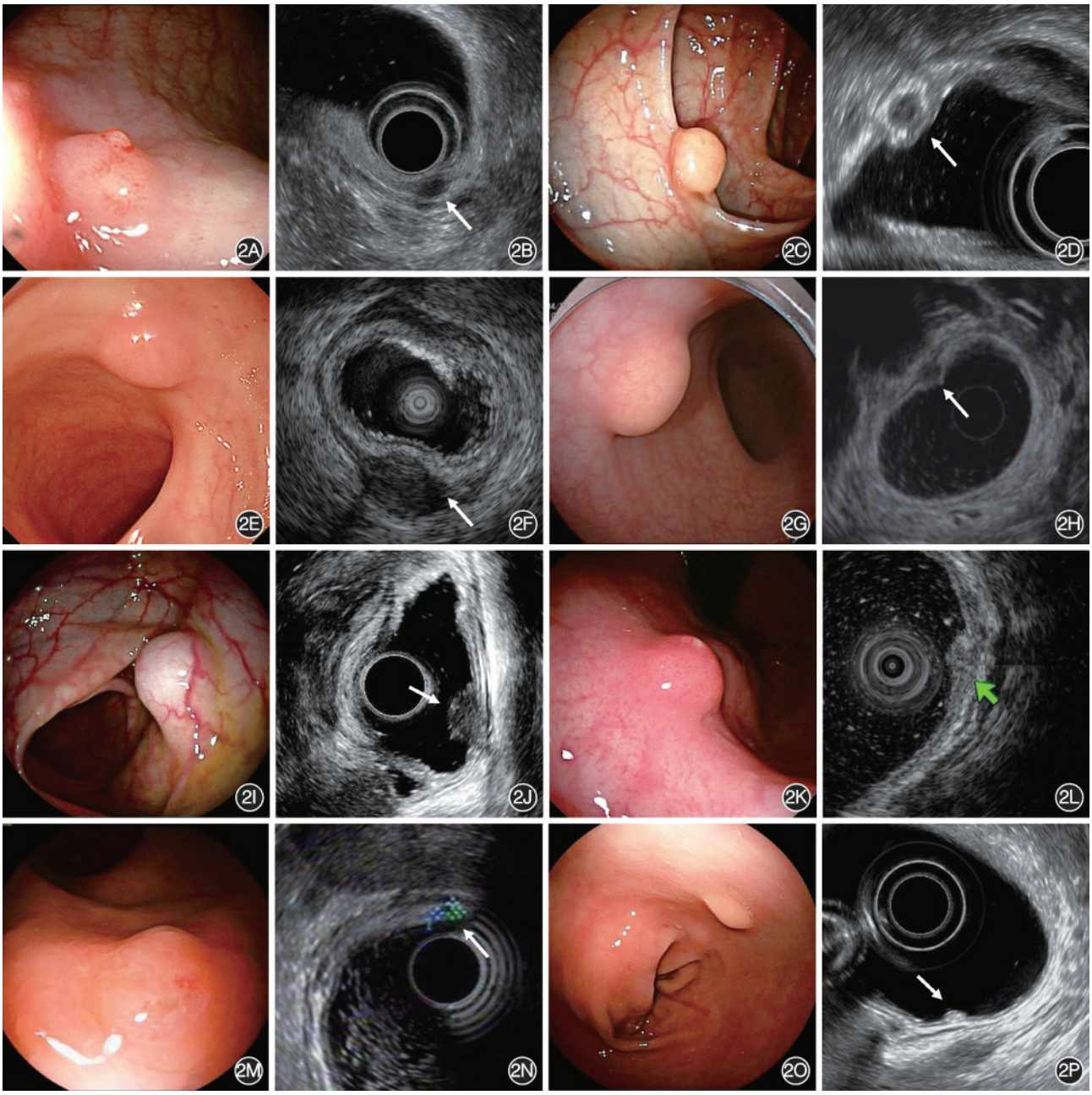

图2　超声内镜(EUS)全部漏诊的黏膜下病变，箭头示EUS图中病变位置　2A：黏膜慢性炎症内镜图，半球样隆起；2B：黏膜慢性炎症EUS图，第2层低回声；2C：神经鞘瘤内镜图，平顶山样隆起；2D：神经鞘瘤EUS图，第2层低回声；2E：神经鞘瘤内镜图，丘样隆起；2F：神经鞘瘤EUS图，第4层低回声；2G：黄色肉芽肿炎内镜图，黄色丘样隆起；2H：黄色肉芽肿炎EUS图，第2层低回声；2I：毛细血管瘤内镜图，白色半球样隆起；2J：毛细血管瘤EUS图，第4层低回声；2K：结肠黄斑瘤白光图，丘样隆起；2L：结肠黄斑瘤EUS图，第2层不均质低回声；2M：淋巴腺复合体内镜图，不规则样隆起；2N：淋巴腺复合体EUS图，第2层低回声；2O：血管平滑肌脂肪瘤内镜图，丘样隆起；2P：血管平滑肌脂肪瘤EUS图，第2层高回声

肠套叠者，建议积极治疗[26]。本研究中多数脂肪瘤患者(59.2%，74/125)因无症状未行治疗。经病理证实的脂肪瘤共有51处，误诊为NEN 3处(图4K、4L)，考虑是环扫超声距病变过近，功率较高导致病变回声偏低从而误诊；误诊为纤维组织增生1处。

三、EUS诊断结直肠SMT准确性的影响因素

单因素回归分析显示，病变位置、回声性质和超声层次、图像质量和是否培训均与EUS诊断准确性显著相关(表2)。进一步多因素回归分析显示，相对于直肠病变，左半结肠(*OR*=0.06，95%*CI*：0.02~0.17，*P*<0.001)、右半结肠(*OR*=0.04，95%*CI*：0.01~0.13，*P*<0.001)和回肠末端(*OR*=0.09，95%*CI*：0.02~0.42，*P*=0.002)病变EUS诊断准确性更低；相对于第3层病变，第4层病变(*OR*=0.22，95%*CI*：0.06~0.81，*P*=0.023)EUS诊断准确性更低；相对于

www.zhxhnjzz.com

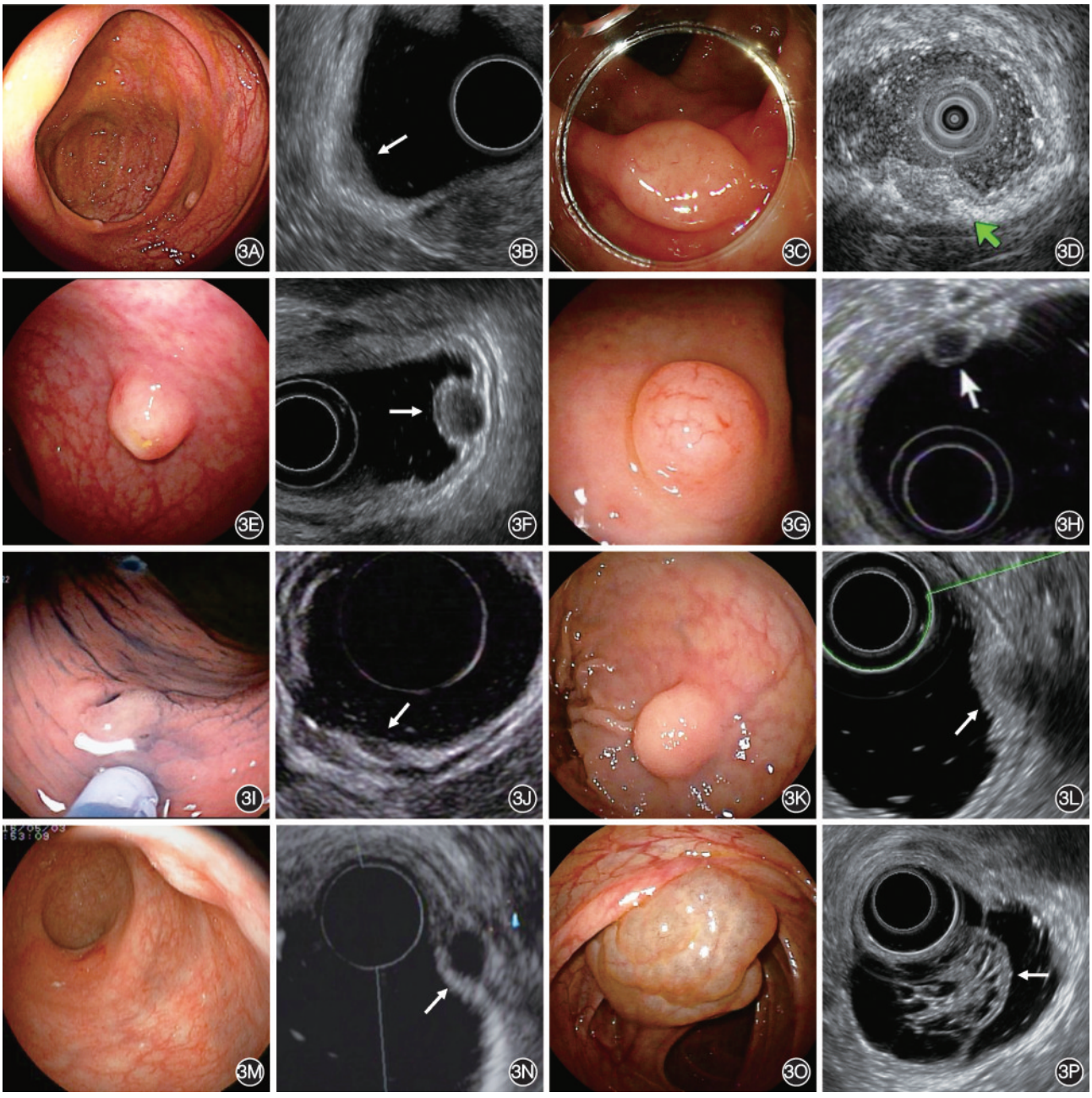

图3　超声内镜(EUS)多数误诊或漏诊的黏膜下病变,箭头示EUS图中病变位置　3A:颗粒细胞瘤内镜图,多发色黄隆起;3B:颗粒细胞瘤EUS图,第2层低回声;3C:颗粒细胞瘤内镜图,平顶山样隆起;3D:颗粒细胞瘤EUS图,第2层低回声;3E:平滑肌瘤内镜图,半球样隆起;3F:平滑肌瘤EUS图,第2层低回声;3G:直肠扁桃体内镜图,半球样隆起;3H:直肠扁桃体EUS图,第2层低回声;3I:肠道血吸虫病内镜图,不规则隆起;3J:肠道血吸虫病EUS图,第2层低回声;3K:纤维组织增生内镜图,半球样隆起;3L:维组织增生EUS图,第3层低回声;3M:胃肠间质瘤内镜图,丘样隆起;3N:胃肠间质瘤EUS图,第2层低回声;3O:结肠淋巴管瘤内镜图,蓝色质软隆起;3P:结肠淋巴管瘤EUS图,第3层蜂窝状无回声

低回声病变,无回声(*OR*=6.26,95%*CI*:1.31~29.97,*P*=0.022)和高回声(*OR*=13.39,95%*CI*:4.16~43.09,*P*<0.001)病变EUS诊断准确性更高。

讨　论

关于EUS诊断结直肠SMT的准确率,国外文献报告为43%~79%[4],国内研究中,2017年周维霞等[5]的研究为91.9%(68/74),2020年施丹等[6]的研究为89.1%(204/229),2023年古丽胡马尔·阿克木[7]的研究为63.83%(60/94)。本研究发现EUS诊断准确率为73.6%(243/330),相对国内报道准确率较低。一方面可能是EUS诊断准确率较高的脂肪瘤(占比59.2%,74/125)和囊肿(占比77.5%,31/40)

www.zhxhnjzz.com

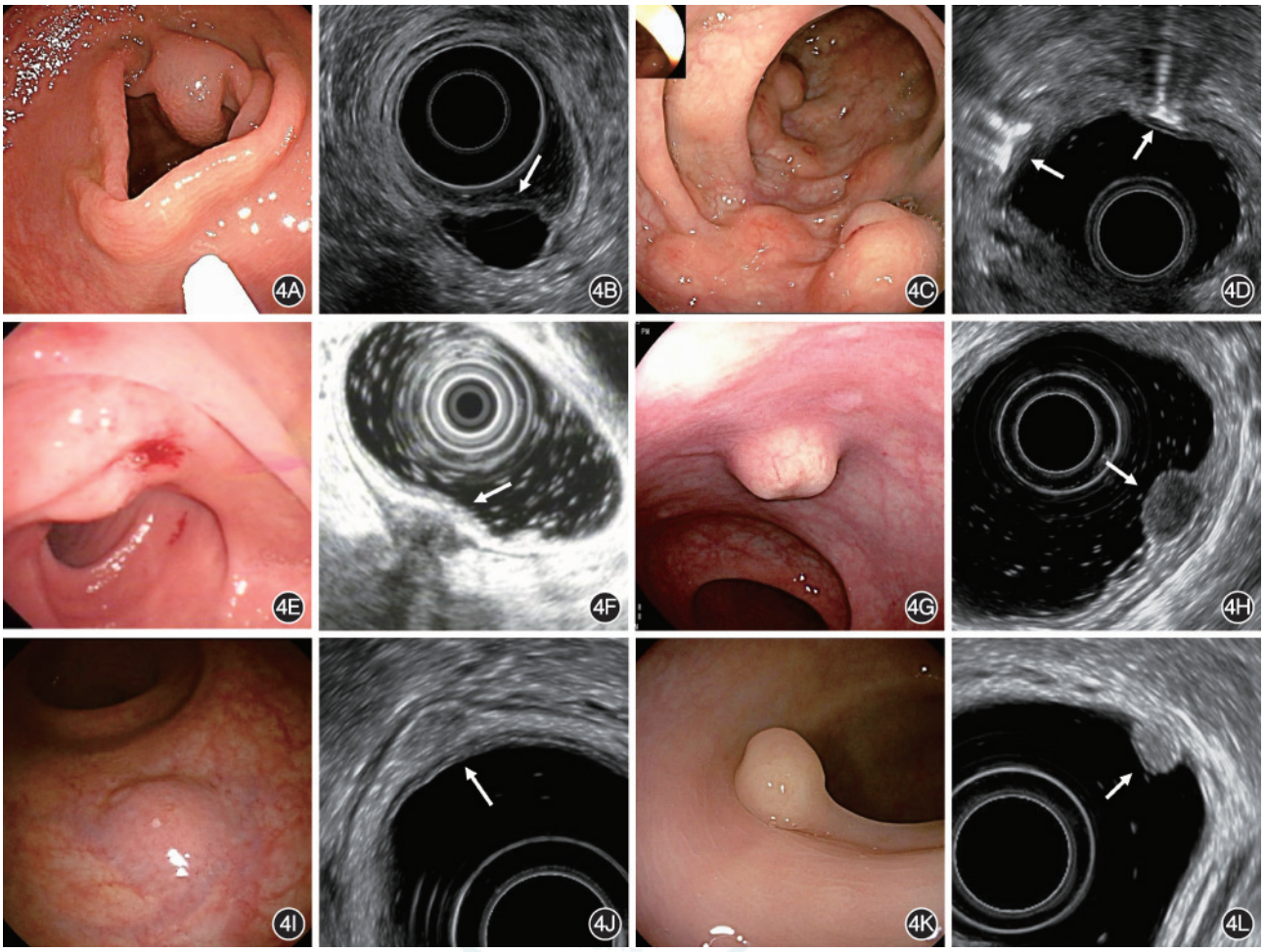

图4　超声内镜(EUS)诊断准确性较高的其他黏膜下病变,箭头示EUS图中病变位置　4A:囊肿内镜图,透明状质软隆起;4B:囊肿EUS图,第3层单囊无回声;4C:肠气囊肿病内镜图,多发不规则隆起;4D:肠气囊肿病EUS图,第3层强回声伴"振铃征";4E:肠道子宫内膜异位症内镜图,丘状隆起伴糜烂;4F:肠道子宫内膜异位症EUS图,连续至壁外第4层低回声呈"牛角征";4G:神经内分泌肿瘤(NEN)(G1级)内镜图,平顶山样色黄隆起伴表面毛细血管扩张;4H:NEN(G1级)EUS图,第2层低回声;4I:NEN(G2级)内镜图,丘状隆起;4J:NEN(G2级)EUS图,第3层低回声;4K:脂肪瘤内镜图,半球状色黄隆起;4L:脂肪瘤EUS图,第3层稍低回声

患者,在本中心经EUS诊断后多数因无症状未经内镜下手术获得病理结果,从而只有少部分被纳入本研究。另一方面是因为在本研究中涉及的19种SMT中,有7种病变EUS全部漏诊,7种病变的准确率小于30%,只有5种病变准确率超过60%。

多因素回归分析结果提示病变位置、回声性质和超声层次是影响EUS诊断结直肠SMT准确性的独立因素。这些病变特征的差异与SMT病变种类密切相关,结合本研究中NEN占比最多(51.2%,169/330),同时误诊病例涉及了本研究的多数SMT病理类型这一现实,我们将针对这些EUS误诊为NEN的SMT病变进行讨论:(1)病变位置,NEN几乎均位于直肠(168/169),因此对于直肠以外的第2、3层的低回声,EUS诊断应优先考虑非NEN病变可能。(2)回声性质,NEN一般表现为边界清晰低回声,而颗粒细胞瘤、黏膜慢性炎症和黄色肉芽肿炎无明显边界,可作为鉴别要点。(3)超声层次,病理结果提示NEN大多同时累及黏膜深层与黏膜下层(145/169),较少单独累及黏膜深层(6/169)或黏膜下层(18/169)。因此,EUS下单独累及第2层或第3层的低回声病变需要考虑其他SMT可能。(4)内镜图像,内镜和超声图像在EUS上可以同时采集作为互补:NEN隆起较为平缓,表面常出现毛细血管扩张,这些表现和神经鞘瘤、颗粒细胞瘤、平滑肌瘤和纤维组织等存在差异,需要重视。(5)数目,NEN一般单发,如果有多发的直肠第2、3层低回声病变,应该警惕直肠扁桃体可能。(6)知识储备,对于全部漏诊的少见和罕见SMT病变,复盘分析认为除了图像质量影响外,缺乏相关病变知识影响更甚,因为被认识的疾病才会被诊断。

在单因素回归分析中,相对于低图像质量,中质量图像(*OR*=2.17,95%*CI*:1.08~4.38,*P*=0.030)的

www.zhxhnjzz.com

表 2　超声内镜诊断结直肠黏膜下肿瘤准确性影响因素的单因素和多因素 logistic 回归分析

特征	准确组（*n*=243）	不准确组（*n*=87）	单因素分析			多因素分析		
			OR 值	95%*CI*	*P* 值	*OR* 值	95%*CI*	*P* 值
位置								
直肠	183	42	1			1		
左半结肠	17	18	0.22	0.10~0.46	<0.001	0.06	0.02~0.17	<0.001
右半结肠	33	22	0.34	0.18~0.65	0.001	0.04	0.01~0.13	<0.001
回肠末端	10	5	0.46	0.15~1.41	0.175	0.09	0.02~0.42	0.002
病变长径								
1.80~<4.77 mm	83	27	1			1		
4.77~<7.93 mm	78	32	0.79	0.44~1.44	0.447	1.00	0.49~2.04	>0.999
7.93~<150.00 mm	82	28	0.95	0.52~1.75	0.876	1.69	0.67~4.24	0.267
回声性质								
低回声	180	74	1			1		
无回声	11	4	1.13	0.35~3.66	0.838	6.26	1.31~29.97	0.022
高回声	52	9	2.38	1.11~5.07	0.025	13.39	4.16~43.09	<0.001
超声层次								
3	158	47	1			1		
2	34	18	0.56	0.29~1.08	0.086	0.85	0.37~1.95	0.694
2+3	42	13	0.96	0.48~1.94	0.912	0.59	0.23~1.50	0.269
4	9	9	0.30	0.11~0.79	0.015	0.22	0.06~0.81	0.023
图像质量								
低质量	34	20	1			1		
中质量	96	26	2.17	1.08~4.38	0.030	1.94	0.83~4.55	0.125
高质量	113	41	1.62	0.84~3.13	0.150	1.28	0.56~2.93	0.559
医师类型								
高年资医师	166	65	1			1		
低年资医师	77	22	1.37	0.79~2.38	0.265	0.84	0.37~1.92	0.679
相关培训								
未参加	100	47	1			1		
参加	143	40	1.68	1.03~2.75	0.039	1.49	0.70~3.17	0.302
超声类型								
小探头	58	15	1			1		
大超	185	72	0.66	0.35~1.25	0.203	0.59	0.26~1.35	0.210

EUS 诊断准确性更高。Yamamoto 等[8]在 2012 年利用检测的可重复性、适当距离和结构清晰度 3 项因素进行 EUS 图像质量评分，结果发现低质量的 EUS 图像导致对早期胃癌浸润深度的错误诊断。因为结直肠 EUS 容易受到肠道准备影响的特殊性，我们替换“检测可重复性”为“背景清晰”来进行结直肠 EUS 图像质量评价。结直肠 EUS 操作中为达到背景清晰，除需要良好肠道准备前提外，还需要多次用水冲洗并充盈肠道，避免黏液和粪水的影响；对于难以储水的部位，转换体位可以让操作简单化。同时，调整设备参数，如增益、深度、频率和焦点位置等，以及使用谐波成像等可以优化图像质量，进而提高诊断准确性[27]。EUS 图像质量对诊断准确性的影响需要进一步探讨。

设备特征层面，结直肠 SMT 通常使用超声小探头进行检查，而前斜视的 EUS 由于操作风险较高，多数限于直肠应用；前视环扫 EUS 操作类似肠镜，已逐渐应用在结直肠 EUS 检查中[28]。相较于小探头，环扫 EUS 可以对较大的病变进行完整扫描，同时评估病变内部及周围的血供状况[29]。本研究中多采用大超 EUS 进行结直肠 SMT 扫查，其中环扫占比 75.8%（250/330），扇扫占比 2.1%（7/330）。单因素和多因素回归分析显示，大超（环扫+扇扫）诊断准确性相对于小探头差异无统计学意义（*P*>0.05），提示大超 EUS，特别是环扫 EUS 可以在结直肠 SMT 病变中获得类似超声小探头的诊断效力。

传统认为操作者经验对 EUS 诊断准确性影响明显。但在本研究中，在单因素和多因素回归分析中，低年资医师的诊断准确性相对高年资医师差异无统计学意义（*P*>0.05）。一方面可能是常见 SMT 病变的 EUS 学习难度较低容易掌握；另一方面，结合本研究中罕见 SMT 病变极高的漏诊率和误诊率，高年资医师可能也存在着知识储备的缺乏。

需要指出的是，低年资医师几乎均在 2021 年

www.zhxhnjzz.com

3月培训后才开始结直肠EUS检查(96.0%,95/99)。单因素回归分析中,相对于未参加,参加培训(*OR*=1.68,95%*CI*:1.03~2.75,*P*=0.039)与较高的EUS诊断准确性相关,这提示了单次培训的有效性和局限性。因此,根据本研究的初步结果,我们在2023年10月之后进行了EUS诊断SMT的一系列培训,特别针对少见和罕见疾病。进一步培训对诊断准确性的改善还需要更长时间的验证。

综上所述,NEN和脂肪瘤是结直肠中最常见SMT,而少见及罕见SMT的EUS诊断准确性较低。病变位置、回声性质和超声层次显著影响EUS对结直肠SMT的诊断准确性。学习SMT病变特征、参加相关培训和提升图像质量是提高EUS诊断准确性的有效办法。

利益冲突　所有作者声明不存在利益冲突

作者贡献声明　崔晓丙:研究设计、内镜操作、数据收集、统计分析、论文撰写;袁葵、凌琳、徐春玲:内镜操作、数据收集;郭培:数据收集;杨根华、包崇举:内镜操作;胡威:研究设计,统计分析;龚伟:内镜操作、研究指导、论文修改

参　考　文　献

[1] 中华医学会消化内镜学分会外科学组, 中华医学会消化内镜学分会经自然腔道内镜手术学组, 中国医师协会内镜医师分会消化内镜专业委员会, 等. 中国消化道黏膜下肿瘤内镜诊治专家共识(2023版)[J]. 中华消化内镜杂志,2023, 40(4): 253-263. DOI: 10.3760/cma. j. cn321463-20230310-00039.

[2] Deprez PH, Moons LMG, O'Toole D, et al. Endoscopic management of subepithelial lesions including neuroendocrine neoplasms: European Society of Gastrointestinal Endoscopy (ESGE) guideline[J]. Endoscopy, 2022, 54(4): 412-429. DOI: 10.1055/a-1751-5742.

[3] Kida M, Kawaguchi Y, Miyata E, et al. Endoscopic ultrasonography diagnosis of subepithelial lesions[J]. Dig Endosc, 2017,29(4):431-443. DOI: 10.1111/den.12854.

[4] Kim TO. Colorectal subepithelial lesions[J]. Clin Endosc, 2015,48(4):302-307. DOI: 10.5946/ce.2015.48.4.302.

[5] 周维霞, 丁科枫, 殷国建, 等. 超声内镜对结直肠黏膜下病变的诊断价值[J]. 中国内镜杂志,2017,23(6):92-97. DOI: 10.3969/j.issn.1007-1989.2017.06.019.

[6] 施丹, 李文, 石磊, 等. 内镜超声在结直肠黏膜下隆起性病变的应用分析[J]. 中华消化内镜杂志,2020,37(6):415-419. DOI: 10.3760/cma.j.cn321463-20191114-00766.

[7] 古丽胡马尔·阿克木. 超声内镜对结直肠黏膜下隆起病变的诊断价值[D]. 新疆:新疆医科大学, 2023.

[8] Yamamoto S, Nishida T, Kato M, et al. Evaluation of endoscopic ultrasound image quality is necessary in endosonographic assessment of early gastric cancer invasion depth[J]. Gastroenterol Res Pract, 2012, 2012: 194530. DOI: 10.1155/2012/194530.

[9] 张丽帆, 刘晓清. 诊断试验准确性研究设计及临床应用[J]. 协和医学杂志, 2020, 11(1): 96-101. DOI: 10.3969/j.issn.1674-9081.20190276.

[10] Bossuyt PM, Reitsma JB, Bruns DE, et al. STARD 2015: an updated list of essential items for reporting diagnostic accuracy studies[J]. BMJ, 2015,351:h5527. DOI: 10.1136/bmj.h5527.

[11] Bohlok A, Khoury ME, Bormans A, et al. Schwannoma of the colon and rectum: a systematic literature review[J]. World J Surg Oncol, 2018, 16(1): 125. DOI: 10.1186/s12957-018-1427-1.

[12] Dhawan S, Jain D, Kalhan SK. Xanthogranulomatous inflammation of ascending colon with mucosal involvement: report of a first case[J]. J Crohns Colitis, 2011,5(3):245-248. DOI: 10.1016/j.crohns.2010.12.009.

[13] McGuire A, Dickie BH. Colorectal vascular anomalies[J]. Eur J Pediatr Surg, 2020, 30(5): 406-412. DOI: 10.1055/s-0040-1716727.

[14] Nakasono M, Hirokawa M, Muguruma N, et al. Colorectal xanthomas with polypoid lesion: report of 25 cases[J]. APMIS, 2004, 112(1): 3-10. DOI: 10.1111/j. 1600-0463.2004.apm1120102.x.

[15] Lee HE, Wu T, Chandan VS, et al. Colonic adenomatous polyps involving submucosal lymphoglandular complexes: a diagnostic pitfall[J]. Am J Surg Pathol, 2018,42(8):1083-1089. DOI: 10.1097/PAS.0000000000001081.

[16] Oishi K, Fukuda S, Sakimoto H, et al. Angiomyolipoma of the colon: report of a case[J]. Surg Today, 2009,39(11):998-1001. DOI: 10.1007/s00595-009-3973-1.

[17] Chen Y, Chen Y, Chen X, et al. Colonic granular cell tumor: report of 11 cases and management with review of the literature[J]. Oncol Lett, 2018,16(2):1419-1424. DOI: 10.3892/ol.2018.8811.

[18] Zhou P, Yao L, Zhong Y, et al. Role of endoscopic miniprobe ultrasonography in diagnosis of submucosal tumor of large intestine[J]. World J Gastroenterol, 2004, 10(16): 2444-2446. DOI: 10.3748/wjg.v10.i16.2444.

[19] Takehara M, Muguruma N, Kitamura S, et al. Twin rectal tonsils mimicking carcinoid or mucosa-associated lymphoid tissue lymphoma[J]. Clin Endosc, 2017, 50(5): 500-503. DOI: 10.5946/ce.2016.157.

[20] Cao J, Liu W, Xu X, et al. Endoscopic findings and clinicopathologic characteristics of colonic schistosomiasis: a report of 46 cases[J]. World J Gastroenterol, 2010, 16(6): 723-727. DOI: 10.3748/wjg.v16.i6.723.

[21] Bhutani MS, Annangi S, Koduru P, et al. Diagnosis of cystic lymphangioma of the colon by endoscopic ultrasound: biopsy is not needed! [J]. Endosc Ultrasound, 2016, 5(5): 335-338. DOI: 10.4103/2303-9027.191668.

[22] Ling F, Guo D, Zhu L. Pneumatosis cystoides intestinalis: a case report and literature review[J]. BMC Gastroenterol, 2019, 19(1):176. DOI: 10.1186/s12876-019-1087-9.

[23] Rossini LGB, Ribeiro PAAG, Rodrigues FCM, et al. Transrectal ultrasound—techniques and outcomes in the management of intestinal endometriosis[J]. Endosc Ultrasound, 2012,1(1):23-35. DOI: 10.7178/eus.01.005.

[24] Habib N, Centini G, Lazzeri L, et al. Bowel endometriosis: current perspectives on diagnosis and treatment[J]. Int J Womens Health, 2020, 12: 35-47. DOI: 10.2147/IJWH.S190326.

[25] Hrabe J. Neuroendocrine tumors of the appendix, colon, and rectum[J]. Surg Oncol Clin N Am, 2020,29(2):267-279. DOI: 10.1016/j.soc.2019.11.010.

[26] Tasselli FM, Urraro F, Sciaudone G, et al. Colonic lipoma causing bowel intussusception: an up-to-date systematic review [J]. J Clin Med, 2021, 10(21): 5149. DOI: 10.3390/jcm10215149.

[27] Sharma M, Hollerbach S, Fusaroli P, et al. General principles of image optimization in EUS[J]. Endosc Ultrasound, 2021, 10(3):168-184. DOI: 10.4103/eus.eus_80_20.

[28] Cârt ână ET, Gheonea DI, Săftoiu A. Advances in endoscopic ultrasound imaging of colorectal diseases[J]. World J Gastroenterol, 2016,22(5):1756-1766. DOI: 10.3748/wjg.v22.i5.1756.

[29] 王芳, 崔晓丙, 曾志宇, 等. 环扫超声内镜术前评估对食管上皮下肿物内镜治疗的意义[J]. 胃肠病学和肝病学杂志,2020, 29(2):165-167. DOI: 10.3969/j.issn.1006-5709.2020.02.009.

www.zhxhnjzz.com

JUMPCAN 济川药业

广 告

苏药广审(文)第251216-18726号
本广告仅供医学药学专业人士阅读



国药准字H20223027

仿制药一致性评价

新一代肠道清洁剂

肠镜检查豁然开朗

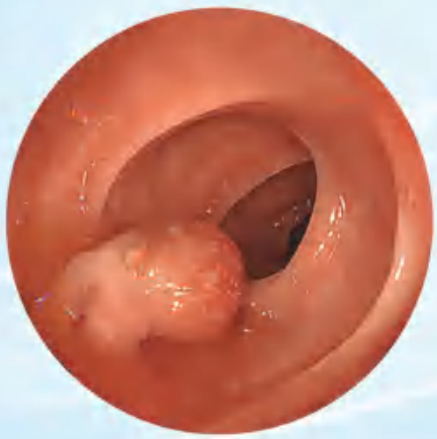

川倍清

硫酸镁钠钾口服用浓溶液

【适 应 症】本品适用于成人，用于任何需要清洁肠道的操作前的肠道清洁（如需要肠道可视化的操作包括内镜、放射性检查、外科手术）。
本品不用于治疗便秘。

【用法用量】分剂量（两日）用法

检查前或术前一天：

检查前或术前一天的傍晚（如下午18点），按照下文的说明用药：

· 将一瓶本品中的内容物倒入包装附带的杯子中，用水稀释至刻度线（即约为0.5升）。

· 患者饮用此稀释液后两小时内，再将水或澄清液体加入杯中，连饮两杯（即约为一升）。

检查或手术当天：

检查或手术当天早晨（夜间服药后10到12小时），重复前一天傍晚的服药方法：

· 将另一瓶本品中的内容物倒入包装附带的杯子中，用水稀释至刻度线（即约为0.5升）。

· 患者饮用此稀释液后两小时内，再将水或澄清液体加入杯中，连饮两杯（即约为一升）。

本品稀释溶液和随后的水或澄清液体的服用，在没有麻醉的情况下应在检查或手术前至少一小时之前完成。在麻醉的情况下，一般在检查或手术前至少两小时之前完成，同时遵照医生和麻醉师的指示。

检查或手术后：

为了补充在检查或手术准备阶段的液体流失，应鼓励患者随后饮用足够量的液体以保持充分的水合状态。

济川药业集团有限公司
JUMPCAN PHARMACEUTICAL GROUP CO., LTD.
地址：江苏省泰兴市大庆西路宝塔湾 邮政编码：225441
电话：400-118-9696 传真：0523-87606917

CMS 康哲药业 CHINA MEDICAL SYSTEM | 莱芙兰® LUMEBLUE®

本广告仅供医学药学专业人士阅读
粤药广审(文)第290610-02733号
批准文号:国药准字HJ20240037

广告

隐匿病变 及早发现



结肠镜提高病变检出率的便捷方案

适应症:
本品作为一种诊断剂，适用于在接受结肠镜检查筛查或监测的成人患者中增强结直肠病变的可视化

禁忌、不良反应，注意事项详见说明书

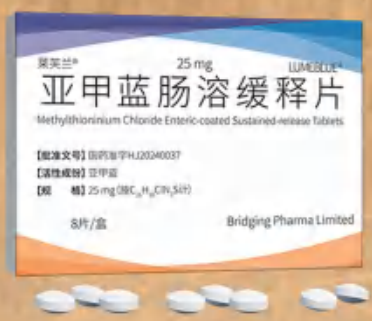

【生产企业】Cosmo S.p.A.
【中国唯一官方商业化合作伙伴】深圳市康哲药业有限公司

MB MMX DIFFICULT TO DETECT | Methylthioninium Chloride Enteric-coated Sustained-release Tablets

地址:深圳市南山区南头街道大新路198号创新大厦B座6-8楼 电话:0755-82416868 传真:0755-82416622 邮编:518052