中华医学会系列杂志

ISSN 1007-5232
CN 32-1463/R

中华消化内镜杂志®

ZHONGHUA XIAOHUA NEIJING ZAZHI

2025年9月 第42卷 第9期

CHINESE JOURNAL OF DIGESTIVE ENDOSCOPY

Volume 42 Number 9
September 2025

ISSN 1007-5232
09
9 771007 523250

cma cma cma

中华消化内镜杂志®

CHINESE JOURNAL OF DIGESTIVE ENDOSCOPY

月刊　1996年8月改刊　第42卷　第9期　2025年9月20日出版


微信：xhnjxw


新浪微博

主　管
中国科学技术协会

主　办
中华医学会
100710，北京市东四西大街42号

编　辑
中华消化内镜杂志编辑委员会
210003，南京市紫竹林3号
电话：(025)83472831，83478997
传真：(025)83472821
Email：xhnj@xhnj.com
http://www.zhxhnjzz.com
http://www.medjournals.cn

总编辑
张澍田

编辑部主任
唐涌进

出　版
《中华医学杂志》社有限责任公司
100710，北京市东四西大街42号
电话(传真)：(010)51322059
Email：office@cmaph.org

广告发布登记号
广登32010000093号

印　刷
江苏省地质测绘大队

发　行
范围：公开
国内：南京报刊发行局
国外：中国国际图书贸易集团有限公司
(北京399信箱，100048)
代号 M4676

订　购
全国各地邮政局
邮发代号 28-105

邮　购
中华消化内镜杂志编辑部
210003，南京市紫竹林3号
电话：(025)83472831
Email：xhnj@xhnj.com

定　价
每期25.00元，全年300.00元

中国标准连续出版物号
ISSN 1007-5232
CN 32-1463/R

2025年版权归中华医学会所有

未经授权，不得转载、摘编本刊文章，不得使用本刊的版式设计

除非特别声明，本刊刊出的所有文章不代表中华医学会和本刊编委会的观点

本刊如有印装质量问题，请向本刊编辑部调换

目　次

共识与指南

消化内镜内痔微创诊疗专家共识(2025，广州)…… 673
中华医学会消化内镜学分会内痔协作组

论　著

除菌后分化型与未分化型早期胃癌的临床特征分析 …… 687
邵琳琳　张倩　李鹏

内镜黏膜下剥离术后异时性早期胃癌的内镜及病理特征分析 …… 693
郭芷均　丁士刚　张静　俎明　张贺军　石岩岩

水压法在困难型早期消化道癌内镜黏膜下剥离术中的应用价值初探(含视频) …… 701
董骏　孙仁虎　余超　汪翰英　王耀辉　肖君

基于深度学习的人工智能模型在窄带光及近焦窄带光内镜图像中精确识别早期胃癌边界的临床研究 …… 707
茅晓喆　洪凯程　郭运博　王碧琳　李俊博　李锐

基于机器学习算法的老年胆心综合征最优预测模型的筛选及预测因素分析 …… 715
陈潇　张鸿晨　章宵晨　沈红璋　张筱凤

短篇论著

一次性子镜辅助肠道支架置入术在急性恶性结直肠梗阻中的应用价值(含视频) …… 722
王远志　周本刚　刘邦杰　姚光怀　李贵庆　李瑶瑶　薛峰　周明　丁岩冰

直肠良性淋巴滤泡性息肉15例的临床及内镜下表现分析 …… 726
吕小燕　张国霞　孟春丽　任洪波　李国栋

病例报道

内镜全层切除术治疗与系膜粘连的降结肠间质瘤1例 …… 731
周慧慧　马翠梅　赵京平　张曜文
超声内镜引导下经胃壁穿刺引流治疗胰腺假性囊肿合并继发性布-加综合征1例 …… 734
陈桂豪　欧阳博文　钟小生　陈彦辰　吴祥
内镜下阑尾残株腺瘤切除1例(含视频) …… 738
王伊凡　李群　刘晓峰

综　　述

电子染色内镜技术提升结肠镜检查质量的研究进展 …… 741
卫佳慧　徐庶怀　张桓伟　隋向宇　张颂　李兆申　赵胜兵　柏愚
超声内镜在肝脏疾病中的诊治进展 …… 746
王雅婷　朱新影　赵东强
贲门失弛缓症患者经口内镜下肌切开术后胃食管反流病的相关研究进展 …… 752
陈出新　吴红　王佳颖　汤凤婷　汤善宏

读者·作者·编者

《中华消化内镜杂志》2025年可直接使用英文缩写的常用词汇 …… 706
更正 …… 714
插页目次 …… 737

本刊稿约见第42卷第1期第82页、第7期第586页

本期责任编辑　许文立

本刊编辑部工作人员联系方式

唐涌进，Email：tang@xhnj.com
朱　悦，Email：zhuyue@xhnj.com
周　昊，Email：zhou@xhnj.com
钱　程，Email：qian@xhnj.com
顾文景，Email：gwj@xhnj.com
许文立，Email：xwl@xhnj.com

本刊投稿方式

登录《中华消化内镜杂志》官方网站http://www.zhxhnjzz.com进行在线投稿。


唐涌进


周　昊


顾文景


朱　悦


钱　程


许文立

（扫码添加编辑企业微信）

2024, 57(4):424-433. DOI: 10.5946/ce.2023.138.
[4] Kim EM, Park JH, Kim BC, et al. Self-expandable metallic stents as a bridge to surgery in obstructive right- and left-sided colorectal cancer: a multicenter cohort study[J]. Sci Rep, 2023, 13(1):438. DOI: 10.1038/s41598-023-27767-1.
[5] Mauro A, Scalvini D, Borgetto S, et al. Malignant acute colonic obstruction: multidisciplinary approach for endoscopic management[J]. Cancers (Basel), 2024, 16(4): 821. DOI: 10.3390/cancers16040821.
[6] Dohmoto M. New method-endoscopic implantation of rectal stent in palliative treatment of malignant stenosis[J]. Endosc Dig, 1991, 2(3):1507-1512.
[7] Harris GJ, Senagore AJ, Lavery IC, et al. The management of neoplastic colorectal obstruction with colonic endolumenal stenting devices[J]. Am J Surg, 2001, 181(6): 499-506. DOI: 10.1016/s0002-9610(01)00622-5.
[8] Kanaka S, Matsuda A, Yamada T, et al. Colonic stent as a bridge to surgery versus emergency resection for right-sided malignant large bowel obstruction: a meta-analysis[J]. Surg Endosc, 2022, 36(5): 2760-2770. DOI: 10.1007/s00464-022-09071-7.
[9] Ma W, Zhang JC, Luo K, et al. Self-expanding metal stents versus decompression tubes as a bridge to surgery for patients with obstruction caused by colorectal cancer: a systematic review and meta-analysis[J]. World J Emerg Surg, 2023, 18(1): 46. DOI: 10.1186/s13017-023-00515-6.
[10] Kim HJ, Choi GS, Park JS, et al. Higher rate of perineural invasion in stent-laparoscopic approach in comparison to emergent open resection for obstructing left-sided colon cancer [J]. Int J Colorectal Dis, 2013, 28(3):407-414. DOI: 10.1007/s00384-012-1556-x.
[11] van Hooft JE, Veld JV, Arnold D, et al. Self-expandable metal stents for obstructing colonic and extracolonic cancer: European Society of Gastrointestinal Endoscopy (ESGE) guideline—update 2020[J]. Endoscopy, 2020, 52(5): 389-407. DOI: 10.1055/a-1140-3017.
[12] 陶丽莹, 王宏光, 郭享, 等. SpyGlass DS辅助内镜下逆行阑尾炎治疗术的诊治价值(附视频)[J]. 中华结直肠疾病电子杂志, 2020, 9(6): 625-629. DOI: 10.3877/cma. j.issn.2095-3224.2020.06.016.
[13] 葛库库, 孙丽娜, 张含花, 等. 胆胰管成像系统辅助内镜逆行阑尾炎治疗术在儿童急性阑尾炎中的价值(含视频)[J]. 中华消化内镜杂志, 2023, 40(6):456-460. DOI: 10.3760/cma.j.cn321463-20230119-00633.
[14] Spannenburg L, Sanchez Gonzalez M, Brooks A, et al. Surgical outcomes of colonic stents as a bridge to surgery versus emergency surgery for malignant colorectal obstruction: a systematic review and meta-analysis of high quality prospective and randomised controlled trials[J]. Eur J Surg Oncol, 2020, 46(8): 1404-1414. DOI: 10.1016/j.ejso.2020.04.052.

直肠良性淋巴滤泡性息肉15例的临床及内镜下表现分析

吕小燕[1]　张国霞[2]　孟春丽[3]　任洪波[4]　李国栋[4]
[1]邹平市人民医院消化内科，滨州 256200；[2]山东第一医科大学第一附属医院病理科，济南 250014；[3]邹平市人民医院病理科，滨州 256200；[4]山东第一医科大学第一附属医院消化内镜科，济南 250014
通信作者：李国栋，Email：lgd252340@163.com

【提要】 为了探讨直肠良性淋巴滤泡性息肉患者的临床症状以及病灶的内镜下表现，对2015年4月至2023年6月于山东第一医科大学第一附属医院内镜中心行内镜切除且术后病理确诊直肠良性淋巴滤泡性息肉的15例连续病例（16处病灶）进行了回顾性分析。结果显示：15例患者中，男6例、女9例，平均年龄52.6岁，8例因有临床症状行肠镜检查，其中7例为腹痛；16处病变均为黏膜下病变，单发14例、多发1例，直肠下段10处、中段6处，平均长径0.5 cm，14处呈规则的扁圆或半球形，11处表面黏膜颜色正常或灰白，8处表面见不同程度的毛细血管扩张，其中2处呈放射状扩张类似“车轴”样；10处病变内镜切除术前行超声内镜检查，其中4处起源于第3层，起源于第2层和第2+3层各3处，

DOI：10.3760/cma.j.cn321463-20240603-00264
收稿日期　2024-06-03　　**本文编辑**　顾文景
引用本文：吕小燕, 张国霞, 孟春丽, 等. 直肠良性淋巴滤泡性息肉15例的临床及内镜下表现分析[J]. 中华消化内镜杂志, 2025, 42(9): 726-730. DOI: 10.3760/cma.j.cn321463-20240603-00264.

www.zhxhnjzz.com

5处表现为均质的低回声光团，3处呈高回声，2处为混和回声。初步提示：直肠良性淋巴滤泡性息肉患者临床症状表现不特异，内镜下病灶表面可见“车轴”样扩张毛细血管，超声内镜下呈高回声或混和回声时可作为与直肠神经内分泌肿瘤鉴别的诊断依据。

【关键词】 直肠疾病；　良性淋巴滤泡性息肉；　临床症状；　内镜下表现

基金项目：山东省重点研发计划项目（2019GSF108028）

Clinical and endoscopic characteristics of 15 cases of rectal benign lymphoid polyps

Lyu Xiaoyan[1], Zhang Guoxia[2], Meng Chunli[3], Ren Hongbo[4], Li Guodong[4]

[1]Department of Gastroenterology, The People's Hospital of Zouping City, Binzhou 256200, China; [2]Department of Pathology, The First Affiliated Hospital of Shandong First Medical University, Jinan 250014, China; [3]Department of Pathology, The People's Hospital of Zouping City, Binzhou 256200, China; [4]Department of Gastrointestinal Endoscopy, The First Affiliated Hospital of Shandong First Medical University, Jinan 250014, China

Corresponding author: Li Guodong, Email: lgd252340@163.com

【**Summary**】 To investigate the clinical symptoms and endoscopic features of rectal benign lymphoid polyps, a retrospective analysis was conducted on 15 consecutive cases (16 lesions) who underwent endoscopic resection at the First Affiliated Hospital of Shandong First Medical University between April 2015 and June 2023, with postoperative pathological confirmation of rectal benign lymphoid polyps. The results showed that among the 15 patients, 6 were male and 9 were female, with a mean age of 52.6 years. Colonoscopy was performed in 8 patients due to clinical symptoms, among whom 7 presented with abdominal pain. All 16 lesions were submucosal, including 14 solitary and 1 multiple. The lesions were located in the lower rectum (n=10) and mid-rectum (n=6), with a mean long diameter of 0.5 cm. Fourteen lesions exhibited regular shape as flat circles or hemispheres. The surface mucosa appeared normal or gray-white in 11 lesions, and varying degrees of capillary dilation were observed in 8 lesions, among which 2 exhibited prominent capillaries resembling a "wheel-shaped" pattern. Endoscopic ultrasonography (EUS) was performed in 10 lesions prior to endoscopic resection: 4 originated from the third layer, 3 from the second layer, and 3 from both the second and third layers. Five lesions appeared as homogeneous hypoechoic masses, 3 were hyperechoic, and 2 showed mixed echogenicity. Therefore, the clinical symptoms of rectal benign lymphoid polyps are non-specific. Endoscopically, the presence of "wheel-shaped" pattern of dilated capillaries may serve as a diagnostic clue. When EUS demonstrates hyperechoic or mixed echogenicity, it could aid in the differential diagnosis from rectal neuroendocrine neoplasms.

【**Key words**】 Rectal diseases;　Benign lymphoid polyps;　Clinical symptoms;　Endoscopic features

Fund program: Shandong Provincial Key Research and Development Program (2019GSF108028)

直肠良性淋巴滤泡性息肉是一种罕见病[1]，临床上易与直肠神经内分泌肿瘤（rectal neuroendocrine neoplasms，R-NENs）或黏膜相关淋巴组织淋巴瘤相混淆，目前可检索到的文献大多也是以误诊的个案报道形式呈现。本研究对山东第一医科大学第一附属医院内镜中心近几年确诊的直肠良性淋巴滤泡性息肉病例进行了回顾性分析，旨在总结该病的临床特征和内镜表现，以提高对该病的认识和术前诊断率，减少误诊和过度治疗。

一、资料与方法

1. 观察对象：回顾性收集2015年4月至2023年6月于山东第一医科大学第一附属医院内镜中心行内镜下切除且病理确诊的15例直肠良性淋巴滤泡性息肉连续病例作为观察对象。本研究经山东第一医科大学第一附属医院伦理委员会批准[伦理编号：〔2024〕伦审字（S540）号]，并获得全部观察对象的知情同意。

2. 资料收集：收集患者年龄、性别、临床表现、肠镜及超声内镜图片、手术和随访记录等资料。本研究中的病理资料由2名病理科医师进行确诊，直肠良性淋巴滤泡性息肉病理诊断标准如下，（1）组织学特征：黏膜内或黏膜下淋巴滤泡形成，大多可见生发中心，黏膜肌层结构可变形或破坏，表面黏膜上皮、隐窝或腺体可出现挤压变形和萎缩性改变；（2）免疫组化和特殊染色：B细胞标志物、T细胞标志物、CD21、Ki-67等免疫组化染色无异常提示。

二、结果

1. 临床特点：男6例、女9例，男女比为0.67∶1；年龄25~68岁，平均52.6岁；腹痛和无症状查体是肠镜检查的主要原因，各占46.7%（7/15）；4例有乳腺癌病史，3例有阑尾炎病史，肛周脓肿和升结肠癌手术史者各1例。15例患者的临床特点详见表1。

2. 肠镜下表现：15例共16处病灶（病例7有2处病灶）。16处病灶均表现为黏膜下病变；10处[62.50%（10/16）]位于直肠下段，其余6处位于直肠中段；长径0.2~0.8 cm，平均

www.zhxhnjzz.com

表 1　15 例直肠良性淋巴滤泡性息肉患者的临床特点

序号	性别	年龄(岁)	肠镜检查原因	病史
1	男	25	健康查体	无
2	女	56	腹痛、便稀 2 个月	剖宫产史
3	女	50	腹痛 2 个月	阑尾炎病史
4	男	41	健康查体	无
5	男	63	健康查体	无
6	男	46	腹痛 1 周	肛周脓肿手术史
7	男	53	健康查体	无
8	女	68	右下腹痛 1 个月	无
9	女	51	健康查体	乳腺癌病史,阑尾炎手术史
10	女	60	健康查体	升结肠癌和乳腺癌手术史
11	女	48	健康查体	乳腺癌手术史
12	男	54	腹泻、腹痛 15 年	无
13	女	60	大便不成形 2 个月	乳腺癌手术史
14	女	65	腹痛 30 年	阑尾炎手术史
15	女	50	右下腹痛 6 年,加重 5 个月	无

0.5 cm;14 处[87.50%(14/16)]呈规则的扁圆、半球或丘形,其余 2 处形态不规则;11 处[68.75%(11/16)]表面黏膜颜色正常或呈灰白色,其余 5 处呈淡黄色;8 处[50.00%(8/16)]表面见不同程度的毛细血管扩张,其中 2 处呈放射状扩张类似“车轴”样。16 处病灶的内镜下表现详见表 2。

表 2　16 处直肠良性淋巴滤泡性息肉病灶的内镜下表现

序号	病灶数(处)	位置	长径(cm)	形态	颜色	微血管
1	1	直肠下段	0.8	不规则	正常	无扩张
2	1	直肠下段	0.2	扁圆	灰白	无扩张
3	1	直肠中段	0.6	半球	正常	放射状扩张
4	1	直肠下段	0.3	扁圆	淡黄	无扩张
5	1	直肠中段	0.5	扁圆	灰白	无扩张
6	1	直肠下段	0.8	半球	正常	无扩张
7	2	直肠中段	0.7	丘形	正常	扩张
		直肠下段	0.8	不规则	灰白	扩张
8	1	直肠中段	0.4	丘形	淡黄	扩张
9	1	直肠下段	0.4	扁圆	灰白	放射状扩张
10	1	直肠下段	0.5	丘形	正常	扩张
11	1	直肠下段	0.3	丘形	正常	无扩张
12	1	直肠中段	0.4	丘形	淡黄	扩张
13	1	直肠下段	0.3	扁圆	淡黄	无扩张
14	1	直肠下段	0.5	扁圆	灰白	扩张
15	1	直肠中段	0.5	丘形	淡黄	无扩张

3.超声内镜下表现:有 9 例患者在内镜切除术前进行了 EUS 检查(病例 1~9,共 10 处病灶)。4 处病变起源于第 3 层,起源于第 2 层、第 2+3 层各 3 处;5 处为均质的低回声光团,2 处呈混和回声,3 处为高回声(其中 1 处伴声影),见表 3。典型内镜及病理图片见图 1~4。

表 3　10 处直肠良性淋巴滤泡性息肉病灶的超声内镜下表现

序号	病灶数(处)	起源层次	回声强度	是否均质
1	1	第 3 层	中央低回声,周围中等回声	否
2	1	第 3 层	低回声	是
3	1	第 2+3 层	低回声	是
4	1	第 2+3 层	高回声,伴声影	是
5	1	第 2+3 层	中央高回声,周围偏低回声	否
6	1	第 2 层	高回声	否
7	2	第 3 层	低回声	是
		第 3 层	低回声	是
8	1	第 2 层	高回声	是
9	1	第 2 层	低回声	是

4.治疗方式及随访:15 处行 ESD,1 处行改良的内镜黏膜切除术(modified endoscopic mucosal resection,m-EMR)。随访 5~101 个月,中位随访时间 35 个月,其中 13 例至少复查过 1 次肠镜,均无复发。15 例患者的内镜治疗方式及随访情况见表 4。

表 4　15 例直肠良性淋巴滤泡性息肉患者的内镜治疗方式及随访情况

序号	病灶数(处)	治疗方式	随访		
			时间(个月)	肠镜(次)	是否复发
1	1	ESD	22	1	否
2	1	ESD	100	4	否
3	1	ESD	35	2	否
4	1	m-EMR	5	0	未知
5	1	ESD	10	0	未知
6	1	ESD	26	1	否
7	2	ESD	23	1	否
8	1	ESD	101	5	否
9	1	ESD	92	3	否
10	1	ESD	97	4	否
11	1	ESD	68	2	否
12	1	ESD	27	1	否
13	1	ESD	32	2	否
14	1	ESD	89	3	否
15	1	ESD	42	2	否

注:ESD指内镜黏膜下剥离术;m-EMR指改良的内镜黏膜切除术

讨论　直肠良性淋巴滤泡性息肉是一种病因尚不明确的少见病。通过 PubMed 等数据库检索该病病例共 25 例,国内仅报道一例[2]。本中心自 2015 年 4 月至 2023 年 6 月行内镜切除的直肠黏膜下肿物共 258 例,其中 15 例(16 处病变)经病理确诊为良性淋巴滤泡性息肉,占比为 6.2%,其发病率虽低,但仅次于 R-NENs。

www.zhxhnjzz.com

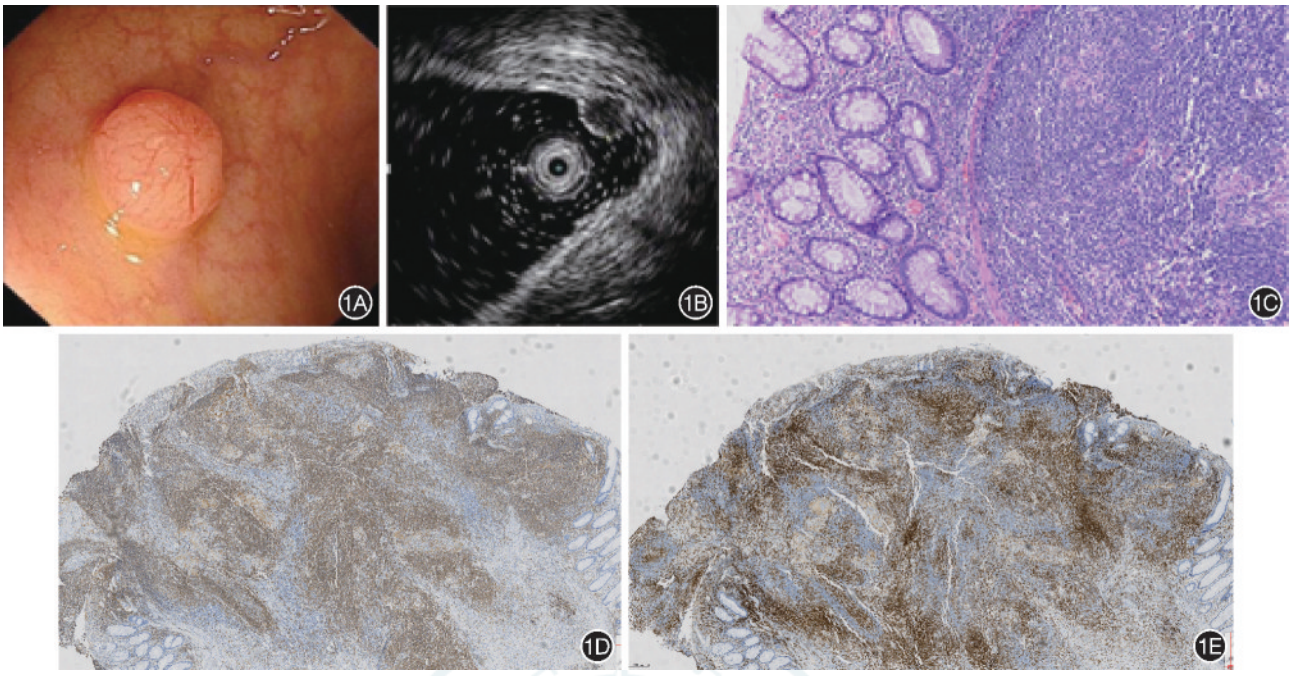

图 1　病例 3 的内镜及病理图片　1A：白光内镜示一半球形隆起，表面黏膜颜色同周围，可见放射状扩张血管；1B：超声内镜示起源于第 2+3 层的低回声光团，均质；1C：黏膜肌层及黏膜下层可见密集的淋巴细胞浸润及具有生发中心的淋巴滤泡增生，生发中心以成熟的淋巴细胞为主体　HE　×200；1D：免疫组化 CD20(+)　×50；1E：免疫组化 CD3(+)　×50

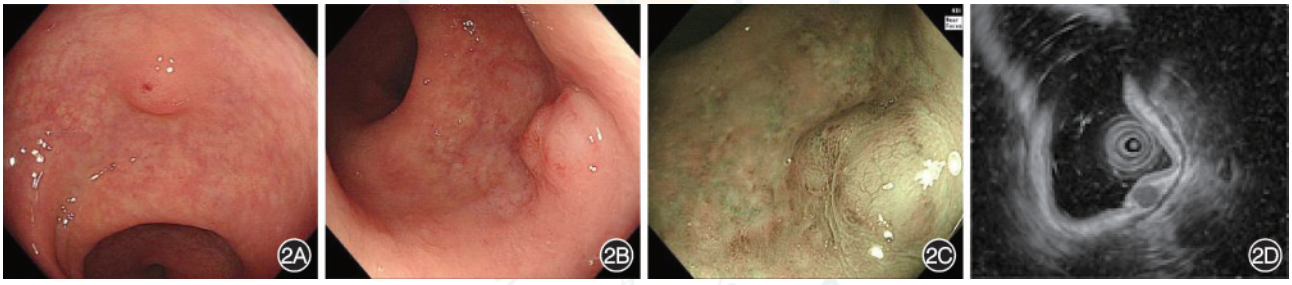

图 2　病例 7 的内镜图片　2A、2B：2 处病灶分别距肛门 8 cm 和 2 cm，表面黏膜颜色分别为正常和灰白色，均可见小片状充血；2C：窄带光成像示距肛门 2 cm 处病变表面黏膜可见“树枝状微血管”；2D：超声内镜示起源于第 3 层的低回声光团，均质

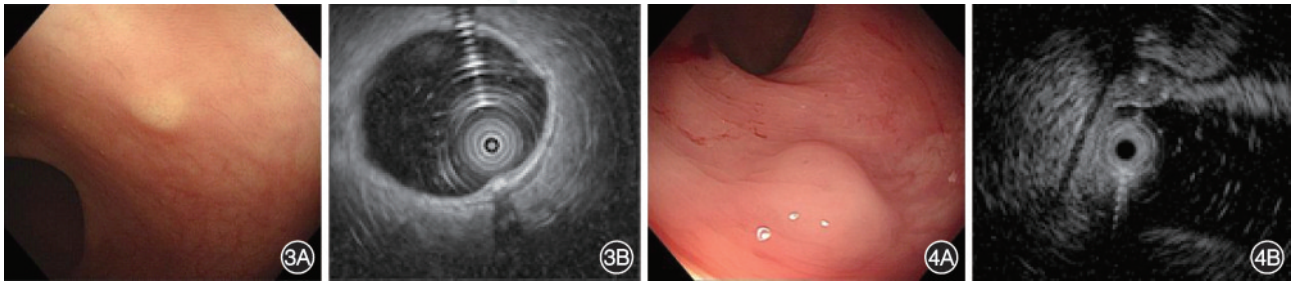

图 3　病例 4 的内镜图片　3A：白光内镜示一表面黏膜呈淡黄色的扁圆形隆起；3B：超声内镜示起源于第 2+3 层的高回声光团伴声影，均质　**图 4**　病例 5 的内镜图片　4A：白光内镜示一表面黏膜呈灰白色的扁圆形隆起；4B：超声内镜示起源于第 2+3 层的混合回声光团，中央高回声，周围偏低回声

既往文献报道直肠良性淋巴滤泡性息肉主要临床表现是便血[1,3]，部分因腹痛、排便不尽感或无特殊症状查体发现[2]。本研究中 15 例患者均无便血症状，提示本病可能缺乏特异性临床表现。值得关注的是，其中 3 例曾行阑尾切除术，9 例女性中的 4 例曾行乳腺癌手术，但病例数量较少，尚不确定上述病史是否与直肠良性淋巴滤泡性息肉发病有关。

本研究中所有病例内镜下均表现为黏膜下病变，且呈现多种形态，外观变异性较大。68.8% 的病变表面与周围黏膜同色或褪色，与文献报道结果相似[2]。既往报道的直肠良性淋巴滤泡性息肉均位于直肠下段[1-4]，而本研究中 10 处病变位于直肠下段，6 处位于直肠中段。既往部分文献报道白光和 NBI 下可见表面扩张的血管呈“车轴”样[2]，本研究中有 2 例病变表面血管表现与“车轴”样改变类似，对

www.zhxhnjzz.com

照我中心同时期其他病理类型的243处直肠黏膜下肿物病例，均未发现上述表现，提示这一表现可能为直肠良性淋巴滤泡性息肉特有，但敏感度较低（2/16）。

EUS对于消化道黏膜下肿物的诊断具有一定意义[5-6]，但既往报道的25例病例中仅4例行EUS，均报道为边界清晰的低回声光团，位于黏膜下层[2,4]。本研究中9例患者（10处病变）于术前行EUS，其表现有很大差异：4处起源于第3层，呈均质低回声，无颗粒感；3处呈高回声，其中1处伴声影；2处呈混合回声。本次研究中，回顾病变的病理切片时，并未发现EUS下表现高回声的病变组织存在钙化或脂肪组织。考虑到直肠良性淋巴滤泡性息肉发病存在慢性炎症刺激学说，超声内镜表现是否因病变处于不同阶段而不同仍需进一步研究。

本病需与R-NENs相鉴别。R-NENs是最常见的直肠黏膜下肿物，约占89.7%[6]，因内镜下表现相似，直肠良性淋巴滤泡性息肉易被误诊为R-NENs。80%的R-NENs的长径≤1 cm，内镜下表现为淡黄色的丘形或半球形的黏膜下肿物，长径≥2 cm者仅占5%，顶端可出现糜烂或溃疡。R-NENs男女发病比例约1.5∶1，好发于直肠中下段，其典型EUS表现为起源于第2层或第2+3层的低回声光团，内部均质，有颗粒感，无包膜。本研究中，直肠良性淋巴滤泡性息肉女性占比略高（9/15），少数也呈淡黄色，但色泽更淡；呈均质低回声的直肠良性淋巴滤泡性息肉，较R-NENs回声更低，无颗粒感，部分呈高回声或混合回声，与R-NENs不同。

本病也需要与黏膜相关淋巴组织淋巴瘤和滤泡性淋巴瘤鉴别[7]。前者也可表现为结直肠，尤其是左半结肠的黏膜下肿物，表面“树枝状微血管”为特征性表现[8]，病理表现为小到中等大小的淋巴细胞片状增生，没有清晰的生发中心，组织形态和CD20、CD3、CD43、Ki-67等免疫组化染色可协助鉴别。本组病例中有1处病变形态不规则，且表面见类似“树枝状微血管”，术后病理诊断为直肠良性淋巴滤泡性息肉。而滤泡性淋巴瘤除十二指肠外极其罕见，既往文献仅报道4例发生于结直肠的滤泡性淋巴瘤，又称恶性淋巴性息肉[9]，肿瘤细胞Bcl-2呈阳性可协助鉴别。

术前活检对于部分黏膜下肿物的诊断有一定价值，文献报道术前活检可对56%的R-NENs作出诊断[10]，但活检阴性并不能完全排除R-NENs或淋巴瘤等潜在恶性或恶性黏膜下肿物。本研究中16处病变均在与患者或家属充分沟通并知情同意后行ESD或m-EMR切除，术中遵循无瘤治疗原则，术后无并发症。既往文献报道直肠良性淋巴滤泡性息肉的治疗多采取EMR或透明帽辅助EMR，且在后续随访中均无复发[2,4]，提示如术前内镜下表现或活检考虑到本病，在充分术前评估的前提下，可采取EMR或改良EMR进行切除，其较ESD技术要求低，更适用于基层医院。

本研究尚存在一些不足：单中心研究；病例数较少；均为经内镜治疗且病理确诊的病例，存在一定的偏倚。总之，直肠良性淋巴滤泡性息肉可能是发病率仅次于R-NENs的直肠黏膜下肿物；临床表现无特异性，病因尚不明确，是否与阑尾炎、肿瘤病史有关尚需要更多病例研究；内镜下表现差异大，表面“车轴”样毛细血管和EUS呈混杂回声或高回声时可与R-NENs鉴别；部分病变术前鉴别诊断困难，往往需要采取内镜切除的治疗和确诊方式；本病预后良好，建议治疗后随访时间延长或不需要常规随访。

利益冲突　所有作者声明不存在利益冲突

作者贡献声明　吕小燕：采集和分析数据，实施研究，撰写文章；张国霞、孟春丽：查询、审核病理结果，扫描病理图片，撰写文章中病理内容；任洪波：数据收集，患者随访和管理；李国栋：研究设计、实施、指导和监督

参 考 文 献

[1] Hong JB, Kim HW, Kang DH, et al. Rectal tonsil: a case report and literature review[J]. World J Gastroenterol, 2015, 21(8):2563-2567. DOI: 10.3748/wjg.v21.i8.2563.

[2] 崔铮, 韩娜, 毛涛, 等. 误诊为神经内分泌肿瘤的直肠良性淋巴滤泡性息肉:1例报道并文献复习[J]. 胃肠病学和肝病学杂志, 2023, 32(4): 478-480. DOI: 10.3969/j.issn.1006-5709.2023.04.024.

[3] Moratorio I, Arriola MA, Pazos X, et al. Rectal tonsil: a rare cause of rectal bleeding[J]. Endoscopy, 2020, 52(12): E443-444. DOI: 10.1055/a-1158-8882.

[4] Takehara M, Muguruma N, Kitamura S, et al. Twin rectal tonsils mimicking carcinoid or mucosa-associated lymphoid tissue lymphoma[J]. Clin Endosc, 2017, 50(5):500-503. DOI: 10.5946/ce.2016.157.

[5] 李钦芳, 徐美东. 结直肠黏膜下肿瘤的内镜治疗现状[J]. 中华消化内镜杂志, 2022, 39(4):330-333. DOI: 10.3760/cma.j.cn321463-20200922-00665.

[6] Koo DH, Ryu MH, Kim KM, et al. Asian consensus guidelines for the diagnosis and management of gastrointestinal stromal tumor[J]. Cancer Res Treat, 2016, 48(4): 1155-1166. DOI: 10.4143/crt.2016.187.

[7] 刘云燕, 丁百静, 曹中保, 等. 直肠黏膜相关淋巴样组织结外边缘区淋巴瘤1例报告[J]. 中国内镜杂志, 2019, 25(3): 87-89. DOI: 10.3969/j.issn.1007-1989.2019.03.017.

[8] 李方圆, 张晓龙, 陆婉, 等. 大肠黏膜相关淋巴组织淋巴瘤的临床特征及内镜诊治价值[J]. 中华消化内镜杂志, 2022, 39(6): 484-488. DOI: 10.3760/cma.j.cn321463-20210830-00543.

[9] Max N, Siebert F, Langner C. Malignant lymphoid polyp—a new category of disease in the large intestine[J]. Endoscopy, 2015, 47(S 1):E579-580. DOI: 10.1055/s-0034-1393391.

[10] 吴子健, 周明瑶, 郑朝旭, 等. 直肠神经内分泌肿瘤的诊断与治疗研究进展[J]. 中华肿瘤杂志, 2020, 42(6):438-444. DOI: 10.3760/cma.j.cn112152-20190820-00539.

www.zhxhnjzz.com

CMS 康哲药业 CHINA MEDICAL SYSTEM | 莱芙兰® LUMEBLUE®

本广告仅供医学药学专业人士阅读
粤药广审(文)第290610-02733号
批准文号:国药准字HJ20240037

广告

隐匿病变 及早发现



结肠镜提高病变检出率的便捷方案

适应症:
本品作为一种诊断剂，适用于在接受结肠镜检查筛查或监测的成人患者中增强结直肠病变的可视化

禁忌、不良反应，注意事项详见说明书

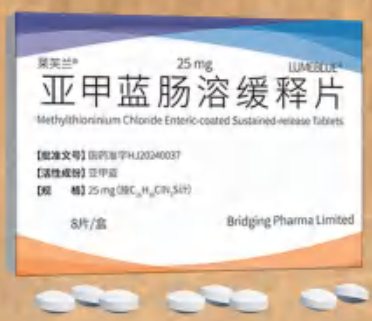

【生产企业】Cosmo S.p.A.
【中国唯一官方商业化合作伙伴】深圳市康哲药业有限公司

MB MMX DIFFICULT TO DETECT | Methylthioninium Chloride Enteric-coated Sustained-release Tablets

地址:深圳市南山区南头街道大新路198号创新大厦B座6-8楼 电话:0755-82416868 传真:0755-82416622 邮编:518052

南微医学 | 洞察™

一次性使用成像导管

规格型号	导管直径	器械通道直径	有效工作长度	最大视场角
CDS22001	2.9±0.2 mm	≥1.0mm	2200 mm	120°
CDS11001	3.7±0.2 mm	≥1.8 mm		

成像控制器

BS-W-100

器械通道直径
≥1.0mm

四向转角

器械通道直径
≥1.8mm

手术诊疗
提供成像

即用即抛弃，
无需清洗消毒

广告
苏械广审（文）270305-03953号
苏械注准 20212061554 苏械注准 20212061309
南微医学科技股份有限公司生产 Version:CY-250205
禁忌内容或注意事项详见说明书 仅限专业医疗人员使用

400 025 3000 全国服务电话
www.micro-tech.com.cn

南微医学科技股份有限公司
南京高新开发区高科三路10号
025 5874 4269
info@micro-tech.com.cn

ISSN 1007–5232 CN 32–1463/R 邮发代号：28–105 国内定价：25.00 元