中华医学会系列杂志

ISSN 1007-5232
CN 32-1463 / R

中华消化内镜杂志®

ZHONGHUA XIAOHUA NEIJING ZAZHI

2025年11月　第42卷　第11期

CHINESE JOURNAL OF DIGESTIVE ENDOSCOPY

Volume 42　Number 11
November 2025

ISSN 1007-5232
9 771007 523250 11





中华消化内镜杂志®

CHINESE JOURNAL OF DIGESTIVE ENDOSCOPY

月刊　1996年8月改刊　第42卷　第11期　2025年11月20日出版


微信:xhnjxw


新浪微博

主　管
中国科学技术协会

主　办
中华医学会
100710,北京市东四西大街42号

编　辑
中华消化内镜杂志编辑委员会
210003,南京市紫竹林3号
电话:(025)83472831,83478997
传真:(025)83472821
Email:xhnj@xhnj.com
http://www.zhxhnjzz.com
http://www.medjournals.cn

总编辑
张澍田

编辑部主任
唐涌进

出　版
《中华医学杂志》社有限责任公司
100710,北京市东四西大街42号
电话(传真):(010)51322059
Email:office@cmaph.org

广告发布登记号
广登32010000093号

印　刷
江苏省地质测绘大队

发　行
范围:公开
国内:南京报刊发行局
国外:中国国际图书贸易集团有限公司
(北京399信箱,100048)
代号 M4676

订　购
全国各地邮政局
邮发代号 28-105

邮　购
中华消化内镜杂志编辑部
210003,南京市紫竹林3号
电话:(025)83472831
Email:xhnj@xhnj.com

定　价
每期25.00元,全年300.00元

中国标准连续出版物号
ISSN 1007-5232
CN 32-1463/R

2025年版权归中华医学会所有

未经授权,不得转载、摘编本刊文章,不得使用本刊的版式设计

除非特别声明,本刊刊出的所有文章不代表中华医学会和本刊编委会的观点

本刊如有印装质量问题,请向本刊编辑部调换

目　次

专家论坛

单中心消化内镜诊疗镇静/麻醉20年经验总结与展望 …… 841
左赞　郭强

论　著

基于人工智能的内镜虚拟标尺测量食管静脉曲张直径的初步研究(含视频) …… 848
曹传坤　晋晶　张衡　蔡瑞　肖婷　梅雪灿　孔德润

基于卷积网络建立的小肠胶囊内镜人工智能辅助自动识别系统 …… 853
陈健　孙斌　王甘红　夏开建　徐晓丹

超声内镜引导胃肠吻合术直接法和双气囊封堵法治疗胃流出道梗阻疗效对比的回顾性队列研究(含视频) …… 864
吴兆荣　展薇　李文婷　田恬　殷芹　沈珊珊　王雷　李雯

内镜黏膜下剥离术在原发性胃肠道淋巴瘤诊断中的价值 …… 871
高华　杨丽萍　黄晓铨　江振健　何杰　魏征　王豆　马丽黎

自控式链圈联合组织夹牵引辅助技术在早期结直肠肿瘤内镜黏膜下剥离术中的应用 …… 875
余超　董弢　许远　荆琳　王耀辉　刘春祥　肖君

气囊辅助小肠镜诊治小肠Dieulafoy病变的效果和安全性初步分析(含视频) …… 881
赵东林　徐梦楠　江志锰　张静　于妍　肖年军　李白容　范崇熙　宁守斌　孙涛

新型内镜口鼻屏蔽罩在上消化道内镜检查中减少气溶胶传播的研究 …… 887
王俊雄　次仁伦珠　次央　德吉　支章　尼玛莎珍　次旦央宗　巴桑卓玛　伊比然恨　李鹏　张澍田

内镜逆行胰胆管造影术治疗儿童门冬酰胺酶相关胰腺炎的有效性及安全性 …… 892
林珑　杨凯华　邓朝晖

短篇论著

内镜诊治十二指肠静脉曲张破裂出血5例的临床分析 …… 898

隗永秋　王文海　孟凡冬　冀明　王拥军　李鹏　张澍田

病例报道

滑轮牵引联合肌切开辅助内镜黏膜下剥离术治疗早期十二指肠球部癌1例(含视频) …… 902

郑烨　王鹏　季锐

单气囊小肠镜检查后肠系膜血肿形成并腹腔出血1例 …… 904

杨明兰　管恩翠　朱慧云　田峰

会议纪要

第五十三届“友谊”消化内镜沙龙——EUS篇会议纪要 …… 907

张政　陈光勇　王拥军　冀明　李鹏　张澍田

综　　述

消化内镜碳足迹的研究进展 …… 909

陈俐娜　邵青梅　吴冰冰　金静芬

结直肠无蒂锯齿状病变伴异型增生的研究进展 …… 915

格旦　赵贝　孙文琦　李逸凡　王维维　吴欣荣　熊龙英　徐佳乐　窦晓坛　陈敏　王雷

超声内镜引导胃肠吻合术的临床应用进展 …… 921

陈航宇　张平平　王凯旋

读者·作者·编者

《中华消化内镜杂志》2025年可直接使用英文缩写的常用词汇 …… 863

《中华消化内镜杂志》对来稿中统计学处理的有关要求 …… 914

插页目次 …… 847

本刊稿约见第42卷第1期第82页、第7期第586页

本期责任编辑　顾文景

本刊编辑部工作人员联系方式

唐涌进，Email：tang@xhnj.com　　朱　悦，Email：zhuyue@xhnj.com

周　昊，Email：zhou@xhnj.com　　钱　程，Email：qian@xhnj.com

顾文景，Email：gwj@xhnj.com　　许文立，Email：xwl@xhnj.com

本刊投稿方式

登录《中华消化内镜杂志》官方网站http://www.zhxhnjzz.com进行在线投稿。


唐涌进


周　昊


顾文景


朱　悦


钱　程


许文立

（扫码添加编辑企业微信）

·论著·

内镜黏膜下剥离术在原发性胃肠道淋巴瘤诊断中的价值

高华[1,2]　杨丽萍[1,3]　黄晓铨[4]　江振健[5]　何杰[3]　魏征[6]　王豆[7]　马丽黎[2,8]

[1]复旦大学附属中山医院内镜中心，上海 200032；[2]复旦大学附属中山医院厦门医院内镜中心，厦门 361015；[3]青海省第四人民医院消化内科，西宁 810000；[4]复旦大学附属中山医院消化内科，上海 200032；[5]复旦大学附属中山医院厦门医院病理科，厦门 361015；[6]复旦大学附属中山医院血液科，上海 200032；[7]西藏日喀则人民医院消化科，日喀则 857000；[8]复旦大学附属中山医院吴淞医院内镜中心，上海 200940

高华和杨丽萍对本文有同等贡献

通信作者：马丽黎，Email：ma.lili@zs-hospital.sh.cn

【摘要】　目的　探讨内镜黏膜下剥离术（endoscopic submucosal dissection，ESD）对原发性胃肠道淋巴瘤（primary gastrointestinal lymphoma，PGIL）的诊断价值。**方法**　回顾分析 2021 年 1 月至 2023 年 12 月就诊于复旦大学附属中山医院及复旦大学附属中山医院厦门医院诊断为疑似 PGIL 的 37 例患者的临床及病理资料，对比首次内镜下常规活检与 ESD 活检对诊断 PGIL 准确率的差异性。**结果**　首次内镜下常规活检明确诊断为 PGIL 6 例，确诊率 16.22%（6/37）；共 22 例患者行 ESD 活检，其中确诊为 PGIL 者 20 例，确诊率 90.91%（20/22），明显高于首次内镜下常规活检的确诊率，差异有统计学意义（χ^2=31.228，P<0.05）。**结论**　ESD 对 PGIL 的诊断具有较好的临床应用价值。

【关键词】　肠病相关的 T 细胞淋巴瘤；　胃肠道淋巴瘤；　内镜黏膜下剥离术

基金项目：2021 年厦门市医疗卫生指导性项目（3502Z20214ZD1070）；福建省卫生健康科研人才培养项目—青年科研课题（2019-2-63）

Diagnostic value of endoscopic submucosal dissection for primary gastrointestinal lymphoma

Gao Hua[1,2], Yang Liping[1,3], Huang Xiaoquan[4], Jiang Zhenjian[5], He Jie[3], Wei Zheng[6], Wang Dou[7], Ma Lili[2,8]

[1]Endoscopy Center, Zhongshan Hospital, Fudan University, Shanghai 200032, China; [2]Endoscopy Center, Xiamen Hospital, Zhongshan Hospital, Fudan University, Xiamen 361015, China; [3]Department of Gastroenterology, The Fourth People's Hospital of Qinghai Province, Xining 810000, China; [4]Department of Gastroenterology, Zhongshan Hospital, Fudan University, Shanghai 200032, China; [5]Department of Pathology, Xiamen Hospital, Zhongshan Hospital, Fudan University, Xiamen 361015, China; [6]Department of Hematology, Zhongshan Hospital, Fudan University, Shanghai 200032, China; [7]Department of Gastroenterology, People's Hospital of Shigatse, Shigatse 857000, China; [8]Endoscopy Center, Wusong Hospital, Zhongshan Hospital, Fudan University, Shanghai 200940, China

Gao Hua and Yang Liping contributed equally to the article

Corresponding author: Ma Lili, Email: ma.lili@zs-hospital.sh.cn

【Abstract】　Objective　To analyze and explore the diagnostic value of endoscopic submucosal dissection (ESD) for primary gastrointestinal lymphoma (PGIL). **Methods**　A retrospective analysis was conducted on the clinical and pathological data from 37 patients with suspected PGIL and admitted to Zhongshan Hospital, Fudan University and Xiamen Hospital, Zhongshan Hospital, Fudan University

DOI：10.3760/cma.j.cn321463-20250113-00237

收稿日期　2025-01-13　　**本文编辑**　周昊

引用本文：高华, 杨丽萍, 黄晓铨, 等. 内镜黏膜下剥离术在原发性胃肠道淋巴瘤诊断中的价值[J]. 中华消化内镜杂志, 2025, 42(11): 871-874. DOI: 10.3760/cma.j.cn321463-20250113-00237.

www.zhxhnjzz.com

between January 2021 and December 2023. The diagnostic accuracy for PGIL of initial endoscopic conventional biopsies was compared with that of ESD biopsies. **Results** Among these patients, 6 were diagnosed as having primary gastrointestinal lymphoma by routine endoscopic biopsy, with a diagnostic rate of 16.22% (6/37). Of the 22 patients who underwent ESD, 20 were diagnosed as having primary gastrointestinal lymphoma, achieving a diagnostic rate of 90.91% (20/22), which was significantly higher than that of initial endoscopic routine biopsies (χ^2 =31.228, P<0.05). **Conclusion** ESD demonstrates significant diagnostic value for PGIL.

【**Key words**】 Enteropathy-associated T-cell lymphoma; Gastrointestinal lymphoma; Endoscopic submucosal dissection

Fund program: 2021 Xiamen Municipal Guiding Project for Medical and Health Care (3502Z20214ZD1070); Youth Research Project of Fujian Provincial Health and Medical Scientific Research Talent Development Program (2019-2-63)

原发性胃肠道淋巴瘤(primary gastrointestinal lymphoma,PGIL)是一种较为罕见的消化道恶性肿瘤,但在结外淋巴瘤中相当常见,主要包括黏膜相关淋巴组织淋巴瘤(mucosa associated lymphoidtissues,MALT)或弥漫性大B细胞淋巴瘤(diffuse large B-cell lymphoma,DLBCL),少数为套细胞淋巴瘤、滤泡性淋巴瘤[1-2]。该病临床表现通常为非特异性症状,如上腹疼痛或不适、厌食、体重减轻、恶心、呕吐、隐匿性胃肠道出血、早饱感等[3-4];内镜下形态多样,可表现为糜烂、溃疡、息肉样病变、隆起型病变等[5]。正由于其罕见性,且临床、内镜下表现缺乏特异性,以及内镜下常规活检组织量较少,故早期诊断困难。内镜黏膜下剥离术(endoscopic submucosal dissection,ESD)是目前治疗胃肠道黏膜及黏膜下病变较为成熟的切除技术,其获取病变组织可深达黏膜下层,甚至腔外病变组织,但ESD在诊断PGIL方面的研究相对较少[6]。本研究回顾性分析疑似PGIL的患者临床及病理资料,旨在评估ESD在PGIL诊断中的价值。

资料与方法

1.研究对象:回顾分析2021年1月至2023年12月就诊于复旦大学附属中山医院及复旦大学附属中山医院厦门医院诊断为疑似PGIL的患者。收集这些患者临床表现、内镜形态、内镜诊断及病理结果、最终确诊方式、ESD术后并发症情况等资料。本研究获伦理委员会审核通过(编号:B2024-089)。

2.ESD操作过程:胃镜前端置透明帽,胃镜下观察病灶形态,钩刀标记病灶边缘,沿病灶边缘正常组织黏膜下注射生理盐水+靛胭脂后切开进入黏膜下层,对致密病变组织行活检或者大块切除,创面予热活检钳烧灼处理,胃镜直视下留置胃管。

3.统计学方法:采用SPSS 21.0进行统计学分析,无序分类资料组间比较行χ^2检验。P<0.05(双侧)为差异有统计学意义。

结　果

1.一般资料:共37例疑似PGIL患者纳入本研究,其中确诊PGIL者31例,包括MALT患者15例、其他类型淋巴瘤患者16例。疑似PGIL患者37例中,28例有腹胀、腹痛等症状,9例无任何明显不适。研究对象均行内镜检查,病变位于肠道4例,胃部33例(其中位于胃体15例、胃窦12例、胃角4例、贲门2例);病理分型为Ⅱa型9例,Ⅱb型17例,Ⅱc型8例,Ⅱa+Ⅱc型3例。

2.确诊方式:首次内镜下常规活检明确诊断为PGIL者6例,确诊率16.22%(6/37);经ESD途径病理明确诊断22例,其中明确诊断为PGIL者20例(图1),确诊率为90.91%(20/22),明显高于首次内镜下常规活检的诊断率,差异有统计学意义(χ^2=31.228,P<0.05)。首次内镜下常规活检未确诊且未行ESD的9例患者中,5例经2~5次内镜下常规活检后确诊为PGIL,余4例经多次活检均未确诊为PGIL。行ESD途径病理未确诊为PGIL的2例患者中,1例诊断为黏膜慢性炎,另一例诊断为炎性肌纤维母细胞瘤。

3.ESD术后情况:ESD患者术后均无出血、穿孔等并发症。ESD术中内镜下原病灶>2 cm者12例,≤2 cm者10例。ESD术后明确诊断为PGIL的20例患者中,黏膜相关淋巴组织淋巴瘤12例,弥漫大B细胞淋巴瘤4例,滤泡性淋巴瘤3例,T细胞淋巴瘤1例,详细资料见表1。

www.zhxhnjzz.com

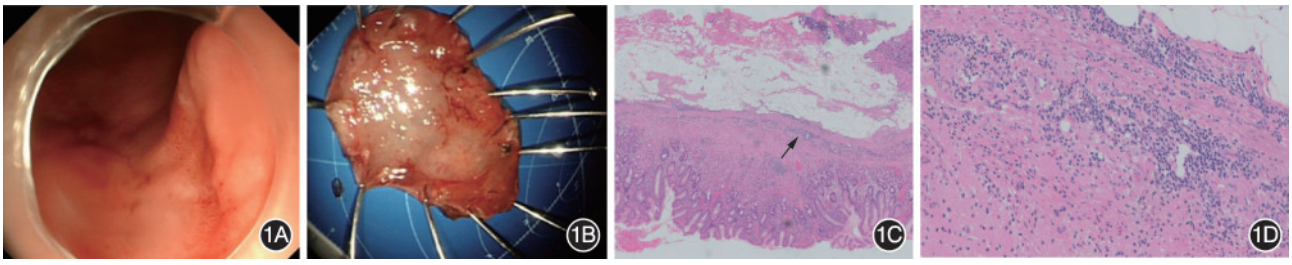

图1　内镜下见疑似原发性胃肠道淋巴瘤病变，予内镜黏膜下剥离术（ESD）诊治　1A：ESD术前内镜下表现为周边隆起，中央凹陷性病变；1B：ESD术后标本；1C、1D：ESD术后病理，箭头所指为病变处，提示病变累及黏膜下层　HE　×100

表1　20例经内镜黏膜下剥离术（ESD）途径病理确诊为原发性胃肠道淋巴瘤患者的临床及病理资料

编号	性别	年龄（岁）	临床表现	病变部位	术前内镜下诊断	病变大小（cm）	ESD术前活检病理	ESD途径病理
1	女	70	上腹不适	胃体	Ⅱb型病变	2.0×2.0	淋巴组织增生	MALT
2	女	54	上腹不适	胃体	Ⅱc型病变	3.0×2.0	弥漫圆形细胞	MALT
3	女	53	无不适	胃窦	Ⅱb型病变	2.0×2.0	淋巴组织增生	MALT
4	女	41	上腹隐痛	贲门	Ⅱb型病变	1.5×1.0	局部淋巴组织增生	MALT
5	男	69	无不适	胃角	Ⅱa型病变	3.0×2.0	淋巴组织增生	MALT
6	女	65	无不适	胃窦	Ⅱb型病变	2.0×1.5	B细胞增生伴不典型增生	MALT
7	女	71	腹胀	胃体	Ⅱa型病变	1.5×1.0	淋巴瘤可能	MALT
8	男	60	腹胀	胃体	Ⅱb型病变	1.5×1.0	淋巴组织增生	MALT
9	女	64	上腹不适	胃体	Ⅱa+Ⅱc型病变	2.5×1.5	淋巴组织增生	DLBCL
10	男	69	无不适	胃体	Ⅱb型病变	2.0×1.0	淋巴瘤可能	DLBCL
11	男	62	上腹隐痛	胃体	Ⅱa型病变	2.0×1.5	淋巴细胞增生	FL
12	男	49	无不适	回盲部	Ⅱa型病变	5.0×4.0	淋巴组织增生	FL
13	男	50	无不适	结肠	Ⅱa型病变	5.0×5.0	管状腺瘤	FL
14	女	58	无不适	乙状结肠	Ⅱa型病变	3.0×3.0	慢性炎症伴腺体低级别上皮肉瘤变	MALT
15	男	54	便秘	横结肠	Ⅱa型病变	2.0×3.0	淋巴细胞增生	MALT
16	女	54	上腹不适	胃体大弯	Ⅱb型病变	2.0×2.0	B细胞不典型增生	MALT
17	男	73	上腹痛	胃窦大弯	Ⅱc型病变	2.0×3.0	小灶淋巴细胞增生	DLBCL
18	男	73	上腹不适	胃体	Ⅱb型病变	5.0×5.0	淋巴瘤可能	T细胞淋巴瘤
19	女	71	嗳气	胃体大弯	Ⅱc型病变	5.0×4.0	淋巴细胞增生	MALT
20	男	71	上腹不适	胃窦大弯	Ⅱa+Ⅱc型病变	3.0×4.0	淋巴细胞增生	DLBCL

注：MALT指黏膜相关淋巴组织淋巴瘤；DLBCL指弥漫性大B细胞淋巴瘤；FL指滤泡性淋巴瘤

讨　论

PGIL是起源于胃肠道黏膜下层及黏膜固有层淋巴组织的恶性肿瘤，发病率较低，仅占结外淋巴瘤的30%~40%，而胃是PGIL的主要发病部位，占PGIL的40%~50%[7-8]。该病变内镜表现不具有特异性，多表现为黏膜下隆起、黏膜糜烂、黏膜溃疡、出血等，容易发生漏诊、误诊[9]。PGIL的确诊主要依靠组织病理学分析、免疫组织化学染色、原位杂交等，其病理类型多以非霍奇金淋巴瘤为主，常见的有B细胞源性（包括DLBCL、MALT、滤泡性淋巴瘤等）、T/NK细胞源性（包括单形性嗜上皮性肠道T细胞淋巴瘤、NK/T细胞淋巴瘤等）[10]。对于影像学检查高度疑似PGIL的患者，常规胃肠镜活检是获取病变组织的主要方式[11]，但因仅能获取少量浅表黏膜组织，病理确诊率低[12]，更无法进一步分析并制定治疗方案。

ESD是一种内镜下将病变黏膜从黏膜下层完整剥离的微创技术，主要应用于早期消化道肿瘤的诊断和治疗，其优势在于通过ESD术方式获取病变组织可深达黏膜下层，甚至获取腔外病变组织，大大提高了病理确诊率，同时对于相对局限的病灶，可以进行完整切除，对于较局限的PGIL具有一定的治疗作用，但ESD在PGIL的诊断和治疗中的应用仍较少[13-15]。本研究回顾分析了2021年1月至2023年12月就诊于复旦大学附属中山医院及复旦大学附属中山医院厦门医院诊断为疑似PGIL的37例患者临床及病理资料，最终明确诊断为PGIL的患者有31例，其中首次内镜下常规活检确诊为PGIL者6例，确诊率16.22%（6/37）；ESD活检确诊

www.zhxhnjzz.com

为PGIL者20例，确诊率90.91%（20/22），且术后均未发生出血、穿孔等严重并发症。本研究显示了对于PGIL的诊断，ESD具有良好的安全性，较常规胃肠镜下活检具有更高的诊断价值。分析原因，PGIL因病变常主要累及黏膜下层甚至肌层等较深层次，ESD术中可对病变最明显处有针对性地进行切除送检，取材相对较深，能够为病理诊断提供更多信息，为进一步行免疫组织化学染色、原位杂交等检查提供了条件。与内镜黏膜切除术（endoscopic mucosal resection，EMR）相比，因黏膜下注水不抬举，EMR存在穿孔及取材不确切等问题。针对PGIL病灶黏膜下注水不抬举这一特点，较传统ESD方法不同的是，我们在行ESD时需要在病灶旁的正常组织进行黏膜下注射，进入黏膜下层后对致密的病变组织进行活检取材或者切除（大块活检），以确保取材的深度；对于病变来源于固有肌层表现为黏膜下隆起的病灶，直接行ESD穿孔风险较高，可应用ESD的延伸技术——经内镜下隧道黏膜下肿瘤切除术，通过建立黏膜下隧道后精准进行深部取材，当组织粘连造成穿孔时，可通过夹闭隧道口避免并发症[16]。相较于腹腔镜活检手术，ESD对于病灶获取针对性更强，且具有创伤小、恢复快、并发症低等显著优点，术前超声胃肠镜检查可以评估病变深度[17]，对ESD具有指导意义。

综上所述，PGIL临床表现、内镜下表现均缺乏特异性，在与其他胃肠道疾病进行鉴别诊断时存在困难。ESD作为一项成熟的内镜下手术技术，其应用于PGIL的诊断及治疗，大大缩短了影像学高度疑似而胃肠镜反复活检的诊断时间，提高了病理确诊率。此外，ESD作为消化道早癌的治疗手段，在PGIL的治疗方面也具有一定的价值。但ESD在PGIL的诊断及治疗中的应用仍较少，其安全性、有效性仍需多中心大规模前瞻性研究进一步证实。

利益冲突　所有作者声明不存在利益冲突

作者贡献声明　高华：数据采集、整理、分析，统计分析、起草及修改文章；杨丽萍：数据采集、整理、分析，统计分析、起草文章；黄晓铨、何杰：实施研究，对文章的知识性内容作批评性审阅；江振健：数据采集，实施研究，对文章的知识性内容提供专业性指导；魏征：实施研究，对文章的知识性内容提供专业性指导；王豆：实施研究；马丽黎：酝酿和设计研究，分析、解释数据，修改文章，对文章的知识性内容作批评性审阅及指导，行政、技术支持

参 考 文 献

[1] Tran T, Vu TH, Vo HQ, et al. Primary gastrointestinal non-Hodgkin lymphoma: a retrospective study in Vietnam[J]. Ann Med Surg (Lond), 2023, 85(6):2390-2394. DOI: 10.1097/MS9.0000000000000858.

[2] 许逸风, 邓闻宣, 李钰, 等. 原发性胃肠道淋巴瘤病理分型及诊治进展[J]. 黑龙江医学, 2024, 48(7): 895-897. DOI: 10.3969/j.issn.1004-5775.2024.07.038.

[3] Malipatel R, Patil M, Pritilata Rout P, et al. Primary gastric lymphoma: clinicopathological profile[J]. Euroasian J Hepatogastroenterol, 2018, 8(1): 6-10. DOI: 10.5005/jp-journals-10018-1250.

[4] 冉若男, 王亚雷, 刘沁华. 原发性胃肠道淋巴瘤临床特点及预后因素研究[J]. 安徽医科大学学报, 2020, 55(6):955-959. DOI: 10.19405/j.cnki.issn1000-1492.2020.06.026.

[5] 邵琳琳, 朱思莹, 邢洁, 等. 原发性胃肠道淋巴瘤的临床特征和内镜特点分析[J]. 首都医科大学学报, 2022, 43(2): 205-209.

[6] Abe N, Takeuchi H, Ooki A, et al. Recent developments in gastric endoscopic submucosal dissection: towards the era of endoscopic resection of layers deeper than the submucosa[J]. Dig Endosc, 2013, 25 Suppl 1: 64-70. DOI: 10.1111/j.1443-1661.2012.01387.x.

[7] Ghimire P, Wu GY, Zhu L. Primary gastrointestinal lymphoma[J]. World J Gastroenterol, 2011, 17(6): 697-707. DOI: 10.3748/wjg.v17.i6.697.

[8] Alvarez-Lesmes J, Chapman JR, Cassidy D, et al. Gastrointestinal tract lymphomas[J]. Arch Pathol Lab Med, 2021, 145(12):1585-1596. DOI: 10.5858/arpa.2020-0661-RA.

[9] 代娣, 刘玉琴. 原发性胃淋巴瘤的诊断难点及治疗进展[J]. 基础医学与临床, 2023, 43(9):1462-1466. DOI: 10.16352/j.issn.1001-6325.2023.09.1462.

[10] 崔建芳, 王亚丹, 吴静, 等. 原发性胃淋巴瘤临床病理特征及内镜诊断分析[J]. 胃肠病学和肝病学杂志, 2021, 30(5): 567-570. DOI: 10.3969/j.issn.1006-5709.2021.05.018.

[11] Kawajiri A, Maruyama D, Maeshima AM, et al. Impact of the double expression of MYC and BCL2 on outcomes of localized primary gastric diffuse large B-cell lymphoma patients in the rituximab era[J]. Blood Cancer J, 2016, 6(9): e477. DOI: 10.1038/bcj.2016.88.

[12] 王勇, 崔红领, 林运智, 等. 多层螺旋计算机断层扫描及胃肠道肿瘤标志物对进展期胃癌和原发性胃淋巴瘤的鉴别诊断价值[J]. 癌症进展, 2020, 18(15): 1585-1588. DOI: 10.11877/j.issn.1672-1535.2020.18.15.20.

[13] Tao Y, Nan Q, Lei Z, et al. Rare primary rectal mucosa-associated lymphoid tissue lymphoma with curative resection by endoscopic submucosal dissection: a case report and review of literature[J]. World J Clin Cases, 2022, 10(21):7599-7608. DOI: 10.12998/wjcc.v10.i21.7599.

[14] Kudo K, Ota M, Narumiya K, et al. Primary esophageal mucosa-associated lymphoid tissue lymphoma treated by endoscopic submucosal dissection[J]. Dig Endosc, 2014, 26(3): 478-481. DOI: 10.1111/den.12138.

[15] Li Y, Wang Z, Zhang X, et al. Does endoscopic submucosal dissection have its place in the treatment of patients with gastric mucosa associated lymphoid tissue lymphoma localized disease after eradication?[J]. Acta Gastroenterol Belg, 2022, 85(2):410-411. DOI: 10.51821/85.2.10203.

[16] Liu BR, Song JT. Submucosal tunneling endoscopic resection (STER) and other novel applications of submucosal tunneling in humans[J]. Gastrointest Endosc Clin N Am, 2016, 26(2): 271-282. DOI: 10.1016/j.giec.2015.12.003.

[17] Schizas D, Ntanasis-Stathopoulos I, Tsilimigras DI, et al. The role of endoscopic ultrasound in the diagnosis and management of primary gastric lymphoma[J]. Gastroenterol Res Pract, 2017, 2017(1):2397430. DOI: 10.1155/2017/2397430.

www.zhxhnjzz.com

CMS 康哲药业 CHINA MEDICAL SYSTEM | 莱芙兰® LUMEBLUE®

本广告仅供医学药学专业人士阅读
粤药广审(文)第290610-02733号
批准文号:国药准字HJ20240037

广告

隐匿病变 及早发现



结肠镜提高病变检出率的便捷方案

适应症:
本品作为一种诊断剂，适用于在接受结肠镜检查筛查或监测的成人患者中增强结直肠病变的可视化

禁忌、不良反应，注意事项详见说明书

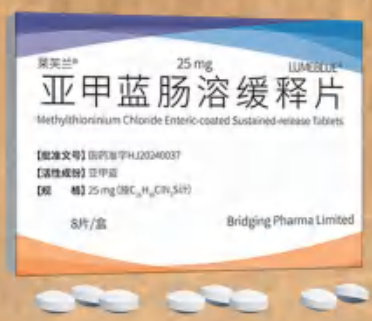

【生产企业】Cosmo S.p.A.
【中国唯一官方商业化合作伙伴】深圳市康哲药业有限公司

MB MMX DIFFICULT TO DETECT | Methylthioninium Chloride Enteric-coated Sustained-release Tablets

地址:深圳市南山区南头街道大新路198号创新大厦B座6-8楼 电话:0755-82416868 传真:0755-82416622 邮编:518052

Vedkang 唯德康

电子上消化道内窥镜
电子下消化道内窥镜
电子内窥镜图像处理器



Vedkang 唯德康

联系电话：0519-85071234
0519-69877759

产品注册证及名称：
粤械注准20252060765-电子上消化道内窥镜（UG-500、UG-500T、UG-700、UG-700T）
粤械注准20252060766-电子下消化道内窥镜（500系列、700系列）
粤械注准20252060897-电子内窥镜图像处理器（U7系列、U5系列）
粤广审准许字【2025】第019083号

禁忌内容或者注意事项详见说明书
以上仅指本公司产品

广告