中华医学会系列杂志

ISSN 1007-5232
CN 32-1463/R

中华消化内镜杂志®

ZHONGHUA XIAOHUA NEIJING ZAZHI

2025年9月 第42卷 第9期

CHINESE JOURNAL OF DIGESTIVE ENDOSCOPY

Volume 42 Number 9
September 2025

ISSN 1007-5232
09
9 771007 523250

cma cma cma

中华消化内镜杂志®

CHINESE JOURNAL OF DIGESTIVE ENDOSCOPY

月刊　1996年8月改刊　第42卷　第9期　2025年9月20日出版


微信：xhnjxw


新浪微博

主　管
中国科学技术协会

主　办
中华医学会
100710，北京市东四西大街42号

编　辑
中华消化内镜杂志编辑委员会
210003，南京市紫竹林3号
电话：(025)83472831，83478997
传真：(025)83472821
Email：xhnj@xhnj.com
http://www.zhxhnjzz.com
http://www.medjournals.cn

总编辑
张澍田

编辑部主任
唐涌进

出　版
《中华医学杂志》社有限责任公司
100710，北京市东四西大街42号
电话(传真)：(010)51322059
Email：office@cmaph.org

广告发布登记号
广登32010000093号

印　刷
江苏省地质测绘大队

发　行
范围：公开
国内：南京报刊发行局
国外：中国国际图书贸易集团有限公司
(北京399信箱，100048)
代号 M4676

订　购
全国各地邮政局
邮发代号 28-105

邮　购
中华消化内镜杂志编辑部
210003，南京市紫竹林3号
电话：(025)83472831
Email：xhnj@xhnj.com

定　价
每期25.00元，全年300.00元

中国标准连续出版物号
ISSN 1007-5232
CN 32-1463/R

2025年版权归中华医学会所有

未经授权，不得转载、摘编本刊文章，不得使用本刊的版式设计

除非特别声明，本刊刊出的所有文章不代表中华医学会和本刊编委会的观点

本刊如有印装质量问题，请向本刊编辑部调换

目　次

共识与指南

消化内镜内痔微创诊疗专家共识(2025，广州)…… 673
中华医学会消化内镜学分会内痔协作组

论　著

除菌后分化型与未分化型早期胃癌的临床特征分析 …… 687
邵琳琳　张倩　李鹏

内镜黏膜下剥离术后异时性早期胃癌的内镜及病理特征分析 …… 693
郭芷均　丁士刚　张静　俎明　张贺军　石岩岩

水压法在困难型早期消化道癌内镜黏膜下剥离术中的应用价值初探(含视频) …… 701
董骏　孙仁虎　余超　汪翰英　王耀辉　肖君

基于深度学习的人工智能模型在窄带光及近焦窄带光内镜图像中精确识别早期胃癌边界的临床研究 …… 707
茅晓喆　洪凯程　郭运博　王碧琳　李俊博　李锐

基于机器学习算法的老年胆心综合征最优预测模型的筛选及预测因素分析 …… 715
陈潇　张鸿晨　章宵晨　沈红璋　张筱凤

短篇论著

一次性子镜辅助肠道支架置入术在急性恶性结直肠梗阻中的应用价值(含视频) …… 722
王远志　周本刚　刘邦杰　姚光怀　李贵庆　李瑶瑶　薛峰　周明　丁岩冰

直肠良性淋巴滤泡性息肉15例的临床及内镜下表现分析 …… 726
吕小燕　张国霞　孟春丽　任洪波　李国栋

病例报道

内镜全层切除术治疗与系膜粘连的降结肠间质瘤1例 …… 731
周慧慧　马翠梅　赵京平　张曜文
超声内镜引导下经胃壁穿刺引流治疗胰腺假性囊肿合并继发性布-加综合征1例 …… 734
陈桂豪　欧阳博文　钟小生　陈彦辰　吴祥
内镜下阑尾残株腺瘤切除1例(含视频) …… 738
王伊凡　李群　刘晓峰

综　　述

电子染色内镜技术提升结肠镜检查质量的研究进展 …… 741
卫佳慧　徐庶怀　张桓伟　隋向宇　张颂　李兆申　赵胜兵　柏愚
超声内镜在肝脏疾病中的诊治进展 …… 746
王雅婷　朱新影　赵东强
贲门失弛缓症患者经口内镜下肌切开术后胃食管反流病的相关研究进展 …… 752
陈出新　吴红　王佳颖　汤凤婷　汤善宏

读者·作者·编者

《中华消化内镜杂志》2025年可直接使用英文缩写的常用词汇 …… 706
更正 …… 714
插页目次 …… 737

本刊稿约见第42卷第1期第82页、第7期第586页

本期责任编辑　许文立

本刊编辑部工作人员联系方式

唐涌进，Email：tang@xhnj.com
朱　悦，Email：zhuyue@xhnj.com
周　昊，Email：zhou@xhnj.com
钱　程，Email：qian@xhnj.com
顾文景，Email：gwj@xhnj.com
许文立，Email：xwl@xhnj.com

本刊投稿方式

登录《中华消化内镜杂志》官方网站http://www.zhxhnjzz.com进行在线投稿。


唐涌进


周　昊


顾文景


朱　悦


钱　程


许文立

（扫码添加编辑企业微信）

·综述·

电子染色内镜技术提升结肠镜检查质量的研究进展

卫佳慧[1]　徐庶怀[1]　张桓伟[1]　隋向宇[1,2]　张颂[1,3]　李兆申[1,2,3]　赵胜兵[1,2,3]　柏愚[1,2,3]

[1]海军军医大学第一附属医院消化内科，上海 200433；[2]海军军医大学第一附属医院消化内镜中心，上海 200433；[3]国家消化系统疾病临床医学研究中心，上海 200433

通信作者：赵胜兵，Email：zhaoshengbing@hotmail.com；柏愚，Email：baiyu1998@hotmail.com

【提要】 结直肠癌是常见的消化道恶性肿瘤，结肠镜检查是结直肠癌筛查的重要手段，高质量的结肠镜检查对提高结直肠癌及其癌前病变检出率，降低结直肠癌发病率及死亡率有着重要价值。近年来，随着电子染色内镜的发展，越来越多的研究探讨了这些新技术对于提升结肠镜检查质量的影响。本文就电子染色内镜技术在提升结肠镜检查质量方面的研究进展进行了综述。

【关键词】 结直肠肿瘤；　结直肠癌；　癌前病变；　电子染色内镜；　质量控制

基金项目：国家博士后创新人才支持计划（BX20230482）；国家自然科学基金（82170567，82300627）；上海市优秀学术/技术带头人计划（22XD1425000）；上海市教委与上海市教育发展基金“曙光”计划（19SG30）；上海市自然科学基金面上项目（23ZR1478700）；上海市启明星培育计划扬帆专项（23YF1458600）；上海市教委与上海市教育发展基金晨光计划（22CGA42）

Research progress in electronic chromoendoscopy to improve colonoscopy quality

Wei Jiahui[1], Xu Shuhuai[1], Zhang Huanwei[1], Sui Xiangyu[1,2], Zhang Song[1,3], Li Zhaoshen[1,2,3], Zhao Shengbing[1,2,3], Bai Yu[1,2,3]

[1] Department of Gastroenterology, The First Affiliated Hospital of Naval Medical University, Shanghai 200433, China; [2] Digestive Endoscopy Center, The First Affiliated Hospital of Naval Medical University, Shanghai 200433, China; [3] National Clinical Research Center for Digestive Diseases, Shanghai 200433, China

Corresponding author: Zhao Shengbing, Email: zhaoshengbing@hotmail.com; Bai Yu, Email: baiyu1998@hotmail.com

结直肠癌是全球第三大常见癌症，也是癌症相关死亡的第二大原因。近年来随着我国饮食结构和生活方式的西方化，结直肠癌发病率与患病率迅速升高，已逐渐成为最常见的消化系统恶性肿瘤，其发病率和死亡率在恶性肿瘤中分别居于第2位和第5位[1]。

研究报道70%的散发性结直肠癌通过“腺瘤—癌”的途径发展而来[2]，因此切除腺瘤是预防结直肠癌的重要手段。虽然结肠镜检查是早期筛查结直肠癌的重要手段，但并不能完全避免肠癌发生，肠镜后仍有47%的患者有患肠癌的风险，即所谓的间期结直肠癌[3]。大量研究数据表明，腺瘤漏诊是发生间期结直肠癌的主要原因[4]。同时，近期有研究报道，结直肠癌癌变机制除了传统腺瘤癌变途径之外，以无蒂锯齿状病变为主的锯齿状病变也可通过锯齿状途径发生癌变，这占到结直肠癌的15%~30%，并且也是间期结直肠癌发生的原因之一[5]。因此，提升结肠镜检查质量，从而提高腺瘤与无蒂锯齿状病变检出率，降低漏诊率，对结直肠癌防治具有重要意义。

临床实践中，结肠镜检查质量受多种因素影响，如内镜设备、操作者经验、肠道清洁度等。随着电子染色内镜技术的发展，结肠镜检查在质量控制方面取得了重大进展。目前，临床上常用的电子染色内镜或技术主要包括：窄带光成像（narrow band imaging，NBI）技术、富士智能分光染色内镜（Fujinon intelligent chromoendoscopy，FICE）、高清智能电子染色内镜（I-Scan）、蓝光成像（blue laser imaging，BLI）技术、

DOI：10.3760/cma.j.cn321463-20240516-00226

收稿日期　2024-05-16　　**本文编辑**　顾文景

引用本文：卫佳慧，徐庶怀，张桓伟，等. 电子染色内镜技术提升结肠镜检查质量的研究进展[J]. 中华消化内镜杂志，2025，42(9)：741-745. DOI：10.3760/cma.j.cn321463-20240516-00226.

www.zhxhnjzz.com

联动成像(linked color imaging,LCI)技术、构造与色彩强调成像(texture and color enhancement imaging,TXI)技术、光电复合染色成像技术(versatile intelligent staining technology,VIST)和分光染色成像(compound band imaging,CBI)技术等。本文就电子染色内镜及技术在结肠镜质控领域的研究进展作一综述。

一、高质量结肠镜检查

高质量结肠镜检查是提高早期结直肠癌及其癌前病变检出的关键。为优化结肠镜检查质量,美国胃肠病学协会(American College of Gastroenterology,ACG)发布了结肠镜检查质控指标,包括腺瘤检出率、盲肠插管率、退镜时间等[6]。腺瘤检出率是指接受结肠镜筛查的一般风险人群中腺瘤检出的比例,是结肠镜检查的核心质控指标,其他腺瘤指标有结肠镜平均腺瘤数和阳性结肠镜平均腺瘤数。研究表明,内镜医师的腺瘤检出率每增加1%,间期结直肠癌的发生风险可降低3%,致死性间期结直肠癌降低5%[7]。目前ACG临床指南建议最低腺瘤检出率男性为30%,女性为20%[2]。尽管腺瘤检出率是反映结肠镜检查质量的一个公认指标,但仅依据其进行质量控制还不够全面,腺瘤检出率不能区分进展期腺瘤或非进展期腺瘤,而进展期腺瘤具有更高的结直肠癌发生风险,且两者的随访监测策略也有所不同。

间期结直肠癌可从锯齿状病变发展而来,而腺瘤检出率不包含锯齿状病变的检出情况。近年来,有学者提出可将近端锯齿状息肉检出率作为结肠镜检查质量指标。来自荷兰的一项人群大规模研究表明,内镜医师的近端锯齿状息肉检出率与结肠镜检查后间期结直肠癌风险成反比,近端锯齿状息肉检出率每增加1%,结肠镜检查后间期结直肠癌风险降低7%(*HR*=0.93,95%*CI*:0.90~0.95,*P*<0.001)[8]。一项来自奥地利的纳入229 729例肠镜筛查者的回顾性研究显示,腺瘤检出率与近端锯齿状息肉检出率均与间期结直肠癌死亡率显著相关,在高腺瘤检出率的基础上进一步提升近端锯齿状息肉检出率可能改善筛查人群间期结直肠癌风险[9]。目前尚未进行大型前瞻性研究来证实锯齿状息肉检出率与结肠癌风险之间的关系,锯齿状息肉检出率是否可作为潜在的结肠镜质控指标仍需进一步研究证实。

二、电子染色内镜技术

1.NBI:NBI是目前应用最广泛的电子染色技术之一。该技术利用滤镜将普通光线中的红光过滤,只保留415 nm的蓝光和540 nm的绿光,以增加血管的对比度,能清晰显示组织毛细血管。NBI使光照深度局限在组织浅层,故对黏膜层和黏膜下层的结构可以清晰显示。

第一代NBI于2006年推出,由于亮度较低,生成的图像并不理想。一项纳入7项研究2 936例患者的荟萃分析显示,第一代NBI与白光内镜(white light endoscopy,WLE)在腺瘤检出率方面的差异无统计学意义(36%比34%,*RR*=1.06,95%*CI*:0.97~1.16)[10]。第二代NBI提供了比第一代亮2倍的图像,因此提高了黏膜的可见性。在一项随机对照试验(randomized controlled trial,RCT)中,Leung等[11]使用高清白光内镜(high definition white light endoscopy,HD-WLE)和第二代NBI进行串联结肠镜检查,结果显示,与HD-WLE相比,第二代NBI(HQ190)能显著提高腺瘤检出率(48.3%比34.4%,*P*=0.01)。一项包含11项研究的荟萃分析中,有3项研究使用了第二代NBI技术,结果表明,与WLE相比,第二代NBI的腺瘤检出率显著增加(*OR*=1.14,95%*CI*:1.01~1.29,*P*=0.04),尤其是当肠道准备充分时,NBI观察对于发现腺瘤更加有帮助[12]。

一项荟萃分析的亚组分析结果显示,NBI对包括无蒂锯齿状病变在内的非腺瘤性息肉的镜下诊断具有积极意义(*OR*=1.35,95%*CI*:1.05~1.74,*P*=0.02)[12]。此外,在一项比较NBI与LCI的RCT中,NBI组的息肉检出率(71.3%比55.9%,*P*=0.008)和锯齿状病变检出率(34.6%比22.1%,*P*=0.05)更高[13]。然而,最近一项主要终点设定为无蒂锯齿状病变检出率的RCT提示,NBI相较于WLE有提高近端结肠无蒂锯齿状病变检出率趋势,但差异无统计学意义(51%比39%,*P*=0.085),可能是由于受到了样本量的限制[14]。因此,目前的证据表明,NBI可以作为WLE的一种重要的辅助工具,来提高无蒂锯齿状病变检出率。

欧美及日本专家提出NBI国际结直肠息肉内镜分型(NICE分型),因具有不依赖于放大内镜、简便易操作和准确率高的特点而受到广泛关注。尽管NICE分型的诊断准确率很高,但仅在一小部分病例中有用。因此,日本NBI专家小组分类(JNET分型)进一步将腺瘤性病变(NICE分型Ⅱ型)细分为2A型和2B型,以统一和促进全球公认的分类,其中2A型为低级别上皮内瘤变,2B型包括高级别上皮内腺瘤和浅层黏膜下浸润癌[15]。NBI作为一种先进的内镜成像技术,可增强黏膜表面结构和微血管细节的可视化。第三代NBI的推出是当前内镜实践的突破,需要建立进一步的证据。

2.FICE:FICE系统基于光谱图像处理技术,从视频处理器获取普通的内镜图像,并对给定波长介于400~695 nm之间的光进行处理。FICE系统具有10个预编程设置,内镜医师可以根据病变情况选择最佳波长。

目前FICE对于结肠息肉检出方面的相关研究较少。尽管在一项研究中FICE对所有息肉的漏诊率明显低于WLE(24%比46%,*P*=0.03)[16],但在大多数研究中,与WLE相比,FICE并未显著提升腺瘤检出率或降低腺瘤漏诊率。Chung等[17]纳入1 650例受试者,进行了一项随机串联结肠镜试验,研究结果表明,与WLE相比,NBI和FICE并没有明显增加腺瘤检出率(37%比35%比36%,*P*=0.591),3组间腺瘤漏诊率差异也无统计学意义(22.9%比26.0%比20.8%,*P*=0.300)。Omori等[18]探索了FICE与第二代结肠胶囊内镜结合用于结直肠息肉和肿瘤检查的效果,结果表明,FICE与第二代结肠胶囊内镜结合提高了除腺癌、≥10 mm息肉和隆起息肉之外的所有结直肠息肉和肿瘤的检出率。一项在越南进行的研究测试了FICE在区分肿瘤性息肉和非肿瘤性息肉方面的诊断能力,研究表明,FICE的敏感度为

www.zhxhnjzz.com

92.1%，特异度为68.5%，准确率为88.3%[19]。FICE技术可以改善息肉组织鉴别，避免不必要的活检，从而降低整体医疗负担和成本。综上所述，在提高息肉、腺瘤检出方面，FICE相较于WLE、NBI没有明显优势，但在预测息肉组织学性质方面，与NBI相当。

3.I-Scan：I-Scan是PENTAX新开发的图像增强内镜技术，提供与内镜图像的数字对比度。与FICE类似，I-Scan通过图像后处理提供黏膜表面和血管的增强图像，图像保持与传统WLE一样明亮。与NBI不同，红色仍然是所有I-Scan模式中的主要血管颜色。

一项纳入2 747例患者的荟萃分析发现，与高清结肠镜相比，任何模式下I-Scan的腺瘤检出率都有增加（43.4%比39.7%，*RR*=1.20，95%*CI*：1.06~1.34，*P*=0.003）[20]。Kidambi等[21]也得出相同结论，与HD-WLE相比，I-Scan组腺瘤检出率提高了9.4%，这种效果主要是由于其对右侧腺瘤、微小息肉和扁平息肉的检测有所提升。然而，Hong等[22]的一项RCT将各种I-Scan模式与高清白光结肠镜进行了比较，结果显示腺瘤检出率没有明显改善。

Lee等[23]比较了I-Scan和NBI在预测结直肠中-大型息肉的组织学方面的准确率，结果显示2种技术结果相当（75.8%比73.7%，*P*=0.744）。目前大部分研究都是采用为NBI技术开发的组织学分类系统来进行I-Scan的息肉组织学诊断。为了在使用I-Scan进行息肉的体内诊断时获得更准确的结果，需要开发标准化的组织学分类系统。同时，有必要进行更多的大型前瞻性研究评价使用I-Scan检测其他结直肠病变的作用，如锯齿状病变和右半结肠病变。

4.BLI和LCI：日本富士公司开发的蓝激光内镜系统，搭载2种不同波长的激光束，改变2个激光束的强度可以形成多种观察模式：BLI模式、亮蓝光成像（blue laser imaging-bright，BLI-bright）模式、LCI模式和WLE模式，从而可提供更明亮、清晰、具有立体感的图像，满足临床精细筛查、诊断的需求。

NBI不能清晰显示病变的微结构。FICE可以产生更明亮的图像，但肿瘤表面的微血管图案没有NBI那么清晰。BLI弥补了这两种技术的局限性，产生了结直肠肿瘤微血管和微结构的明亮、详细的图像。Rondonotti等[24]的研究表明，BLI在实时预测直径小于10 mm息肉的组织病理学方面优于HD-WLE。BLI腺瘤锯齿状息肉国际分类（BLI adenoma serrated international classification，BASIC）已在人工环境中创建和验证，显示出90%的高置信度息肉表征准确率[25]。Rondonotti等[26]的纳入333例接受结肠镜检查受试者的研究中，BASIC可对直径小于5 mm的息肉以89%（95%*CI*：85.9%~90.6%）的准确率进行分类。Koehn等[27]的研究发现，BLI的总体诊断准确率可从培训前的74.7%提升至培训后的85.4%（*P*<0.01）。一项随机串联试验指出，BLI-WLE组腺瘤漏诊率明显低于WLE-WLE组（1.6%比10.0%，*P*=0.001），但2组的腺瘤检出率相当[28]。目前，BLI在鉴别结直肠肿瘤与非肿瘤性病变方面具有良好的应用价值，但在提升腺瘤检出率方面还需进一步研究。

LCI是LASEREO内镜系统具有色彩增强功能的模式，采用与BLI-bright相同的短波长光，与白光相结合照射在黏膜表面，还可对色彩进行再度配置，从而更好识别微小色差。这种预处理和后处理的组合增强了结直肠病变和周围正常黏膜之间的色差。LCI显示息肉和炎症呈红色，而周围正常黏膜呈白色。故LCI可提高对结直肠细微病变的辨识度，有效减少漏诊和误诊。一项对静态图像进行的研究比较了LCI、WLE以及BLI-bright模式，研究表明，LCI改善了平坦型结直肠病变的可见性，LCI、BLI-bright和WLE的可见度评分分别为（3.36±0.72）分、（2.94±0.97）分和（2.74±1.08）分[29]。最近，Suzuki等[30]发表了一项大型多中心RCT的结果，结果显示，LCI组的腺瘤检出率较WLE组明显改善（58.7%比46.7%，*P*<0.01）。一项前瞻性随机串联试验研究表明，LCI组腺瘤漏诊率明显低于WLE组，尤其是小型腺瘤（23.4%比35.1%，*P*<0.001）和非息肉样病变（25.6%比37.9%，*P*<0.001）[31]。无蒂锯齿状病变多位于右半结肠，呈无蒂或扁平形态，更易漏诊，内镜切除风险高，易残留，恶变进展快。与WLE相比，LCI显示无蒂锯齿状病变的可见性评分较高（3.07分比2.36分，*P*<0.001）[32]。Suzuki等[30]的研究报道，与WLE相比，LCI的无蒂锯齿状病变检出率明显增加（4.8%比2.8%，*P*<0.01）。Li等[33]纳入844例患者的RCT报道了相似结果，LCI组无蒂锯齿状病变检出率明显高于WLE组（11.3%比5.9%，*P*=0.004）。总之，以上研究可以看出，LCI在检测结直肠病变，特别是息肉和腺瘤方面的有效性，尤其可提高扁平病变、无蒂锯齿状病变的检出率。

5.TXI：TXI是奥林巴斯新开发的一种图像增强内镜技术，对图像进行分割后分别增强其纹理和亮度，然后再将单独的图像重新合并在一起，附加的色调增强可以更清楚地界定细微的组织差异。其中TXI-1模式使用色调增强，TXI-2模式使用纹理增强和亮度增强。通过使用图像处理来校正WLE的暗部分，并突出显示凹凸的结构和颜色变化，从而优化白光图像的颜色、结构和亮度，提高了病变（包括炎症、扁平或凹陷病变）的可见性。

Tamai等[34]研究表明，与WLE和NBI相比，TXI能够更好地观察结直肠病变，尤其是扁平病变。Nishizawa等[35]报道TXI对锯齿状结直肠息肉（包括无蒂锯齿状病变）的可见性高于WLE。Sakamoto等[36]的多中心观察性研究中纳入了410例患者，结果显示TXI组腺瘤检出率和扁平息肉检出率分别为58.2%（95%*CI*：51.7%~64.6%）和66.2%（95%*CI*：59.8%~72.2%），WLE组则为46.8%（95%*CI*：40.2%~53.4%）和49.8%（95%*CI*：43.2%~56.4%），表明TXI提高了结直肠息肉和肿瘤性病变的检出率，尤其是非息肉样病变。在澳大利亚进行的一项多中心RCT中，相比WLE组，TXI组能增加腺瘤检出率（54.60%比40.99%，*P*=0.01）及平均腺瘤检出个数（1.71个比0.94个，*P*<0.01），尤其是对扁平息肉和右侧息

www.zhxhnjzz.com

肉的检出，对于扁平息肉，TXI 组平均腺瘤检出个数为 0.58 个，而 WLE 组为 0.24 个（P<0.01），对于右侧息肉，TXI 组平均腺瘤检出个数为 1.13 个，而 WLE 组为 0.73 个（P=0.03）[37]。在 Antonelli 等[38]开展的一项国际多中心 RCT 中，得出与前者相同的结论。

从理论而言，TXI 可以提升图像亮度和对比度，有助于改善对细微和混浊样病变的检出，有望提高无蒂锯齿状病变检出率。然而，在目前研究中，TXI 组的无蒂锯齿状病变检出率有高于 WLE 组的趋势（10.4% 比 6.8%），但差异无统计学意义[37]。在一项观察性研究中，相比 WLE 组，TXI 组无蒂锯齿状病变的漏诊率比 WLE 更低，然而，由于样本量有限，置信区间范围非常宽，并且 2 组之间重叠，未能提供更多有价值的结论[36]。一项荟萃分析显示，TXI 在无蒂锯齿状病变检测方面优于 WLI（RR=1.44，95%CI：1.02~2.02）[39]。目前仍需多中心的大型 RCT 来得出明确结论。

6. 国产内镜的电子染色技术：近年来，国产内镜也得到了高速发展，在光学诊断方面进步显著。开立医疗 VIST 在强调浅层黏膜结构的同时，保证照明亮度和提升浅层微血管与中层血管颜色对比度，使病变边界更清晰，适于在近距离下进行病灶精确观察，有助于结直肠病变的检出。张林等[40]以 200 例患者为观察对象，分析评估了 VIST 对于结直肠直径小于 2 cm 的息肉样病变的诊断价值，结果显示，VIST 组对于管状腺瘤、绒毛状腺瘤、上皮内瘤变和早期癌等的病理诊断符合率显著高于 WLE 组（P<0.05）。澳华 CBI 通过 440 nm 波长蓝光和 540 nm 波长绿光结合的复合光实现对血管和浅表纤维结构的光学染色，使内镜医师在常规白光观察时也不会错过细小的早期病变，原理与 NBI 技术相似。国内一项研究报道，CBI 内镜应用 NICE 分型诊断结直肠微小肿瘤性息肉的准确率、敏感度、特异度、阳性预测值和阴性预测值分别为 83.6%、79.3%、86.7%、81.5% 和 85.1%[41]。何小建等[42]以 307 例患者为观察对象，比较 CBI 组和 WLE 组患者息肉检出率，结果显示，CBI 组患者结肠息肉总体检出率为 44.2%，明显高于 WLE 组的 30.5%（P=0.013）。

三、结语

结肠镜检查是结直肠癌筛查的重要手段，高质量结肠镜检查对改善腺瘤检出率和降低间期结直肠癌的发生率至关重要。因此，结肠镜检查质量控制应该作为结直肠早期癌筛查工作的重点方向之一，伴随着结直肠癌发病率的升高，更应当加强结肠镜检查质量控制。国内外多项研究提示电子染色内镜技术在结直肠腺瘤、无蒂锯齿状病变等癌前病变的检出和鉴别方面具有一定的改善作用，对提升结肠镜质量具有重要意义。但电子染色内镜技术在改善结肠镜质控的优势还存在争议，仍需进一步开展多中心、大样本研究来为临床实践提供依据。随着人工智能的出现以及与电子染色内镜技术的结合，在此领域有更多的研究在开展，可能会显著影响筛查和监测结肠镜检查的未来。

利益冲突　所有作者声明不存在利益冲突

参 考 文 献

[1] Sung H, Ferlay J, Siegel RL, et al. Global cancer statistics 2020: Gl0bocan estimates of incidence and mortality worldwide for 36 cancers in 185 countries[J]. CA Cancer J Clin, 2021, 71(3):209-249. DOI: 10.3322/caac.21660.

[2] Shaukat A, Kahi CJ, Burke CA, et al. ACG clinical guidelines: colorectal cancer screening 2021[J]. Am J Gastroenterol, 2021, 116(3): 458-479. DOI: 10.14309/ajg.0000000000001122.

[3] Zauber AG, Winawer SJ, O′Brien MJ, et al. Colonoscopic polypectomy and long-term prevention of colorectal-cancer deaths[J]. N Engl J Med, 2012, 366(8):687-696. DOI: 10.1056/NEJMoa1100370.

[4] Robertson DJ, Lieberman DA, Winawer SJ, et al. Colorectal cancers soon after colonoscopy: a pooled multicohort analysis [J]. Gut, 2014, 63(6): 949-956. DOI: 10.1136/gutjnl-2012-303796.

[5] Nguyen LH, Goel A, Chung DC. Pathways of colorectal carcinogenesis[J]. Gastroenterology, 2020, 158(2): 291-302. DOI: 10.1053/j.gastro.2019.08.059.

[6] Rex DK, Petrini JL, Baron TH, et al. Quality indicators for colonoscopy[J]. Am J Gastroenterol, 2006, 101(4): 873-885. DOI: 10.1111/j.1572-0241.2006.00673.x.

[7] Corley DA, Jensen CD, Marks AR, et al. Adenoma detection rate and risk of colorectal cancer and death[J]. N Engl J Med, 2014, 370(14):1298-1306. DOI: 10.1056/NEJMoa1309086.

[8] van Toledo D, IJspeert J, Bossuyt P, et al. Serrated polyp detection and risk of interval post-colonoscopy colorectal cancer: a population-based study[J]. Lancet Gastroenterol Hepatol, 2022, 7(8): 747-754. DOI: 10.1016/S2468-1253(22)00090-5.

[9] Zessner-Spitzenberg J, Waldmann E, Jiricka L, et al. Comparison of adenoma detection rate and proximal serrated polyp detection rate and their effect on post-colonoscopy colorectal cancer mortality in screening patients[J]. Endoscopy, 2023, 55(5):434-441. DOI: 10.1055/a-1974-9979.

[10] Dinesen L, Chua TJ, Kaffes AJ. Meta-analysis of narrow-band imaging versus conventional colonoscopy for adenoma detection[J]. Gastrointest Endosc, 2012, 75(3): 604-611. DOI: 10.1016/j.gie.2011.10.017.

[11] Leung WK, Lo OS, Liu KS, et al. Detection of colorectal adenoma by narrow band imaging (HQ190) vs. high-definition white light colonoscopy: a randomized controlled trial[J]. Am J Gastroenterol, 2014, 109(6): 855-863. DOI: 10.1038/ajg.2014.83.

[12] Atkinson N, Ket S, Bassett P, et al. Narrow-band imaging for detection of neoplasia at colonoscopy: a meta-analysis of data from individual patients in randomized controlled trials[J]. Gastroenterology, 2019, 157(2): 462-471. DOI: 10.1053/j.gastro.2019.04.014.

[13] Leung WK, Guo CG, Ko M, et al. Linked color imaging versus narrow-band imaging for colorectal polyp detection: a prospective randomized tandem colonoscopy study[J]. Gastrointest Endosc, 2020, 91(1):104-112.e5. DOI: 10.1016/j.gie.2019.06.031.

[14] Rex DK, Clodfelter R, Rahmani F, et al. Narrow-band imaging versus white light for the detection of proximal colon serrated lesions: a randomized, controlled trial[J]. Gastrointest Endosc, 2016, 83(1):166-171. DOI: 10.1016/j.gie.2015.03.1915.

www.zhxhnjzz.com

[15] Sano Y, Tanaka S, Kudo SE, et al. Narrow-band imaging (NBI) magnifying endoscopic classification of colorectal tumors proposed by the Japan NBI Expert Team[J]. Dig Endosc, 2016, 28(5):526-533. DOI: 10.1111/den.12644.

[16] Kiriyama S, Matsuda T, Nakajima T, et al. Detectability of colon polyp using computed virtual chromoendoscopy with flexible spectral imaging color enhancement[J]. Diagn Ther Endosc, 2012, 2012:596303. DOI: 10.1155/2012/596303.

[17] Chung SJ, Kim D, Song JH, et al. Comparison of detection and miss rates of narrow band imaging, flexible spectral imaging chromoendoscopy and white light at screening colonoscopy: a randomised controlled back-to-back study[J]. Gut, 2014, 63(5): 785-791. DOI: 10.1136/gutjnl-2013-304578.

[18] Omori T, Jodai Y, Maeda K, et al. Prospective study of diagnostic yields of flexible spectral imaging color enhancement installed in colon capsule endoscopy for colorectal polyps and tumors[J]. Gastrointest Endosc, 2024, 99(2):245-253.e2. DOI: 10.1016/j.gie.2023.09.002.

[19] Pham NB, Vu KT, Nguyen NH, et al. Magnifying chromoendoscopy with flexible spectral imaging color enhancement, indigo carmine, and crystal violet in predicting the histopathology of colorectal polyps: diagnostic value in a scare-setting resource[J]. Gastroenterol Res Pract, 2022, 2022: 6402904. DOI: 10.1155/2022/6402904.

[20] Aziz M, Ahmed Z, Haghbin H, et al. Does i-scan improve adenoma detection rate compared to high-definition colonoscopy? A systematic review and meta-analysis[J]. Endosc Int Open, 2022, 10(6): E824-831. DOI: 10.1055/a-1794-0346.

[21] Kidambi TD, Terdiman JP, El-Nachef N, et al. Effect of i-scan electronic chromoendoscopy on detection of adenomas during colonoscopy[J]. Clin Gastroenterol Hepatol, 2019, 17(4): 701-708.e1. DOI: 10.1016/j.cgh.2018.06.024.

[22] Hong SN, Choe WH, Lee JH, et al. Prospective, randomized, back-to-back trial evaluating the usefulness of i-scan in screening colonoscopy[J]. Gastrointest Endosc, 2012, 75(5): 1011-1021.e2. DOI: 10.1016/j.gie.2011.11.040.

[23] Lee JS, Jeon SW, Kwon YH. Comparative study of narrow-band imaging and i-scan for predicting the histology of intermediate-to-large colorectal polyps: a prospective, randomized pilot study[J]. Clin Endosc, 2021, 54(6):881-887. DOI: 10.5946/ce.2020.257.

[24] Rondonotti E, Paggi S, Amato A, et al. Blue-light imaging compared with high-definition white light for real-time histology prediction of colorectal polyps less than 1 centimeter: a prospective randomized study[J]. Gastrointest Endosc, 2019, 89(3): 554-564. e1. DOI: 10.1016/j.gie.2018.09.027.

[25] Hassan C, Bisschops R, Bhandari P, et al. Predictive rules for optical diagnosis of < 10-mm colorectal polyps based on a dedicated software[J]. Endoscopy, 2020, 52(1): 52-60. DOI: 10.1055/a-0995-0084.

[26] Rondonotti E, Hassan C, Andrealli A, et al. Clinical validation of BASIC classification for the resect and discard strategy for diminutive colorectal polyps[J]. Clin Gastroenterol Hepatol, 2020, 18(10):2357-2365.e4. DOI: 10.1016/j.cgh.2019.12.028.

[27] Koehn C, Rex DK, Allen J, et al. Optical diagnosis of colorectal polyps using novel blue light imaging classification among trainee endoscopists[J]. Dig Endosc, 2022, 34(1): 191-197. DOI: 10.1111/den.14050.

[28] Shimoda R, Sakata Y, Fujise T, et al. The adenoma miss rate of blue-laser imaging vs. white-light imaging during colonoscopy: a randomized tandem trial[J]. Endoscopy, 2017, 49(2):186-190. DOI: 10.1055/s-0042-118450.

[29] Suzuki T, Hara T, Kitagawa Y, et al. Linked-color imaging improves endoscopic visibility of colorectal nongranular flat lesions[J]. Gastrointest Endosc, 2017, 86(4): 692-697. DOI: 10.1016/j.gie.2017.01.044.

[30] Suzuki S, Aniwan S, Chiu HM, et al. Linked-color imaging detects more colorectal adenoma and serrated lesions: an international randomized controlled trial[J]. Clin Gastroenterol Hepatol, 2023, 21(6): 1493-1502. e4. DOI: 10.1016/j.cgh.2022.10.021.

[31] Hasegawa I, Yamamura T, Suzuki H, et al. Detection of colorectal neoplasms using linked color imaging: a prospective, randomized, tandem colonoscopy trial[J]. Clin Gastroenterol Hepatol, 2021, 19(8): 1708-1716. e4. DOI: 10.1016/j.cgh.2021.04.004.

[32] Murakami T, Kamba E, Nomura K, et al. Linked color imaging improves visibility of colorectal serrated lesion by high color contrast to surrounding mucosa[J]. Dig Endosc, 2022, 34(7): 1422-1432. DOI: 10.1111/den.14374.

[33] Li J, Zhang D, Wei Y, et al. Colorectal sessile serrated lesion detection using linked color imaging: a multicenter, parallel randomized controlled trial[J]. Clin Gastroenterol Hepatol, 2023, 21(2):328-336.e2. DOI: 10.1016/j.cgh.2022.03.033.

[34] Tamai N, Horiuchi H, Matsui H, et al. Visibility evaluation of colorectal lesion using texture and color enhancement imaging with video[J]. DEN Open, 2022, 2(1): e90. DOI: 10.1002/deo2.90.

[35] Nishizawa T, Toyoshima O, Yoshida S, et al. TXI (texture and color enhancement imaging) for serrated colorectal lesions[J]. J Clin Med, 2021, 11(1):119. DOI: 10.3390/jcm11010119.

[36] Sakamoto T, Ikematsu H, Tamai N, et al. Detection of colorectal adenomas with texture and color enhancement imaging: multicenter observational study[J]. Dig Endosc, 2023, 35(4):529-537. DOI: 10.1111/den.14480.

[37] Young E, Rajagopalan A, Tee D, et al. Texture and color enhancement imaging improves colonic adenoma detection: a multicenter randomized controlled trial[J]. Gastroenterology, 2024, 166(2):338-340.e3. DOI: 10.1053/j.gastro.2023.10.008.

[38] Antonelli G, Bevivino G, Pecere S, et al. Texture and color enhancement imaging versus high definition white-light endoscopy for detection of colorectal neoplasia: a randomized trial[J]. Endoscopy, 2023, 55(12): 1072-1080. DOI: 10.1055/a-2129-7254.

[39] Wei J, Zhao S, Bai Y. Impact of texture and color enhancement imaging on adenoma and sessile serrated lesion detection: much more to explore[J]. Gastroenterology, 2024, 167(2):413-414. DOI: 10.1053/j.gastro.2024.01.014.

[40] 张林, 侯艳红, 孟迪, 等. 国产光电复合染色成像技术在结肠小于 2 cm 息肉样病变诊断中的临床应用[J]. 现代消化及介入诊疗, 2020, 25(11): 1531-1534. DOI: 10.3969/j.issn.1672-2159.2020.11.029.

[41] 谷硕, 高云杰, 赵韫嘉, 等. 国产分光内镜对结直肠微小息肉诊断价值的研究[J]. 胃肠病学, 2018, 23(7):405-409.

[42] 何小建, 李海涛, 柳刚, 等. 复合分光染色内镜与普通内镜结肠息肉检出率的对比研究[J]. 中华消化内镜杂志, 2020, 37(10): 742-744. DOI: 10.3760/cma.j.cn321463-20190709-00417.

www.zhxhnjzz.com

JUMPCAN 济川药业

广 告

苏药广审(文)第251216-18726号
本广告仅供医学药学专业人士阅读



国药准字H20223027

仿制药一致性评价

新一代肠道清洁剂

肠镜检查豁然开朗

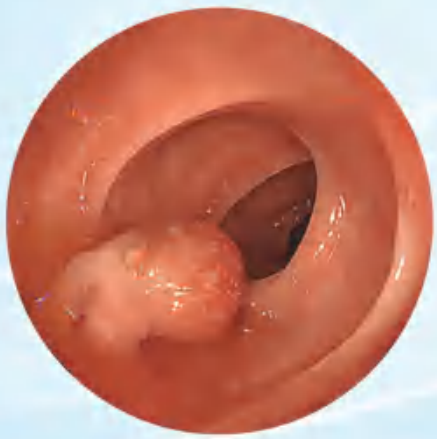

川倍清

硫酸镁钠钾口服用浓溶液

【适 应 症】本品适用于成人，用于任何需要清洁肠道的操作前的肠道清洁（如需要肠道可视化的操作包括内镜、放射性检查、外科手术）。
本品不用于治疗便秘。

【用法用量】分剂量（两日）用法

检查前或术前一天：

检查前或术前一天的傍晚（如下午18点），按照下文的说明用药：

· 将一瓶本品中的内容物倒入包装附带的杯子中，用水稀释至刻度线（即约为0.5升）。

· 患者饮用此稀释液后两小时内，再将水或澄清液体加入杯中，连饮两杯（即约为一升）。

检查或手术当天：

检查或手术当天早晨（夜间服药后10到12小时），重复前一天傍晚的服药方法：

· 将另一瓶本品中的内容物倒入包装附带的杯子中，用水稀释至刻度线（即约为0.5升）。

· 患者饮用此稀释液后两小时内，再将水或澄清液体加入杯中，连饮两杯（即约为一升）。

本品稀释溶液和随后的水或澄清液体的服用，在没有麻醉的情况下应在检查或手术前至少一小时之前完成。在麻醉的情况下，一般在检查或手术前至少两小时之前完成，同时遵照医生和麻醉师的指示。

检查或手术后：

为了补充在检查或手术准备阶段的液体流失，应鼓励患者随后饮用足够量的液体以保持充分的水合状态。

济川药业集团有限公司
JUMPCAN PHARMACEUTICAL GROUP CO., LTD.
地址：江苏省泰兴市大庆西路宝塔湾 邮政编码：225441
电话：400-118-9696 传真：0523-87606917

CMS 康哲药业 CHINA MEDICAL SYSTEM | 莱芙兰® LUMEBLUE®

本广告仅供医学药学专业人士阅读
粤药广审(文)第290610-02733号
批准文号:国药准字HJ20240037

广告

隐匿病变 及早发现



结肠镜提高病变检出率的便捷方案

适应症:
本品作为一种诊断剂，适用于在接受结肠镜检查筛查或监测的成人患者中增强结直肠病变的可视化

禁忌、不良反应，注意事项详见说明书

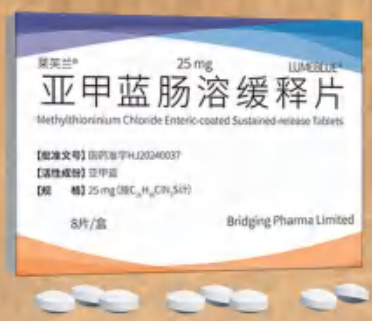

【生产企业】Cosmo S.p.A.
【中国唯一官方商业化合作伙伴】深圳市康哲药业有限公司

MB MMX DIFFICULT TO DETECT | Methylthioninium Chloride Enteric-coated Sustained-release Tablets

地址:深圳市南山区南头街道大新路198号创新大厦B座6-8楼 电话:0755-82416868 传真:0755-82416622 邮编:518052