中华医学会系列杂志

ISSN 1007-5232
CN 32-1463/R

中华消化内镜杂志®

ZHONGHUA XIAOHUA NEIJING ZAZHI

2025年8月 第42卷 第8期

CHINESE JOURNAL OF DIGESTIVE ENDOSCOPY

Volume 42 Number 8
August 2025

ISSN 1007-5232

中华消化内镜杂志®

CHINESE JOURNAL OF DIGESTIVE ENDOSCOPY

月刊　1996年8月改刊　第42卷　第8期　2025年8月20日出版


微信:xhnjxw


新浪微博

主　管
中国科学技术协会

主　办
中华医学会
100710,北京市东四西大街42号

编　辑
中华消化内镜杂志编辑委员会
210003,南京市紫竹林3号
电话:(025)83472831,83478997
传真:(025)83472821
Email:xhnj@xhnj.com
http://www.zhxhnjzz.com
http://www.medjournals.cn

总编辑
张澍田

编辑部主任
唐涌进

出　版
《中华医学杂志》社有限责任公司
100710,北京市东四西大街42号
电话(传真):(010)51322059
Email:office@cmaph.org

广告发布登记号
广登32010000093号

印　刷
江苏省地质测绘大队

发　行
范围:公开
国内:南京报刊发行局
国外:中国国际图书贸易集团有限公司
(北京399信箱,100048)
代号 M4676

订　购
全国各地邮政局
邮发代号 28-105

邮　购
中华消化内镜杂志编辑部
210003,南京市紫竹林3号
电话:(025)83472831
Email:xhnj@xhnj.com

定　价
每期25.00元,全年300.00元

中国标准连续出版物号
ISSN 1007-5232
CN 32-1463/R

2025年版权归中华医学会所有

未经授权,不得转载、摘编本刊文章,不得使用本刊的版式设计

除非特别声明,本刊刊出的所有文章不代表中华医学会和本刊编委会的观点

本刊如有印装质量问题,请向本刊编辑部调换

目　次

共识与指南

食管、胃及结直肠癌早筛早诊早治专家建议(2025年,上海) …… 589
国家消化系统疾病临床医学研究中心
国家消化内科专业医疗质量控制中心
免疫与炎症全国重点实验室

论　著

基于多特征拟合诊断胃褪色调肿瘤性病变的人工智能系统的构建和验证 …… 596
曾晓铨　董泽华　李艳霞　邓云超　于红刚　陈明锴

亚甲蓝染色透光法在早期胃癌内镜黏膜下剥离术标本诊断中的价值 …… 602
贾梅　刘揆亮　徐瑞　岳冰　高杨　梅雪　陈光勇

幽门螺杆菌阴性早期胃癌的内镜及临床病理特征分析 …… 608
王伟华　刘福国　周璇　褚宇宁　田宇彬

内镜下肌切开不同术式治疗贲门失弛缓症的临床效果比较 …… 616
李英凡　郭涛　李晓青　胡耀文　吴晰　蒋青伟　杨爱明

计算机辅助检测系统对胃癌前病变和瘤变检出率影响的单中心自身对照研究 …… 622
王雯　黄丽　吴练练　于红刚

机器人智能化内镜转运系统在消化内镜中心的应用效果 …… 628
白建荣　程君　王鑫　曹丽娜　李静怡　孙东东　王娟　贾晓丽
丛涛　季锐　左秀丽

优化饮食限制下2.0 L与1.5 L聚乙二醇结肠镜肠道准备质量的比较:一项多中心随机对照研究 …… 634
潘鹏　王玉萍　高君妍　李晓菲　季大年　李昊燃　柏愚

Meta分析

ATP生物荧光测定法检测软式内镜清洗消毒效果的meta分析 …… 639
赵灿　李隆松　韩珂　毕雅维　令狐恩强　柴宁莉

短篇论著

吸引器连接管联合胃镜可视性清除血凝块装置在上消化道大出血中的应用(含视频) …… 645
程俊　张俊君　张松　王亚洲　徐维田　高欣

115条外来内镜消毒前后微生物污染调查及建议 …… 649
骆孜　王缃兰　黄兴民　商任铎　张才庆　于红刚　刘军

病例报道

超声内镜引导一步法胆总管十二指肠吻合术治疗十二指肠腺癌2例 …… 653
陈燕　陈洁

胃错构瘤性内翻性息肉超声内镜动态观察1例 …… 655
王浩　张燕　刘虹　李国栋

多环牵引辅助内镜下切除阑尾口环周隆起型息肉样病变1例(含视频) …… 658
任剑珍　黄思霖　李博

综　　述

人工智能在胆胰疾病内镜诊治中的研究进展 …… 660
梁雅文　朱敏　翟亚奇　李明阳

结肠镜检查先端辅助装置研究进展 …… 665
刘叶婷　刘璐　高雪梅　申航　路璐　熊英

胰腺包裹性坏死内镜下坏死组织清除术的时机及技术进展 …… 669
李俊仪　张俊文

读者·作者·编者

《中华消化内镜杂志》2025年可直接使用英文缩写的常用词汇 …… 601

插页目次 …… 664

本刊稿约见第42卷第1期第82页、第7期第586页

本期责任编辑　朱悦

本刊编辑部工作人员联系方式

唐涌进，Email：tang@xhnj.com　　朱　悦，Email：zhuyue@xhnj.com

周　昊，Email：zhou@xhnj.com　　钱　程，Email：qian@xhnj.com

顾文景，Email：gwj@xhnj.com　　许文立，Email：xwl@xhnj.com

本刊投稿方式

登录《中华消化内镜杂志》官方网站http://www.zhxhnjzz.com进行在线投稿。


唐涌进


周　昊


顾文景


朱　悦


钱　程


许文立

（扫码添加编辑企业微信）

·论著·

幽门螺杆菌阴性早期胃癌的内镜及临床病理特征分析

王伟华[1]　刘福国[1]　周璇[2]　褚宇宁[3]　田宇彬[1]
[1]青岛大学附属医院消化内科，青岛 266000；[2]青岛大学附属医院病理科，青岛 266000；[3]青岛大学附属医院营养科，青岛 266000
通信作者：田宇彬，Email：tianzb@qdu.edu.cn

【摘要】　目的　分析幽门螺杆菌（*Helicobacter pylori*，*HP*）阴性早期胃癌的内镜及临床病理特征。**方法**　回顾性收集在青岛大学附属医院 2013 年 6 月至 2024 年 3 月诊断为早期胃癌的患者资料，按照 *HP* 阴性胃癌诊断标准纳入病例，分析 *HP* 阴性早期胃癌内镜下表现及组织病理学特点。**结果**　698 例早期胃癌患者中共有 29 例 *HP* 阴性胃癌，占同期早期胃癌的 4.2%。发病年龄为（59.9±10.0）岁，女性（69.0%，20/29）多于男性（31.0%，9/29），体重指数≥24 kg/m^2 占 69.0%（20/29），治疗方式中内镜黏膜下剥离术占 89.7%（26/29）。29 例患者有 30 处病灶，位于胃中部者居多（40.0%，12/30），其次是胃上部（36.7%，11/30），组织学类型中分化型占 73.3%（22/30）。胃泌酸腺腺瘤（oxyntic gland adenoma，OGA）/胃底腺型胃癌（gastric adenocarcinoma of fundic-gland type，GA-FG）13 处，7 处位于胃上部，6 处位于胃中部；胃底腺黏膜型胃癌（gastric adenocarcinoma of fundic-gland mucosa type，GA-FGM）2 处，全部位于胃上部；OGA/GA-FG 及 GA-FGM 白光内镜下表现为息肉样或小的黏膜下肿瘤样隆起，发白或发红病变均可见，表面有分支状扩张血管，OGA/GA-FG 中 8 处病灶边界线不清楚，GA-FGM 中 2 处边界线不清晰。小凹上皮型胃癌（gastric adenocarcinoma of foveolar-type，GA-FV）3 处，胃上、中、下部各 1 处，2 处白光内镜下表现为红色隆起型病灶。印戒细胞癌 5 处，1 处位于胃上部、1 处胃下部、3 处胃中部，白光内镜下表现为平坦或浅凹陷、发白或发红病变，3 处为边界清晰病灶。此外，幽门腺癌 4 处，低分化管状腺癌 3 处，后两者白光及窄带光成像内镜下表现与 *HP* 阳性早期胃癌无显著差别；未发现肠型腺癌。**结论**　*HP* 阴性早期胃癌具有独特的内镜和临床病理特点，女性多见，分化型占比居多，胃中上部多见隆起型病灶，OGA/GA-FG 类型居多。

【关键词】　胃镜检查；　幽门螺杆菌阴性胃癌；　早期胃癌；　临床病理学

Endoscopic and clinicopathological features of *Helicobacter pylori*-negative early gastric cancer

Wang Weihua[1], Liu Fuguo[1], Zhou Xuan[2], Chu Yuning[3], Tian Zibin[1]
[1]Department of Gastroenterology, The Affiliated Hospital of Qingdao University, Qingdao 266000, China; [2]Department of Pathology, The Affiliated Hospital of Qingdao University, Qingdao 266000, China; [3]Department of Nutrition, The Affiliated Hospital of Qingdao University, Qingdao 266000, China
Corresponding author: Tian Zibin, Email: tianzb@qdu.edu.cn

【Abstract】　Objective　To analyze the endoscopic and clinicopathological characteristics of *Helicobacter pylori* (*HP*)-negative early gastric cancer (EGC). **Methods**　A retrospective study was conducted on data of patients who were diagnosed as having EGC at the Affiliated Hospital of Qingdao University between June 2013 and March 2024. Cases meeting the diagnostic criteria for *HP*-negative status were included. Endoscopic findings and histopathological features of *HP*-negative EGC were systematically analyzed. **Results**　Among 698 EGC patients, 29 (4.2%) were identified as *HP*-negative. The age at

DOI：10.3760/cma.j.cn321463-20240625-00219
收稿日期　2024-06-25　　**本文编辑**　朱悦
引用本文：王伟华, 刘福国, 周璇, 等. 幽门螺杆菌阴性早期胃癌的内镜及临床病理特征分析[J]. 中华消化内镜杂志, 2025, 42(8): 608-615. DOI: 10.3760/cma.j.cn321463-20240625-00219.

www.zhxhnjzz.com

diagnosis was 59.9±10.0 years, with marked female predominance (69.0%, 20/29 VS 31.0% males, 9/29). A body mass index ≥24 kg/m^2 was observed in 69.0% (20/29). Regarding therapeutic approaches, endoscopic submucosal dissection was performed in 89.7% (26/29). Among the 29 patients with a total of 30 lesions, the majority were localized to the middle third of the stomach (40.0%, 12/30), or the upper third (36.7%, 11/30). Differentiated-type accounted for 73.3% (22/30) among the histological types, including 13 oxyntic gland adenoma (OGA) / gastric adenocarcinoma of fundic-gland type (GA-FG) (upper third: 7; middle third: 6), and 2 gastric adenocarcinomas of fundic-gland mucosa type (GA-FGM) (both upper third). White-light endoscopy revealed polypoid or small submucosal tumor-like protrusions with whitish or erythematous discoloration and characteristic branching dilated vessels on the surface. Among the OGA/GA-FG lesions, 8 exhibited indistinct demarcation lines (DL). Additionally, both GA-FGM lesions demonstrated poorly defined DL. Three gastric adenocarcinomas of foveolar-type (GA-FV) were identified (upper/middle/lower third: 1 each), with 2 presenting as erythematous elevated masses. Five signet ring cell carcinomas (upper/middle/lower third: 1/3/1) exhibited flat or shallow depressed morphology with whitish or erythematous discoloration under white-light endoscopy; 3 exhibited well-demarcated borders. Four pyloric gland adenocarcinomas and three poorly differentiated tubular adenocarcinomas showed no significant differences in endoscopic features on white-light and narrow-band imaging compared to *HP*-positive EGC. No intestinal-type adenocarcinomas were identified. **Conclusion** *HP*-negative EGC exhibit distinct endoscopic and clinicopathological characteristics, including female predominance and frequent differentiated histology, and upper/middle-third localization of elevated lesions, primarily OGA/GA-FG.

【**Key words**】 Gastroscopy; *Helicobacter pylori*-negative gastric cancer; Early gastric cancer; Clinicopathology

1994 年，世界卫生组织（World Health Organization，WHO）将幽门螺杆菌（*Helicobacter pylori*，*HP*）确定为致癌物[1]。Uemura 等[2]研究团队曾在文献中报道，胃癌只发生在有 *HP* 感染的胃黏膜中。然而，随着近几年生活条件、环境卫生的改变以及胃肠道内镜检查人数的逐年增加，有相关报道指出在未感染 *HP* 的胃黏膜背景下也会发生胃癌，被称为幽门螺杆菌阴性胃癌（*Helicobacter pylori*-negative gastric cancer，HPNGC），此类胃癌人数也呈上升趋势[3]。与 *HP* 阳性胃癌相比，HPNGC 仍较为罕见，但后者具有较为典型的内镜表现及病理特征[4]。本文结合相关文献回顾性分析并总结我院确诊 *HP* 阴性早期胃癌患者的内镜表现及病理特征，以此提高对 *HP* 阴性早期胃癌的关注和认识。

对象与方法

一、研究对象

本研究采取回顾性描述性研究方法，应用医渡云、HIS 系统回顾性收集青岛大学附属医院 2013 年 6 月至 2024 年 3 月确诊的早期胃癌患者资料。通过查阅电子病历或电话随访确认患者有无 *HP* 根除史。根据以往的研究，*HP* 阴性早期胃癌病例需符合下述至少 2 个标准：（1）病理诊断标准：根据更新的悉尼系统[5]对胃活组织检查标本或切除标本评估活动性炎症、萎缩和肠上皮化生，根据硝酸银染色法确定无 *HP* 感染；（2）内镜诊断标准：内镜下胃黏膜无萎缩，可见排列规则的集合小静脉（regular arrangement of collecting venules，RAC）[6]；（3）临床诊断标准：^{13}C 尿素呼气检测（urea breath test，UBT）阴性或血清胃蛋白酶原（pepsinogen，PG）Ⅰ>70 ng/mL、PGⅠ/Ⅱ>3.0[7]。结合本院的研究方法，*HP* 阴性早期胃癌病例纳入标准：无 *HP* 根除治疗史，满足 *HP* 阴性内镜诊断标准，同时满足病理诊断 *HP* 阴性标准和临床诊断 UBT 阴性。排除标准：（1）残胃癌、转移性胃癌或多发癌患者；（2）伴随其他危及生命的疾病患者。

二、研究方法

1. 临床、内镜及病理学特征评估及定义：归纳整理纳入研究患者的病例资料，包括年龄，性别，体重指数（body mass index，BMI），高血压、糖尿病病史，家族史，饮酒、吸烟史，癌胚抗原（carcinoembryonic antigen，CEA）、胃泌素释放前体水平，内镜下分型、部位、颜色、有无边界，治疗方式，组织学类型、分化程度、Lauren 分型、是否有淋巴结转移，以及随访情况。

CEA 水平纳入术前最后一次的检查结果。根据日本胃癌协会（Japanese Gastric Cancer Association，JGCA）制定的指南将肿瘤所在部位分为胃上、中、下 3 部分[8]。将病变按长径大小分为 2 个等级：小（≤20 mm）、大（>20 mm）。病变颜色按白光下观察分为红色、橘黄色、白色或与周围黏膜颜色相同。如病变经白光、窄带光成像（narrow-band imaging，NBI）或靛胭脂染色观察后，

www.zhxhnjzz.com

三者其一可见有清晰的边界线，则定义为有边界。根据巴黎内镜分类，将病变分为隆起型（0-Ⅰ型）、平坦型（0-Ⅱ型）及凹陷型（0-Ⅲ型）。0-Ⅱ型分为轻度隆起（0-Ⅱa型）、平坦（0-Ⅱb型）及轻度凹陷（0-Ⅱc型）[9]。将浸润深度分为黏膜层（mucosa，M）、黏膜下层（submucosa，SM）。根据《日本胃癌治疗指南2021（第6版）》将所有肿瘤分为分化型和未分化型，如发现黏膜下层有黏液腺癌细胞，则切除的标本被视为未分化类型[8]。患者按手术方式分为内镜黏膜下剥离术（endoscopic submucosal dissection，ESD）、外科手术型。随访方式为查阅住院病历、门诊病历以及电话随访等，随访内容为末次随访时间、术后有无复发或转移及生存状态。时间起点为确诊第1天，截止点为2024年3月31日。

2. 免疫组化方法及染色结果评估：部分活检标本、ESD切除标本、手术切除标本经3.7%中性甲醛溶液固定，常规切片和苏木精-伊红（hematoxylin-eosin，HE）染色。免疫组化染色使用的一抗包括黏蛋白（MUC5AC、MUC6、MUC2）、CD10、PG、H^+/K^+-ATPase、Syn、CgA、Ki-67和P53蛋白。当超过10%的肿瘤细胞被染色时，定义为肿瘤标志物阳性。

结　果

一、临床、内镜特征

共筛选出698例早期胃癌患者，其中*HP*阴性早期胃癌29例（4.2%），包括男9例、女20例，平均年龄59.9岁（38~78岁），平均BMI 25.44 kg/m²（20.78~32.00 kg/m²）。29例患者中11例有高血压病史，1例有糖尿病病史，2例有家族史，4例有饮酒史，7例有吸烟史，8例CEA阳性。9例进行胃泌素释放前体检查，有3例阳性；其余20例患者因个人原因未进行此项检查（表1）。28例患者为孤立性病灶，1例患者检出2处病灶，29例患者共有30处病灶，位于胃上部11处、中部12处、下部7处，肿瘤长径≤20 mm 22处、>20 mm 8处，巴黎分型为0-Ⅰ型3处、0-Ⅱ型27处、0-Ⅲ型0处，0-Ⅱ型中0-Ⅱa型16处、0-Ⅱb型1处、0-Ⅱc型7处、0-Ⅱa+Ⅱc型3处；有13处病灶边界不清晰，17处病灶可见较清晰边界（表2）。白光观察8处病灶发白、9处发红、3处略发红、10处为等色调。30处病灶中共29处进行了NBI观察，其中6处呈茶色改变。

表1　29例幽门螺杆菌阴性早期胃癌患者的基线特征

基线特征	结果
年龄（岁，$\bar{x}\pm s$）	59.9±10.0
性别[例（%）]	
男	9（31.0）
女	20（69.0）
体重指数[例（%）]	
<24 kg/m²	9（31.0）
≥24 kg/m²	20（69.0）
高血压病史[例（%）]	11（37.9）
糖尿病病史[例（%）]	1（3.4）
家族史[例（%）]	2（6.9）
饮酒史[例（%）]	4（13.8）
吸烟史[例（%）]	7（24.1）
癌胚抗原阳性[例（%）]	8（27.6）
治疗方式[例（%）]	
内镜黏膜下剥离术	26（89.7）
外科手术	3（10.3）

表2　30处幽门螺杆菌阴性早期胃癌病灶的临床病理特征[处（%）]

临床病理特征	结果
位置	
胃上部	11（36.7）
胃中部	12（40.0）
胃下部	7（23.3）
长径	
≤20 mm	22（73.3）
>20 mm	8（26.7）
巴黎分型	
0-Ⅰ型	3（10.0）
0-Ⅱ型	27（90.0）
0-Ⅲ型	0（0.0）
边界线	
清晰	17（56.7）
不清晰	13（43.3）
浸润深度	
M	22（73.3）
SM1	6（20.0）
SM2	2（6.7）
组织学类型	
分化型	22（73.3）
未分化型	8（26.7）

注：M指黏膜层；SM1指浸润黏膜下层<500 μm；SM2指浸润黏膜下层≥500 μm

二、病理学特征、免疫组化结果

30处病灶病理类型分化型22处、未分化型8处。分化型按照肿瘤来源分类：幽门腺癌4处，胃泌酸腺腺瘤（oxyntic gland adenoma，OGA）/胃底腺

www.zhxhnjzz.com

型胃癌(gastric adenocarcinoma of fundic-gland type, GA-FG) 13 处，胃底腺黏膜型胃癌(gastric adenocarcinoma of fundic-gland mucosa type, GA-FGM) 2 处，小凹上皮型胃癌(gastric adenocarcinoma of foveolar-type, GA-FV) 3 处，无肠型腺癌。未分化型包括印戒细胞癌 5 处，低分化管状腺癌 3 处。

OGA/GA-FG 病灶胃底腺形态不规则，腺体呈管状、筛状或迷路样结构，细胞伴不典型性，大部分呈泌酸腺腺瘤形态，边缘较规则；肿瘤细胞主要由分化程度高的柱状细胞组成，主细胞最为多见，胞质嗜碱性，呈淡蓝色，细胞核可见增大，部分可见细胞核上移，核异型性不明显。免疫组化：主细胞型肿瘤细胞 MUC6(+)、PG(+)，MUC2(-)、MUC5AC(+)；壁细胞型肿瘤 H^+/K^+-ATPase(+)；混合型 PG(+)，H^+/K^+-ATPase(+)；Ki-67 增殖指数较低，P53 无过表达(图 1)。

2 处 GA-FGM 可见部分腺体突破黏膜肌浸润黏膜下层，表层肿瘤细胞伴小凹上皮分化并高级别上皮内瘤变，侵达黏膜下垂直距离<50 μm。免疫组化：MUC5AC(+)，MUC-6(+)，H^+/K^+-ATPase(+)，PG(+)，CD10(-)，CDX-2(-)(图 2)。

3 处 GA-FV 病灶均为低异型度分化型癌，腺瘤样腺体，管状结构，肿瘤细胞核极性丧失，大多数呈圆形。免疫组化表达胃型：MUC5AC(+)，MUC6(+)，Ki-67 高表达，P53 野生型(图 3)。

未分化型多为印戒细胞癌，胞质内的黏液增多将细胞核挤到边缘，显微镜下示印戒状，除了没有萎缩、肠化和炎症细胞的黏膜背景之外，与 *HP* 阳性胃癌中此类型无明显差异。

三、内镜特点

29 例胃癌患者的具体内镜特点见表 3。13 处 OGA/GA-FG 中，7 处位于胃上部、6 处位于胃中部，白光内镜下为轻度隆起样病灶，可呈小的黏膜下肿瘤(submucosal tumor, SMT)样隆起或息肉样(图 4)，4 处病灶发红、2 处略发红、7 处呈等色调，表面有分支状扩张血管，放大 NBI 下 8 处病灶边界线不清楚。2 处 GA-FGM 均为位于胃上部的轻度隆起样病

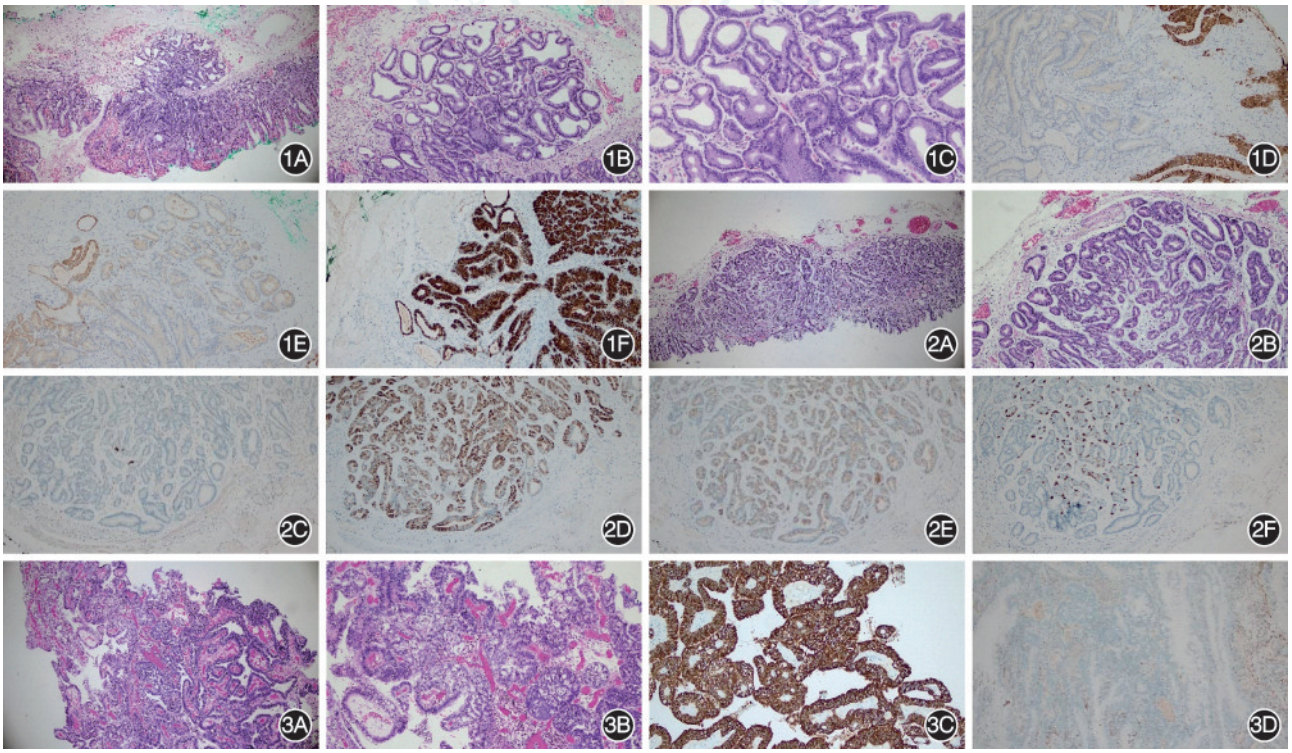

图 1　病例 3 胃底腺型胃癌病理表现及免疫组化　1A：胃底腺形态不规则，呈迷路样结构　HE　×5；1B：胃底腺形态不规则，呈迷路样结构　HE　×10；1C：可见嗜碱性主细胞样肿瘤细胞，胞质淡灰蓝色，细胞核轻度增大，核异型性不明显　HE　×20；1D：MUC5AC 灶(+)　×10；1E：MUC6(+)　×10；1F：PG(+)　×10　**图 2**　病例 1 胃底腺黏膜型胃癌病理表现及免疫组化　2A：可见一个腺体突破黏膜肌层浸润到黏膜下，侵及黏膜下垂直距离<50 μm　HE　×5；2B：可见胃底腺型腺癌成分，表层肿瘤细胞伴小凹上皮分化，腺管开口扩大、窝间隙扩大 HE　×10；2C：MUC5AC(+)　×10；2D：MUC6(+)　×10；2E：PG(+)　×10；2F：H^+/K^+-ATPase(+)　×10　**图 3**　病例 16 小凹上皮型肿瘤病理及免疫组化　3A：腺瘤样腺体，管状结构　HE　×5；3B：核呈类圆形肿大且密度增加　HE　×10；3C：MUC5AC(+)　×10；3D：MUC6(+)　×10

www.zhxhnjzz.com

表 3　29 例幽门螺杆菌阴性早期胃癌患者的病变内镜特点

病例	病理类型	年龄（岁）	性别	位置	形态	病灶大小（cm）	浸润深度	白光颜色	窄带光成像特征
1	胃底腺黏膜型腺癌	65	男	上	0-Ⅱa	1.8×1.5	SM1	发白	微血管、微结构不规则，边界线不清晰
2	胃底腺黏膜型腺癌	55	男	上	0-Ⅱa	1.0×0.6	SM1	等色调	微血管、微结构不规则，边界线不清晰，茶色变
3	胃底腺型腺癌	48	女	上	0-Ⅱa	1.3×1.0	SM1	略发红	微血管、微结构较规则，边界线清晰
4	胃底腺型腺癌	67	女	上	0-Ⅱa	3.0×2.7	SM2	发红	微血管、微结构较规则，边界线不清晰，茶色变
5	胃底腺型腺癌	55	男	中	0-Ⅱa	0.4	SM1	等色调	微血管、微结构较规则，边界线不清晰
6	胃底腺型腺癌	64	男	上	0-Ⅱa	0.2×0.2	SM1	发红	微血管、微结构较规则，边界线不清晰
7	胃底腺型腺癌	52	女	上	0-Ⅱa	0.2×0.2	M	等色调	微血管、微结构较规则，边界线不清晰，茶色变
8	胃底腺型腺癌[a]	71	女	上 上	0-Ⅱa 0-Ⅱa	1.5×1.2 0.6×0.5	M M	等色调 等色调	微血管、微结构较规则，边界线不清晰 微血管、微结构规则，边界线不清晰
9	胃底腺型腺癌	63	女	中	0-Ⅱa	2.0×2.0	M	发红	微血管、微结构规则，边界线清晰
10	胃底腺型腺癌	68	女	中	0-Ⅱa	1.2×0.6	M	等色调	微血管、微结构规则，边界线清晰
11	胃底腺型腺癌	75	女	中	0-Ⅱa	1.0×0.3	M	等色调	微血管、微结构不规则，边界线清晰
12	胃底腺型腺癌	47	女	中	0-Ⅱa	0.6×0.2	M	发红	微血管、微结构规则，边界线清晰
13	胃底腺型腺癌	78	女	中	0-Ⅱa	0.8×0.6	M	等色调	微血管、微结构较规则，边界线不清晰
14	胃底腺型腺癌	38	男	上	0-Ⅱa	0.7×0.6	M	略发红	微血管、微结构较规则，边界线不清晰
15	小凹上皮型	56	女	上	0-Ⅰ	1.0×1.0	M	等色调	微血管、微结构不规则，边界线清晰
16	小凹上皮型	61	男	中	0-Ⅰ	3.0×1.5	M	发红	微血管、微结构不规则，边界线清晰
17	小凹上皮型	72	女	下	0-Ⅰ	2.5×1.8×1.2	M	发红	微血管、微结构不规则，边界线不清晰
18	中分化腺癌	59	女	下	0-Ⅱa+Ⅱc	1.0×0.6	M	发白	微血管、微结构不规则，边界线清晰，茶色变
19	较高分化腺癌	67	男	下	0-Ⅱc	4.0×3.0	M	等色调	微血管、微结构不规则，边界线不清晰
20	中分化腺癌	68	男	下	0-Ⅱa+Ⅱc	0.5	M	发红	微血管、微结构不规则，边界线清晰
21	印戒细胞癌	56	女	上	0-Ⅱc	4.8×1.5	SM2	发红	微血管、微结构不规则，边界线不清晰，茶色变
22	高分化腺癌	68	女	中	0-Ⅱa	1.5×1.0	M	发白	微血管、微结构不规则，边界线不清晰
23	中-低分化腺癌	59	男	中	0-Ⅱc	2.8×1.3	SM1	发白	微血管、微结构不规则，边界线清晰
24	中-低分化腺癌	50	女	下	0-Ⅱc	1.6	M	略发红	因个人原因未进行窄带光成像观察
25	低分化腺癌	49	女	下	0-Ⅱc	0.6×0.5	M	发白	微血管、微结构不规则，边界线不清晰，茶色变
26	印戒细胞癌	69	女	中	0-Ⅱb	1.5×1.0×1.3	M	发白	微血管、微结构不规则，边界线不清晰
27	印戒细胞癌	52	女	下	0-Ⅱc	3.5×2.5	M	发白	微血管、微结构不规则，边界线清晰
28	印戒细胞癌	41	女	中	0-Ⅱa+Ⅱc	1.3×0.8	M	发红	微血管、微结构不规则，边界线清晰
29	印戒细胞癌	64	女	中	0-Ⅱc	2.8×2.0	M	发白	微血管、微结构不规则，边界线清晰

注：[a]该病例有 2 处病灶；M 指黏膜层；SM1 指浸润黏膜下层<500 μm；SM2 指浸润黏膜下层≥500 μm

变，白光内镜下 1 处病灶发白、1 处呈等色调，NBI 下微血管、微结构不规则，病变边界线不清楚（图 5）。3 处 GA-FV 胃上、中、下部各 1 处，白光内镜下可见 2 处病灶为较均匀红色隆起，周围可见发白区域，NBI 可见腺管开口扩大，微血管、微结构形状不规则，脑回、脑沟样的绒可出现于表面（图 6）。5 处印戒细胞癌中 3 处位于胃中部、1 处胃下部、1 处胃上部，白光内镜下 3 处顶部有轻微凹陷、1 处平坦，在 NBI 下 1 处Ⅱa+Ⅱc 病灶的边界线清晰，可以观察到隆起部分肿大的腺体结构（图 7）。4 处幽门腺癌中 2 处表现为Ⅱa+Ⅱc 病灶、1 处Ⅱc 病灶、1 处Ⅱa 病灶，1 处位于胃中部、3 处位于胃下部，2 处发白病灶、1 处等色调病灶、1 处发红病灶，NBI 下微血管、微结构不规则，病变边界线 2 处清晰、2 处不清晰。3 处低分化管状腺癌均为 0-Ⅱc 病灶，1 处位于胃中部、2 处位于胃下部，2 处发白病灶、1 处略发红病灶，NBI 下微血管、微结构不规则，病变边界线 1 处清晰、1 处不清晰，1 处未进行观察。

四、治疗及随访

3 例患者行远端胃大部切除术，2 例病理类型为未分化型管状腺癌，1 例为分化型幽门腺腺癌，术后 TNM 分期均为 PT1N0Mx，均无淋巴结转移、神经侵犯及脉管癌栓。其余 26 例患者均行 ESD 治疗。29 例患者均无淋巴血管浸润。中位随访时间为 19 个月（3~71 个月），均未见复发及转移。

讨　论

一项前瞻性研究报告 *HP* 根除疗法对于预防胃癌发生获益较大，降低约 2/3 胃癌的发生[10]。据报

www.zhxhnjzz.com

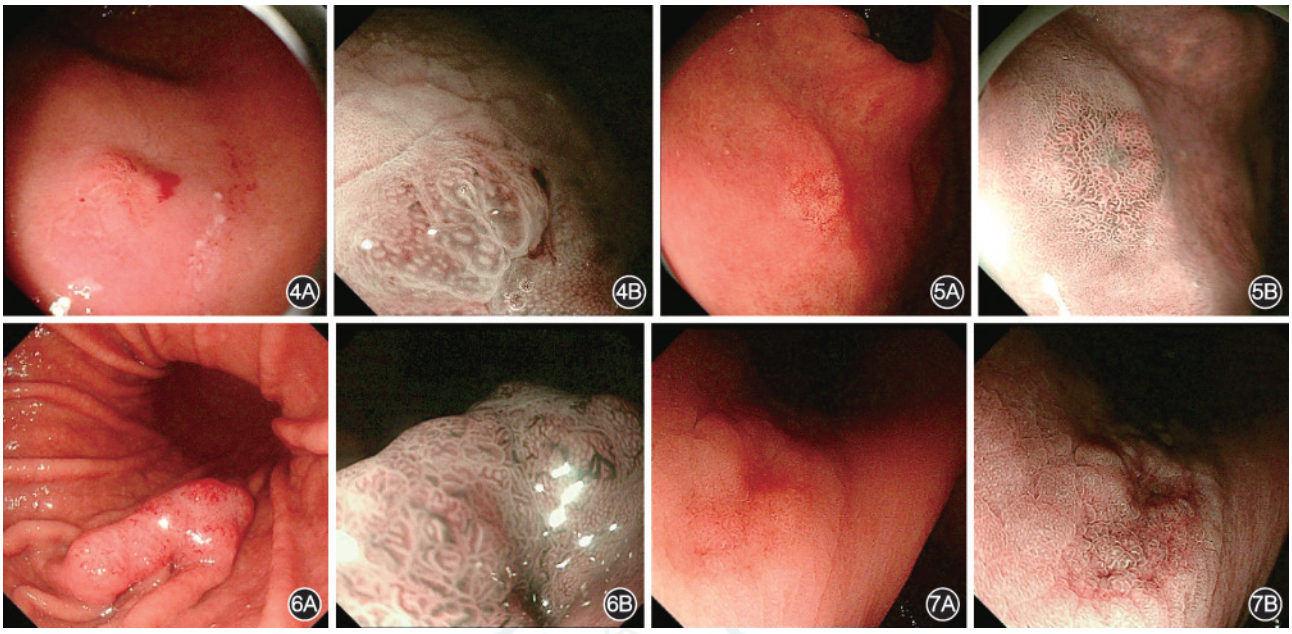

图4　病例7胃底腺型胃癌内镜表现　4A：白光内镜见褪色调黏膜下肿瘤样病变，表面呈现扩张性毛细血管；4B：窄带光成像见表面覆盖正常的胃底腺黏膜，边界线不清晰，表面微血管、微结构排列较规则，可见腺管开口扩大、窝间隙扩大　**图5**　病例1胃底腺黏膜型胃癌内镜表现　5A：白光内镜见胃底偏后壁黏膜下肿瘤样隆起，黏膜表面色白；5B：窄带光成像微血管、微结构不规则，见乳头状结构　**图6**　病例16小凹上皮型肿瘤内镜表现　6A：白光内镜可见发红调隆起性病变，周围可见发白区域；6B：窄带光成像可见表面有脑回、脑沟状的绒，微血管、微结构不规则，边界线内可见白色区域内不规则血管增生　**图7**　病例28印戒细胞癌内镜表现　7A：白光内镜见胃角前壁浅凹陷、略发白的病变，病灶较小、边界不清，顶部有轻微凹陷；7B：窄带光成像可见褪色区域，凹陷处微结构消失、微血管迂曲、边界线清晰，黏膜无萎缩的背景下胃底腺黏膜内微结构可见差异

道，随着*HP*根除的广泛应用，卫生条件的改善，青年人的*HP*感染率逐年下降[6,11]。HPNGC发生率呈上升趋势，未来可能会进一步提高。除*HP*感染外，胃癌的病因与病毒感染、生活方式、遗传、自身免疫系统紊乱、恶性贫血等因素息息相关[6]，A型胃炎导致胃癌大多为HPNGC。目前，关于HPNGC的报道仍然很少，其发生率在之前的报道中差异较大，为0.66%~14%[12-18]。这一范围的变化可能是报告中对*HP*未感染状态的诊断标准不同。本次研究采用*HP*阴性早期胃癌诊断的最低标准，除了符合内镜及病理的诊断之外，大部分患者在临床诊断标准中应用UBT阴性确诊，只有少部分患者做过血清胃蛋白酶原检测。*HP*阴性早期胃癌患者占本研究中同期早期胃癌的4.2%，在上述文献所报道的研究范围内。

本研究中，*HP*阴性早期胃癌发病的平均年龄为59.9岁，女性患者居多，平均BMI>24 kg/m^2。关于HPNGC病理类型所占比例，以往文献存在争议，部分研究认为未分化型所占比例较高[3,13,19]，本次研究分化型*HP*阴性早期胃癌病灶所占比例较高（73.3%，22/30）。

分部位总结并分析*HP*阴性早期胃癌的内镜病理特征及其与临床特征的联系。OGA/GA-FG、GA-FGM多位于胃上部，白光及NBI下部分边界线不清晰，考虑可能与非肿瘤性小凹上皮细胞覆盖深层肿瘤细胞，表面微结构排列规律有关。隆起样病变应注意与息肉相鉴别，平坦及凹陷型病灶应与胃肠道间质瘤相鉴别，可加做免疫组化相鉴别，后者CgA、Syn和CD56呈阳性。本研究中OGA/GA-FG、GA-FGM均为轻度隆起型病灶，女性患者居多，与部分文献报道有所差异[6,16,20]，考虑与样本数量少有关。Benedict等[20]总结了111例胃底腺型肿瘤患者的临床表现，发现男女比例为2.2∶1，平均年龄66岁（39~85岁），与本研究中性别年龄存在差异，但好发部位及形态与本研究基本一致。OGA/GA-FG根据泌酸腺分泌特点，可分为3个亚类：主细胞为主型、壁细胞为主型以及混合型，大部分为主细胞为主型[21]。当GA-FG突破黏膜层，侵犯至黏膜下层时诊断为GA-FGM，这一类型既可向胃底腺细胞分化，也可以向胃小凹上皮细胞或颈黏液细胞分化，并具有向脉管或黏膜下层侵袭的倾向。此类肿瘤腺体边缘不规则，部分腺体扩张，相互融合。肿瘤细胞细胞核可见增大，核异型性较为明显，间质可有纤维化[22-23]。结合文献及本次研究发现胃

www.zhxhnjzz.com

底腺型肿瘤是HPNGC具有代表性的一类病变，其恶性程度较低，预后良好，需要在早期时引起内镜医师高度注意，避免漏诊。但其发病机制还未完全明确，可进行进一步的研究。

GA-FV多位于胃中部，较多文献指出此类病灶外观多为“树莓样”外观[24-25]，其白光内镜下特征可见均匀或不均匀红色隆起，形似“树莓”，边缘隐窝不规则，可呈多边形、弯曲、线性或点状[26]。本研究中3处GA-FV不具备此种“树莓样”形状的典型特征。通常GA-FV多表达MUC5AC和MUC6，Ki-67高表达及胃型表达通常提示肿瘤恶性程度高，预后较差。根据目前研究及以往文献尚未报道过晚期病例，由此推测此类型生长缓慢，侵袭性较低，预后较好。

印戒细胞癌多位于胃中下部，内镜下可见背景黏膜无萎缩、肠化和炎症细胞。本研究中未发现肠型分化型腺癌，据文献报道，此类病变多为胃窦部的单发病灶，白光观察多见等色调或发红调的0-Ⅱa或0-Ⅱa+0-Ⅱc形态，类似于疣状糜烂的形态，NBI显示凹陷性病变，微血管及微结构形态不规则，边界线清晰，有时还会观察到白色不透明物质（white opaque substance，WOS）和亮蓝脊（light blue crest，LBC）[18,27-30]，肠道杯状细胞MUC2阳性，吸收上皮细胞刷缘CD10阳性，部分细胞MUC5AC、MUC6可呈局灶阳性[18]。

我们通常在萎缩性胃炎的背景黏膜下重视早期胃癌的发现，实际上*HP*阴性、没有萎缩肠化的胃黏膜也会发生癌变。在未来，HPNGC的发病率也可能会慢慢上升，尤其是发生在胃底、胃体的病变，隆起性病变不仅仅只有息肉，还可能是OGA/GA-FG。本研究中一例内镜下显示多发性胃息肉的患者，经ESD切除后，病理提示2处病变是GA-FG。另有一例小凹上皮型腺瘤行ESD患者，局灶呈低分化腺癌，组织内黏膜肌层结构不清，浸润情况无法评判，累及基底切缘，免疫组化结果：MUC5AC（+），MUC-6（部分+），MLH1（+），PMS2（+），MSH2（+），MSH6（+），Ki-67（+，20%），后追加外科手术，术后病理示低分化腺癌，侵达浆膜，本研究已排除此病例。关于进展期HPNGC目前相关文献报道较少，吉田雄一郎[31]研究中纳入进展期HPNGC共6例，平均年龄为59.3岁，男4例、女2例，未分化型占比较多，3例位于胃中部，内镜下大都呈SMT样隆起。

关于HPNGC的预后与*HP*阳性胃癌相比是否更差，仍存在较大争议，有些文献认为*HP*感染阴性是胃癌预后不良的独立因素，进展期HPNGC更具侵袭性，预后更差[32-33]。无论HPNGC是否预后更差，我们都应该早期关注此类疾病。本研究随访了29例*HP*阴性早期胃癌患者的预后，均未见复发及转移。

本研究的不足之处是一方面病例数量较少，有些数据不具有代表性，应扩大样本数量进行更深入全面的研究，另一方面是关于HPNGC的诊断标准可能存在误差，应加入更多样的方法证实入组病例为HPNGC。目前尚不清楚HPNGC的病因、发病机制及预后，需要进一步研究及探讨。HPNGC临床发病率低，不易判断，极易漏诊，临床和病理相结合诊断HPNGC才更为准确，鉴别困难时还可加做免疫组化确诊，其内镜下特点具有独特性，内镜医师应充分掌握。结合本研究及国内外相关文献可发现*HP*阴性早期胃癌具有独特的内镜及病理表现，目前国内对其临床认识还有待加强，我们期望对*HP*阴性早期胃癌的内镜表现和病理特征总结能够有助于内镜医师在未感染的黏膜背景下警惕早期胃癌的存在，若病变符合ESD适应证，可以通过ESD等方式进行切除，改善患者的生活质量。

利益冲突　所有作者声明不存在利益冲突

作者贡献声明　王伟华：研究设计与构思，数据收集与整理，论文初稿撰写；刘福国：内镜图片分析，图表制作；周璇：病理图片分析，病例随访；褚宇宁：研究设计与构思，结果解读；田字彬：论文修改与学术指导，研究监督；全体作者审阅并同意论文最终版本

参 考 文 献

[1] IARC Working Group on the Evaluation of Carcinogenic Risks to Humans. IARC monographs on the evaluation of carcinogenic risks to humans, volume 61: schistosomes, liver flukes and Helicobacter pylori[M]. Lyon (FR): International Agency for Research on Cancer, 1994,61:1-241.

[2] Uemura N, Okamoto S, Yamamoto S, et al. Helicobacter pylori infection and the development of gastric cancer[J]. N Engl J Med, 2001,345(11):784-789. DOI: 10.1056/NEJMoa001999.

[3] Kato S, Matsukura N, Tsukada K, et al. Helicobacter pylori infection-negative gastric cancer in Japanese hospital patients: incidence and pathological characteristics[J]. Cancer Sci, 2007, 98(6):790-794. DOI: 10.1111/j.1349-7006.2007.00478.x.

[4] Marrelli D, Pedrazzani C, Berardi A, et al. Negative Helicobacter pylori status is associated with poor prognosis in patients with gastric cancer[J]. Cancer, 2009, 115(10): 2071-2080. DOI: 10.1002/cncr.24253.

[5] Dixon MF, Genta RM, Yardley JH, et al. Classification and grading of gastritis: the updated Sydney System[J]. Am J Surg Pathol, 1996, 20(10): 1161-1181. DOI: 10.1097/00000478-199610000-00001.

www.zhxhnjzz.com

[6] Yamamoto Y, Fujisaki J, Omae M, et al. Helicobacter pylori-negative gastric cancer: characteristics and endoscopic findings[J]. Dig Endosc, 2015, 27(5): 551-561. DOI: 10.1111/den.12471.

[7] Kitahara F, Kobayashi K, Sato T, et al. Accuracy of screening for gastric cancer using serum pepsinogen concentrations[J]. Gut, 1999,44(5):693-697. DOI: 10.1136/gut.44.5.693.

[8] Japanese Gastric Cancer Association. Japanese gastric cancer treatment guidelines 2021 (6th edition)[J]. Gastric Cancer, 2023,26(1):1-25. DOI: 10.1007/s10120-022-01331-8.

[9] Endoscopic Classification Review Group. Update on the paris classification of superficial neoplastic lesions in the digestive tract[J]. Endoscopy, 2005, 37(6): 570-578. DOI: 10.1055/s-2005-861352.

[10] Fukase K, Kato M, Kikuchi S, et al. Effect of eradication of Helicobacter pylori on incidence of metachronous gastric carcinoma after endoscopic resection of early gastric cancer: an open-label, randomised controlled trial[J]. Lancet, 2008, 372(9636):392-397. DOI: 10.1016/S0140-6736(08)61159-9.

[11] Ueda J, Gosho M, Inui Y, et al. Prevalence of Helicobacter pylori infection by birth year and geographic area in Japan[J]. Helicobacter, 2014,19(2):105-110. DOI: 10.1111/hel.12110.

[12] Ono S, Kato M, Suzuki M, et al. Frequency of Helicobacter pylori-negative gastric cancer and gastric mucosal atrophy in a Japanese endoscopic submucosal dissection series including histological, endoscopic and serological atrophy[J]. Digestion, 2012,86(1):59-65. DOI: 10.1159/000339176.

[13] Matsuo T, Ito M, Takata S, et al. Low prevalence of Helicobacter pylori-negative gastric cancer among Japanese [J]. Helicobacter, 2011, 16(6): 415-419. DOI: 10.1111/j.1523-5378.2011.00889.x.

[14] Yoon H, Kim N, Lee HS, et al. Helicobacter pylori-negative gastric cancer in South Korea: incidence and clinicopathologic characteristics[J]. Helicobacter, 2011, 16(5): 382-388. DOI: 10.1111/j.1523-5378.2011.00859.x.

[15] Yamada A, Kaise M, Inoshita N, et al. Characterization of Helicobacter pylori-naïve early gastric cancers[J]. Digestion, 2018,98(2):127-134. DOI: 10.1159/000487795.

[16] Kakinoki R, Kushima R, Matsubara A, et al. Re-evaluation of histogenesis of gastric carcinomas: a comparative histopathological study between Helicobacter pylori-negative and H. pylori-positive cases[J]. Dig Dis Sci, 2009, 54(3): 614-620. DOI: 10.1007/s10620-008-0389-5.

[17] Marshall BJ, Warren JR. Unidentified curved bacilli in the stomach of patients with gastritis and peptic ulceration[J]. Lancet, 1984, 1(8390): 1311-1315. DOI: 10.1016/s0140-6736(84)91816-6.

[18] Sato C, Hirasawa K, Tateishi Y, et al. Clinicopathological features of early gastric cancers arising in Helicobacter pylori uninfected patients[J]. World J Gastroenterol, 2020, 26(20): 2618-2631. DOI: 10.3748/wjg.v26.i20.2618.

[19] Horiuchi Y, Fujisaki J, Yamamoto N, et al. Biological behavior of the intramucosal Helicobacter pylori-negative undifferentiated-type early gastric cancer: comparison with Helicobacter pylori-positive early gastric cancer[J]. Gastric Cancer, 2016, 19(1): 160-165. DOI: 10.1007/s10120-014-0452-1.

[20] Benedict MA, Lauwers GY, Jain D. Gastric adenocarcinoma of the fundic gland type: update and literature review[J]. Am J Clin Pathol, 2018,149(6):461-473. DOI: 10.1093/ajcp/aqy019.

[21] 苏惠, 金鹏, 杨浪, 等. 幽门螺杆菌阴性早期胃癌的内镜及组织学特点分析[J]. 中华消化内镜杂志, 2021, 38(7): 551-555. DOI: 10.3760/cma.j.cn321463-20201031-00270.

[22] Nagtegaal ID, Odze RD, Klimstra D, et al. The 2019 WHO classification of tumours of the digestive system[J]. Histopathology, 2020,76(2):182-188. DOI: 10.1111/his.13975.

[23] 刘美艳, 谢娇, 江传燊, 等. 胃底腺黏膜谱系肿瘤的研究现状及展望[J]. 中华消化内镜杂志,2024,41(2):160-164. DOI: 10.3760/cma.j.cn321463-20230227-00575.

[24] Yatagai N, Ueyama H, Ikemura M, et al. Clinicopathological and endoscopic features of raspberry-shaped gastric cancer in Helicobacter pylori-uninfected patients[J]. Digestion, 2020: 1-8. DOI: 10.1159/000511907.

[25] Shibagaki K, Fukuyama C, Mikami H, et al. Gastric foveolar-type adenomas endoscopically showing a raspberry-like appearance in the Helicobacter pylori-uninfected stomach[J]. Endosc Int Open, 2019, 7(6): E784-E791. DOI: 10.1055/a-0854-3818.

[26] Suzuki N, Ikeda A, Ueyama H, et al. Endoscopic diagnosis strategy of raspberry-shaped gastric lesion in Helicobacter pylori-uninfected patient[J]. J Clin Med, 2023, 12(17): 5437. DOI: 10.3390/jcm12175437.

[27] Yoshii S, Hayashi Y, Takehara T. Helicobacter pylori-negative early gastric adenocarcinoma with complete intestinal mucus phenotype mimicking verrucous gastritis[J]. Dig Endosc, 2017, 29(2):235-236. DOI: 10.1111/den.12782.

[28] Ozaki Y, Suto H, Nosaka T, et al. A case of Helicobacter pylori-negative intramucosal well-differentiated gastric adenocarcinoma with intestinal phenotype[J]. Clin J Gastroenterol, 2015, 8(1): 18-21. DOI: 10.1007/s12328-014-0543-x.

[29] Togo K, Ueo T, Yao K, et al. White opaque substance visualized by magnifying narrow-band imaging is associated with intragastric acid conditions[J]. Endosc Int Open, 2018, 6(7):E830-E837. DOI: 10.1055/a-0611-4825.

[30] 綿田雅秀, 上尾哲也, 高橋晴彦, 他. Helicobacter pylori 未感染胃粘膜に生じた腸型分化型胃癌の質的診断にlight blue crestとwhite opaque substance陽性所見が有用であった1例[J]. 日本消化器内視鏡学会雑誌, 2021, 63(10): 2192-2198. DOI: 10.11280/gee.63.2192.

[31] 吉田雄一郎. H. pylori 未感染進行胃癌の臨床病理学的特徴[J]. 胃と腸, 2020,55(8):1061-1076.

[32] Tsai KF, Liou JM, Chen MJ, et al. Distinct clinicopathological features and prognosis of Helicobacter pylori negative gastric cancer[J]. PLoS One, 2017, 12(2): e0170942. DOI: 10.1371/journal.pone.0170942.

[33] Kwak HW, Choi IJ, Cho SJ, et al. Characteristics of gastric cancer according to Helicobacter pylori infection status[J]. J Gastroenterol Hepatol, 2014,29(9):1671-1677. DOI: 10.1111/jgh.12605.

www.zhxhnjzz.com

FUJIFILM
Value from Innovation

蓄势待发
国产制造

广告

EG-840T EG-840TP
电子上消化道内窥镜

- 160°下弯角度
- CMOS传感器
- G7操作部
- 2mm近焦观察
- LCI BLI

EG-840T
- 9.8mm头端部
- 3.2mm钳道
- 前射水



EG-840TP
- 7.9mm头端部
- 3.2mm钳道
- 前射水

苏械广审(文)第300112-17991号

⚠ 禁忌内容或注意事项详见说明书。

富士胶片(中国)投资有限公司
FUJIFILM (China) Investment Co., Ltd.
上海市浦东新区平家桥路100弄6号晶耀前滩T7, 5-6楼
http://www.fujifilm.com.cn

EG-840T 苏械注准20252060568
EG-840TP 苏械注准20252060600

CMS 康哲药业 CHINA MEDICAL SYSTEM | 莱芙兰® LUMEBLUE®

本广告仅供医学药学专业人士阅读
粤药广审(文)第290610-02733号
批准文号:国药准字HJ20240037

广告

隐匿病变 及早发现



结肠镜提高病变检出率的便捷方案

适应症:
本品作为一种诊断剂，适用于在接受结肠镜检查筛查或监测的成人患者中增强结直肠病变的可视化

禁忌、不良反应，注意事项详见说明书

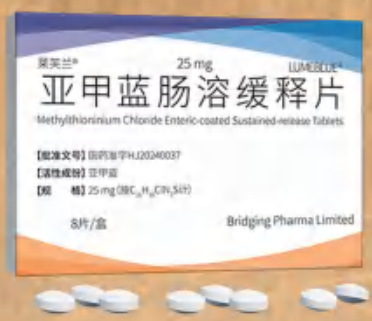

【生产企业】Cosmo S.p.A.
【中国唯一官方商业化合作伙伴】深圳市康哲药业有限公司

MB MMX DIFFICULT TO DETECT | Methylthioninium Chloride Enteric-coated Sustained-release Tablets

地址:深圳市南山区南头街道大新路198号创新大厦B座6-8楼 电话:0755-82416868 传真:0755-82416622 邮编:518052