中华医学会系列杂志

ISSN 1007-5232
CN 32-1463/R

中华消化内镜杂志®

ZHONGHUA XIAOHUA NEIJING ZAZHI

2025年7月 第42卷 第7期

CHINESE JOURNAL OF DIGESTIVE ENDOSCOPY

Volume 42 Number 7
July 2025

ISSN 1007-5232

中华消化内镜杂志®

CHINESE JOURNAL OF DIGESTIVE ENDOSCOPY

月刊　1996年8月改刊　第42卷　第7期　2025年7月20日出版


微信:xhnjxw


新浪微博

主　管
中国科学技术协会

主　办
中华医学会
100710,北京市东四西大街42号

编　辑
中华消化内镜杂志编辑委员会
210003,南京市紫竹林3号
电话:(025)83472831,83478997
传真:(025)83472821
Email:xhnj@xhnj.com
http://www.zhxhnjzz.com
http://www.medjournals.cn

总编辑
张澍田

编辑部主任
唐涌进

出　版
《中华医学杂志》社有限责任公司
100710,北京市东四西大街42号
电话(传真):(010)51322059
Email:office@cmaph.org

广告发布登记号
广登32010000093号

印　刷
江苏省地质测绘大队

发　行
范围:公开
国内:南京报刊发行局
国外:中国国际图书贸易集团有限公司
(北京399信箱,100048)
代号 M4676

订　购
全国各地邮政局
邮发代号 28-105

邮　购
中华消化内镜杂志编辑部
210003,南京市紫竹林3号
电话:(025)83472831
Email:xhnj@xhnj.com

定　价
每期25.00元,全年300.00元

中国标准连续出版物号
ISSN 1007-5232
CN 32-1463/R

2025年版权归中华医学会所有

未经授权,不得转载、摘编本刊文章,不得使用本刊的版式设计

除非特别声明,本刊刊出的所有文章不代表中华医学会和本刊编委会的观点

本刊如有印装质量问题,请向本刊编辑部调换

目　次

述　评

减重国策背景下消化内镜减重应该怎么做 …… 505
隗永秋　李鹏　张澍田

共识与指南

内镜下十二指肠-空肠旁路套管置入术减重专家建议(2025版) … 509
中华医学会消化内镜学分会胃病学组

菁英论坛

单人操作胆胰管子镜的使用技巧及注意事项(含视频) …… 513
徐磊　魏小雨　周悦　倪牧含　王雷

消化道重建术后内镜逆行胰胆管造影术研究现状与展望 …… 516
王嘉琪　朱惠云　张平平　曾彦博　黄福全　汪鹏　杜奕奇

一种新型内镜中心智能转运系统 …… 522
白建荣　程君　王国庆　王鑫　王述涛　李静怡　郭彬彬　王娟　季锐

论　著

内镜逆行胰胆管造影术下胆管引流治疗自身免疫性胰腺炎合并梗阻性黄疸的疗效及预后研究 …… 527
徐佳蕾　涂亚涛　孙力祺　万冬灵　刘月　刘超　蒋梦若　周雨燕　王心悦　黄浩杰

内镜夹闭乳头成形术在预防内镜逆行胰胆管造影术后胆总管结石复发中的临床价值(含视频) …… 532
刘博伟　王伟　许敏　毛晓雨　袁利杰　张雨晨　牛省利　王修齐　李修岭　王洛伟　丁辉

胆总管结石网篮取石后生理盐水冲洗与网篮联合球囊取石的疗效对比 …… 539
米俊　李贞娟　徐闪闪　马赛　张昊　李佳鑫　全润钊　卢曼曼　王雪雁　丁辉　王修齐　李修岭

内镜下十二指肠乳头腺瘤切除术的长期预后及不完全切除的危险因素分析 …… 545
刘昆　张欣童　张翔　倪牧含　颜鹏　汤蓓　李文婷　许丹　李雯　王频　唐德华　邹晓平　王雷　沈珊珊

内镜治疗浅表十二指肠非壶腹部腺瘤的临床疗效分析 …… 552
于航　戎龙　年卫东　张继新　蔡云龙　刘冠伊　田原　贺琰　郭新月　李文竹

露出型贲门腺与胃食管反流病的相关性研究及其危险因素分析 … 559
樊明阳　尹静一　龙纯柔　花海洋　李建辉　郝欣

超声内镜引导下食管外侧支静脉穿刺组织胶选择性封闭术治疗肝硬化伴食管静脉曲张的有效性(含视频) …… 565
何玲玲　林毅军　叶小慧　朱璐　李坪

短篇论著

超声内镜引导下弹簧圈联合组织胶栓塞治疗腹腔动脉假性动脉瘤的初步应用(含视频) …… 569
寇冠军　宿敬然　贾晓丽　钟宁

内镜逆行胰胆管造影术联合改良活检钳在疑似胆管恶性狭窄中的诊断价值(含视频) …… 572
刘君颖　蔡萌强　崔玉容　刘玮　贺照霞　余海洋　李金鑫

病例报道

超声内镜定位下小切开联合球囊扩张治疗难治性食管良性狭窄1例 …… 577
唐静　易志强　罗乔木　况竺伶　吴涛　况晶　刘爱民

经胆囊穿刺引流管会师行内镜逆行胰胆管造影术治疗消化道重建术后胆道结石并梗阻1例(含视频) …… 579
吴小超　王飞　贾婧　唐睿漪　蒋国斌　缪林

综　　述

单人操作直视电子胆道镜在胆囊疾病诊治中的应用 …… 581
陈晓倩　苏文涛　王伟　王洛伟　金震东

读者·作者·编者

《中华消化内镜杂志》2025年可直接使用英文缩写的常用词汇 …… 564

插页目次 …… 576

《中华消化内镜杂志》第六届编委会编委名单 …… 508

《中华消化内镜杂志》第六届编委会通讯编委名单 …… 508

《中华消化内镜杂志》稿约 …… 586

本期责任编辑　周昊

本刊编辑部工作人员联系方式

唐涌进，Email：tang@xhnj.com　　朱　悦，Email：zhuyue@xhnj.com
周　昊，Email：zhou@xhnj.com　　钱　程，Email：qian@xhnj.com
顾文景，Email：gwj@xhnj.com　　许文立，Email：xwl@xhnj.com

本刊投稿方式

登录《中华消化内镜杂志》官方网站http://www.zhxhnjzz.com进行在线投稿。


唐涌进


周　昊


顾文景


朱　悦


钱　程


许文立

（扫码添加编辑企业微信）

·论著·

内镜治疗浅表十二指肠非壶腹部腺瘤的临床疗效分析

于航[1]　戎龙[1]　年卫东[1]　张继新[2]　蔡云龙[1]　刘冠伊[1]　田原[1]　贺琰[1]　郭新月[1]　李文竹[1]

[1]北京大学第一医院内镜中心，北京 100034；[2]北京大学第一医院病理科，北京 100034

通信作者：戎龙，Email：ronglong8@vip.sina.com

【摘要】　目的　评估内镜下治疗浅表十二指肠非壶腹部腺瘤的临床疗效。**方法**　回顾性分析2013年1月至2024年1月在北京大学第一医院经内镜诊断为浅表十二指肠非壶腹部腺瘤并接受内镜治疗患者的临床资料及随访信息，评估总体整块切除率、完整切除率以及并发症、复发情况，并依据治疗方式不同分为内镜黏膜切除术（endoscopic mucosal resection，EMR）组（n=46）、内镜黏膜下剥离术（endoscopic submucosal dissection，ESD）组（n=16）、改良ESD（ESD with snare，ESD-S）组（n=24），比较3组患者的操作时间、整块切除率、完全切除率等。**结果**　本研究共纳入86例患者，内镜下十二指肠病变总体整块切除率87.2%（75/86）、完整切除率86.0%（74/86），围手术期无迟发性出血发生；2例患者出现术中穿孔，经保守治疗好转；4例患者出现迟发性穿孔，其中3例经外科手术治疗后好转，1例经保守治疗好转。随访期间，2例患者出现局部复发，经再次内镜治疗后随访未再复发。EMR组、ESD-S组和ESD组的操作时间分别为4（1~36）min、25（5~190）min、46（5~150）min，3组操作时间差异有统计学意义（Hc=49.892，P<0.001）。EMR组、ESD-S组和ESD组的整块切除率分别为80.4%（37/46）、91.7%（22/24）和100.0%（16/16），完全切除率分别为80.4%（37/46）、91.7%（22/24）和93.8%（15/16）。**结论**　内镜治疗浅表十二指肠非壶腹部腺瘤安全有效，除传统EMR和ESD外，ESD-S也是十二指肠非壶腹部腺瘤内镜治疗的有效术式。

【关键词】　十二指肠肿瘤；　浅表十二指肠非壶腹部腺瘤；　内镜治疗；　并发症；　临床疗效

基金项目：中央高水平医院临床科研项目北京大学第一医院院内交叉研究专项（2024IR01）

Clinical efficacy analysis of endoscopic resection of superficial non-ampullary duodenal adenoma

Yu Hang[1], Rong Long[1], Nian Weidong[1], Zhang Jixin[2], Cai Yunlong[1], Liu Guanyi[1], Tian Yuan[1], He Yan[1], Guo Xinyue[1], Li Wenzhu[1]

[1]Endoscopy Center, Peking University First Hospital, Beijing 100034, China; [2]Department of Pathology, Peking University First Hospital, Beijing 100034, China

Corresponding author: Rong Long, Email: ronglong8@vip.sina.com

【Abstract】　Objective　To evaluate the clinical efficacy of endoscopic treatment of superficial non-ampullary duodenal adenoma. **Methods**　A retrospective analysis was performed on the clinical data and follow-up information of patients diagnosed with superficial duodenal non-ampullary adenomas via preoperative endoscopy and treated endoscopically at Peking University First Hospital between January 2013 and January 2024. The overall en bloc resection rate, complete resection rate of the lesion, perioperative complications, and recurrence rates were evaluated. Patients were categorized into three groups based on their treatment modality: endoscopic mucosal resection (EMR) (n=46), endoscopic submucosal dissection (ESD) (n=16), and modified ESD (ESD with snare, ESD-S) (n=24). Comparative analyses were

DOI：10.3760/cma.j.cn321463-20240626-00168

收稿日期　2024-06-26　　**本文编辑**　许文立

引用本文：于航，戎龙，年卫东，等. 内镜治疗浅表十二指肠非壶腹部腺瘤的临床疗效分析[J]. 中华消化内镜杂志，2025，42(7)：552-558. DOI：10.3760/cma.j.cn321463-20240626-00168.

www.zhxhnjzz.com

conducted to evaluate operative time, en bloc resection rate, and complete resection rate among the three groups. **Results**　Among 86 patients, the overall en bloc and complete resection rates were 87.2% (75/86) and 86.0% (74/86), respectively. No case of delayed bleeding was observed during the perioperative period. Intraoperative perforation occurred in two patients, both of whom improved following conservative management. Delayed perforation was noted in four patients, and three of them were successfully managed with surgical intervention, while one case was resolved after conservative treatment. During the follow-up period, local recurrence was identified in two patients. Following re-treatment with endoscopy and continuous surveillance, no further recurrence was observed. The operative times for the EMR group, ESD-S group, and ESD group were 4 (1-36) minutes, 25 (5-190) minutes, and 46 (5-150) minutes, respectively. Significant differences were observed in operative times among the three groups (Hc=49.892, P<0.001). The en bloc resection rates for the EMR, ESD-S, and ESD groups were 80.4% (37/46), 91.7% (22/24), and 100.0% (16/16), respectively. The complete resection rates were 80.4% (37/46), 91.7% (22/24), and 93.8% (15/16) for the respective groups. **Conclusion**　Endoscopic treatment demonstrates favorable efficacy and safety for superficial non-ampullary duodenal adenoma. In addition to traditional EMR and ESD, ESD-S is also an effective procedure for endoscopic treatment of non-ampullary duodenal adenoma.

【**Key words**】 Duodenal neoplasms;　Superficial non-ampullary duodenal adenoma;　Endoscopic treatment;　Complication;　Clinical efficacy

Fund program:　National High Level Hospital Clinical Research Funding Interdepartmental Research Project of Peking University First Hospital (2024IR01)

浅表十二指肠非壶腹部腺瘤（superficial non-ampullary duodenal adenoma，SNADA）相对罕见，总体患病率仅为0.03%~0.4%[1-2]，但随着内镜医师对十二指肠病变认识的加深以及诊断水平的提高，其检出率呈逐渐上升趋势。十二指肠腺瘤内镜下大体表现多为扁平隆起，表面可见不规则的白色不透明物质、牛奶样白斑（milky white sign）以及异型微血管结构[3-4]。外科手术是传统治疗SNADA的主要方式，然而外科手术创伤大、风险高、术后并发症较多，用于治疗十二指肠腺瘤这类早期病变，其风险获益比明显失衡[5]。随着内镜诊疗技术的发展，内镜下切除已经广泛应用于SNADA的治疗。十二指肠的解剖和生理特点导致SNADA的内镜治疗具有特殊性。十二指肠肠壁菲薄、管腔狭窄、内镜操作性差、布氏腺增生、病变纤维化程度高等因素，都给SNADA的内镜治疗带来巨大挑战。本研究回顾性分析在北京大学第一医院接受内镜治疗的SNADA患者的临床资料及随访信息，旨在评估内镜治疗SNADA的临床疗效。

资料与方法

一、研究对象

纳入标准：（1）2013年1月至2024年1月在北京大学第一医院就诊的全部内镜诊断为十二指肠非壶腹部病变患者；（2）年龄≥18岁；（3）针对病变接受了内镜治疗。排除标准：（1）明确诊断为胃肠道息肉综合征的患者，如家族性腺瘤性息肉病、黑斑-息肉综合征等；（2）明确诊断为进展期肿瘤或继发转移性肿瘤的患者；（3）非腺瘤性十二指肠非壶腹部病变，如布氏腺腺瘤、神经内分泌肿瘤等。并依据治疗方式不同分为内镜黏膜切除术（endoscopic mucosal resection，EMR）组、内镜黏膜下剥离术（endoscopic submucosal dissection，ESD）组、改良ESD（ESD with snare，ESD-S）组。全部患者接受了详尽的术前评估并签署了知情同意书。研究人群筛选及随访情况见图1。本研究方案经北京大学第一医院伦理委员会批准（伦理批号：2025110）。

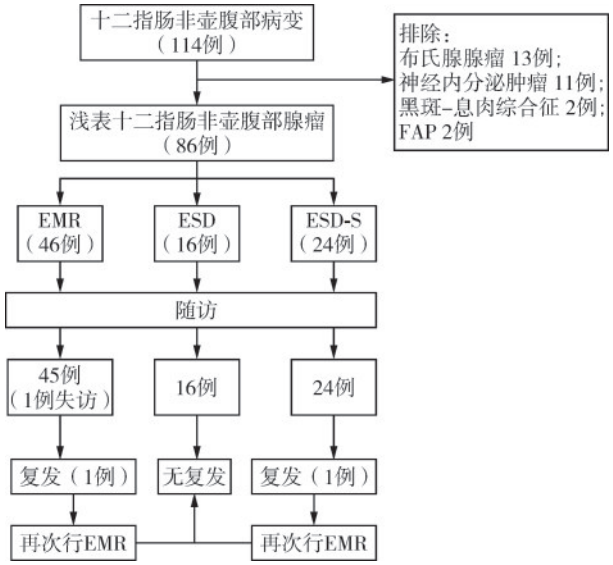

注：FAP指家族性腺瘤性息肉病；EMR指内镜黏膜切除术；ESD指内镜黏膜下剥离术；ESD-S指改良ESD

图1　研究人群筛选流程及随访情况

www.zhxhnjzz.com

二、治疗方法

1. 器械：日本 Olympus GIF-Q260J 内镜、透明帽、注射针、Dual 刀、黄金刀、圈套器，德国 ERBE ICC 200D 电切机。

2. 内镜下治疗过程：(1)术前评估：使用胃镜或十二指肠镜确定病变性质、位置及病变与十二指肠乳头的解剖关系。(2)综合分析病变大小、位置、内镜治疗的风险等因素，选择合适的内镜治疗策略。(3)EMR 过程：用亚甲蓝、生理盐水混合液进行黏膜下注射，使用圈套器套扎病变行高频电切除(图 2)。(4)ESD 过程：在病灶边缘标记后用亚甲蓝、生理盐水混合液进行黏膜下注射，使用电刀(Dual 刀或黄金刀)沿病灶周围行环周切开，然后进行黏膜下剥离，直至完整切除整个病灶(图 3)。(5)ESD-S 过程：在病灶边缘标记后用亚甲蓝、生理盐水混合液进行黏膜下注射，使用电刀(Dual 刀或黄金刀)沿病灶周围行环周切开，沿黏膜下层剥离，最后用圈套器完整套扎整个病灶行高频电切除(图 4)。(6)创面处理：根据情况应用高频电凝钳或圈套器尖端电凝处理，预防迟发性出血的发生。根据创面大小决定封闭创面的方式，比如金属夹封闭或尼龙绳荷包缝合。根据术中情况决定是否留置胃管引流消化液。

3. 术后处理：术后患者常规禁食水、质子泵抑制剂抑酸、肠外营养、补液等对症支持治疗 24~72 h，依据术中情况决定禁食补液时间以及是否予以抗生素抗感染治疗。

三、术后随访

术后患者定期复查胃镜及门诊随诊，推荐术后 3、6、12 个月复查胃镜及门诊随访，此后每年进行一次胃镜检查及门诊随访，以评价是否发生局部复发。如不能来我院复诊，则建议当地医院定期复查胃镜及门诊随诊。对于未到我院随访的患者，采取电话随访的方式了解患者复查情况。

四、评价指标

1. 操作时间：从黏膜下注射开始，直至切除全部病灶的时间。

2. 术中穿孔：手术操作过程中出现固有肌层破损，可见明显腔外组织。

3. 迟发性穿孔：手术结束后，术后创面发生穿孔，需行外科手术治疗、急诊内镜干预或药物保守治疗。

4. 迟发性出血：手术结束后，术后创面发生再次出血，需行急诊内镜干预或药物保守治疗。

5. 整块切除：病灶被整块完整的一次性切除，而非分开分片切除。

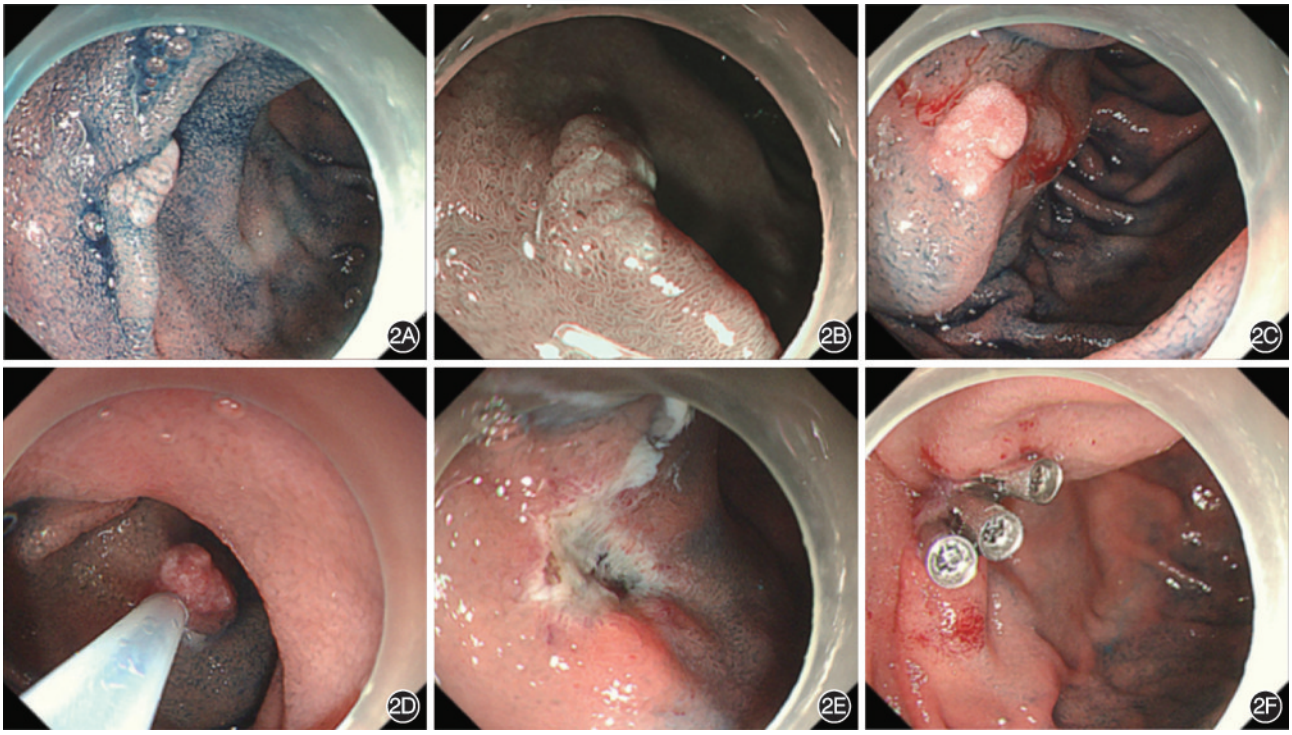

图 2　内镜黏膜切除术治疗浅表十二指肠非壶腹部腺瘤　2A：十二指肠降部可见 0.5 cm×0.5 cm 平坦型病变，靛胭脂染色可见病变边界清晰；2B：窄带光成像观察病变边界清晰，表面腺管结构和微血管结构规整；2C：亚甲蓝、生理盐水注射后，病变抬起良好；2D：圈套器完整套扎病变高频电切除；2E：术后创面；2F：组织夹封闭创面

www.zhxhnjzz.com

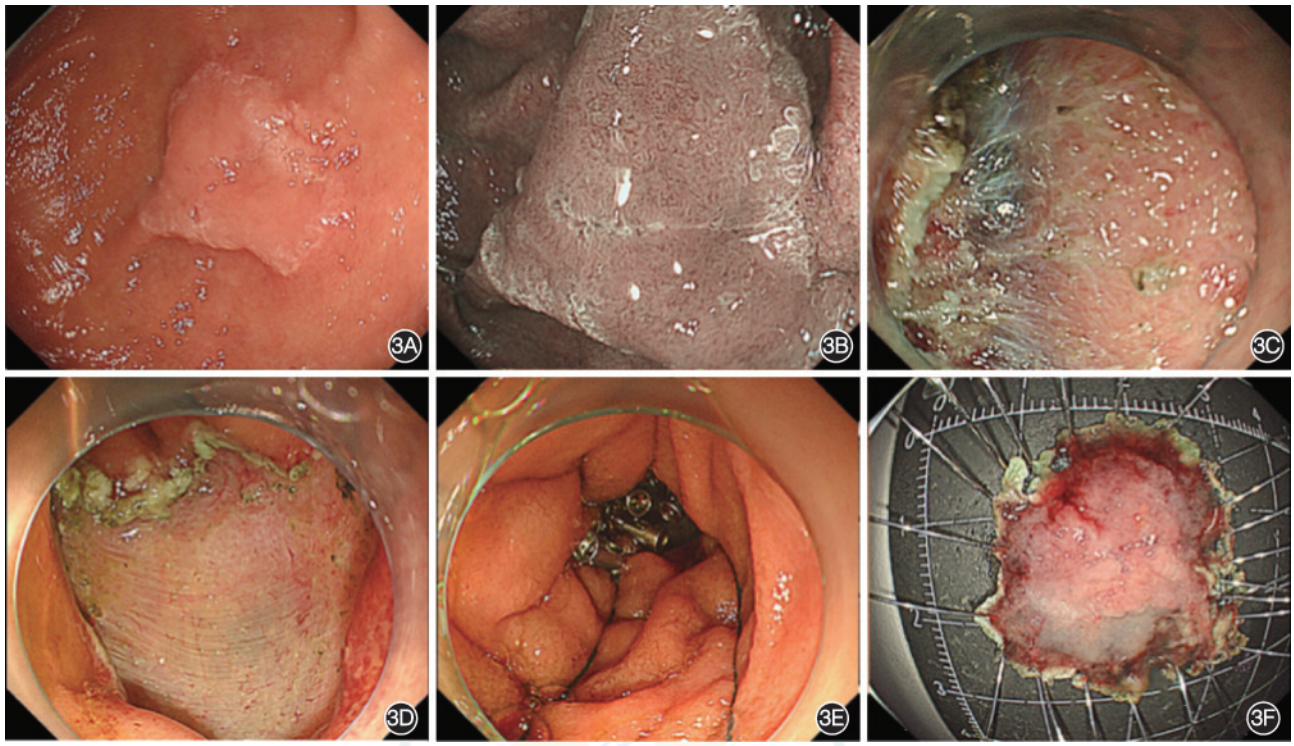

图3　内镜黏膜下剥离术治疗浅表十二指肠非壶腹部腺瘤　3A：十二指肠降部可见 1.8 cm×1.5 cm 平坦型病变，周边可见白色不透明物质；3B：窄带光成像观察表面腺管结构和微血管结构基本规整；3C：亚甲蓝、生理盐水注射后，沿黏膜下层剥离病变；3D：术后创面；3E：荷包缝合封闭创面；3F：离体标本，标本径 2.5 cm×2.0 cm

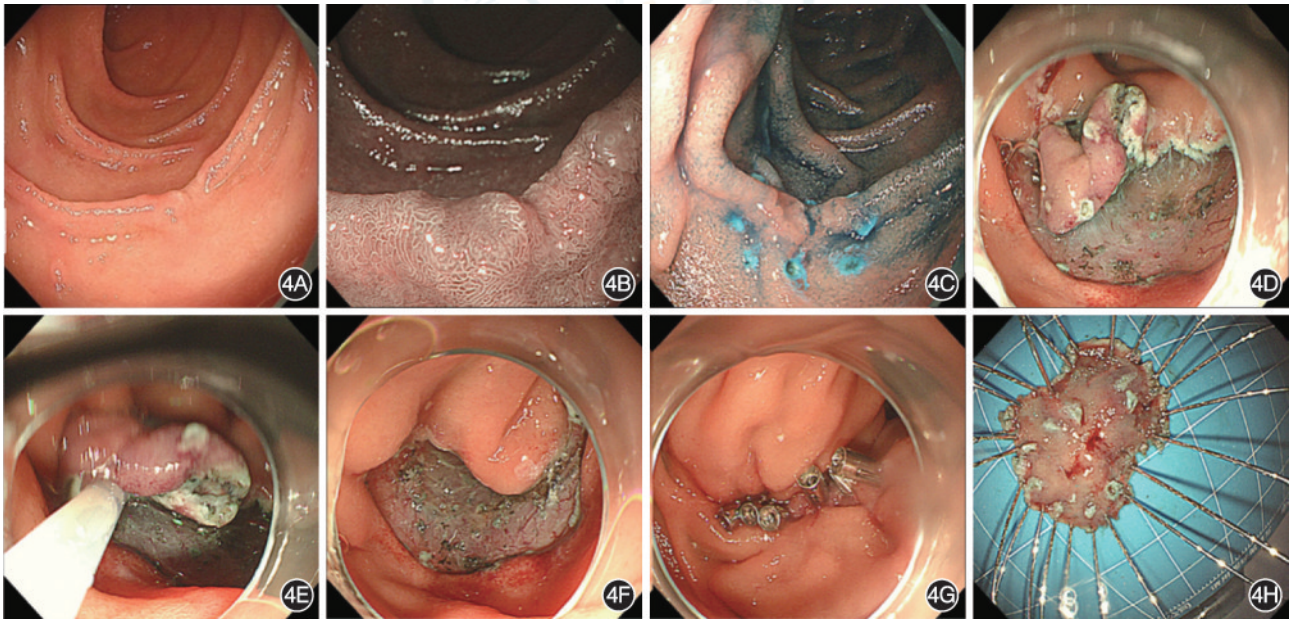

图4　改良内镜黏膜下剥离术治疗浅表十二指肠非壶腹部腺瘤　4A：十二指肠降部可见 1.0 cm×0.8 cm 平坦型病变；4B：窄带光成像观察表面腺管结构和微血管结构基本规整；4C：环周标记病变；4D：亚甲蓝、生理盐水注射后，沿黏膜下层剥离病变；4E：圈套器套扎病变完整切除；4F：术后创面；4G：组织夹封闭创面；4H：离体标本，标本径 2.0 cm×1.5 cm

6. 完全切除：病灶切除标本在病理学水平达到垂直切缘及水平切缘均阴性。

五、统计学方法

选用 SPSS 25.0 统计学软件对数据进行分析。符合正态分布的计量资料，例如年龄、病灶大小和随访时间等，用 $\bar{x}\pm s$ 表示，多组间比较采用方差分析；不符合正态分布的计量资料，例如操作时间，用 M（范围）表示，组间比较采用秩和检验。计数资料用例（%）表示，行卡方检验或 Fisher 精确概率法。$P<0.05$（双例）为差异有统计学意义。

www.zhxhnjzz.com

结　果

一、基本资料

本研究共纳入 86 例患者，其中男 48 例（55.8%）、女 38 例（44.2%），年龄（60.1±9.3）岁。86 例患者中，病变位于十二指肠球腔 15 例（17.4%），降部 71 例（82.6%）；病灶大小为（1.2±0.7）cm（0.5~3.5 cm）；65 例（75.6%）病灶大体分型为平坦型，21 例（24.4%）为隆起型。分析病灶切除后的病理类型可见，71 例（82.6%）为低级别腺瘤，15 例（17.4%）为高级别腺瘤或黏膜内癌。86 例患者中，46 例（53.5%）行 EMR，16 例（18.6%）行 ESD，24 例（27.9%）行 ESD-S。

二、内镜下治疗和术后并发症情况

86 例患者中，75 例（87.2%）为整块切除，术后病理提示 7 例患者水平切缘阳性（或难以评估）、1 例患者垂直切缘阳性（或难以评估）、4 例患者水平切缘及垂直切缘均阳性（或难以评估），共 74 例（86.0%）患者达到完全切除。EMR 组、ESD-S 组、ESD 组整块切除率分别为 80.4%、91.7% 和 100.0%，完全切除率分别为 80.4%、91.7% 和 93.8%。进一步将患者分为整块切除和非整块切除，达到整块切除的 75 例患者中，68 例（90.7%）达到完全切除，未达到整块切除的 11 例患者中，6 例（54.5%）达到完全切除，整块切除和非整块切除患者完全切除率差异有统计学意义（P=0.001）。EMR 组、ESD-S 组和 ESD 组 3 组操作时间差异有统计学意义（P<0.001）。EMR 组、ESD-S 组和 ESD 组患者术后病理分级为高级别腺瘤或黏膜内癌者分别占 15.2%、20.8% 和 18.7%。并发症方面，全部患者均未出现迟发性出血；2 例（2.3%）患者出现术中穿孔，其中 1 例为 ESD-S 患者、1 例为 ESD 患者，通过局部金属夹夹闭创面、禁食水、胃肠减压、质子泵抑制剂和广谱抗生素治疗后好转；4 例（4.7%）患者出现迟发性穿孔，其中 1 例 EMR 患者及 2 例 ESD-S 患者迟发性穿孔后接受外科手术穿孔修复、胃肠减压、质子泵抑制剂、空肠营养管置入治疗后好转；1 例 ESD-S 患者出现迟发穿孔合并腹膜后脓肿，经胃肠减压、质子泵抑制剂、空肠营养管置入及广谱抗生素治疗后好转。无治疗相关死亡发生。详见表 1。

三、随访情况

86 例患者中，1 例（1.2%）患者失访，获得 85 例患者的术后随访资料，随访时间 3~107 个月（22.9±20.9）个月，患者总体生存率为 100.0%。2 例患者出现术后复发，1 例为 ESD-S 整块切除的 3.5 cm 平坦型病灶，术后病理评估垂直切缘无法准确评估，术后 4 个月复查胃镜发现局部复发，再次行内镜下 EMR 分片切除，术后随访 34 个月未见复发。另 1 例复发患者为 EMR 分片切除的 2.0 cm 的平坦型病灶，术后病理评估垂直切缘和水平切缘均无法准确评估，术后 16 个月复查胃镜发现局部复发，再次行内镜下 EMR 分片切除，术后随访 12 个月未见复发。

讨　论

SNADA 在临床上较为少见，近年来其检出率呈逐渐上升趋势。SNADA 进展为十二指肠腺癌的风险高，因此指南推荐 SNADA 均应接受治疗[2]。内镜下治疗创伤小、修复快、预后好，但是十二指肠的解剖和生理特点导致 SNADA 内镜治疗具有特殊性。首先，十二指肠肠壁菲薄、血供丰富、管腔狭窄、肠腔成角，内镜操作性差；其次，十二指肠黏膜下层有丰富的布氏腺体，纤维化程度高，内镜下剥

表 1　浅表十二指肠非壶腹部病变 3 种内镜治疗方式组的治疗情况比较

项目	ESD-S 组（n=24）	EMR 组（n=46）	ESD 组（n=16）	统计量	P 值
病灶大小（$\bar{x}\pm s$，cm）	1.2±0.7	1.1±0.6	1.5±0.7	F=2.419	0.095
操作时间[min，M（范围）]	25（5~190）	4（1~36）	46（5~150）	Hc=49.892	<0.001
病理分级[例（%）]					
低级别腺瘤	19（79.2）	39（84.8）	13（81.3）	χ^2=0.364	0.834
高级别腺瘤	5（20.8）	7（15.2）	3（18.7）	χ^2=0.369	0.832
整块切除[例（%）]	22（91.7）	37（80.4）	16（100.0）	χ^2=4.667	0.097
完全切除[例（%）]	22（91.7）	37（80.4）	15（93.8）	χ^2=2.629	0.269
并发症[例（%）]					
术中穿孔	1（4.2）	0（0.0）	1（6.3）	χ^2=2.538	0.281
迟发穿孔	3（12.5）	1（2.2）	0（0.0）	χ^2=4.751	0.093

注：ESD-S 组行改良内镜黏膜下剥离术，EMR 组行内镜黏膜切除术，ESD 组行内镜黏膜下剥离术

www.zhxhnjzz.com

离困难；再次，十二指肠临近胆总管、胰腺、腹主动脉、下腔静脉等重要脏器和大血管，易出现严重副损伤；最后，十二指肠内镜治疗术后创面暴露于胆汁、胰液等消化液中，迟发穿孔率明显升高[2, 6-9]。随着内镜诊疗技术的发展，内镜下切除十二指肠病变的围术期并发症逐步减少，内镜下切除越来越多的应用到SNADA的治疗中，但其临床疗效仍缺乏基于长期随访的大样本量数据分析验证。本研究通过对我中心SNADA的治疗情况进行回顾性分析及随访，旨在验证内镜下治疗SNADA的临床疗效。

EMR、ESD技术已经广泛应用于消化道早期肿瘤性病变的内镜治疗中，本研究中内镜下治疗方式的选择，除了传统的EMR、ESD外，还有一部分患者采用了ESD-S，即对病灶进行环周切开并沿黏膜下层剥离，之后用圈套器套扎病灶剩余部分进行电凝电切除。ESD-S既最大程度的保证了病灶的整块切除和完整切除，又降低了操作难度、缩短了操作时间。本研究依据治疗方式，将患者分为EMR、ESD-S和ESD 3组，3组间操作时间存在显著差异，ESD-S组和ESD组的操作时间明显长于EMR组。本研究中，EMR组、ESD-S组、ESD组整块切除率分别为80.4%、91.7%和100.0%，完全切除率分别为80.4%、91.7%和93.8%，略高于既往文献报道中的数据[1, 10-18]。ESD-S组的整块切除率和完全切除率均高于EMR组，虽无显著差异，但由此可见，对于临床高危病变，例如病灶长径较大或预期病理分级较高者，为达到整块切除及完全切除的目的，可考虑采用ESD-S的治疗方式。依据是否达到整块切除对患者进行分析发现，整块切除患者完全切除率显著高于非整块切除患者，由此可见分片切除可显著增加非完全切除及术后残留、复发的风险。本研究中，ESD治疗组虽然全部达到整块切除，完全切除率也高于其余2组，但十二指肠ESD耗时长、技术难度大、对术者要求高，本中心在ESD剥离过程中，依据病灶具体情况采用浸水法、水压法、系线组织夹牵引法等方法辅助暴露ESD术中视野，提高ESD治疗的效率，达到安全、有效切除病变的目的[12,14]。

术中穿孔是内镜治疗过程中最常见的并发症之一，文献报道中十二指肠ESD术中穿孔率较高，可达9.4%~28.6%[2,8,19]。本研究中，术中穿孔2例，分别来自ESD-S组及ESD组。有文献报道，十二指肠ESD术中穿孔组织夹封闭效果欠佳，需立即外科手术治疗[13]。本中心2例术中穿孔均未中转外科手术，而是通过封闭创面、胃肠减压、抑酸等内科保守治疗后好转，由此可见，术中及时识别穿孔、有效确实的封闭创面，是改善术中穿孔并发症预后的关键。对于较小创面可选用组织夹封闭，较大的创面还可采用荷包缝合等方法进行封闭。此外，本中心对于术中穿孔的患者还会在内镜引导下留置胃肠减压管，充分引流以减少胃酸、胆汁、胰液等消化液对创面的刺激，进一步促进创面愈合。术后迟发性穿孔是内镜治疗的严重并发症，发生率为1.0%~2.0%[20-21]。本研究中共有术后迟发性穿孔4例，其中3例经外科修补手术好转，1例经内科保守治疗好转。迟发穿孔与肠壁菲薄、术中电凝烧灼效应、消化液刺激等均有关系，创面封闭及消化液引流可有效预防迟发穿孔的发生[22]。

在随访过程中，共2例（2.3%）患者出现局部复发，均为未达到完全切除的患者。2例患者均再次接受内镜下治疗，再次治疗后随访未再出现复发。由此可见，完全切除对减少术后残留、复发尤为重要。对于复发患者，再次接受内镜下治疗是可行且有效的。

综上所述，内镜下治疗SNADA是安全有效的，除传统的EMR和ESD外，ESD-S可降低操作难度、缩短手术时间，是内镜下治疗SNADA的有效术式，术者可依据病灶的位置、大小选择合适的治疗策略，以最大限度的提高整块切除率和完全切除率，减少残留和复发的发生。术中及时识别穿孔发生、确实封闭创面并有效引流消化液，可减少中转外科手术的风险。复发患者再次接受内镜下治疗是可行且有效的。本研究纳入病例数量有限，仍需进一步扩大样本量的研究提供更多的数据支持。

利益冲突　所有作者声明不存在利益冲突

作者贡献声明　于航：研究设计、数据采集、论文撰写；年卫东、蔡云龙、刘冠伊、田原：数据采集、数据分析及解释、数据支持；张继新：病理阅片；贺琰、郭新月、李文竹：数据采集、患者随访；戎龙：研究指导、论文审阅、技术支持

参　考　文　献

[1] Jung SH, Chung WC, Kim EJ, et al. Evaluation of non-ampullary duodenal polyps: comparison of non-neoplastic and neoplastic lesions[J]. World J Gastroenterol, 2010, 16(43): 5474-5480. DOI: 10.3748/wjg.v16.i43.5474.

[2] Vanbiervliet G, Moss A, Arvanitakis M, et al. Endoscopic management of superficial nonampullary duodenal tumors: European Society of Gastrointestinal Endoscopy (ESGE) guideline[J]. Endoscopy, 2021, 53(5):522-534. DOI: 10.1055/a-1442-2395.

www.zhxhnjzz.com

[3] Kikuchi D, Hoteya S, Iizuka T, et al. Diagnostic algorithm of magnifying endoscopy with narrow band imaging for superficial non-ampullary duodenal epithelial tumors[J]. Dig Endosc, 2014, 26 Suppl 2:16-22. DOI: 10.1111/den.12282.

[4] Toya Y, Endo M, Matsumoto T. Revised diagnostic algorithm of magnifying endoscopy with crystal violet staining for non-ampullary duodenal epithelial tumors[J]. Dig Endosc, 2022, 34(1):245. DOI: 10.1111/den.14170.

[5] Mukherjee S, Kocher HM, Hutchins RR, et al. Impact of hospital volume on outcomes for pancreaticoduodenectomy: a single UK HPB centre experience[J]. Eur J Surg Oncol, 2009, 35(7):734-738. DOI: 10.1016/j.ejso.2008.04.006.

[6] Fujihara S, Mori H, Kobara H, et al. Management of a large mucosal defect after duodenal endoscopic resection[J]. World J Gastroenterol, 2016, 22(29): 6595-6609. DOI: 10.3748/wjg.v22.i29.6595.

[7] Shibagaki K, Ishimura N, Kinoshita Y. Endoscopic submucosal dissection for duodenal tumors[J]. Ann Transl Med, 2017, 5(8):188. DOI: 10.21037/atm.2017.03.63.

[8] Tsutsumi K, Kato M, Kakushima N, et al. Efficacy of endoscopic preventive procedures to reduce delayed adverse events after endoscopic resection of superficial nonampullary duodenal epithelial tumors: a meta-analysis of observational comparative trials[J]. Gastrointest Endosc, 2021, 93(2): 367-374.e3. DOI: 10.1016/j.gie.2020.08.017.

[9] Valerii G, Tringali A, Landi R, et al. Endoscopic mucosal resection of non-ampullary sporadic duodenal adenomas: a retrospective analysis with long-term follow-up[J]. Scand J Gastroenterol, 2018, 53(4): 490-494. DOI: 10.1080/00365521.2018.1438508.

[10] Cho JH, Lim KY, Lee EJ, et al. Clinical outcomes of endoscopic resection of superficial nonampullary duodenal epithelial tumors: a 10-year retrospective, single-center study [J]. World J Gastrointest Surg, 2022, 14(4): 329-340. DOI: 10.4240/wjgs.v14.i4.329.

[11] Hara Y, Goda K, Dobashi A, et al. Short- and long-term outcomes of endoscopically treated superficial non-ampullary duodenal epithelial tumors[J]. World J Gastroenterol, 2019, 25(6):707-718. DOI: 10.3748/wjg.v25.i6.707.

[12] Kato M, Takatori Y, Sasaki M, et al. Water pressure method for duodenal endoscopic submucosal dissection (with video) [J]. Gastrointest Endosc, 2021, 93(4):942-949. DOI: 10.1016/j.gie.2020.08.018.

[13] Na HK, Kim DH, Ahn JY, et al. Clinical outcomes following endoscopic treatment for sporadic nonampullary duodenal adenoma[J]. Dig Dis, 2020, 38(5): 364-372. DOI: 10.1159/000504249.

[14] Santos-Antunes J, Morais R, Marques M, et al. Underwater duodenal ESD of a large adenoma using the pocket-creation method[J]. GE Port J Gastroenterol, 2021, 28(5): 367-369. DOI: 10.1159/000512360.

[15] Tomizawa Y, Ginsberg GG. Clinical outcome of EMR of sporadic, nonampullary, duodenal adenomas: a 10-year retrospective[J]. Gastrointest Endosc, 2018, 87(5): 1270-1278. DOI: 10.1016/j.gie.2017.12.026.

[16] Udd M, Lindström O, Tenca A, et al. Endoscopic therapy of sporadic non-ampullary duodenal adenomas, single centre retrospective analysis[J]. Scand J Gastroenterol, 2023, 58(2): 208-215. DOI: 10.1080/00365521.2022.2114810.

[17] 隗永秋, 周巧直, 李鹏, 等. 内镜下治疗非壶腹部早期十二指肠癌的疗效分析[J]. 中华消化内镜杂志, 2022, 39(5): 394-398. DOI: 10.3760/cma.j.cn321463-20210712-00288.

[18] 高军, 王要军. 内镜下治疗十二指肠非壶腹部病变51例回顾性分析[J]. 中华保健医学杂志, 2022, (4). DOI: 10.3969/j.issn.1674-3245.2022.04.013.

[19] Nonaka S, Oda I, Tada K, et al. Clinical outcome of endoscopic resection for nonampullary duodenal tumors[J]. Endoscopy, 2015, 47(2): 129-135. DOI: 10.1055/s-0034-1390774.

[20] Hoteya S, Furuhata T, Takahito T, et al. Endoscopic submucosal dissection and endoscopic mucosal resection for non-ampullary superficial duodenal tumor[J]. Digestion, 2017, 95(1):36-42. DOI: 10.1159/000452363.

[21] Pérez-Cuadrado-Robles E, Quénéhervé L, Margos W, et al. Comparative analysis of ESD versus EMR in a large European series of non-ampullary superficial duodenal tumors[J]. Endosc Int Open, 2018, 6(8): E1008-E1014. DOI: 10.1055/a-0577-7546.

[22] 陈达巍, 傅孙亚, 陈达华, 等. 预切开内镜下黏膜切除术与内镜黏膜下剥离术治疗十二指肠非壶腹部病变的疗效及安全性比较[J]. 中国内镜杂志, 2022, (5). DOI: 10.12235/E20210526.

www.zhxhnjzz.com

VedVision唯视
胆道子镜直视系统

Vedkang唯德康

一次性使用胆胰管成像导管



电子内窥镜图像处理器

观入微，术无限，应于手

开启胆胰疾病诊治的直视操作时代

江苏唯德康医疗科技有限公司
Jiangsu Vedkang Medical Science and Technology Co., Ltd.

Ⓐ地址：江苏省武进经济开发区果香路52号
Ⓣ电话：0519-69877755, 69877756
Ⓕ传真：0519-69877753
Ⓔ邮箱：sales@vedkang.com

生产企业：江苏图云医疗科技有限公司
产品注册证及名称：
苏械注准 20222061594（电子内窥镜图像处理器）
苏械注准 20222061739（一次性使用胆胰管成像导管）
苏械广审（文）第 270803-07238 号

⚠禁忌内容或注意事项详见说明书
以上仅指本公司产品

广告

CMS 康哲药业 CHINA MEDICAL SYSTEM | 莱芙兰® LUMEBLUE®

本广告仅供医学药学专业人士阅读
粤药广审(文)第290610-02733号
批准文号:国药准字HJ20240037

广告

隐匿病变 及早发现



结肠镜提高病变检出率的便捷方案

适应症:
本品作为一种诊断剂，适用于在接受结肠镜检查筛查或监测的成人患者中增强结直肠病变的可视化

禁忌、不良反应，注意事项详见说明书

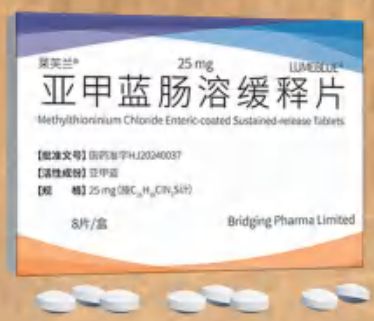

MB MMX DIFFICULT TO DETECT | Methylthioninium Chloride Enteric-coated Sustained-release Tablets

【生产企业】Cosmo S.p.A.
【中国唯一官方商业化合作伙伴】深圳市康哲药业有限公司

地址:深圳市南山区南头街道大新路198号创新大厦B座6-8楼 电话:0755-82416868 传真:0755-82416622 邮编:518052