中华医学会系列杂志

ISSN 1007-5232
CN 32-1463/R

中华消化内镜杂志®

ZHONGHUA XIAOHUA NEIJING ZAZHI

2025年8月 第42卷 第8期

CHINESE JOURNAL OF DIGESTIVE ENDOSCOPY

Volume 42 Number 8
August 2025

ISSN 1007-5232

中华消化内镜杂志®

CHINESE JOURNAL OF DIGESTIVE ENDOSCOPY

月刊　1996年8月改刊　第42卷　第8期　2025年8月20日出版


微信:xhnjxw


新浪微博

主　管
中国科学技术协会

主　办
中华医学会
100710,北京市东四西大街42号

编　辑
中华消化内镜杂志编辑委员会
210003,南京市紫竹林3号
电话:(025)83472831,83478997
传真:(025)83472821
Email:xhnj@xhnj.com
http://www.zhxhnjzz.com
http://www.medjournals.cn

总编辑
张澍田

编辑部主任
唐涌进

出　版
《中华医学杂志》社有限责任公司
100710,北京市东四西大街42号
电话(传真):(010)51322059
Email:office@cmaph.org

广告发布登记号
广登32010000093号

印　刷
江苏省地质测绘大队

发　行
范围:公开
国内:南京报刊发行局
国外:中国国际图书贸易集团有限公司
(北京399信箱,100048)
代号 M4676

订　购
全国各地邮政局
邮发代号 28-105

邮　购
中华消化内镜杂志编辑部
210003,南京市紫竹林3号
电话:(025)83472831
Email:xhnj@xhnj.com

定　价
每期25.00元,全年300.00元

中国标准连续出版物号
ISSN 1007-5232
CN 32-1463/R

2025年版权归中华医学会所有

未经授权,不得转载、摘编本刊文章,不得使用本刊的版式设计

除非特别声明,本刊刊出的所有文章不代表中华医学会和本刊编委会的观点

本刊如有印装质量问题,请向本刊编辑部调换

目　次

共识与指南

食管、胃及结直肠癌早筛早诊早治专家建议(2025年,上海) …… 589
国家消化系统疾病临床医学研究中心
国家消化内科专业医疗质量控制中心
免疫与炎症全国重点实验室

论　著

基于多特征拟合诊断胃褪色调肿瘤性病变的人工智能系统的构建和验证 …… 596
曾晓铨　董泽华　李艳霞　邓云超　于红刚　陈明锴

亚甲蓝染色透光法在早期胃癌内镜黏膜下剥离术标本诊断中的价值 …… 602
贾梅　刘揆亮　徐瑞　岳冰　高杨　梅雪　陈光勇

幽门螺杆菌阴性早期胃癌的内镜及临床病理特征分析 …… 608
王伟华　刘福国　周璇　褚宇宁　田宇彬

内镜下肌切开不同术式治疗贲门失弛缓症的临床效果比较 …… 616
李英凡　郭涛　李晓青　胡耀文　吴晰　蒋青伟　杨爱明

计算机辅助检测系统对胃癌前病变和瘤变检出率影响的单中心自身对照研究 …… 622
王雯　黄丽　吴练练　于红刚

机器人智能化内镜转运系统在消化内镜中心的应用效果 …… 628
白建荣　程君　王鑫　曹丽娜　李静怡　孙东东　王娟　贾晓丽
丛涛　季锐　左秀丽

优化饮食限制下2.0 L与1.5 L聚乙二醇结肠镜肠道准备质量的比较:一项多中心随机对照研究 …… 634
潘鹏　王玉萍　高君妍　李晓菲　季大年　李昊燃　柏愚

Meta分析

ATP生物荧光测定法检测软式内镜清洗消毒效果的meta分析 …… 639
赵灿　李隆松　韩珂　毕雅维　令狐恩强　柴宁莉

短篇论著

吸引器连接管联合胃镜可视性清除血凝块装置在上消化道大出血中的应用(含视频) …… 645
程俊　张俊君　张松　王亚洲　徐维田　高欣

115条外来内镜消毒前后微生物污染调查及建议 …… 649
骆孜　王缃兰　黄兴民　商任铎　张才庆　于红刚　刘军

病例报道

超声内镜引导一步法胆总管十二指肠吻合术治疗十二指肠腺癌2例 …… 653
陈燕　陈洁

胃错构瘤性内翻性息肉超声内镜动态观察1例 …… 655
王浩　张燕　刘虹　李国栋

多环牵引辅助内镜下切除阑尾口环周隆起型息肉样病变1例(含视频) …… 658
任剑珍　黄思霖　李博

综　　述

人工智能在胆胰疾病内镜诊治中的研究进展 …… 660
梁雅文　朱敏　翟亚奇　李明阳

结肠镜检查先端辅助装置研究进展 …… 665
刘叶婷　刘璐　高雪梅　申航　路璐　熊英

胰腺包裹性坏死内镜下坏死组织清除术的时机及技术进展 …… 669
李俊仪　张俊文

读者·作者·编者

《中华消化内镜杂志》2025年可直接使用英文缩写的常用词汇 …… 601

插页目次 …… 664

本刊稿约见第42卷第1期第82页、第7期第586页

本期责任编辑　朱悦

本刊编辑部工作人员联系方式

唐涌进，Email：tang@xhnj.com　　朱　悦，Email：zhuyue@xhnj.com

周　昊，Email：zhou@xhnj.com　　钱　程，Email：qian@xhnj.com

顾文景，Email：gwj@xhnj.com　　许文立，Email：xwl@xhnj.com

本刊投稿方式

登录《中华消化内镜杂志》官方网站http://www.zhxhnjzz.com进行在线投稿。


唐涌进


周　昊


顾文景


朱　悦


钱　程


许文立

（扫码添加编辑企业微信）

·综述·

结肠镜检查先端辅助装置研究进展

刘叶婷[1]　刘璐[1]　高雪梅[1]　申航[1]　路璐[1]　熊英[1,2]
[1]保定市第一中心医院内镜诊疗中心，保定 071000；[2]保定市胃肠动力相关疾病诊治重点实验室，保定 071000
通信作者：熊英，Email：xy_spring@163.com

【提要】 结直肠癌发病率呈上升趋势，结肠息肉的早期切除可以降低结直肠癌发病率，但息肉漏诊率较高。为提高息肉发现率，国内外对结肠镜检查的先端辅助装置进行了较多研究，本文即对各种先端辅助装置的研究进展进行综述。

【关键词】 结肠镜检查；　肠息肉；　透明帽；　辅助装置
基金项目：河北省医学科学研究课题计划资助（20251443）

Research progress in tip auxiliary devices for colonoscopy

Liu Yeting[1], Liu Lu[1], Gao Xuemei[1], Shen Hang[1], Lu Lu[1], Xiong Ying[1,2]
[1]Endoscopic Diagnosis and Treatment Center, Baoding First Central Hospital, Baoding 071000, China; [2]Baoding City Key Laboratory of Diagnosis and Treatment for Gastrointestinal Dynamics Related Diseases, Baoding 071000, China
Corresponding author: Xiong Ying, Email: xy_spring@163.com

根据2020年全球癌症数据显示，结直肠癌的新发病例数以及死亡例数均呈上升趋势[1]。提高腺瘤性息肉发现率可以有效降低结直肠癌发病率，但目前腺瘤性息肉漏诊率高达24%~26%，进展期腺瘤漏诊率9%[2-6]。息肉漏诊的原因之一是结肠皱襞深大，且肠道蠕动较快，会造成较多的结肠镜检查盲区。因此，国内外均有研究在结肠镜先端安装辅助装置，减少视野盲区，以提高腺瘤性息肉发现率，本文即对当前各种结肠镜先端辅助装置进行综述和讨论。

一、经典的结肠镜先端辅助装置——透明帽（图1[7]）

国内研究主要集中在经典透明帽方面，经典的透明帽通过突出结肠镜先端2~4 mm，展开结肠皱襞，减少视野盲区。郭鹏辉等[8]研究报道，内镜先端安装2或4 mm透明帽较常规结肠镜检查，息肉发现率明显提高。郭蕊[9]研究发现透明帽辅助可以提高腺瘤性息肉发现率，并可缩短退镜时间。一项关于提高腺瘤发现率的综述显示国内大部分研究均显示透明帽辅助可以提高腺瘤发现率[10]。2019年关于亚洲人群结肠镜检查的共识中亦表示透明帽辅助有助于提升息肉发现率[11]。

二、袖口状结肠镜辅助装置（endocuff-assisted colonoscopy，EAC）（图2~4[7,12-13]）

EAC是一种侧面有许多柔软指状突起的内镜先端辅助装置，退镜过程中侧面的指状突起可展开黏膜皱褶，从而发现皱褶内病变。第1代EAC有2排指状突起，质地较硬，很容易造成结肠黏膜损伤，第2代EAC已优化为1排指状突起，并且质地较前更加柔软[14]。英国一项前瞻性多中心、随机对照研究，纳入1 772例患者，随机分成EAC组和标准结肠镜检查（standard colonoscopy）组（简称SC组）[15]。EAC组较SC组，患者每次检查的平均腺瘤、无蒂锯齿状息肉检出率均较高，且中位插管速度快1 min（P=0.001），盲肠插管率及退镜时间差异无统计学意义。EAC组具有良好的耐受性，没有显著的不良反应发生，但在没有镇静或极少镇静的情况下进行结肠镜检查的患者进入肛门插管时的不适感略有增加。英国另一项单中心、随机对照试验中，纳入454例患者，结果显示EAC组有更高的腺瘤发现率和更低的腺瘤漏诊率，插入时间更短，但结肠镜检查过程会有不适感，并且在少数情况下必须移除该辅助装置[7]。美国另一项多中心、随机、对照试验，将1 203例患者分成标准高清结肠镜检查组、EAC组、透明帽辅助组，3组间的腺瘤检出率（adenoma detection rate，ADR）（57.3%、59.1%和55.7%，P=0.6）、每次结肠镜检查的腺瘤检出个数[（1.4±1.9）个、（1.6±2.4）个和（1.4±2.0）个，P=0.3]、进展期腺瘤（7.6%、9.2%和

DOI：10.3760/cma.j.cn321463-20240709-00134
收稿日期　2024-07-09　　**本文编辑**　周昊
引用本文：刘叶婷，刘璐，高雪梅，等. 结肠镜检查先端辅助装置研究进展[J]. 中华消化内镜杂志，2025，42(8)：665-668. DOI：10.3760/cma.j.cn321463-20240709-00134.

www.zhxhnjzz.com

8.2%，*P*=0.7）、无蒂锯齿状病变（6.8%、6.3% 和 5.5%，*P*=0.8）或右侧 ADR（48.2%、49.3% 和 46.2%，*P*=0.7）[16]。虽然 EAC 组每次结肠镜检查的息肉数量显著高于标准高清结肠检查组和透明帽组［（2.7±3.4）个、（2.3±2.5）个和（2.2±2.3）个，*P*=0.013］，但是在腺瘤检出率方面差异无统计学意义。考虑该试验均为高年资内镜操作医师进行操作，息肉检出率本身均较高，辅助装置获益不明显，可能对低年资医师及普通人群筛查帮助更大，需进一步试验。

三、戒指状结肠镜辅助装置（endorings-assisted colonoscopy，ERC）（图 5[17]）

ERC 的内孔是一种柔性硅胶环，围绕结肠镜远端连接成 3 个圆形，它们通过在撤回过程中机械拉直结肠褶皱以及将结肠镜先端保持在管腔中心来改善结肠黏膜的可视范围[18]。一篇关于透明帽、EAC、ERC 的荟萃分析显示，3 者均可提高腺瘤检出率[18]。英国一项多中心随机对照研究显示，将 556 例患者分成 ERC 组和标准结肠镜检查组，结果显示，与标准结肠镜检查组相比，ERC 组的息肉检出率更高（67.5% 比 78.5%，*P*=0.008），但该研究中 ERC 去除率高达 27%，主要原因是由于西方人群中乙状结肠憩室病相对高发，不得不去除该装置[19]。少部分原因考虑操作医师缺乏使用该装置的经验，会选择去除该装置。

四、全光谱结肠镜（full spectrum endoscopy，FUSE）（图 6[20]）

FUSE 是新一代内镜系统，在镜头两侧各安装一个镜头以扩展观察视野。该系统使结肠镜检查过程中以 330 度视角进行观察，相比于常规结肠镜的 170°，可视角度大大增强，可以显著提高解剖弯曲或隐藏在褶皱后面的病变的检出率[21]。Kudo 等[21]通过对比 FUSE 和常规内镜检查，发现前者有更高的腺瘤检出率和更低的漏诊率，Rex 等[20]对标准结肠镜检查、EAC、ERC 以及 FUSE，这 4 者进行对比，在 1 188 例患者中，对每次结肠检查平均息肉检出量进行对比发现，EAC 组［（1.82±2.58）个］，ERC 组［（1.55±2.42）个］和标准结肠镜检查［（1.53±2.33）个］均高于 FUSE 组［（1.30±1.96）个，*P*<0.001］。FUSE 组［（468±311）s］和 ERC 组［（403±263）s］的平均盲肠插入时间均比 EAC 组的平均盲肠插入时间长［（354±216）s，分别为 *P*=0.006 和 0.018］，可见 EAC 组的腺瘤检出率更优，并且退镜时间相对较短。有报道显示，由于 FUSE 可以提高息肉发现率，从而降低结肠镜检查频率，即降低结肠癌筛查和监测的成本效益[22]。另有报道，由于 FUSE 扩展视野，在不明原因消化道出血中可以协助发现隐蔽的出血位置[23]。

五、可伸缩透明帽（transparent retractable extension，TRE）（图 7[24]）

TRE 是安装在结肠镜先端的一种可伸缩的透明帽，通过应用注射器注射气体使透明帽伸展，凸出先端最长约 7 mm，再通过吸气可收缩至与内镜先端平齐位置。Horiuchi 等[24]对可伸缩透明帽研究显示，可增加腺瘤检出数量，同时不影响达盲率及进镜时间，但操作相对复杂，并未大范围推广。

六、球囊辅助结肠镜检查（Balloon-assisted colonoscopy/G-EYE colonoscopy）（图 8[25]）

该装置是在结肠镜先端安装一个可重复使用的球囊，球囊通过专用的智能医疗系统进行充气和放气。进镜时球囊收缩，抵达回盲部后，对球囊充气，膨胀的球囊展开结肠皱襞，扩展视野，同时展开的球囊也可避免结肠镜滑脱。德国一项多中心随机对照试验对该装置进行了研究，研究共纳入患者 803 例，球囊辅助组 407 例，常规结肠镜组 396 例，球囊辅助组的 ADR 为 48%，常规检查组 37.5%，差异有统计学意义（*P*=0.0027），另外球囊辅助组的进展期腺瘤、扁平以及锯齿状腺瘤检出率更高，但球囊辅助组不良反应发生率更高[25]。Halpern 等[26]对 126 例患者进行了分组，研究球囊辅助结肠镜与常规结肠镜检查效果，结果显示，前者有更高的腺瘤检出率，提示球囊辅助是一种安全有效的辅助手段。

七、先端放大器装置辅助结肠镜检查（AmplifEYE assisted colonoscopy，AC）（图 9[27]）

这是由医学硅胶材质制作而成的一种可以安装在结肠镜先端的辅助装置，在装置前端有 8 根硅胶检测臂，因为检测壁十分光滑柔软，进镜过程无明显阻力，在退镜过程中可以有效展开皱襞，提高息肉样发现率，并且在息肉切除过程中，可以有效改善视野，将息肉固定至更好的视野角度。美国一项随机对照试验招募了 354 例患者，将患者分为先端放大器装置辅助结肠镜检查（AC 组）和标准结肠镜检查（SC 组）[27]。ADR 比较，AC 组高于 SC 组（47.1% 比 40.9%，*P*=0.253）；息肉检出率（polyp detection rate，PDR）比较，AC 组高于 SC 组（68.2% 比 54.3%，*P*=0.009）；锯齿状息肉检出率（serrated polyp detection rate，SDR）比较，AC 组高于 SC 组（37.6% 比 20.1%，*P*<0.001）。平均盲肠插管时间，AC 组比 SC 组短（8.0 min 比 8.9 min，*P*=0.030），而疼痛评分 2 组差异无统计学意义（3 分比 4 分，*P*=0.121）。

八、一次性内窥镜用先端帽（妙手帽）（图 10）

与国外的先端放大器装置辅助结肠镜检查类似，这是由南微医学科技股份有限公司生产的一种结肠镜辅助装置，型号 EM-S-02，其整体材质为硅橡胶，可安装在直径 11.5~13.0 mm 的内镜先端部分。该先端帽是由 6 个长方形扇叶状结构，均匀排列一周，扇叶尺寸为 24.0 mm×6.0 mm×0.5 mm，扇叶与内镜先端角度约为 120°。扇叶背面远端有 10 个微微隆起的点，排成 2 排，用于增加退镜时的摩擦力。该装置进镜时，扇叶后折，不影响进镜，在退镜时，反向展开用来展开深大的结肠皱襞，扩展检查视野，最大可能地减少视野盲区。

综上所述，目前国外对于结肠镜检查先端辅助装置已经进行了诸多研究，主要目的都是为了提高息肉发现率以及降低漏诊率，大部分研究该类装置有助于提高息肉发现率，但是受操作医师个人水平因素影响，对于年轻医师可能有更大帮助。国内也在进行一系列研究，尽可能提高息肉发现率，但是关于辅助装置的相关文章尚少，需要更多研究支持。

www.zhxhnjzz.com



图 1　经典透明帽[7]　1A：透明帽外观；1B：透明帽安装后　**图 2**　袖口状结肠镜辅助装置（EAC）[7]　2A：第 1 代 EAC；2B：第 2 代 EAC　**图 3**　EAC 与常规透明帽安装后外观对比[12]　**图 4**　EAC 安装操作[13]　4A：安装 EAC 进镜示意图；4B：安装 EAC 退镜示意图；4C：安装 EAC 后退镜可有效展开皱襞，易于发现息肉　**图 5**　戒指状结肠镜辅助装置（ERC）[17]　5A：ERC 外观；5B：安装 ERC 退镜示意图　**图 6**　标准结肠镜、EAC、ERC 以及全光谱结肠镜进镜后示意图[20]　**图 7**　可伸缩透明帽（TRE）[24]　7A：收缩状态下的 TRE；7B：伸展状态下的 TRE　**图 8**　球囊辅助结肠镜检查[25]　8A：球囊辅助结肠镜外观；8B：用于充气和放气的智能医疗系统　**图 9**　先端放大器装置外观[27]　**图 10**　一次性内窥镜用先端帽　10A：安装后正面观；10B：安装后背面观

利益冲突　所有作者声明不存在利益冲突

参　考　文　献

[1] Sung H, Ferlay J, Siegel RL, et al. Global Cancer Statistics 2020: GLOBOCAN estimates of incidence and mortality worldwide for 36 cancers in 185 countries[J]. CA Cancer J Clin, 2021, 71(3):209-249. DOI: 10.3322/caac.21660.

[2] 中华医学会消化内镜学分会结直肠学组. 中国结直肠癌及癌前病变内镜诊治共识(2023,广州)[J]. 中华消化内镜杂志, 2023, 40(7): 505-520. DOI: 10.3760/cma. j. cn321463-20230607-00229.

[3] Nagtegaal ID, Odze RD, Klimstra D, et al. The 2019 WHO classification of tumours of the digestive system[J]. Histopathology, 2020, 76(2): 182-188. DOI: 10.1111/his.13975.

[4] Pox C, Schmiegel W, Classen M. Current status of screening

www.zhxhnjzz.com

colonoscopy in Europe and in the United States[J]. Endoscopy, 2007, 39(2):168-173. DOI: 10.1055/s-2007-966182.

[5] Corley DA, Jensen CD, Marks AR, et al. Adenoma detection rate and risk of colorectal cancer and death[J]. N Engl J Med, 2014, 370(14):1298-1306. DOI: 10.1056/NEJMoa1309086.

[6] Kaminski MF, Wieszczy P, Rupinski M, et al. Increased rate of adenoma detection associates with reduced risk of colorectal cancer and death[J]. Gastroenterology, 2017, 153(1): 98-105. DOI: 10.1053/j.gastro.2017.04.006.

[7] Rameshshanker R, Tsiamoulos Z, Wilson A, et al. Endoscopic cuff-assisted colonoscopy versus cap-assisted colonoscopy in adenoma detection: randomized tandem study-DEtection in Tandem Endocuff Cap Trial (DETECT) [J]. Gastrointest Endosc, 2020, 91(4): 894-904. e1. DOI: 10.1016/j.gie.2019.11.046.

[8] 郭鹏辉, 于新, 刘毛毛, 等. 结直肠息肉患者前置2/4mm透明帽结肠镜检查与普通结肠镜检查结果对比观察[J]. 山东医药, 2022, 62(24): 74-76. DOI: 10.3969/j.issn.1002-266X.2022.24.019.

[9] 郭蕊. 透明帽辅助结肠镜对腺瘤检出率影响的临床观察[J]. 中国医药科学, 2022, 12(14):130-132,145. DOI: 10.3969/j.issn.2095-0616.2022.14.034.

[10] 刘道江, 谢莹萍, 何国辉, 等. 提高结直肠腺瘤检出率的方法学研究进展[J]. 胃肠病学, 2019, 24(4): 239-242. DOI: 10.3969/j.issn.1008-7125.2019.04.011.

[11] Sano Y, Chiu HM, Li XB, et al. Standards of diagnostic colonoscopy for early-stage neoplasia: recommendations by an Asian private group[J]. Dig Endosc, 2019, 31(3): 227-244. DOI: 10.1111/den.13330.

[12] Sola-Vera J, Catalá L, Uceda F, et al. Cuff-assisted versus cap-assisted colonoscopy for adenoma detection: results of a randomized study[J]. Endoscopy, 2019, 51(8): 742-749. DOI: 10.1055/a-0901-7306.

[13] Lenze F, Beyna T, Lenz P, et al. Endocuff-assisted colonoscopy: a new accessory to improve adenoma detection rate? Technical aspects and first clinical experiences[J]. Endoscopy, 2014, 46(7): 610-614. DOI: 10.1055/s-0034-1365446.

[14] Cui Y, Gross SA. Cuff-assisted colonoscopy: should you be riding the mechanical enhancement wave? [J]. Gastrointest Endosc, 2021, 93(3): 554-556. DOI: 10.1016/j.gie.2020.11.004.

[15] Ngu WS, Bevan R, Tsiamoulos ZP, et al. Improved adenoma detection with Endocuff Vision: the ADENOMA randomised controlled trial[J]. Gut, 2019, 68(2): 280-288. DOI: 10.1136/gutjnl-2017-314889.

[16] Desai M, Rex DK, Bohm ME, et al. High-definition colonoscopy compared with cuff- and cap-assisted colonoscopy: results from a multicenter, prospective, randomized controlled trial[J]. Clin Gastroenterol Hepatol, 2022, 20(9):2023-2031.e6. DOI: 10.1016/j.cgh.2021.12.037.

[17] Dik VK, Gralnek IM, Segol O, et al. Multicenter, randomized, tandem evaluation of EndoRings colonoscopy—results of the CLEVER study[J]. Endoscopy, 2015, 47(12): 1151-1158. DOI: 10.1055/s-0034-1392421.

[18] Jain D, Sandhu N, Singhal S. New developments in mechanical enhancement of colonoscopy: cuffs, caps and rings [J]. Digestion, 2016, 93(3):234-247. DOI: 10.1159/000445108.

[19] Thayalasekaran S, Bhattacharyya R, Chedgy F, et al. Randomized controlled trial of EndoRings assisted colonoscopy versus standard colonoscopy[J]. Dig Endosc, 2023, 35(3):354-360. DOI: 10.1111/den.14432.

[20] Rex DK, Repici A, Gross SA, et al. High-definition colonoscopy versus Endocuff versus EndoRings versus full-spectrum endoscopy for adenoma detection at colonoscopy: a multicenter randomized trial[J]. Gastrointest Endosc, 2018, 88(2): 335-344. e2. DOI: 10.1016/j.gie.2018.02.043.

[21] Kudo T, Saito Y, Ikematsu H, et al. New-generation full-spectrum endoscopy versus standard forward-viewing colonoscopy: a multicenter, randomized, tandem colonoscopy trial (J-FUSE Study) [J]. Gastrointest Endosc, 2018, 88(5): 854-864. DOI: 10.1016/j.gie.2018.06.011.

[22] Hassan C, Gralnek IM. Cost-effectiveness of "full spectrum endoscopy" colonoscopy for colorectal cancer screening[J]. Dig Liver Dis, 2015, 47(5): 390-394. DOI: 10.1016/j.dld.2015.01.154.

[23] Waintraub DJ,Serouya S, Benias P,et al. ReFUSE to give up; a case of recurrent GI bleeding solved with full spectrum endoscopy: 1439[J]. Am J Gastroenterol, 2016, 111(1): S656. DOI:10.14309/00000434-201610001-01439.

[24] Horiuchi A, Nakayama Y. Improved colorectal adenoma detection with a transparent retractable extension device[J]. Am J Gastroenterol, 2008, 103(2): 341-345. DOI: 10.1111/j.1572-0241.2007.01555.x.

[25] Shirin H, Shpak B, Epshtein J, et al. G-EYE colonoscopy is superior to standard colonoscopy for increasing adenoma detection rate: an international randomized controlled trial (with videos) [J]. Gastrointest Endosc, 2019, 89(3): 545-553. DOI: 10.1016/j.gie.2018.09.028.

[26] Halpern Z, Gross SA, Gralnek IM, et al. Comparison of adenoma detection and miss rates between a novel balloon colonoscope and standard colonoscopy: a randomized tandem study[J]. Endoscopy, 2015, 47(3): 238-244. DOI: 10.1055/s-0034-1391437.

[27] Sze SF, Cheung WI, Wong WC, et al. AmplifEYE assisted colonoscopy versus standard colonoscopy: a randomized controlled study[J]. J Gastroenterol Hepatol, 2021, 36(2): 376-382. DOI: 10.1111/jgh.15331.

www.zhxhnjzz.com

CMS 康哲药业 CHINA MEDICAL SYSTEM | 莱芙兰® LUMEBLUE®

本广告仅供医学药学专业人士阅读
粤药广审(文)第290610-02733号
批准文号:国药准字HJ20240037

广告

隐匿病变 及早发现



结肠镜提高病变检出率的便捷方案

适应症:
本品作为一种诊断剂，适用于在接受结肠镜检查筛查或监测的成人患者中增强结直肠病变的可视化

禁忌、不良反应，注意事项详见说明书

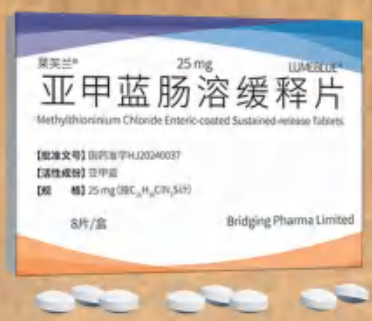

【生产企业】Cosmo S.p.A.
【中国唯一官方商业化合作伙伴】深圳市康哲药业有限公司

MB MMX DIFFICULT TO DETECT | Methylthioninium Chloride Enteric-coated Sustained-release Tablets

地址:深圳市南山区南头街道大新路198号创新大厦B座6-8楼 电话:0755-82416868 传真:0755-82416622 邮编:518052

SonoScape 开立

广告

HD-580

镜之所及 芯之所向



4K 4K显示

4-LED

SFI

VIST

Water Jet 辅助送水

One Step Connection 一键插拔

光电染色优化

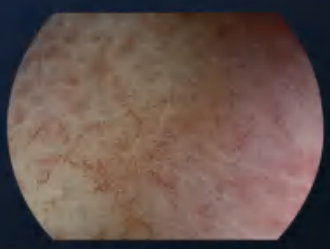

SFI-1

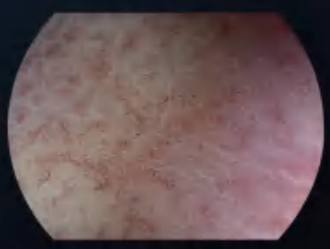

SFI-2

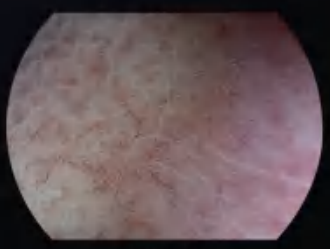

SFI-3



VIST-1



VIST-2



VIST-3

深圳开立生物医疗科技股份有限公司
SONOSCAPE MEDICAL CORP.
地址：深圳市南山区粤海街道麻岭社区高新中区科技中2路1号深圳软件园（2期）12栋201、202
电话：86-755-26722890

网站：www.sonoscape.com.cn
邮箱：sonoscape@sonoscape.net
禁忌内容或者注意事项详见说明书
粤械广审（文）第281218-07978号