中华医学会系列杂志

ISSN 1007-5232
CN 32-1463/R

中华消化内镜杂志®

ZHONGHUA XIAOHUA NEIJING ZAZHI

2024年8月 第41卷 第8期

CHINESE JOURNAL OF DIGESTIVE ENDOSCOPY

Volume 41 Number 8
August 2024

中华医学会
CHINESE MEDICAL ASSOCIATION

ISSN 1007-5232

中华消化内镜杂志®

CHINESE JOURNAL OF DIGESTIVE ENDOSCOPY

月刊　1996年8月改刊　第41卷　第8期　2024年8月20日出版


微信：xhnjxw


新浪微博

主　管
中国科学技术协会

主　办
中华医学会
100710，北京市东四西大街42号

编　辑
中华消化内镜杂志编辑委员会
210003，南京市紫竹林3号
电话：(025)83472831，83478997
传真：(025)83472821
Email：xhnj@xhnj.com
http://www.zhxhnjzz.com
http://www.medjournals.cn

总编辑
张澍田

编辑部主任
唐涌进

出　版
《中华医学杂志》社有限责任公司
100710，北京市东四西大街42号
电话(传真)：(010)51322059
Email：office@cmaph.org

广告发布登记号
广登32010000093号

印　刷
江苏省地质测绘院

发　行
范围：公开
国内：南京报刊发行局
国外：中国国际图书贸易集团有限公司
(北京399信箱，100048)
代号 M4676

订　购
全国各地邮政局
邮发代号 28-105

邮　购
中华消化内镜杂志编辑部
210003，南京市紫竹林3号
电话：(025)83472831
Email：xhnj@xhnj.com

定　价
每期25.00元，全年300.00元

中国标准连续出版物号
ISSN 1007-5232
CN 32-1463/R

2024年版权归中华医学会所有

未经授权，不得转载、摘编本刊文章，不得使用本刊的版式设计

除非特别声明，本刊刊出的所有文章不代表中华医学会和本刊编委会的观点

本刊如有印装质量问题，请向本刊编辑部调换

目　次

专家论坛

无痛内镜诊疗平台的构建 …… 589
陈瀚文　贾轩　蔡建庭

菁英论坛

消化内镜常用治疗技术的学习曲线应用 …… 593
江丽　徐欢　马搏宇　吴金羽　王秋霞　吕沐瀚　石蕾

论　著

超声内镜引导下弹簧圈置入联合组织胶注射对瘤型胃底静脉曲张破裂出血的二级预防价值 …… 599
黄怡婷　李晶晶　徐学青　许国强　陈洪潭

内镜与经颈静脉肝内门体分流术治疗静脉曲张出血合并门静脉血栓的对比研究 …… 606
吴伟　蔡子豪　陈超　张明　张峰　殷芹　诸葛宇征　肖江强

幽门螺杆菌除菌治疗后短期内对胃内镜黏膜下剥离术中出血的影响分析 …… 614
严笑寒　张黎　陈涛　李景泽　练晶晶　徐勤伟　徐美东

内镜黏膜下剥离术与改良内镜黏膜切除术对G1期直肠神经内分泌瘤的疗效对比分析 …… 619
周婷　王雷　徐桂芳　窦晓坛　唐德华　倪牧含　颜鹏
刘金燕　胡云

橡皮圈预牵引辅助内镜黏膜下挖除术在胃黏膜下肿瘤中的应用研究(含视频) …… 626
李瑶瑶　董云翰　李贵庆　佘强　许松欣　庞磊　肖炜明
路国涛　丁岩冰　邓彬

基于胃镜及超声内镜下表现预测胃间质瘤恶性潜能评分系统的建立和临床验证 …… 633
刘玲　李杨　姜阳阳　仇苏妍　周莹　苏洁　黄娟娟
伏亦伟　凌亭生

壶腹周围憩室对内镜逆行胰胆管造影术后胰腺炎发生率的影响分析 …… 640
德天宇　安栩生　王国强　王琦

基于文献计量的全球胶囊内镜研究特征与趋势分析 …… 647
郝美娟　高野　程志远　辛磊　廖专　李兆申　王洛伟

短篇论著

超声内镜引导下穿刺诊断胰腺结核14例 …… 654
曹卉　王晓林　邓伊　杜凡
单腔内镜双弯式用于胃困难部位内镜黏膜下剥离术的安全性及有效性初探(含视频) …… 658
吴泽宇　毛丽娟　张婷　金甜　卢晓云　陆宏娜　刘昌恩　胡晓　张其德

病例报道

超声内镜经胃输入襻吻合旁路辅助内镜逆行胰胆管造影术治疗Roux-en-Y胆肠吻合术后胆道疾病3例(含视频) …… 663
张斌　王凤兰　吴瑞　沈珊珊　王雷
内镜切除食管原发小细胞癌1例 …… 666
刘勇　张彬　何明顺　刘揆亮

综　　述

胰胆管支架置入在内镜下十二指肠乳头腺瘤切除术中的应用及研究进展 …… 669
蒋佳妮　吕富靖　陈楚岩

读者·作者·编者

《中华消化内镜杂志》2024年可直接使用英文缩写的常用词汇 …… 598
《中华消化内镜杂志》对来稿中统计学处理的有关要求 …… 646
中华医学会系列杂志论文作者署名规范 …… 662
插页目次 …… 605

本刊稿约见第41卷第1期第82页、第41卷第7期第586页

本期责任编辑　钱程

本刊编辑部工作人员联系方式

唐涌进，Email：tang@xhnj.com　　朱　悦，Email：zhuyue@xhnj.com
周　昊，Email：zhou@xhnj.com　　钱　程，Email：qian@xhnj.com
顾文景，Email：gwj@xhnj.com　　许文立，Email：xwl@xhnj.com

本刊投稿方式

登录《中华消化内镜杂志》官方网站http://www.zhxhnjzz.com进行在线投稿。


唐涌进


周　昊


顾文景


朱　悦


钱　程


许文立

（扫码添加编辑企业微信）

·论著·

基于胃镜及超声内镜下表现预测胃间质瘤恶性潜能评分系统的建立和临床验证

刘玲[1]　李杨[1,2]　姜阳阳[1]　仇苏妍[1]　周莹[2]　苏洁[2]　黄娟娟[2]　伏亦伟[3]　凌亭生[1,2]

[1]南京中医药大学，南京 210029；[2]江苏省中医院消化内镜中心，南京 210029；[3]南京医科大学附属泰州市人民医院消化科，泰州 225300

通信作者：伏亦伟，Email：yiweifu@sina.com；凌亭生，Email：chinalts2024@163.com

【摘要】 目的　建立一个术前基于胃镜及超声内镜下表现预测胃间质瘤恶性潜能的评分系统并进行验证。**方法**　将2017年1月1日至2023年12月31日在江苏省中医院接受治疗并经术后病理证实为胃间质瘤的286例患者作为建模组，根据美国国立卫生研究院分类系统将227例极低/低风险患者纳入低恶性潜能（low malignant potential，LMP）组，将59例中/高风险患者纳入高恶性潜能（high malignant potential，HMP）组。采用LASSO回归分析筛选变量，探究HMP胃间质瘤的预测因素，并构建列线图预测模型。采用Bootstrap法在建模组中进行内部验证。使用2021年1月1日至2023年12月31日在泰州市人民医院接受治疗并术后病理证实为胃间质瘤的85例患者资料进行外部验证。在建模组和外部验证组中绘制受试者工作特征曲线、校准曲线及临床决策曲线。**结果**　肿瘤长径（coef=0.755）、肿瘤形状（coef=0.015）、肿瘤位置（coef=0.008）、生长方式（coef=−0.026）、囊变性（coef = 0.685）、肿瘤表面溃疡改变（coef =−0.545）是HMP胃间质瘤的独立预测因素。基于上述6个因素构建的预测模型列线图在建模组和外部验证组的受试者工作特征曲线下面积分别为0.959（95%*CI*：0.898~0.903）和0.959（95%*CI*：0.857~1.000）。采用Bootstrap法对模型进行内部验证，其准确度为0.917，*Kappa*=0.737。根据校准曲线及临床决策曲线所示，模型在建模组和外部验证组中均具有较好的校准度及较高的净获益度。**结论**　肿瘤长径、肿瘤形状、肿瘤位置、生长方式、囊变性、肿瘤表面溃疡改变是HMP胃间质瘤的独立预测因素。基于上述因素构建的列线图模型具有较好的区分度及校准度，为临床医师术前预测胃间质瘤恶性潜能提供了有效便捷的可视化工具。

【关键词】 列线图；　胃间质瘤；　恶性潜能

基金项目：江苏省中医药传统医学国家临床研究基地（JD2023SZ04）；江苏省中医院科主任学术提升专项课题（Y2022ZR03）；南京中医药大学附属医院科技计划（Y2020CX38）

Establishment and clinical validation of a predictive scoring system for malignant gastric stromal tumors based on endoscopic and endoscopic ultrasound findings

Liu Ling[1], Li Yang[1,2], Jiang Yangyang[1], Qiu Suyan[1], Zhou Ying[2], Su Jie[2], Huang Juanjuan[2], Fu Yiwei[3], Ling Tingsheng[1,2]

[1]Nanjing University of Chinese Medicine, Nanjing 210029, China; [2]Gastrointestinal Endoscopy Center, Jiangsu Province Hospital of Chinese Medicine, Nanjing 210029, China; [3]Department of Gastroenterology, Taizhou People's Hospital Affiliated to Nanjing Medical University, Taizhou 225300, China

Corresponding author: Fu Yiwei, Email: yiweifu@sina.com; Ling Tingsheng, Email: chinalts2024@163.com

【Abstract】 Objective　To establish a scoring system for preoperative prediction of the malignant potential of gastric stromal tumors based on gastroscopic and endoscopic ultrasound features, along with validation. **Methods**　A total of 286 patients who were treated in Jiangsu Province Hospital of Chinese

DOI：10.3760/cma.j.cn321463-20240415-00054

收稿日期　2024-04-15　　**本文编辑**　钱程

引用本文：刘玲，李杨，姜阳阳，等. 基于胃镜及超声内镜下表现预测胃间质瘤恶性潜能评分系统的建立和临床验证[J]. 中华消化内镜杂志，2024，41(8)：633-639. DOI：10.3760/cma.j.cn321463-20240415-00054.

www.zhxhnjzz.com

Medicine from January 1, 2017 to December 31, 2023 and diagnosed as having gastric stromal tumors by postoperative pathology were enrolled in the modeling group. According to National Institutes of Health classification system, 227 very-low/low-risk patients were classified into the low malignant potential (LMP) group, and the 59 intermediate/high-risk patients into the high malignant potential (HMP) group. LASSO regression analysis was performed to identify predictive factors for HMP gastric stromal tumors, and a nomogram prediction model was developed. Internal validation using the Bootstrap method was performed on the modeling group, and external validation was performed on data from 85 patients who were treated and diagnosed as having gastric stromal tumors by postoperative pathology in Taizhou People's Hospital from January 1, 2021 to December 31, 2023. The receiver operator characteristic (ROC) curves, calibration curves, and decision curve analyses were employed in both the modeling and external validation groups. **Results** Tumor size (coef=0.755), tumor shape (coef=0.015), tumor location (coef=0.008), growth pattern (coef=−0.026), cystic change (coef=0.685), and surface unceration change (coef=−0.545) were the independent predictive factors for HMP gastric stromal tumors. The nomogram-based prediction model constructed using these factors achieved an area under the ROC curve of 0.959 (95%*CI*: 0.898-0.903) in the modeling group and 0.959 (95%*CI*: 0.857-1.000) in the external validation group. The model demonstrated good accuracy (0.917) and a *Kappa* value of 0.737 in internal validation. Calibration curve and decision curve analyses indicated strong calibration and high net benefit in both the modeling and the external validation groups. **Conclusion** Tumor size, tumor shape, tumor location, growth pattern, cystic change, and surface ulceration change are independent predictive factors for HMP gastric stromal tumors. The nomogram model developed based on these factors offers effective and convenient visualization for clinicians to predict the malignant potential of gastric stromal tumors preoperatively.

【**Key words**】 Nomograms; Gastric stromal tumors; Malignant potential

Fund program: National Clinical Research Base of Traditional Chinese Medicine in Jiangsu Province (JD2023SZ04); Academic Promotion Special Project of Director of Jiangsu Province Hospital of Chinese Medicine (Y2022ZR03); Science and Technology Program of Affiliated Hospital of Nanjing University of Chinese Medicine (Y2020CX38)

胃肠道间质瘤(gastric gastrointestinal stromal tumors,GISTs)是常见的胃黏膜下肿瘤之一,起源于Cajal细胞[1],是消化道最常见的间叶细胞源性肿瘤,为不成熟的梭形细胞或上皮样细胞增殖而成[2],胃间质瘤具有恶性倾向,许多治疗共识和指南都建议积极处理。欧洲与日本专家建议,在确诊胃间质瘤的前提下,无论其长径大小,均应行切除治疗[3-4]。然而,外科切除对于某些低恶性潜能胃间质瘤可能过于激进,对于恶性程度较低的GISTs进行外科手术,不仅会影响患者术后生活质量,而且住院时间延长,术后恢复较慢,医疗费用高昂[5-7]。近年来,内镜下治疗方式发展迅速,为具有低恶性潜能的胃间质瘤的治疗提供了更佳的机会。内镜治疗主要包括内镜黏膜下剥离术(endoscopic submucosal dissection,ESD)和内镜全层切除术(endoscopic full thickness resection,EFR)。多项研究认为,内镜下切除是治疗胃间质瘤安全有效的方法[8-10]。目前已有多项研究明确了胃间质瘤内镜治疗适应证[11-12],基本上认为胃间质瘤的危险等级对治疗方案的选择具有重要意义,因此,在术前对胃间质瘤恶性潜能进行预测,有助于临床医师对患胃间质瘤的患者提出更佳、更符合患者利益的临床治疗方案。但如何对胃间质瘤的危险等级进行较为精准的术前预测,目前尚无统一定论。因此,建立一个准确、实用和简单的术前预测胃间质瘤恶性潜能的评估系统仍具有非常重要的临床意义。在本研究中,我们构建了一个高效能、使用方便的胃间质瘤术前恶性潜能评估系统,并进行了内外部验证。

资料与方法

一、病例来源

建模组纳入患者来自2017年1月1日至2023年12月31日在江苏省中医院接受外科手术或内镜切除并被病理证实的胃间质瘤患者。外部验证组纳入患者来自2021年1月1日至2023年12月31日在泰州市人民医院接受治疗并经术后病理证实为胃间质瘤的患者。纳入标准:(1)发生在胃的间叶来源的肿瘤,经病理诊断胃梭形细胞肿瘤,并且免疫组化符合DOG1+、CD11+,确诊为胃间质瘤(ICD-11:2B5B.0);(2)18~80周岁;(3)患者在接受治疗前均接受了胃镜检查及超声内镜检查术(endoscopic ultrasonography, EUS);(4)签署知情同意书。排除标准:(1)胃间质瘤患者术前进行了细针穿刺活检、芯针穿刺活检等检查;(2)经过放化

www.zhxhnjzz.com

疗、靶向或免疫治疗的GISTs；(3)5年内恶性肿瘤个人史；(4)严重精神疾病患者；(5)严重心、肺疾病，严重肾功能不全；(6)1个月内连续使用全身性激素治疗；(7)正在参加其他临床试验患者。根据纳入和排除标准，建模组最终纳入286例患者，外部验证组纳入85例患者。患者纳入流程图见图1。

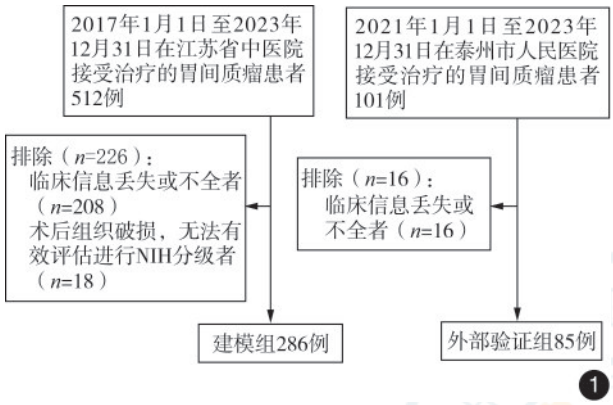

注：NIH指美国国立卫生研究院

图1　胃间质瘤患者纳入流程

二、数据收集

从医院工作系统中收集患者以下数据：性别、年龄、胃镜下表现（包括胃镜下肿瘤长径、肿瘤位置、表面溃疡或出血）、EUS表现（肿瘤长径、肿瘤形状、生长方式、层次来源、回声均匀性、边界清晰、囊变性、钙化灶、血管形成）和根据改良的美国国立卫生研究院（National Institutes of Health，NIH）分类系统划分的风险组[13]。把极低/低风险归为低恶性潜能（low malignant potential，LMP）组，把中/高风险归为高恶性潜能（high malignant potential，HMP）组。

三、统计学方法

采用SPSS 26.0及R Studio软件（V4.2.30）进行统计分析。分类变量的数据以例（%）的形式呈现，组间对比使用卡方检验或Fisher精确概率法，不符合正态分布的计量资料以$M(Q_1,Q_3)$表示，组间对比使用Mann-Whitney U检验。P<0.05为差异有统计学意义。

采用corrplot及glmnet包在建模组中进行LASSO回归分析，筛选变量，确定HMP胃间质瘤的独立预测因素，将所筛选出的独立预测因素作为预测变量，应用rms，DynNom包建立预测模型并绘制列线图。通过Bootstrap法（将建模组原始数据重复抽样1 000次）在建模组中进行内部验证，计算其准确度及*Kappa*值，采用pROC、rms、rmda包分别绘制预测模型和模型外部验证的受试者工作特征（receiver operator characteristic，ROC）曲线、校准曲线及临床决策曲线以评价模型的区分度、校准度及净获益度。

结　果

一、数据的基线特征

建模组及验证组研究人群的人口统计学和临床特征见表1。建模组共纳入286例胃间质瘤患者，其中男121例，女165例，年龄为63（54，68）岁。改良NIH风险分类为极低、低、中和高风险的患者数量分别为175例（61.2%）、52例（18.2%）、42例（14.7%）和17例（5.9%）；因此，HMP组和LMP组胃间质瘤的患者例数分别为59（20.6%）和227（79.4%）。外部验证组共纳入85例胃间质瘤患者资料，其中男51例，女34例，年龄为60（55，68）岁，HMP组和LMP组例数分别为8（9.4%）和77（90.6%）。

在建模组中，HMP与LMP组患者在肿瘤长径、肿瘤形状、肿瘤边界、生长方式、起源层次、表面溃疡形成、钙化灶、回声均匀性、囊变性、血管形成方面差异均有统计学意义（P<0.05，表2）。

二、预测模型建立的具体过程及分析

1.变量筛选：采用LASSO回归在建模组中筛选出HMP胃间质瘤的独立预测因素，将患者性别、年龄、肿瘤长径、生长方式、肿瘤形状、起源层次、表面溃疡或出血、有无钙化灶、回声是否均匀、有无囊变、边界是否规则、肿瘤位置、有无血管形成共13个变量纳入LASSO回归分析（图2A）。通过10倍交叉验证选择最优λ值，即为Lambda.1se，此时λ=0.063（图2B）。回归系数非零的变量被筛选出，共筛选出6个变量，这些变量为肿瘤长径（coef=0.755）、肿瘤形状（coef=0.015）、肿瘤位置（coef=0.008）、生长方式（coef=−0.026）、囊变性（coef=0.685）、肿瘤表面溃疡改变（coef=−0.545）。

2.列线图构建：根据LASSO回归筛选出的6个变量建立列线图预测模型。将各项变量的分数相加，总分对应的概率即为该模型下患者出现HMP胃间质瘤的预测概率（图3）。

（1）区分度：绘制预测模型的ROC曲线，其曲线下面积（area under the curve，AUC）为0.959（95%*CI*：0.898~0.903），说明该列线图预测模型具有较好的区分度（图4A）。

www.zhxhnjzz.com

表 1　建模组及外部验证组胃间质瘤患者基线特征对比

项目	建模组	验证组	统计量	*P* 值
例数	286	85		
性别[例(%)]			χ^2=0.134	0.705
女	165(57.7)	51(60.0)		
男	121(42.3)	34(40.0)		
年龄[岁，$M(Q_1,Q_3)$]	63(54,68)	60(53,67)	Z=−0.792	0.428
肿瘤长径[cm，$M(Q_1,Q_3)$]	1.5(0.9,3.4)	1.4(0.2,2.7)	Z=−0.933	0.351
生长方式[例(%)]			19.892	<0.001
腔内	209(73.1)	81(95.3)		
腔外	37(12.9)	0(0.0)		
腔内外	40(14.0)	4(4.7)		
肿瘤形状[例(%)]			χ^2=8.209	0.012
类圆	257(89.9)	81(95.3)		
不规则	20(7.0)	0(0.0)		
分叶状	9(3.1)	4(4.7)		
起源层次[例(%)]			χ^2=21.823	<0.001
黏膜肌层	23(8.0)	1(1.2)		
固有肌层	219(76.6)	84(98.8)		
固有肌层以外	44(15.4)	0(0.0)		
表面溃疡形成[例(%)]	53(18.5)	8(9.4)	χ^2=3.967	0.046
钙化灶[例(%)]	46(16.0)	18(21.2)	χ^2=1.190	0.275
回声[例(%)]			χ^2=3.197	0.074
均匀	232(81.1)	76(89.4)		
不均匀	54(19.9)	9(10.6)		
囊变性[例(%)]	41(14.3)	5(5.9)	χ^2=4.311	0.038
边界[例(%)]			χ^2=1.739	0.265
不规则	17(6.0)	83(97.6)		
规则	269(94.0)	2(2.4)		
肿瘤位置[例(%)]			χ^2=7.525	0.048
胃角	3(1.0)	0(0.0)		
胃体	137(48.0)	41(48.2)		
胃窦	25(8.7)	1(1.2)		
胃底	121(42.3)	43(50.6)		
血管形成[例(%)]	18(6.3)	1(1.2)	χ^2=3.531	0.088
恶性潜能分级[例(%)]			χ^2=5.572	0.018
低恶性潜能	227(79.4)	77(90.6)		
高恶性潜能	59(20.6)	8(9.4)		

表 2　建模组高恶性潜能与低恶性潜能胃间质瘤患者临床特征比较

项目	低恶性潜能组	高恶性潜能组	统计量	*P* 值
例数	227	59		
性别[例(%)]			χ^2=3.109	0.078
女	125(55.1)	40(67.8)		
男	102(44.9)	19(32.2)		
年龄[岁，$M(Q_1,Q_3)$]	63(54,68)	65(59,71)	Z=−1.938	0.053
肿瘤长径[cm，$M(Q_1,Q_3)$]	1.2(0.8,2.0)	6.0(4.4,7.7)	Z=−10.410	<0.001
生长方式[例(%)]			χ^2=25.941	<0.001
腔内	181(79.7)	28(47.5)		
腔外	24(10.6)	13(22.0)		
腔内外	22(9.7)	18(30.5)		
肿瘤形状[例(%)]			χ^2=32.640	<0.001
类圆	217(95.6)	40(67.8)		
不规则	6(2.6)	14(23.7)		
分叶状	4(1.8)	5(8.5)		
起源层次[例(%)]			χ^2=9.745	0.007
黏膜肌层	15(6.6)	8(13.6)		
固有肌层	183(80.6)	36(61.0)		
固有肌层以外	29(12.8)	15(25.4)		
表面溃疡形成[例(%)]	13(5.7)	40(67.8)	χ^2=119.501	<0.001
钙化灶[例(%)]	21(9.2)	25(42.4)	χ^2=38.063	<0.001
回声[例(%)]			χ^2=93.240	<0.001
均匀	210(92.5)	22(37.3)		
不均匀	17(7.5)	37(62.7)		
囊变性[例(%)]	8(3.5)	33(55.9)	χ^2=104.734	<0.001
边界[例(%)]			χ^2=16.103	<0.001
不规则	7(96.9)	10(16.9)		
规则	220(3.1)	49(83.1)		
肿瘤位置[例(%)]			χ^2=3.367	0.419
胃角	3(1.2)	0(0.0)		
胃体	103(45.4)	34(57.6)		
胃窦	21(9.3)	4(6.8)		
胃底	100(44.1)	21(35.6)		
血管形成[例(%)]	4(1.8)	14(23.7)	χ^2=38.315	<0.001

（2）校准度：根据预测模型绘制的校准曲线来看，校准曲线与标准曲线较为接近，预测概率与发生概率一致性较高，表明此预测模型具有较好的校准度（图 4B）。

（3）临床决策曲线：模型在建模组的临床预测曲线与两条极端曲线距离均较远，表明该预测模型的净获益率较高（图 4C）。

三、模型验证

模型的验证采用 Bootstrap 法进行内部验证，准确度为 0.917；*Kappa*=0.737，表明模型预测能力

www.zhxhnjzz.com

在建模组和内部验证中具有较强的一致性。使用外部验证组进行外部验证，其 AUC 为 0.959（95%*CI*：0.857~1.000）（图 5A）。模型在外部验证组中具有较好的校准度（图 5B）。模型在外部验证组的临床预测曲线与两条极端曲线距离均较远，表明该预测模型的净获益率较高（图 5C）。

讨　论

本研究通过对 286 例接受治疗并经病理证实为胃间质瘤患者临床资料的分析，成功建立了一个在术前预测 HMP 胃间质瘤的可视化预测模型，并对模型进行了内外部验证。预测模型以列线图模式呈现，列线图模式不仅使模型具有更佳的可视化

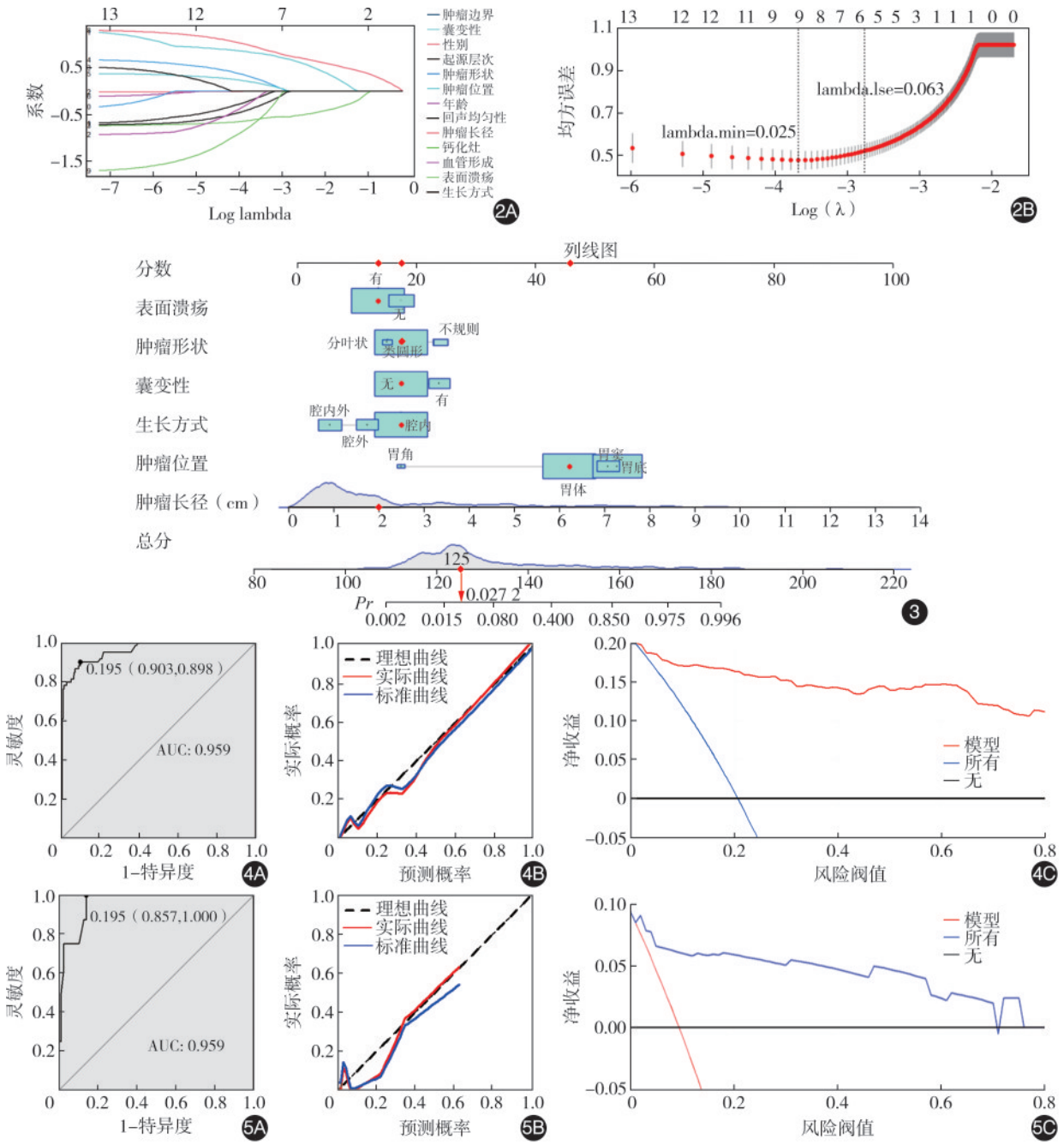

图 2　LASSO 回归变量筛选过程示意图　2A: Log(λ)值与回归系数的关系；2B:Log(λ)值与纳入变量数目对应走势，取 Lambda.lse 对应的变量个数，最终筛选出 6 个变量　**图 3**　高恶性潜能胃间质瘤预测模型的列线图，图中红点所指示数据为建模组第 1 个患者的预测分数　**图 4**　高恶性潜能胃间质瘤预测模型各项评价指标图　4A:预测模型的受试者工作特征曲线；4B:预测模型的校准曲线；4C:预测模型的临床决策曲线　**图 5**　高恶性潜能胃间质瘤模型外部验证的各项评价指标图　5A: 模型外部验证的受试者工作特征曲线；5B:模型外部验证的校准曲线；5C:模型外部验证的临床决策曲线

www.zhxhnjzz.com

效果，同时，临床实用性也得到增强。通过LASSO回归分析，共筛选了6个变量因素，分别是肿瘤长径、肿瘤形状、肿瘤位置、肿瘤生长方式、囊变性、肿瘤表面溃疡改变。

既往研究一致认为肿瘤长径与胃间质瘤的风险等级密切相关，大多数研究认为在肿瘤长径>4 cm时，才与HMP胃间质瘤高度相关，但亦有研究显示在<4 cm的胃间质瘤中也不乏HMP胃间质瘤的存在[14-15]。本研究也验证了之前的观点，认为肿瘤长径是预测HMP胃间质瘤的有效预测因素。

多项研究认为肿瘤表面溃疡性改变与胃间质瘤的高恶性潜能有关[11,16-17]，美国国家综合癌症网络指南也将肿瘤表面的溃疡改变作为预测胃间质瘤恶性潜能的独立影响因素[18]。我们的研究验证了这一结果。但鉴于内镜医师在进行肿瘤表面溃疡判定时有一定的主观性，且有研究认为，肿瘤表面轻微的改变，诸如易出血、凹陷，但无明显黏膜缺陷，属于溃疡的潜在早期改变，与胃间质瘤高恶性潜能也有相关性[13]。但若加入这一因素，势必会增大误差。因此为最大程度减少这一因素所致误差，本研究中溃疡早期改变不作为阳性改变纳入。

我们的研究显示最具恶性潜能的肿瘤位置是胃底，其后依次是胃窦、胃体和胃角。此前已有两项研究显示处于贲门、胃底及胃食管连接处的胃间质瘤发生恶变的概率更高[12,19]。另一项研究却认为在长径<5 cm的胃间质瘤中，肿瘤位置不是HMP胃间质瘤独立危险因素[11]。Nishida等[8]及Demetri等[20]的研究显示尽管胃间质瘤位于胃近端，但若肿瘤长径<1 cm，且不具备EUS高危特征，则不具高恶性潜能。本研究发现肿瘤位置是HMP胃间质瘤的独立危险因素。

本研究发现与HMP胃间质瘤相关度最高的形状是不规则，类圆形胃间质瘤恶性潜能最低。在过去关于胃间质瘤恶性潜能的多项相似研究中，均未将其作为HMP胃间质瘤的独立危险因素，2020年Yang等[12]首次将形状不规则作为HMP胃间质瘤的独立危险因素（P<0.01）。该项研究认为肿瘤不规则形状可能是由于肿瘤内部某种组织的快速增长所致。

在关于胃间质瘤恶性潜能预测模型的既往研究中，EUS特征是作为一个统一因素进行分析的，即肿瘤是否具有EUS高危特征。一般认为EUS的高危特征为肿瘤长径>5 cm、回声不均匀伴液化、边界不规则、瘤体表面溃疡形成和钙化灶形成[16,21]。这一认识并不具有统一性。虽然目前有多项研究及指南共识支持EUS高危特征可以作为危险因素对胃间质瘤的恶性潜能进行预测[16-18,22-23]。部分研究则认为，目前关于EUS具体哪些特征与HMP胃间质瘤高度相关缺乏共识，因此EUS高危特征不能作为预测HMP胃间质瘤的一个独立危险因素[5]。甚至此前的一项认为EUS特征不能在术前有效预测胃间质瘤的风险等级[24]，但该项研究仅纳入肿瘤长径<5 cm的肿瘤，而EUS高危常见于较大的胃间质瘤中。本研究首次对EUS特征逐一进行变量筛选，纳入分析的EUS特征有肿瘤长径、肿瘤形状、生长方式、起源层次、回声均匀性、边界清晰、囊变性、钙化灶、血管形成。通过LASSO回归分析，本研究认为EUS特征中的肿瘤长径、肿瘤生长方式（腔内）、肿瘤形状（不规则）、具有囊变性是HMP胃间质瘤的独立危险因素。

根据所筛选出的变量构建预测模型，绘制列线图，列线图是预测模型可视化工具的一种，也是当前预测模型中最热的研究方向之一。列线图是通过所有自变量回归系数的大小来制定评分标准，在此标准上分别给每个自变量的每种取值水平赋分相加后得到一个总分。最后通过总分与风险概率之间的转换函数来计算每个患者的风险概率。列线图将复杂的回归方程以简单直观的图像展示出来，使其更具临床使用价值。

本研究主要基于患者胃镜及EUS下表现，通过LASSO回归筛选出与胃间质瘤具有高恶性潜能最相关的6个因素：肿瘤长径、肿瘤形状、肿瘤位置、生长方式、囊变性、肿瘤表面溃疡改变，并基于6个变量构建了一个根据术前胃镜及EUS下表现预测HMP胃间质瘤的列线图风险预测模型。该模型在建模组和外部验证组区分度及校准度均较好，有助于临床医师在术前对胃间质瘤的恶性潜能进行预测，为患者选择最佳临床治疗方案。

本项研究也具有一定的局限性。首先，我们的研究为回顾性研究，纳入样本量有限，未来仍需要多中心、大样本的前瞻性研究进一步证实模型的预测效能及临床实用性。其次本预测模型适用于术前高度怀疑黏膜下肿瘤是间质瘤的患者，然而术前的胃间质瘤诊断仅仅是通过临床及影像的推断，并非金标准的病理诊断。对于不同的医师，尤其是内镜医师和外科医师，这种推断可能大相径庭。这种差异会导致评分系统的实用性具有缺憾。

www.zhxhnjzz.com

综上所述，肿瘤长径、肿瘤形状、肿瘤位置、生长方式、囊变性、肿瘤表面溃疡改变是术前预测HMP胃间质瘤患者的独立预测因素，本研究开发了一个可靠、实用和简单的预测评分系统，能够在术前很好的评估胃间质瘤患者的良恶性，为术前治疗方案的选择提供辅助。

利益冲突　所有作者声明不存在利益冲突

作者贡献声明　刘玲、李杨：数据收集、数据分析、论文写作；姜阳阳、仇苏妍、苏洁、黄娟娟、周莹：数据收集及整理；伏亦伟：研究指导；凌亭生：研究指导、论文修改、经费支持

参 考 文 献

[1] Kindblom LG, Remotti HE, Aldenborg F, et al. Gastrointestinal pacemaker cell tumor (GIPACT): gastrointestinal stromal tumors show phenotypic characteristics of the interstitial cells of Cajal[J]. Am J Pathol, 1998,152(5):1259-1269.

[2] von Mehren M, Joensuu H. Gastrointestinal stromal tumors[J]. J Clin Oncol, 2018, 36(2): 136-143. DOI: 10.1200/JCO.2017.74.9705.

[3] Nishida T, Hirota S, Yanagisawa A, et al. Clinical practice guidelines for gastrointestinal stromal tumor (GIST) in Japan: English version[J]. Int J Clin Oncol, 2008,13(5):416-430. DOI: 10.1007/s10147-008-0798-7.

[4] Standards of Practice Committee, Faulx AL. The role of endoscopy in subepithelial lesions of the GI tract[J]. Gastrointest Endosc, 2017, 85(6): 1117-1132. DOI: 10.1016/j.gie.2017.02.022.

[5] Tan CB, Zhi W, Shahzad G, et al. Gastrointestinal stromal tumors: a review of case reports, diagnosis, treatment, and future directions[J]. ISRN Gastroenterol, 2012, 2012: 595968. DOI: 10.5402/2012/595968.

[6] Milone M, Elmore U, Musella M, et al. Safety and efficacy of laparoscopic wedge gastrectomy for large gastrointestinal stromal tumors[J]. Eur J Surg Oncol, 2017, 43(4): 796-800. DOI: 10.1016/j.ejso.2017.01.005.

[7] Feng F, Liu Z, Zhang X, et al. Comparison of endoscopic and open resection for small gastric gastrointestinal stromal tumor [J]. Transl Oncol, 2015, 8(6): 504-508. DOI: 10.1016/j.tranon.2015.11.008.

[8] Nishida T, Kawai N, Yamaguchi S, et al. Submucosal tumors: comprehensive guide for the diagnosis and therapy of gastrointestinal submucosal tumors[J]. Dig Endosc, 2013,25(5): 479-489. DOI: 10.1111/den.12149.

[9] An W, Sun PB, Gao J, et al. Endoscopic submucosal dissection for gastric gastrointestinal stromal tumors: a retrospective cohort study[J]. Surg Endosc, 2017, 31(11): 4522-4531. DOI: 10.1007/s00464-017-5511-3.

[10] Park JJ. Long-term outcomes after endoscopic treatment of gastric gastrointestinal stromal tumor[J]. Clin Endosc, 2016, 49(3):232-234. DOI: 10.5946/ce.2016.052.

[11] Kim JY, Kim TJ, Lee DK, et al. A preoperative risk prediction model for high malignancy potential gastrointestinal stromal tumors of the stomach[J]. Surg Endosc, 2022,36(3):2129-2137. DOI: 10.1007/s00464-021-08501-2.

[12] Yang Z, Gao Y, Fan X, et al. A multivariate prediction model for high malignancy potential gastric GI stromal tumors before endoscopic resection[J]. Gastrointest Endosc, 2020, 91(4): 813-822. DOI: 10.1016/j.gie.2019.09.032.

[13] Tanaka J, Oshima T, Hori K, et al. Small gastrointestinal stromal tumor of the stomach showing rapid growth and early metastasis to the liver[J]. Dig Endosc, 2010, 22(4): 354-356. DOI: 10.1111/j.1443-1661.2010.01032.x.

[14] Joensuu H. Risk stratification of patients diagnosed with gastrointestinal stromal tumor[J]. Hum Pathol, 2008, 39(10): 1411-1419. DOI: 10.1016/j.humpath.2008.06.025.

[15] Yang J, Feng F, Li M, et al. Surgical resection should be taken into consideration for the treatment of small gastric gastrointestinal stromal tumors[J]. World J Surg Oncol, 2013, 11:273. DOI: 10.1186/1477-7819-11-273.

[16] Chen TH, Hsu CM, Chu YY, et al. Association of endoscopic ultrasonographic parameters and gastrointestinal stromal tumors (GISTs): can endoscopic ultrasonography be used to screen gastric GISTs for potential malignancy? [J]. Scand J Gastroenterol, 2016, 51(3): 374-377. DOI: 10.3109/00365521.2015.1095350.

[17] Jeon SW, Park YD, Chung YJ, et al. Gastrointestinal stromal tumors of the stomach: endosonographic differentiation in relation to histological risk[J]. J Gastroenterol Hepatol, 2007, 22(12):2069-2075. DOI: 10.1111/j.1440-1746.2006.04767.x.

[18] von Mehren M, Randall RL, Benjamin RS, et al. Soft tissue sarcoma, Version 2.2018, NCCN clinical practice guidelines in oncology[J]. J Natl Compr Canc Netw, 2018,16(5):536-563. DOI: 10.6004/jnccn.2018.0025.

[19] Miettinen M, Sobin LH, Lasota J. Gastrointestinal stromal tumors of the stomach: a clinicopathologic, immunohistochemical, and molecular genetic study of 1765 cases with long-term follow-up[J]. Am J Surg Pathol, 2005, 29(1):52-68. DOI: 10.1097/01.pas.0000146010.92933.de.

[20] Demetri GD, von Mehren M, Antonescu CR, et al. NCCN task force report: update on the management of patients with gastrointestinal stromal tumors[J]. J Natl Compr Canc Netw, 2010,8 Suppl 2(0 2):S1-44. DOI: 10.6004/jnccn.2010.0116.

[21] Palazzo L, Landi B, Cellier C, et al. Endosonographic features predictive of benign and malignant gastrointestinal stromal cell tumours[J]. Gut, 2000, 46(1): 88-92. DOI: 10.1136/gut.46.1.88.

[22] Chen T, Xu L, Dong X, et al. The roles of CT and EUS in the preoperative evaluation of gastric gastrointestinal stromal tumors larger than 2 cm[J]. Eur Radiol, 2019, 29(5): 2481-2489. DOI: 10.1007/s00330-018-5945-6.

[23] Shah P, Gao F, Edmundowicz SA, et al. Predicting malignant potential of gastrointestinal stromal tumors using endoscopic ultrasound[J]. Dig Dis Sci, 2009, 54(6): 1265-1269. DOI: 10.1007/s10620-008-0484-7.

[24] Kim MN, Kang SJ, Kim SG, et al. Prediction of risk of malignancy of gastrointestinal stromal tumors by endoscopic ultrasonography[J]. Gut Liver, 2013, 7(6): 642-647. DOI: 10.5009/gnl.2013.7.6.642.

www.zhxhnjzz.com

健可诺®
国药准字H20213838

磷酸钠盐散
Sodium Phosphates Powder

广告

清肠品质卓越 舒适又方便

独特包装控制用药风险



适应症 用于患者结肠X-光线及肠道内窥镜检查前或手术前清理肠道。

用法用量 本品用于肠道准备时服药一般分两次，每次服药1袋。
第一次服药时间在手术或检查前一天晚上7点，用法为用800ml以上温凉水溶解后服用。
第二次服药时间在手术或检查当天早上7点(或在操作或检查前至少3个小时)，或遵医嘱，用法同第一次。
为获得良好肠道准备效果，建议患者在可承受范围内多饮用水。

不良反应 常见的不良反应为腹胀、恶心、腹痛、呕吐，还可能会出现用药期间和用药后的短暂的电解质紊乱、乏力、眩晕、过敏反应、肝功能检查ALT，AST升高、肛门刺激症状。其他详见说明书。

禁忌 1.本品禁用于先天性巨结肠、肠梗阻、腹水、充血性心脏病或肾功能衰竭患者。2.使用本品禁止联合使用其他缓泻药物。3.对本品中任何成份过敏者禁用。

健能药业 JEWELLAND

川药广审(文)第251011-01618号 生产企业:四川健能制药有限公司 本广告仅供医学药学专业人士阅读

FUJIFILM
Value from Innovation

清晰诊疗 健康相伴

广告

New Generation Endoscope System

NEW

ELUXEO 7000

新 一 代 内 镜 系 统

LCI BLI

LCI：联动成像技术
BLI：蓝光成像技术

新定义 新选择

NEW DEFINITION NEW CHOICE



沪械广审(文)第271130-61740号

富士胶片株式会社
FUJIFILM Corporation
东京都港区西麻布二丁目26番30号

富士胶片(中国)投资有限公司
FUJIFILM (China) Investment Co., Ltd.
上海市浦东新区平家桥路100弄6号晶耀前滩T7，6楼

⚠ 禁忌内容或注意事项详见说明书。

ELUXEO7000为VP-7000与BL-7000的统称
VP-7000：电子图像处理器 国械注进 20172062462
BL-7000：医用内窥镜用冷光源 国械注进20182060487

商标 FUJIFILM 和产品标识均为日本富士胶片株式会社持有。