中华医学会系列杂志

ISSN 1007-5232
CN 32-1463/R

中华消化内镜杂志®

ZHONGHUA XIAOHUA NEIJING ZAZHI

2024年8月 第41卷 第8期

CHINESE JOURNAL OF DIGESTIVE ENDOSCOPY

Volume 41 Number 8
August 2024

中华医学会
CHINESE MEDICAL ASSOCIATION

ISSN 1007-5232

中华消化内镜杂志®

CHINESE JOURNAL OF DIGESTIVE ENDOSCOPY

月刊　1996年8月改刊　第41卷　第8期　2024年8月20日出版


微信：xhnjxw


新浪微博

主　管
中国科学技术协会

主　办
中华医学会
100710，北京市东四西大街42号

编　辑
中华消化内镜杂志编辑委员会
210003，南京市紫竹林3号
电话：(025)83472831，83478997
传真：(025)83472821
Email：xhnj@xhnj.com
http://www.zhxhnjzz.com
http://www.medjournals.cn

总编辑
张澍田

编辑部主任
唐涌进

出　版
《中华医学杂志》社有限责任公司
100710，北京市东四西大街42号
电话(传真)：(010)51322059
Email：office@cmaph.org

广告发布登记号
广登32010000093号

印　刷
江苏省地质测绘院

发　行
范围：公开
国内：南京报刊发行局
国外：中国国际图书贸易集团有限公司
(北京399信箱，100048)
代号 M4676

订　购
全国各地邮政局
邮发代号 28-105

邮　购
中华消化内镜杂志编辑部
210003，南京市紫竹林3号
电话：(025)83472831
Email：xhnj@xhnj.com

定　价
每期25.00元，全年300.00元

中国标准连续出版物号
ISSN 1007-5232
CN 32-1463/R

2024年版权归中华医学会所有

未经授权，不得转载、摘编本刊文章，不得使用本刊的版式设计

除非特别声明，本刊刊出的所有文章不代表中华医学会和本刊编委会的观点

本刊如有印装质量问题，请向本刊编辑部调换

目　次

专家论坛

无痛内镜诊疗平台的构建 …… 589
陈瀚文　贾轩　蔡建庭

菁英论坛

消化内镜常用治疗技术的学习曲线应用 …… 593
江丽　徐欢　马搏宇　吴金羽　王秋霞　吕沐瀚　石蕾

论　著

超声内镜引导下弹簧圈置入联合组织胶注射对瘤型胃底静脉曲张破裂出血的二级预防价值 …… 599
黄怡婷　李晶晶　徐学青　许国强　陈洪潭

内镜与经颈静脉肝内门体分流术治疗静脉曲张出血合并门静脉血栓的对比研究 …… 606
吴伟　蔡子豪　陈超　张明　张峰　殷芹　诸葛宇征　肖江强

幽门螺杆菌除菌治疗后短期内对胃内镜黏膜下剥离术中出血的影响分析 …… 614
严笑寒　张黎　陈涛　李景泽　练晶晶　徐勤伟　徐美东

内镜黏膜下剥离术与改良内镜黏膜切除术对G1期直肠神经内分泌瘤的疗效对比分析 …… 619
周婷　王雷　徐桂芳　窦晓坛　唐德华　倪牧含　颜鹏
刘金燕　胡云

橡皮圈预牵引辅助内镜黏膜下挖除术在胃黏膜下肿瘤中的应用研究(含视频) …… 626
李瑶瑶　董云翰　李贵庆　佘强　许松欣　庞磊　肖炜明
路国涛　丁岩冰　邓彬

基于胃镜及超声内镜下表现预测胃间质瘤恶性潜能评分系统的建立和临床验证 …… 633
刘玲　李杨　姜阳阳　仇苏妍　周莹　苏洁　黄娟娟
伏亦伟　凌亭生

壶腹周围憩室对内镜逆行胰胆管造影术后胰腺炎发生率的影响分析 …… 640
德天宇　安栩生　王国强　王琦

基于文献计量的全球胶囊内镜研究特征与趋势分析 …… 647
郝美娟　高野　程志远　辛磊　廖专　李兆申　王洛伟

短篇论著

超声内镜引导下穿刺诊断胰腺结核14例 …… 654
曹卉　王晓林　邓伊　杜凡
单腔内镜双弯式用于胃困难部位内镜黏膜下剥离术的安全性及有效性初探(含视频) …… 658
吴泽宇　毛丽娟　张婷　金甜　卢晓云　陆宏娜　刘昌恩　胡晓　张其德

病例报道

超声内镜经胃输入襻吻合旁路辅助内镜逆行胰胆管造影术治疗Roux-en-Y胆肠吻合术后胆道疾病3例(含视频) …… 663
张斌　王凤兰　吴瑞　沈珊珊　王雷
内镜切除食管原发小细胞癌1例 …… 666
刘勇　张彬　何明顺　刘揆亮

综　　述

胰胆管支架置入在内镜下十二指肠乳头腺瘤切除术中的应用及研究进展 …… 669
蒋佳妮　吕富靖　陈楚岩

读者·作者·编者

《中华消化内镜杂志》2024年可直接使用英文缩写的常用词汇 …… 598
《中华消化内镜杂志》对来稿中统计学处理的有关要求 …… 646
中华医学会系列杂志论文作者署名规范 …… 662
插页目次 …… 605

本刊稿约见第41卷第1期第82页、第41卷第7期第586页

本期责任编辑　钱程

本刊编辑部工作人员联系方式

唐涌进，Email：tang@xhnj.com　　朱　悦，Email：zhuyue@xhnj.com
周　昊，Email：zhou@xhnj.com　　钱　程，Email：qian@xhnj.com
顾文景，Email：gwj@xhnj.com　　许文立，Email：xwl@xhnj.com

本刊投稿方式

登录《中华消化内镜杂志》官方网站http://www.zhxhnjzz.com进行在线投稿。


唐涌进


周　昊


顾文景


朱　悦


钱　程


许文立

（扫码添加编辑企业微信）

·论著·

幽门螺杆菌除菌治疗后短期内对胃内镜黏膜下剥离术中出血的影响分析

严笑寒[1]　张黎[2]　陈涛[1]　李景泽[1]　练晶晶[1]　徐勤伟[1]　徐美东[1]

[1]上海市东方医院消化医学部消化内镜科，上海 200120；[2]上海市东方医院病理科，上海 200120

通信作者：徐勤伟，Email：2205676@tongji.edu.cn

【摘要】 目的　探究幽门螺杆菌（*Helicobacter pylori*，*HP*）根除后短期内对早期胃癌内镜黏膜下剥离术（endoscopic submucosal dissection，ESD）中出血的影响。**方法**　回顾性分析2021年9月至2023年9月在上海市东方医院因早期胃癌行ESD治疗的患者资料，将*HP*现症感染患者纳入现症感染组，将除菌治疗后10周内且除菌成功的患者纳入除菌后短期组，分析两组患者内镜、病理和临床资料，比较术中出血发生情况。**结果**　共纳入345例患者，其中，现症感染组156例，除菌后短期组189例。相比现症感染组，除菌后短期组术中出血率降低[6.3%（12/189）比12.8%（20/156），χ^2 =4.253，*P*=0.039]，手术时间减少[（29±9）min比（38±14）min，*t*=2.667，*P*=0.008]。病变部位亚组分析发现，胃上1/3处病灶除菌治疗后短期内术中出血发生率较现症感染患者降低[12.5%（5/40）比32.1%（9/28），χ^2 =3.887，*P*=0.049]，而胃中1/3[5.4%（2/37）比10.0%（3/30），χ^2 =0.506，*P*=0.477]和胃下1/3[4.5%（5/112）比8.2%（8/98），χ^2 =1.231，*P*=0.267]处病灶除菌后与现症感染的术中出血发生率差异无统计学意义。**结论**　*HP*除菌治疗后短期内可以有效减少ESD术中出血发生，显著减少手术时间。*HP*现症感染的早期胃癌患者在行ESD前应给予杀菌治疗，尤其是位于胃上1/3的病灶。

【关键词】　幽门螺杆菌；　早期胃癌；　内镜黏膜下剥离术；　术中出血

基金项目：浦东新区卫生健康委员会卫生计生科研项目（PW2021B-11）；上海市浦东新区重点学科建设（PWZxq2022-06）；上海市浦东新区高峰高原学科建设（PWYgf2021-02）

Effect of *Helicobacter pylori* eradication therapy on intraoperative bleeding during gastric endoscopic submucosal dissection in a short term

Yan Xiaohan[1], Zhang Li[2], Chen Tao[1], Li Jingze[1], Lian Jingjing[1], Xu Qinwei[1], Xu Meidong[1]

[1]Endoscopy Center, Department of Gastroenterology, Shanghai East Hospital, Shanghai 200120, China; [2]Department of Pathology, Shanghai East Hospital, Shanghai 200120, China

Corresponding author: Xu Qinwei, Email: 2205676@tongji.edu.cn

【Abstract】　Objective　To investigate the short-term effect of *Helicobacter pylori* (*HP*) eradication on intraoperative bleeding during endoscopic submucosal dissection (ESD) for early gastric cancer. **Methods**　Patients who underwent ESD for early gastric cancer in Shanghai East Hospital from September 2021 to September 2023 were retrospectively analyzed for endoscopic, pathological and clinical data. The patients with current *HP* infection were included in the current infection group, and those who underwent eradication therapy within 10 weeks and successfully eradicated were included in the short-term after eradication group. The occurrence of intraoperative bleeding was compared. **Results**　A total of 345 patients were analyzed, with 156 in the current infection group and 189 in the short-term after eradication group. Compared with the current infection group, short-term after eradication group was effective in reducing the intraoperative bleeding rate [6.3% (12/189) VS 12.8% (20/156), χ^2 =4.253, *P*=0.039] and

DOI：10.3760/cma.j.cn321463-20240108-00010

收稿日期　2024-01-08　　**本文编辑**　朱悦

引用本文：严笑寒，张黎，陈涛，等. 幽门螺杆菌除菌治疗后短期内对胃内镜黏膜下剥离术中出血的影响分析[J]. 中华消化内镜杂志，2024，41(8)：614-618. DOI：10.3760/cma.j.cn321463-20240108-00010.

www.zhxhnjzz.com

significantly reduced the duration of operation (29±9 min VS 38±14 min, t=2.667, P=0.008). Intraoperative bleeding was significantly reduced in short-term after eradication group in lesions of the upper 1/3 of the stomach [12.5% (5/40) VS 32.1% (9/28), χ^2 =3.887, P=0.049], while there were no significant differences in intraoperative bleeding between the current infection group and the short-term after eradication group in lesions of the middle 1/3 [5.4% (2/37) VS 10.0% (3/30), χ^2 =0.506, P=0.477] and lower 1/3 [4.5% (5/112) VS 8.2% (8/98), χ^2 =1.231, P=0.267] of the stomach. **Conclusion** *HP* eradication therapy can effectively reduce intraoperative bleeding in ESD and significantly reduce the duration of operation in a short-term. For individuals with early gastric cancer and *HP* infection, undergoing eradication therapy before ESD is recommended, particularly for lesions situated in the upper 1/3 of the stomach.

【Key words】 *Helicobacter pylori*; Early gastric cancer; Endoscopic submucosal dissection; Intraoperative bleeding

Fund program: Health and Family Planning Research Project of Pudong New Area Health Commission (PW2021B-11); Key Disciplines Group Construction Project of Shanghai Pudong New Area (PWZxq2022-06); Top-level Clinical Discipline Project of Shanghai Pudong New Area (PWYgf2021-02)

胃癌是全球发病率第五的癌症，也是第四大癌症相关死因，东亚地区的发病率明显更高[1-2]。内镜黏膜下剥离术（endoscopic submucosal dissection，ESD）已被广泛应用于早期胃癌的治疗[3]。胃 ESD 创伤小、恢复快、保留胃正常功能，且可以完整切除较大黏膜病变并获得精准的病理诊断[4-5]，其疗效及术后复发率与传统的外科手术相当。ESD 相关的出血分为术中急性出血和术后迟发性出血[6]。术中出血是影响 ESD 时长的关键之一，如处理不当可能需要输血治疗甚至导致手术失败。

1994 年起，幽门螺杆菌（*Helicobacter pylori*，*HP*）被世界卫生组织确定为胃癌的明确致癌物[7]。2015 年《京都全球共识》强烈建议所有 *HP* 阳性患者，即使没有任何症状，也应接受除菌治疗[8]。除菌后，胃黏膜炎症明显消退[9]。我们在临床工作中发现，除菌后患者行 ESD 时术中出血减少。本研究拟分析除菌治疗对 ESD 术中出血的影响，以期为临床内镜治疗提供参考。

资料与方法

一、研究对象

回顾性分析上海市东方医院 2021 年 9 月至 2023 年 9 月因早期胃癌行 ESD 治疗的患者资料。纳入标准：（1）胃黏膜病变术前评估符合 2021 年日本第 6 版胃癌治疗指南的 ESD 指征（绝对指征、扩大指征和相对指征）[10]；（2）*HP* 现症感染或完成除菌治疗后 10 周内且除菌成功的患者。排除标准：（1）残胃；（2）未感染 *HP* 或除菌治疗在 ESD 前 10 周之前；（3）患者病历资料不全。确诊 *HP* 感染至少要通过以下一种可靠的临床检测：（1）^{13}C 尿素呼气试验；（2）快速尿素酶试验；（3）组织病理学评估。根据以下任一标准判断已成功除菌：（1）组织病理学评估为阴性；（2）停药满 1 个月后行 ^{13}C 尿素呼气试验为阴性。ESD 操作者需具备 50 例以上胃 ESD 的经验。将 *HP* 现症感染患者纳入现症感染组，将完成除菌治疗后 10 周内且除菌成功的患者纳入除菌后短期组。本研究通过上海市东方医院伦理委员会审核批准（2021-201）。

二、资料收集

收集入选患者的临床资料，包括一般资料、内镜资料、术中出血情况、*HP* 感染状态、围术期用药和术后病理等资料。结合内镜图片和操作视频，收集病变特点和 ESD 相关资料，包括病变部位、镜下特征、萎缩程度、术中出血、手术时间以及术后病理等。

按照三分法沿胃小弯和胃大弯将胃垂直分布均分为上 1/3、中 1/3 和下 1/3。组织学上，胃黏膜从口侧到肛侧分为 3 个部分：（1）胃底腺区：胃底腺连续存在的区域；（2）中间带：胃底腺、幽门腺化生和肠上皮化生混杂的区域；（3）幽门腺区：幽门腺、幽门腺化生和肠上皮化生连续存在的区域[11-12]。内镜下大体形态分型按照早期胃癌的巴黎分型分为两类：隆起型和平坦型/凹陷型，其中Ⅰ型、Ⅱa 型、Ⅱa+Ⅱc 型为隆起型，Ⅱb 型、Ⅱc 型、Ⅱc+Ⅱa 型、Ⅲ型为平坦型/凹陷型。根据京都胃炎评分，木村竹本分型的 C-0、C-1 评分为 0 分，C-2、C-3 评分为 1 分，O-1~O-3 评分为 2 分[13-14]。所有患者在全麻状态下进行内镜下治疗，以开始标记病变范围作为 ESD 起始，切除病变后创面止血作为结束，以此间隔时间作为手术时间。

www.zhxhnjzz.com

三、术中出血的定义与分类

1. 术中无明显出血：ESD 中无明确肉眼可见的出血，或可自行止血的轻微出血，或通过简单的单次电凝可成功止血的轻微出血[15-16]。

2. 术中少量出血：术中创面渗血或喷射性出血持续 1 min 以下，通过电刀或止血钳反复电凝可镜下成功止血[6]。

3. 术中大量出血：使用电刀或止血钳反复止血超过 1 min 仍无法完全内镜下控制的出血，或术中活动性出血量较大，内镜止血困难，需输血治疗和（或）中断手术，手术当日或次日血红蛋白下降>20 g/L[6]。

四、统计学方法

应用 SPSS 18.0 软件进行统计学分析。呈正态分布的连续变量以 $\bar{x}\pm s$ 表示，两组间比较使用独立样本 t 检验，分类变量以例（%）表示，组间比较使用卡方检验。$P<0.05$ 为差异有统计学意义。

结　果

一、一般资料

共纳入 ESD 切除病灶 345 例，其中，156 例纳入现症感染组，189 例纳入除菌后短期组，两组患者在年龄、男性、病灶位置、病灶长径、内镜下大体形态、病理浸润深度、萎缩评分、病理分型、是否服用抗栓药物方面差异均无统计学意义（表 1）。

二、*HP* 除菌治疗后短期内对胃 ESD 术中出血的影响

除菌后短期组比现症感染组 ESD 术中出血发生率低，术中大量出血发生率低，手术时间短（表 1）。除菌后短期组比现症感染组胃上 1/3 病灶 ESD 术中出血发生率低，而在胃中 1/3 和胃下 1/3 差异均无统计学意义（表 2）。在所有患者中，胃上 1/3 病灶术中出血率显著高于其他部位[20.6%（14/68）比 6.5%（18/277），$\chi^2=12.88$，$P<0.001$]。此外，现症感染组与除菌后短期组术中出血患者的年龄、性别为男性、病灶长径、大体形态为隆起型、病理分型为分化型、浸润深度至黏膜下层和服用抗栓药物比较差异均无统计学意义（表 3）。

三、黄色瘤与早期胃癌的关系

189 例除菌后短期组患者中，130 例（68.8%）有黄色瘤。有黄色瘤的早期胃癌患者相比无黄色瘤的患者，年龄更大，萎缩程度更重，病理分型更多为分化型（表 4）。黄色瘤与早期胃癌病灶的距离为（38±16）mm。黄色瘤位于胃上 1/3 者 47 例（36.2%），胃中 1/3 者 44 例（33.8%），胃下 1/3 者 39 例（30.0%）。

表 1　幽门螺杆菌现症感染组和除菌后短期组患者基线数据及术中出血情况比较

项目	现症感染组（n=156）	除菌后短期组（n=189）	统计量	P 值
年龄（岁，$\bar{x}\pm s$）	61.7±8.5	62.4±7.5	t=0.774	0.439
男性[例（%）]	106（67.9）	118（62.4）	χ^2=1.141	0.285
病灶位置[例（%）]			χ^2=0.632	0.730
胃上 1/3	28（17.9）	40（21.2）		
胃中 1/3	30（19.2）	37（19.6）		
胃下 1/3	98（62.8）	112（59.3）		
病灶位于中间带[例（%）]	85（54.5）	97（51.3）	χ^2=0.343	0.558
病灶长径（mm，$\bar{x}\pm s$）	17.7±7.5	16.1±9.5	t=1.713	0.087
内镜下大体形态[例（%）]			χ^2=0.785	0.376
隆起型	60（38.5）	64（33.9）		
平坦型/凹陷型	96（61.5）	125（66.1）		
病理浸润深度[例（%）]			χ^2=1.873	0.171
黏膜层	144（92.3）	181（95.8）		
黏膜下层	12（7.7）	8（4.2）		
萎缩评分（分，$\bar{x}\pm s$）	1.37±0.56	1.34±0.58	t=0.541	0.589
病理分型[例（%）]			χ^2=0.155	0.694
分化型	148（94.9）	181（95.8）		
未分化型	8（5.1）	8（4.2）		
服用抗栓药物[例（%）]	12（7.7）	14（7.4）	χ^2=0.010	0.921
术中出血[例（%）]	20（12.8）	12（6.3）	χ^2=4.253	0.039
术中大量出血[例（%）]	8（5.1）	2（1.1）	χ^2=5.030	0.025
手术时间（min，$\bar{x}\pm s$）	38±14	29±9	t=2.667	0.008

www.zhxhnjzz.com

表 2　幽门螺杆菌现症感染组和除菌后短期组的不同病灶位置内镜黏膜下剥离术中出血发生率比较

病灶位置	现症感染组	除菌后短期组	统计量	*P* 值
胃上 1/3	32.1%(9/28)	12.5%(5/40)	χ^2=3.887	0.049
胃中 1/3	10.0%(3/30)	5.4%(2/37)	χ^2=0.506	0.477
胃下 1/3	8.2%(8/98)	4.5%(5/112)	χ^2=1.231	0.267

表 3　幽门螺杆菌现症感染组和除菌后短期组内镜黏膜下剥离术中出血患者的情况对比

项目	现症感染组（*n*=20）	除菌后短期组（*n*=12）	统计量	*P* 值
年龄（岁，$\bar{x}\pm s$）	60.4±7.1	62.2±8.7	*t*=0.549	0.587
男性[例(%)]	15(75.0)	8(66.7)	χ^2=0.258	0.612
病灶长径（mm，$\bar{x}\pm s$）	30.3±3.5	29.1±4.7	*t*=0.802	0.429
大体形态为隆起型[例(%)]	6(30.0)	4(33.0)	χ^2=0.039	0.844
病理分型为分化型[例(%)]	18(90.0)	10(83.3)	χ^2=0.305	0.581
病灶浸润至黏膜下层[例(%)]	9(45.0)	4(33.3)	χ^2=0.423	0.515
服用抗栓药物[例(%)]	2(10.0)	1(8.3)	χ^2=0.025	0.876

表 4　幽门螺杆菌除菌后短期组有无黄色瘤患者特征比较

项目	有黄色瘤	无黄色瘤	统计量	*P* 值
例数	130	59		
年龄（岁，$\bar{x}\pm s$）	66.4±7.8	56.2±9.7	*t*=3.249	0.001
萎缩评分（分，$\bar{x}\pm s$）	1.42±0.51	1.15±0.66	*t*=3.018	0.003
病理分型[例(%)]			χ^2=7.458	0.006
分化型	128(98.5)	53(89.8)		
未分化型	2(1.5)	6(10.2)		

讨　论

ESD 是国内外公认的胃部非浸润性肿瘤的首选治疗方式[10,17-18]。近年来，随着 ESD 适应证的逐渐扩大，其技术难度也越来越高，出血等相关并发症的发生率也相应增加。术中出血是 ESD 的关键限速步骤之一，如不妥善处理可能导致手术失败，甚至危及生命。鲜有研究提及 *HP* 根除治疗对 ESD 术中出血的影响。仅有一项回顾性研究显示 *HP* 感染不是胃 ESD 术中出血的影响因素[15]。但该研究未给出 *HP* 感染组、根除后组以及未感染组的基线数据；无除菌时间的数据；也无 *HP* 感染和除菌成功的判断依据，因此该结论有待进一步论证。本研究提出除菌治疗可以显著降低胃 ESD 术中出血，减少手术时间，为临床应用提供重要参考。我们推测可能的病理生理原因是 *HP* 感染时胃黏膜显著充血水肿，成功除菌后，胃黏膜炎症消退。我们在临床工作中发现病理免疫组化 CD31 和 CD34 显示除菌治疗后血管密度减少，管径变细。

关于 ESD 迟发性出血危险因素的研究很多，而术中出血危险因素的研究较少。目前，一般认为与病变本身特点相关的术中出血的危险因素主要是病变部位。胃上 1/3 病灶术中出血风险远远大于胃下 1/3[19-20]。我们的研究结果也显示胃上 1/3 病灶术中出血显著多于其他部位。首先，内镜医师操控胃窦病灶更方便[16]。其次，胃上、中 1/3 黏膜下层血管较粗大且分布更为丰富，而胃下 1/3 血管更少且直径更细[16,21]。同时，胃小弯侧的斜肌层边缘有着更丰富的穿透血管，且周围有固体纤维组织[22]，故更易发生解剖粘连[15]。粘连明显时难以在术中分清解剖层次，从而无法在预定的层次顺利剥离，易损伤黏膜下层血管网而致术中出血[23]。

我们的研究还进一步发现，除菌后短期位于胃下 1/3 的病灶 ESD 术中出血较现症感染减少，但差异无统计学意义；而位于胃上 1/3 的病灶除菌后短期术中出血发生率降低。我们推测这一现象是因为位于胃下 1/3 的病灶大多位于重度萎缩区域，除菌前该区域已因为重度萎缩而血管很少，除菌后对其影响不大。位于胃上 1/3 的病灶除菌前大多黏膜明显充血水肿，除菌后炎症消退，利于 ESD 操作。ESD 术中出血会影响内镜下视野，易造成肌层损伤、术中穿孔等并发症，甚至影响病灶的整块切除，需花费较多时间进行止血以及反复黏膜下注射，故而延长了手术时间[16]。

胃黄色瘤已被确定为预测早期胃癌的标志物。与先前的研究一致，黄色瘤已被发现与严重的胃萎缩有关[24-25]。本研究发现黄色瘤距离早期胃癌较近，该发现有助于提醒内镜医师在日常的胃镜筛查中，发现黄色瘤时需提高警惕，尤其在其周围需进一步仔细扫查早期胃癌。本研究发现黄色瘤周围可能是早期胃癌的高危区域。

综上，除菌治疗后短期内即可大大降低 ESD 术中出血发生率，减少手术时间，在胃上 1/3 的病灶中尤为显著。ESD 的每一步都应仔细预处理血管和注意控制出血，尤其剥离位于胃上 1/3 的病灶。我们强烈建议对所有 *HP* 感染的患者因胃黏膜病变行 ESD 前给予除菌治疗，从而有效改善术中出血。

利益冲突　所有作者声明不存在利益冲突

作者贡献声明　严笑寒：研究设计、统计学分析、论文撰写；张黎、陈涛、李景泽、练晶晶：数据收集、统计学分析；徐勤伟、徐美东：研究设计与指导

www.zhxhnjzz.com

参 考 文 献

[1] Sung H, Ferlay J, Siegel RL, et al. Global cancer statistics 2020: GLOBOCAN estimates of incidence and mortality worldwide for 36 cancers in 185 countries[J]. CA Cancer J Clin, 2021,71(3):209-249. DOI: 10.3322/caac.21660.

[2] 温越, 王晔, 丁士刚. 胃癌及其癌前病变风险评估体系的相关研究进展[J]. 中华消化内镜杂志,2024,41(4):318-322. DOI: 10.3760/cma.j.cn321463-20220614-00325.

[3] Akazawa Y, Ueyama H, Yao T, et al. Usefulness of demarcation of differentiated-type early gastric cancers after Helicobacter pylori eradication by magnifying endoscopy with narrow-band imaging[J]. Digestion, 2018,98(3):175-184. DOI: 10.1159/000489167.

[4] 卢林芝, 聂蓬, 张志鎰, 等. 混合型早期胃癌临床病理特征及内镜治疗预后评估[J]. 中华消化内镜杂志,2024,41(2):104-110. DOI: 10.3760/cma.j.cn321463-20230814-00593.

[5] 王佳凤, 王鑫鑫, 关达, 等. 早期胃癌内镜下非治愈性切除术后追加外科手术患者的临床结果分析[J]. 中华消化内镜杂志, 2024, 41(1): 30-34. DOI: 10.3760/cma. j. cn321463-20231009-00413.

[6] 国家消化系统疾病临床医学研究中心, 中华医学会消化内镜学分会, 中国医师协会消化医师分会. 胃内镜黏膜下剥离术围术期指南[J]. 中华内科杂志,2018,57(2):84-96. DOI: 10.3760/cma.j.issn.0578-1426.2018.02.002.

[7] Infection with Helicobacter pylori[M]// IARC Working Group on the Evaluation of Carcinogenic Risks to Humans. IARC monographs on the evaluation of carcinogenic risks to humans, volume 61: schistosomes, liver flukes and Helicobacter pylori. Lyon (FR): International Agency for Research on Cancer, 1994,177-240.

[8] Sugano K, Tack J, Kuipers EJ, et al. Kyoto global consensus report on Helicobacter pylori gastritis[J]. Gut, 2015, 64(9): 1353-1367. DOI: 10.1136/gutjnl-2015-309252.

[9] Yan X, Hu X, Duan B, et al. Exploration of endoscopic findings and risk factors of early gastric cancer after eradication of Helicobacter pylori[J]. Scand J Gastroenterol, 2021,56(3):356-362. DOI: 10.1080/00365521.2020.1868567.

[10] Japanese Gastric Cancer Association. Japanese gastric cancer treatment guidelines 2021 (6th edition) [J]. Gastric Cancer, 2023,26(1):1-25. DOI: 10.1007/s10120-022-01331-8.

[11] Shichijo S, Hirata Y. Characteristics and predictors of gastric cancer after Helicobacter pylori eradication[J]. World J Gastroenterol, 2018,24(20):2163-2172. DOI: 10.3748/wjg.v24.i20.2163.

[12] Majima A, Dohi O, Takayama S, et al. Linked color imaging identifies important risk factors associated with gastric cancer after successful eradication of Helicobacter pylori[J]. Gastrointest Endosc, 2019, 90(5): 763-769. DOI: 10.1016/j.gie.2019.06.043.

[13] 张梦娇, 吴练练, 徐铭, 等. 基于京都胃炎评分判断胃镜下幽门螺杆菌感染状态的研究[J]. 中华消化内镜杂志,2022,39(9):707-713. DOI: 10.3760/cma.j.cn321463-20210712-00436.

[14] 吕宾.《中国慢性胃炎诊治指南(2022年,上海)》解读:萎缩性胃炎癌变风险评估和监测[J]. 中华消化杂志,2023,43(8):516-519. DOI: 10.3760/cma.j.cn311367-20230626-00288.

[15] 王强, 吴晰, 蒋青伟, 等. 胃内镜黏膜下剥离术术中出血的危险因素分析[J]. 中华消化内镜杂志,2021,38(6):428-433. DOI: 10.3760/cma.j.cn321463-20200817-00539.

[16] Jeon SW, Jung MK, Cho CM, et al. Predictors of immediate bleeding during endoscopic submucosal dissection in gastric lesions[J]. Surg Endosc, 2009,23(9):1974-1979. DOI: 10.1007/s00464-008-9988-7.

[17] Draganov PV, Wang AY, Othman MO, et al. AGA institute clinical practice update: endoscopic submucosal dissection in the United States[J]. Clin Gastroenterol Hepatol, 2019, 17(1): 16-25.e1. DOI: 10.1016/j.cgh.2018.07.041.

[18] Pimentel-Nunes P, Libânio D, Bastiaansen B, et al. Endoscopic submucosal dissection for superficial gastrointestinal lesions: European Society of Gastrointestinal Endoscopy (ESGE) guideline — update 2022[J]. Endoscopy, 2022,54(6):591-622. DOI: 10.1055/a-1811-7025.

[19] Horikawa Y, Toyonaga T, Mizutamari H, et al. Feasibility of knife-coagulated cut in gastric endoscopic submucosal dissection: a case-control study[J]. Digestion, 2016, 94(4): 192-198. DOI: 10.1159/000450994.

[20] Oda I, Gotoda T, Hamanaka H, et al. Endoscopic submucosal dissection for early gastric cancer: technical feasibility, operation time and complications from a large consecutive series[J]. Dig Endosc, 2005, 17(1): 54-58. DOI: 10.1111/j.1443-1661.2005.00459.x.

[21] Toyonaga T, Nishino E, Hirooka T, et al. Intraoperative bleeding in endoscopic submucosal dissection in the stomach and strategy for prevention and treatment[J]. Dig Endosc, 2006, 18(Suppl 1): S123-S127. DOI: 10.1111/j. 1443-1661.2006.00645.x.

[22] Horikawa Y, Fushimi S, Sato S. Hemorrhage control during gastric endoscopic submucosal dissection: techniques using uncovered knives[J]. JGH Open, 2020, 4(1): 4-10. DOI: 10.1002/jgh3.12202.

[23] Toyonaga T, Nishino E, Man-i M, et al. Principles of quality controlled endoscopic submucosal dissection with appropriate dissection level and high quality resected specimen[J]. Clin Endosc, 2012,45(4):362-374. DOI: 10.5946/ce.2012.45.4.362.

[24] Kitamura S, Muguruma N, Okamoto K, et al. Clinicopathological assessment of gastric xanthoma as potential predictive marker of gastric cancer[J]. Digestion, 2017,96(4):199-206. DOI: 10.1159/000481346.

[25] Moumin FA, Mohamed AA, Osman AA, et al. Gastric xanthoma associated with gastric cancer development: an updated review[J]. Can J Gastroenterol Hepatol, 2020, 2020: 3578927. DOI: 10.1155/2020/3578927.

www.zhxhnjzz.com

广告

尿素呼气实验
检测幽门螺旋杆菌

幽门螺旋杆菌检测产品





幽门螺旋杆菌检测仪

注册号：皖械注准 20202220336



碳14闪烁计数仪

注册号：皖械注准 20172220038



闪烁采样瓶

注册号：皖械注准 20202220044



^{13}C 红外光谱仪

注册号：皖械注准 20182220066

请仔细阅读产品说明书或在医务人员的指导下购买和使用

—— 禁忌内容或注意事项详见说明书。

皖械广审（文）第 250220–11750 号

安徽养和医疗器械设备有限公司

地址：安徽省安庆市桐城市经济开发区同祥北路 8 号

电话：0556–6566669

AOHUA
澳华内镜

广告

AQ-300 NEW

4K超高清内镜解决方案

4K 4K高像素



100倍放大



4 CBI分光染色

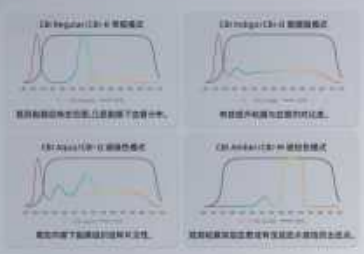



400-921-0114
上海澳华内镜股份有限公司
股票代码:688212
上海市闵行区光中路133弄66号澳华内镜大厦(邮编201108)

https://www.aohua.com/
沪械广审（文）第250611-47149号
禁忌内容或注意事项详见说明书