中华医学会系列杂志

ISSN 1007-5232
CN 32-1463/R

中华消化内镜杂志®

ZHONGHUA XIAOHUA NEIJING ZAZHI

2024年11月 第41卷 第11期

CHINESE JOURNAL OF DIGESTIVE ENDOSCOPY

Volume 41 Number 11
November 2024

CHINESE MEDICAL ASSOCIATION

ISSN 1007-5232

中华消化内镜杂志®

CHINESE JOURNAL OF DIGESTIVE ENDOSCOPY

月刊　1996年8月改刊　第41卷　第11期　2024年11月20日出版


微信：xhnjxw


新浪微博

主　管
中国科学技术协会

主　办
中华医学会
100710，北京市东四西大街42号

编　辑
中华消化内镜杂志编辑委员会
210003，南京市紫竹林3号
电话：(025)83472831，83478997
传真：(025)83472821
Email：xhnj@xhnj.com
http://www.zhxhnjzz.com
http://www.medjournals.cn

总编辑
张澍田

编辑部主任
唐涌进

出　版
《中华医学杂志》社有限责任公司
100710，北京市东四西大街42号
电话(传真)：(010)51322059
Email：office@cmaph.org

广告发布登记号
广登32010000093号

印　刷
江苏省地质测绘院

发　行
范围：公开
国内：南京报刊发行局
国外：中国国际图书贸易集团有限公司
(北京399信箱，100048)
代号 M4676

订　购
全国各地邮政局
邮发代号 28-105

邮　购
中华消化内镜杂志编辑部
210003，南京市紫竹林3号
电话：(025)83472831
Email：xhnj@xhnj.com

定　价
每期25.00元，全年300.00元

中国标准连续出版物号
ISSN 1007-5232
CN 32-1463/R

2024年版权归中华医学会所有

未经授权，不得转载、摘编本刊文章，不得使用本刊的版式设计

除非特别声明，本刊刊出的所有文章不代表中华医学会和本刊编委会的观点

本刊如有印装质量问题，请向本刊编辑部调换

目　次

共识与指南

胆管恶性肿瘤的光动力治疗专家共识(2024版) …… 841
中华医学会消化内镜学分会　中国临床肿瘤学会肿瘤光动力治疗专家委员会　中国抗癌协会肿瘤光动力治疗专委会

专家论坛

Roux-en-Y吻合术后超声内镜引导下经胃肠吻合旁路辅助内镜逆行胰胆管造影术进展(含视频) …… 851
吴瑞　沈珊珊　邹晓平　张斌　王雷

论　著

内镜逆行胰胆管造影术引导下细胞刷刷检与活检钳活检鉴别良恶性胆管狭窄的诊断效能分析 …… 857
梁正　隗永秋　张果　刘昊玺　左佳煊　李鹏　张澍田

细针穿刺抽吸针与末端切割型细针穿刺活检针用于超声内镜引导胰腺实性占位诊断的效能比较 …… 864
潘妘頔　周春华　张敏敏　冉桃菁　秦显政　王奎　张尧　龚婷婷　张玲　王东　何相宜　吴巍　张本炎　高丽丽　邹多武

新型胆道镜辅助床旁一期取石及引流术在急性重症胆管炎中的应用(含视频) …… 871
冯亚东　梁燕　刘洋　张胤秋　任丽华　施瑞华

肝硬化临床特征与超声内镜引导下门静脉压力梯度的相关性研究 …… 877
罗蓉昆　雷钊　卢焕元　张瑞　孙传政　罗宏武　罗少彬　伍园园　蒋志云　彭茜茜　尹欣林　刘浔阳　黄飞舟　邓刚

预防性使用低剂量吲哚美辛对减少老年人内镜逆行胰胆管造影术后胰腺炎的有效性分析 …… 883
陈章涵　齐志鹏　贺东黎　荆佳晨　钟芸诗

超声内镜引导下胰管引流的临床疗效分析(含视频) …… 889
沈珊珊　聂双　李雯　郑汝桦　蔡薇　秦争艳　张斌　吕瑛　邹晓平　王雷

一次性胰胆管成像系统辅助内镜逆行阑尾炎治疗术在急性阑尾炎中的应用效果 …… 895
曹守莉　薛冬云　李君山　闫金铭　李松　李晓沛

短篇论著

内镜黏膜下剥离术治疗累及齿状线的早期直肠或肛管病变的临床疗效和安全性初探(含视频) …… 901
张强　顾立梅　张其德　肖君　周玉宏　凌亭生
内镜下肌间剥离术治疗直肠神经内分泌肿瘤效果及安全性的初步评价(含视频) …… 906
廖素环　任剑珍　阳光　李博　蔡军　张荣刚　黄思霖

病例报道

肝硬化患者直肠神经内分泌肿瘤内镜切除后反复出血1例 …… 910
夏静娴　和海玉　魏莉　李俊
以上消化道出血为主要表现的Caroli综合征1例 …… 913
刘斌斌　黄超群　宋欣远　肖勇　陈明锴

综　　述

胆管恶性肿瘤的内镜诊断策略概述 …… 916
张天宇　祁可　龚婷婷　邹多武　张敏敏
内镜下经十二指肠乳头胆囊引流术治疗急性胆囊炎的研究现状 …… 920
杨柳　刘枫

读者·作者·编者

中华医学会系列杂志论文作者署名规范 …… 850
《中华消化内镜杂志》对来稿中统计学处理的有关要求 …… 870
《中华消化内镜杂志》2024年可直接使用英文缩写的常用词汇 …… 876
《中华消化内镜杂志》2025年征订启事 …… 905
中华医学会杂志社关于在论文写作过程中使用生成式人工智能技术的有关规定 …… 912
插页目次 …… 919

本刊稿约见第41卷第1期第82页、第7期第586页

本期责任编辑　朱悦

本刊编辑部工作人员联系方式

唐涌进，Email：tang@xhnj.com　　朱　悦，Email：zhuyue@xhnj.com
周　昊，Email：zhou@xhnj.com　　钱　程，Email：qian@xhnj.com
顾文景，Email：gwj@xhnj.com　　许文立，Email：xwl@xhnj.com

本刊投稿方式

登录《中华消化内镜杂志》官方网站http://www.zhxhnjzz.com进行在线投稿。


唐涌进


周　昊


顾文景


朱　悦


钱　程


许文立

（扫码添加编辑企业微信）

·病例报道·

肝硬化患者直肠神经内分泌肿瘤内镜切除后反复出血1例

夏静娴　和海玉　魏莉　李俊
昆明医科大学第二附属医院消化内科，昆明 650101
通信作者：李俊，Email：961983787@qq.com

【提要】 报道1例肝硬化失代偿期凝血功能障碍患者内镜下切除直肠神经内分泌肿瘤后反复出血的诊治过程。肝硬化患者结肠镜下息肉切除有极大的出血风险，需谨慎评估患者的基础病情、病灶的潜在危害、手术的安全性，以及肿瘤的大小、形态、深度、位置等情况，从而明确是否有切除的必要，做好切除的术前准备，及时妥善处理术后出血。

【关键词】 肝硬化；　神经内分泌瘤；　直肠；　结肠镜

Recurrent hemorrhage after endoscopic resection of rectal neuroendocrine tumors in patients with liver cirrhosis: a case report

Xia Jingxian, He Haiyu, Wei Li, Li Jun
Department of Gastroenterology, The Second Affiliated Hospital of Kunming Medical University, Kunming 650101, China
Corresponding author: Li Jun, Email: 961983787@qq.com

患者男，60岁，因“乏力2个月，发现肝功能异常4 d”于2023年7月28日被外院收治。既往有乙型肝炎病毒感染1个月病史，未治疗。经过相关检查，诊断为肝硬化失代偿期肝功能衰竭，Child-Pugh分级为C级、血小板39×10^9/L。2023年8月1日，结肠镜检查见直肠有1枚黏膜下隆起病变，大小约0.6 cm（图1），遂在内镜直视下切开黏膜下层并剥离切除病变，创面少量渗血，止血夹闭合创面后不再出血。术后标本病理报告（图2）：神经内分泌肿瘤，Ⅰ级（G1期）。2023年8月2—5日，患者反复便血，多次行内镜下止血夹、硬化剂注射、电凝、尼龙圈等止血处理，效果不佳（图3）。2023年8月5日，患者转入我院，住院期间，患者持续出现便血，征得患者及其家属同意后多次内镜观察创面，见血痂覆盖止血夹、尼龙圈导致视野不清，遂仅给予局部止血药物喷洒创面（图4），术后补充白蛋白、输悬浮红细胞和新鲜血浆等对症支持治疗。2023年8月17日，内镜观察到止血夹和尼龙圈已脱落，可见明确出血点，遂用止血夹精确夹闭（图5）。观察1周，再无出血后患者出院。

讨论　直肠神经内分泌瘤（neuroendocrine tumors，NET）是一类起源于胚胎神经内分泌细胞并具有神经内分泌标志物的肿瘤。2000年以前曾称之为“类癌”，2010年WHO将这类肿瘤统称为NET。胃肠道NET是胃肠道肿瘤中较为罕见的一种，直肠是胃肠道NET高发的部位。直肠NET占胃肠道NET的24.3%[1]。长径<1 cm的直肠NET局限于黏膜下层，通常没有侵袭性，转移率不超过2%，适合内镜黏膜下剥离术（endoscopic submucosal dissection，ESD）或内镜黏膜切除术（endoscopic submucosal resection，EMR）。

虽然肝硬化患者的预期寿命有限，但据报道，被诊断为失代偿性肝硬化的患者总的五年生存率约为45%[2]，而且，在适当的时间进行内镜检查可以进一步延长肝硬化患者的预期寿命。然而，肝硬化失代偿期肝功能衰竭、Child-Pugh分级C级、血小板低的患者，直肠NET的内镜治疗可能具有挑战性，术中和术后的出血风险均较高[3-7]。据报道，ESD期间的出血率范围在4.3%~16.7%[8-10]。本例患者，直肠NET长径<1 cm，恶性变可能性极小，切除NET对于患者生存预后无明显影响，且切除后患者创面出血的风险极大，故尽量不予切除。本例患者内镜病灶切除后出血，多次在内镜下尝试止血夹、硬化剂注射、电凝、尼龙圈缝合等多种止血方法均未能有效止血，反而使创面变得复杂、模糊，又不能轻易取出无效止血装置，增加了出血风险和有效控制出血的难度。

因此，直肠NET的内镜治疗需要谨慎评估患者的基础病情、病灶潜在危害、手术安全性，以及肿瘤的大小、形态、

DOI：10.3760/cma.j.cn321463-20240312-00542
收稿日期　2024-03-12　　**本文编辑**　朱悦
引用本文：夏静娴，和海玉，魏莉，等. 肝硬化患者直肠神经内分泌肿瘤内镜切除后反复出血1例[J]. 中华消化内镜杂志，2024，41(11)：910-912. DOI：10.3760/cma.j.cn321463-20240312-00542.

www.zhxhnjzz.com

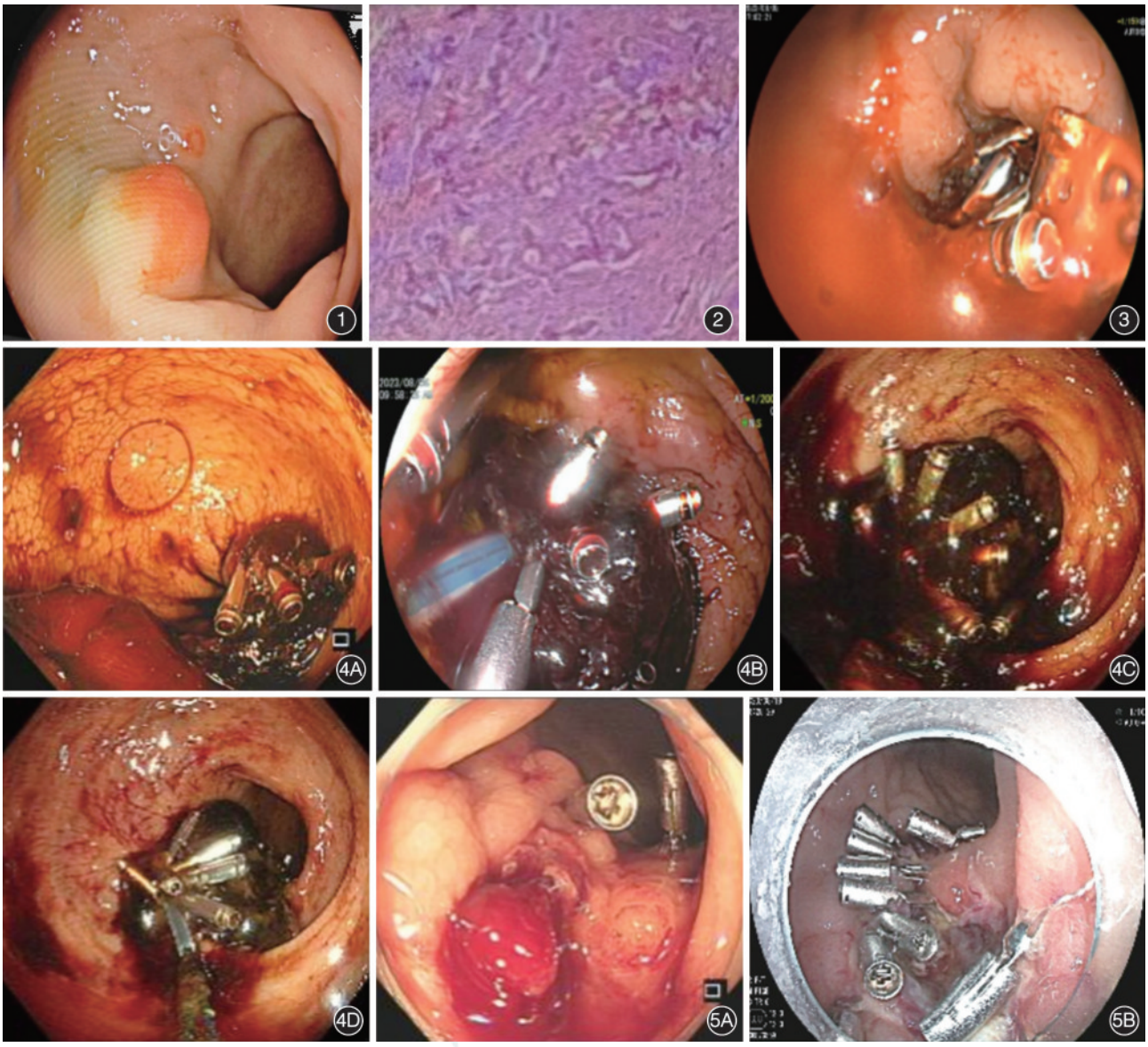

图 1　结肠镜检查直肠见 1 枚大小约 0.6 cm 的隆起病变　**图 2**　内镜切除病变病理报告为神经内分泌肿瘤，Ⅰ级（G1 期）　HE　×100　**图 3**　内镜切除病变后再次结肠镜检查见直肠创面搏动性出血，再次用止血夹、聚桂醇注射止血　**图 4**　转院后多次内镜观察创面　4A：8 月 7 日结肠镜下见直肠创面多个金属夹及新鲜血凝块；4B：8 月 8 日结肠镜下见暗红色血液及凝血块附着止血夹及尼龙圈，创面复杂、模糊；4C：8 月 11 日结肠镜下见暗红色血液及凝血块附着止血夹；4D：8 月 11 日结肠镜下药物喷洒止血后　**图 5**　对症支持治疗后再次内镜检查　5A：8 月 17 日结肠镜下见止血夹及尼龙圈已脱落，可清楚观察创面，明确出血点；5B：8 月 18 日结肠镜下见创面仅有少量出血，再次用止血夹 1 枚闭合

深度、位置和 Child-Pugh 分级、血小板等情况，确定是否有必要切除，而不是激进处理可能演变成癌的病灶。

肝硬化 Child-Pugh 评分 C 级的患者，结肠镜息肉切除术中出血及术后立即出血的风险较高[7]，确定肝硬化患者内镜操作的安全性问题并不容易，切除前医师应做好充分的心理、技术和器械准备。患者及家属应做好应对风险的心理准备。但过度警惕出血风险而过度纠正现有检测结果中的凝血异常是不必要的，有时甚至是有害的[11-12]。术前血小板计数<50×10^9/L 的患者，可根据具体情况考虑是否输注浓缩血小板[13]，适当补充白蛋白、输血、输新鲜血浆，有利于创面愈合及止血。

总之，对于此类病例，术前可根据具体情况考虑适当输注浓缩血小板，术后精确定位出血点、选取合适的方法止血，避免盲目止血处理，在视野清晰的情况下止血，止血夹夹闭是可取的，不能轻易使用硬化剂注射、电凝、尼龙圈缝合等方法止血，可能会引起穿孔、扩大创面等不良后果，造成更大的出血，给后续止血带来困难。

利益冲突　所有作者声明不存在利益冲突

参　考　文　献

[1]　郭林杰，唐承薇. 中国胃肠胰神经内分泌肿瘤临床研究现

www.zhxhnjzz.com

状分析[J]. 胃肠病学,2012,17(5):276-278. DOI: 10.3969/j.issn.1008-7125.2012.05.005.
[2] Fleming KM, Aithal GP, Card TR, et al. All-cause mortality in people with cirrhosis compared with the general population: a population-based cohort study[J]. Liver Int, 2012,32(1):79-84. DOI: 10.1111/j.1478-3231.2011.02517.x.
[3] Li J, Han B, Li H, et al. Association of coagulopathy with the risk of bleeding after invasive procedures in liver cirrhosis[J]. Saudi J Gastroenterol, 2018,24(4):220-227. DOI: 10.4103/sjg.SJG_486_17.
[4] Poles MA, Martin P. Routine endoscopy in liver transplant candidates: is it indicated?[J]. Am J Gastroenterol, 1999,94(4):871-872. DOI: 10.1111/j.1572-0241.1999.00871.x.
[5] Caldwell SH, Hoffman M, Lisman T, et al. Coagulation disorders and hemostasis in liver disease: pathophysiology and critical assessment of current management[J]. Hepatology, 2006,44(4):1039-1046. DOI: 10.1002/hep.21303.
[6] McGuire BM. Safety of endoscopy in patients with end-stage liver disease[J]. Gastrointest Endosc Clin N Am, 2001,11(1):111-130.
[7] Lee S, Park SJ, Cheon JH, et al. Child-Pugh score is an independent risk factor for immediate bleeding after colonoscopic polypectomy in liver cirrhosis[J]. Yonsei Med J, 2014,55(5):1281-1288. DOI: 10.3349/ymj.2014.55.5.1281.
[8] Kwon YL, Kim ES, Lee KI, et al. Endoscopic treatments of gastric mucosal lesions are not riskier in patients with chronic renal failure or liver cirrhosis[J]. Surg Endosc, 2011, 25(6):1994-1999. DOI: 10.1007/s00464-010-1500-5.
[9] Ogura K, Okamoto M, Sugimoto T, et al. Efficacy and safety of endoscopic submucosal dissection for gastric cancer in patients with liver cirrhosis[J]. Endoscopy, 2008, 40(5):443-445. DOI: 10.1055/s-2007-995650.
[10] Choi JH, Kim ER, Min BH, et al. The feasibility and safety of the endoscopic submucosal dissection of superficial gastric neoplastic lesions in patients with compensated liver cirrhosis: a retrospective study[J]. Gut Liver, 2012, 6(1): 58-63. DOI: 10.5009/gnl.2012.6.1.58.
[11] Liu P, Hum J, Jou J, et al. Transfusion strategies in patients with cirrhosis[J]. Eur J Haematol, 2020, 104(1): 15-25. DOI: 10.1111/ejh.13342.
[12] Yoshiji H, Nagoshi S, Akahane T, et al. Evidence-based clinical practice guidelines for Liver Cirrhosis 2020[J]. J Gastroenterol, 2021, 56(7): 593-619. DOI: 10.1007/s00535-021-01788-x.
[13] European Association for the Study of the Liver. EASL Clinical Practice Guidelines on prevention and management of bleeding and thrombosis in patients with cirrhosis[J]. J Hepatol, 2022, 76(5): 1151-1184. DOI: 10.1016/j. jhep. 2021.09.003.

·读者·作者·编者·

中华医学会杂志社关于在论文写作过程中使用生成式人工智能技术的有关规定

生成式人工智能技术(generative artificial intelligence,GenAI)是指具有文本、图片、音频、视频、数据、代码、模式等内容生成能力的模型及相关技术。GenAI正在影响和改变学术研究和论文写作。为维护科研诚信,防范学术不端,确保科研过程和成果的真实性、准确性及透明性,中华医学会杂志社对在医学科技论文写作过程中使用GenAI的有关事宜规定如下。

一、作者在论文写作中附条件使用GenAI的情况

本规定对GenAI在论文写作中的应用予以审慎推荐,应严格在约定边界内使用。

1. GenAI可用于研究过程所需要的文献检索、选题思路、关键词推荐等启发式探索用途,但作者应对GenAI提供的信息进行核查,确认其所参考文献的真实性和可靠性,不得直接使用未经核实的由GenAI生成的参考文献。

2. GenAI可用于研究过程的统计分析,所分析的数据必须是作者在科研活动中产生或收集的真实数据,作者对所选择的建模和检验方法负责,并且作者应对GenAI统计分析结果进行其他途径的测试验证,确保统计结果的可靠性和准确性。

3. GenAI可用于论文的语言润色,不同语种的翻译,提升论文的可读性,作者可参考但不能直接照搬GenAI提供的写作风格,应保证论文具有个人或共同署名作者的写作特点。

4. GenAI可用于推荐合适的统计图表类型,辅助制图,但不能用于创建、改变或操纵原始研究数据、研究过程及结果等,包括但不限于数据图、病理图、电泳图、影像图、照片图、基因分析图谱、实验结果描记图、森林图、手术音视频等资料。

5. GenAI可用于参考文献格式的规范化检查、参考文献与正文对应的自动化排序、自动引用生成等方面。但对其他作者已标注为人工智能生成内容的不应作为原始文献引用,确需引用的应加以说明。

二、作者在论文写作中禁止使用GenAI的情况

1. 由于GenAI不具备作者的基本属性,且不能承担署名作者的相应责任,因此GenAI及其产品、团队不能作为论文的作者进行署名。

2. GenAI不能用于整篇论文或论文重要部分的撰写(如研究方法、结果和对结果的解释分析等)。所有属于科学贡献或智力劳动范畴的内容均应由作者完成。如论文主要内容使用GenAI完成,编辑部将按照学术不端行为进行处理。

三、作者责任与GenAI信息披露

作者应对论文的所有内容负有全部责任,包括GenAI辅助完成的部分。作者在研究和论文撰写中如使用了GenAI应在正文后、参考文献前或在正文的方法学部分,公开、透明、详细地说明GenAI的使用情况(包括GenAI工具名称和版本、使用时间、使用过程,必要时对涉及事实和观点的辅助生成内容予以标注),对GenAI的审查情况(如:作者对GenAI生成的内容进行了审查和编辑,并对本文内容的真实性和准确性承担全部责任)。建议作者将GenAI辅助完成的部分(文本、图表、程序等)作为补充材料提交、存档,以便审稿人和编辑对论文的原创性进行评判。

www.zhxhnjzz.com

广告

冀药广审（文）第250420-00441号

立美舒®

硫酸镁 散剂

MAGNESIUM SULFATE

国药准字H13022977



【适应症】

1.用于急性便秘，食物中毒或药物中毒时清洗肠道。

2.肠内异常发酵引起的下腹膨胀，还可与驱虫药合用。

【药理毒理】本品为缓泻类药品

本品给药途径不同呈现不同药理作用。

1、本品为溶积性泻药。口服不易被肠道吸收，停留在肠腔内，使肠内容积的渗透压升高，阻止肠内水份的吸收，同时将组织中的水份吸收到肠腔中来，使肠内容积增大，对肠壁产生刺激，放射性的增加肠蠕动而导泄。

2、利胆作用，口服高浓度（33%）硫酸镁溶液，或用导管直接灌入十二指肠，可刺激十二指肠粘膜，反射性的引起总胆管括约肌松弛，胆囊收缩，促进胆囊排空，产生利胆作用。

3、消炎去肿，本品50%溶液外用热敷患处，有消炎去肿的功效

【不良反应】导泄时如服用浓度过大的溶液，可自组织中吸取大量水份而导致脱水，因此宜清晨空腹服用，并大量饮水，以加速导泄作用并缓解脱水。

【禁忌】尚不明确。

立美无限 舒通未来

武罗药业
WOOLOVE PHARMACEUTICAL
河北武罗药业有限公司

请仔细阅读说明书并在医师指导下使用

本广告仅供医学药学专业人士阅读

健可诺®
国药准字H20213838

磷酸钠盐散
Sodium Phosphates Powder

广告

清肠品质卓越 舒适又方便

独特包装
控制用药风险



适应症 用于患者结肠X-光线及肠道内窥镜检查前或手术前清理肠道。

用法用量 本品用于肠道准备时服药一般分两次，每次服药1袋。
第一次服药时间在手术或检查前一天晚上7点，用法为用800ml以上温凉水溶解后服用。
第二次服药时间在手术或检查当天早上7点(或在操作或检查前至少3个小时)，或遵医嘱，用法同第一次。
为获得良好肠道准备效果，建议患者在可承受范围内多饮用水。

不良反应 常见的不良反应为腹胀、恶心、腹痛、呕吐，还可能会出现用药期间和用药后的短暂的电解质紊乱、乏力、眩晕、过敏反应、肝功能检查ALT，AST升高、肛门刺激症状。其他详见说明书。

禁忌 1.本品禁用于先天性巨结肠、肠梗阻、腹水、充血性心脏病或肾功能衰竭患者。2.使用本品禁止联合使用其他缓泻药物。3.对本品中任何成份过敏者禁用。

健能药业 JEWELLAND

川药广审(文)第251011-01618号 生产企业:四川健能制药有限公司 本广告仅供医学药学专业人士阅读