中华医学会系列杂志

ISSN 1007-5232
CN 32-1463/R

中华消化内镜杂志®

ZHONGHUA XIAOHUA NEIJING ZAZHI

2024年11月 第41卷 第11期

CHINESE JOURNAL OF DIGESTIVE ENDOSCOPY

Volume 41 Number 11
November 2024

CHINESE MEDICAL ASSOCIATION

ISSN 1007-5232

中华消化内镜杂志®

CHINESE JOURNAL OF DIGESTIVE ENDOSCOPY

月刊　1996年8月改刊　第41卷　第11期　2024年11月20日出版


微信：xhnjxw


新浪微博

主　管
中国科学技术协会

主　办
中华医学会
100710，北京市东四西大街42号

编　辑
中华消化内镜杂志编辑委员会
210003，南京市紫竹林3号
电话：(025)83472831，83478997
传真：(025)83472821
Email：xhnj@xhnj.com
http://www.zhxhnjzz.com
http://www.medjournals.cn

总编辑
张澍田

编辑部主任
唐涌进

出　版
《中华医学杂志》社有限责任公司
100710，北京市东四西大街42号
电话(传真)：(010)51322059
Email：office@cmaph.org

广告发布登记号
广登32010000093号

印　刷
江苏省地质测绘院

发　行
范围：公开
国内：南京报刊发行局
国外：中国国际图书贸易集团有限公司
(北京399信箱，100048)
代号 M4676

订　购
全国各地邮政局
邮发代号 28-105

邮　购
中华消化内镜杂志编辑部
210003，南京市紫竹林3号
电话：(025)83472831
Email：xhnj@xhnj.com

定　价
每期25.00元，全年300.00元

中国标准连续出版物号
ISSN 1007-5232
CN 32-1463/R

2024年版权归中华医学会所有

未经授权，不得转载、摘编本刊文章，不得使用本刊的版式设计

除非特别声明，本刊刊出的所有文章不代表中华医学会和本刊编委会的观点

本刊如有印装质量问题，请向本刊编辑部调换

目　次

共识与指南

胆管恶性肿瘤的光动力治疗专家共识(2024版) …… 841
中华医学会消化内镜学分会　中国临床肿瘤学会肿瘤光动力治疗专家委员会　中国抗癌协会肿瘤光动力治疗专委会

专家论坛

Roux-en-Y吻合术后超声内镜引导下经胃肠吻合旁路辅助内镜逆行胰胆管造影术进展(含视频) …… 851
吴瑞　沈珊珊　邹晓平　张斌　王雷

论　著

内镜逆行胰胆管造影术引导下细胞刷刷检与活检钳活检鉴别良恶性胆管狭窄的诊断效能分析 …… 857
梁正　隗永秋　张果　刘昊玺　左佳煊　李鹏　张澍田

细针穿刺抽吸针与末端切割型细针穿刺活检针用于超声内镜引导胰腺实性占位诊断的效能比较 …… 864
潘妘頔　周春华　张敏敏　冉桃菁　秦显政　王奎　张尧　龚婷婷　张玲　王东　何相宜　吴巍　张本炎　高丽丽　邹多武

新型胆道镜辅助床旁一期取石及引流术在急性重症胆管炎中的应用(含视频) …… 871
冯亚东　梁燕　刘洋　张胤秋　任丽华　施瑞华

肝硬化临床特征与超声内镜引导下门静脉压力梯度的相关性研究 …… 877
罗蓉昆　雷钊　卢焕元　张瑞　孙传政　罗宏武　罗少彬　伍园园　蒋志云　彭茜茜　尹欣林　刘浔阳　黄飞舟　邓刚

预防性使用低剂量吲哚美辛对减少老年人内镜逆行胰胆管造影术后胰腺炎的有效性分析 …… 883
陈章涵　齐志鹏　贺东黎　荆佳晨　钟芸诗

超声内镜引导下胰管引流的临床疗效分析(含视频) …… 889
沈珊珊　聂双　李雯　郑汝桦　蔡薇　秦争艳　张斌　吕瑛　邹晓平　王雷

一次性胰胆管成像系统辅助内镜逆行阑尾炎治疗术在急性阑尾炎中的应用效果 …… 895
曹守莉　薛冬云　李君山　闫金铭　李松　李晓沛

短篇论著

内镜黏膜下剥离术治疗累及齿状线的早期直肠或肛管病变的临床疗效和安全性初探(含视频) …… 901
张强　顾立梅　张其德　肖君　周玉宏　凌亭生
内镜下肌间剥离术治疗直肠神经内分泌肿瘤效果及安全性的初步评价(含视频) …… 906
廖素环　任剑珍　阳光　李博　蔡军　张荣刚　黄思霖

病例报道

肝硬化患者直肠神经内分泌肿瘤内镜切除后反复出血1例 …… 910
夏静娴　和海玉　魏莉　李俊
以上消化道出血为主要表现的Caroli综合征1例 …… 913
刘斌斌　黄超群　宋欣远　肖勇　陈明锴

综　　述

胆管恶性肿瘤的内镜诊断策略概述 …… 916
张天宇　祁可　龚婷婷　邹多武　张敏敏
内镜下经十二指肠乳头胆囊引流术治疗急性胆囊炎的研究现状 …… 920
杨柳　刘枫

读者·作者·编者

中华医学会系列杂志论文作者署名规范 …… 850
《中华消化内镜杂志》对来稿中统计学处理的有关要求 …… 870
《中华消化内镜杂志》2024年可直接使用英文缩写的常用词汇 …… 876
《中华消化内镜杂志》2025年征订启事 …… 905
中华医学会杂志社关于在论文写作过程中使用生成式人工智能技术的有关规定 …… 912
插页目次 …… 919

本刊稿约见第41卷第1期第82页、第7期第586页

本期责任编辑　朱悦

本刊编辑部工作人员联系方式

唐涌进，Email：tang@xhnj.com　　朱　悦，Email：zhuyue@xhnj.com
周　昊，Email：zhou@xhnj.com　　钱　程，Email：qian@xhnj.com
顾文景，Email：gwj@xhnj.com　　许文立，Email：xwl@xhnj.com

本刊投稿方式

登录《中华消化内镜杂志》官方网站http://www.zhxhnjzz.com进行在线投稿。


唐涌进


周　昊


顾文景


朱　悦


钱　程


许文立

（扫码添加编辑企业微信）

·短篇论著·

内镜黏膜下剥离术治疗累及齿状线的早期直肠或肛管病变的临床疗效和安全性初探(含视频)

扫码查看操作视频

张强　顾立梅　张其德　肖君　周玉宏　凌亭生
南京中医药大学附属医院 江苏省中医院消化内镜中心,南京 210029
通信作者:凌亭生,Email:Chinalts@126.com

【提要】 回顾性分析2022年1月至2023年7月在江苏省中医院消化内镜中心行内镜黏膜下剥离术(endoscopic submucosal dissection,ESD)治疗的13例累及齿状线的直肠或肛管病变患者的病例资料,评价ESD的疗效及安全性。13例患者共计14处累及齿状线的直肠或肛管病变完成ESD治疗,病变长径1.4~12.5 cm,平均5.4 cm,均一次性切除,R0切除率92.31%(12/13),ESD治疗时间35~225 min,平均88.3 min。术后并发肛管狭窄1例,指导扩肛器扩张治疗后好转;无迟发性出血、穿孔等并发症发生。ESD术后病理提示管状绒毛状腺瘤6处,管状腺瘤2处,管状腺癌3处,鳞状上皮内瘤变2处(2处均合并人乳头瘤病毒感染)。其中一例管状腺癌病变侧切缘局部见绒毛管状腺瘤;余病变侧切缘及基底切缘均阴性。中位随访时间7.0个月(2~13个月),无局部残留及复发转移。ESD治疗累及齿状线的早期直肠或肛管病变安全有效,可能成为此类病变的首选治疗方式。

【关键词】 直肠肿瘤;　肛管;　累及齿状线;　内镜黏膜下剥离术;　临床疗效
基金项目:江苏省中医院院内课题(Y2022ZR03);南京中医药大学自然科学基金(XZR2021021)

Clinical efficacy and safety of endoscopic submucosal dissection for early rectal or anal canal lesions involving the dentate line (with video)

Zhang Qiang, Gu Limei, Zhang Qide, Xiao Jun, Zhou Yuhong, Ling Tingsheng
Digestive Endoscopy Center, Affiliated Hospital of Nanjing University of Chinese Medicine, Jiangsu Province Hospital of Chinese Medicine, Nanjing 210029, China
Corresponding author: Ling Tingsheng, Email: Chinalts@126.com

【**Summary**】 A retrospective analysis was conducted on data of 13 patients with rectal or anal canal lesions involving the dentate line who underwent endoscopic submucosal dissection (ESD) at the Digestive Endoscopy Center of Jiangsu Province Hospital of Chinese Medicine from January 2022 to July 2023. The efficacy and safety of ESD were evaluated. ESD was performed on 14 lesions in 13 patients. The lesions had a length of 1.4 to 12.5 cm and 5.4 cm in average, which were removed entirely in a single session, with an R0 resection rate of 92.31% (12/13). The ESD procedure duration ranged from 35 to 225 minutes, with an average of 88.3 minutes. Anal canal stenosis occurred in 1 case after ESD, which was improved after treatment with anal dilatation. No delayed bleeding, perforation, or other complications occurred. Pathological examination after ESD revealed 6 tubulovillous adenoma, 2 tubular adenoma, 3 tubular adenocarcinoma, and 2 squamous epithelial intraepithelial neoplasia (both 2 lesions were combined with human papillomavirus infection). In one case of tubular adenocarcinoma, the local resection margin showed focal tubulovillous adenoma, while the other cases were negative on lateral margins around and basal margins. The median follow-up period was 7.0 months (range 2 to 13 months), with no local residue, recurrence or metastasis observed. ESD is safe and effective for early rectal or anal canal lesions involving the dentate line, and is worthy of clinical promotion and application.

DOI:10.3760/cma.j.cn321463-20240311-00473
收稿日期　2024-03-11　　**本文编辑**　朱悦
引用本文:张强, 顾立梅, 张其德, 等. 内镜黏膜下剥离术治疗累及齿状线的早期直肠或肛管病变的临床疗效和安全性初探(含视频)[J]. 中华消化内镜杂志, 2024, 41(11): 901-905. DOI: 10.3760/cma.j.cn321463-20240311-00473.

www.zhxhnjzz.com

【Key words】 Rectal neoplasms; Anal canal; Dentate line involvement; Endoscopic submucosal dissection; Clinical efficacy

Fund program: Project of Jiangsu Province Hospital of Chinese Medicine (Y2022ZR03); Natural Science Foundation of Nanjing University of Chinese Medicine (XZR2021021)

累及齿状线的直肠或肛管恶性肿瘤包括超低位直肠癌和肛管鳞癌等[1]，早期病变多缺乏特异性临床症状而漏诊误诊，进展期病变又使得患者面临肛门切除以及腹壁造瘘的痛苦，甚至因转移而危及生命。因此，早期发现、早期治疗累及齿状线的早期直肠或肛管病变意义重大[2-3]。近年来，随着染色内镜、窄带光成像放大内镜（narrow band imaging-magnification endoscopy，NBI-ME）的广泛应用，此类病变检出率不断升高[4]。内镜黏膜下剥离术（endoscopic submucosal dissection，ESD）可一次完整切除病变而不影响肛门直肠功能，已逐步用于累及齿状线的早期直肠或肛管病变的治疗。但此部位ESD操作难度较大，其临床疗效及安全性评估国内外也只有少量相关报道[5-7]。因此，我们回顾性分析了13例ESD治疗累及齿状线的早期直肠或肛管病变患者的临床资料，报道如下。

一、资料与方法

1. 病例来源：回顾性收集2022年1月至2023年7月江苏省中医院消化内镜中心通过ESD治疗的累及齿状线的直肠或肛管病变患者资料。病变均在结肠镜检查时被发现，并经NBI-ME和病理确诊。本研究已通过江苏省中医院伦理委员会批准（2023NL-296-02）。

2. 使用器械及药品：日本奥林巴斯GIF-H290Z、GIF-Q260J内镜，D-201-11804透明帽，NM-200U-0423注射针，PW-5L-1喷洒管；中国南微医学MK-T-1-195黄金刀，HBF-23/2000电凝钳；德国爱尔博VIO 200D高频电发生器；利多卡因注射液（浓度10%，20 mL）；亚甲蓝注射液；肾上腺素；靛胭脂黏膜染色剂（浓度0.2%±0.05%）；复方碘溶液（浓度0.75%）。

3. 操作过程

（1）术前评估：术前常规评估患者一般情况，完善血常规、肝肾功能、凝血功能、肿瘤指标、全腹部CT。此外完善内镜精查，通过NBI-ME、靛胭脂或碘染，充分评估病变的范围及性质；告知患者及家属相关病情、手术方式，可能出现的并发症及预后等情况，签署知情同意书。

（2）ESD治疗（图1）：手术在静脉麻醉下进行。操作过程：①确定边界：根据精查结果，累及齿状线的鳞状上皮病变，在距病变边缘外侧3~5 mm处进行标记；腺上皮病变

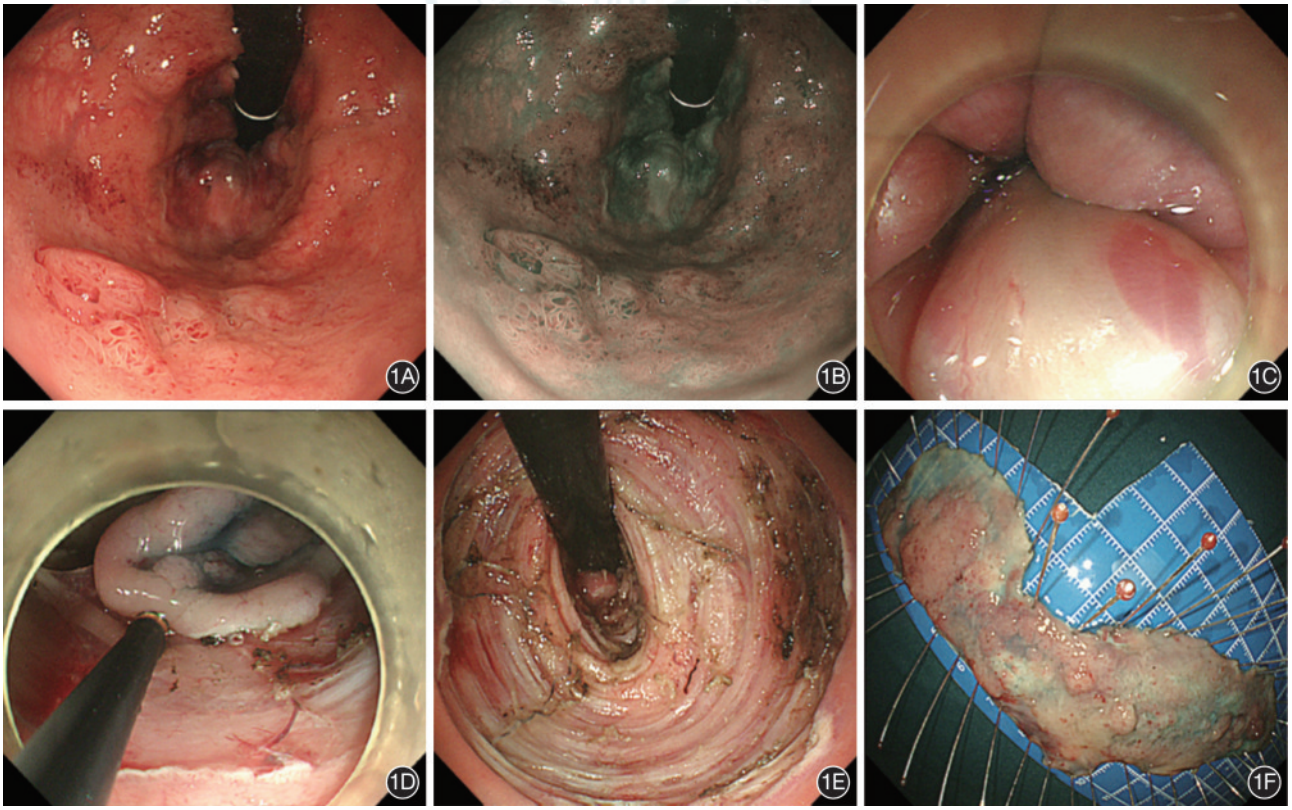

图1 内镜黏膜下剥离术治疗累及齿状线的早期直肠或肛管病变过程　1A：倒镜观察病灶，可见一处侧向发育型病变，累及肛管全周，表面呈不均一结节样改变，局部结节混合；1B：窄带光成像内镜观察，pit pattern Kudo ⅢL+ⅣB+ⅣV型结构，CP Sano Ⅱ型，JNET 2B型，考虑绒毛状管状腺瘤，边界清晰；1C：沿病灶边缘黏膜下注射；1D：沿边缘切开，紧贴固有肌层进行剥离；1E：剥离后的创面，边缘未见残留；1F：标本展平固定，体外测量15.0 cm×5.5 cm

www.zhxhnjzz.com

边缘清晰，不需要标记；②黏膜下注射：沿病变边缘之外分点注射生理盐水、利多卡因注射液、亚甲蓝及肾上腺素混合液，使病灶抬举明显；③边缘切开：鳞状上皮病变，沿标记点外侧 3~5 mm 切开；低位直肠腺上皮病灶，在病变边缘之外约 5 mm 切开，深至黏膜下层，贴近肌层；对于长径>5 cm 的病变，部分采用隧道法，只切开口肛侧边缘之外的黏膜；④剥离：紧贴固有肌层完整剥离病变；⑤术中遇穿支血管进行预处理，病变完整剥离后处理创面。

（3）标本病理学评估：获取整块标本后展平固定于标本板，再次行碘液或结晶紫染色，评估病变是否完整切除；4% 甲醛溶液浸泡 24 h 后，按照 2.0 ~ 3.0 mm 的宽度制作成组织条；蜡块包埋、切片、染色，制片后评估病变侧切缘、基底切缘、有无脉管及神经侵犯等。

（4）术后处理：部分患者术中留置肛管，观察引流情况；术后禁食 24 h；所有患者术后未使用抗生素；加强补液及营养支持治疗，如患者存在明显肛门疼痛，予以止痛治疗。监测患者生命体征，观察有无便血、会阴部皮下气肿等情况。

4. 随访：术后 3 个月复查肠镜，查看创面愈合情况；术后第 6 个月和第 12 个月复查肠镜，如术后病理提示为表浅恶性肿瘤，术后 6 个月及术后 1 年复查全腹部 CT（平扫+增强），以明确创面有无残留及复发、有无淋巴结转移等情况发生。

5. 观察指标

（1）主要观察指标：病变环周情况，病变长径，pit pattern 分型/AB 分型，R0 切除率，ESD 治疗时间（开始标记至完整切除病变的时间）。

（2）次要观察指标：术后病理，ESD 术后相关出血、穿孔等并发症及其他不适症状，术后随访情况。

二、结果

1. 一般资料及治疗情况：共纳入累及齿状线的直肠或肛管病变患者 13 例，其中男 7 例、女 6 例，年龄（58.54±16.46）岁（23~79 岁）。共计切除累及齿状线病变 14 处，病变长径 1.4~12.5 cm，平均 5.4 cm。其中环 1/4 周 2 例，环 1/3 周 2 例，环 1/2 周 6 例，环 3/4 周 3 例。病变均一次性切除，R0 切除率 92.31%（12/13）。ESD 治疗时间 35~225 min，平均 88.3 min。见表 1。

2. 术后病理：术后病理提示病变均为癌前病变或已癌变，其中管状绒毛状腺瘤 6 处，管状腺瘤 2 处，管状腺癌 3 处，鳞状上皮内瘤变 2 处[均合并人乳头瘤病毒（human papillomavirus，HPV）感染]。其中一例病变侧切缘局部见绒毛管状腺瘤，余病变周切缘及基底切缘均阴性，无脉管瘤栓及神经侵犯。见表 2。

3. 术后并发症：术中无出血、穿孔等并发症发生。

4. 术后随访：所有患者按要求参加随访，中位随访时间 7.0 个月（2 ~ 13 个月）。其中 3 例患者诉排便困难，1 例诉曾有肛管狭窄，经指导扩肛器扩肛治疗后好转；所有患者无便血、肛门疼痛、坠胀感及其他不适。随访至 2023 年 10 月，无局部残留及复发转移，亦无死亡患者。

讨论　齿状线是肛瓣与肛柱下端共同形成的锯齿状环形线，为黏膜和皮肤移行的边界，同时是内、外胚层的移行地带，具有重要的解剖价值和临床意义，此线上、下覆盖的上皮、血液供应、淋巴引流以及神经分布完全不同。在齿状线上方的黏膜为单层柱状上皮，受直肠神经支配，对于疼痛、触摸和温度均不敏感；而在齿状线下方的黏膜为非角化层状鳞状上皮，受肛管神经分支支配，对于疼痛和触觉刺激更为敏感。两者均具有多源性血供丰富的特点。

齿状线的病变主要分为以下两类：低位直肠病变累及齿状线（腺上皮病变为主）、肛管原发病变累及齿状线（鳞状上皮病变为主）。此外，还有较为少见的肛门黑色素瘤[4]和基底细胞癌[8]。由于病灶位于鳞柱状上皮交界处，累及齿

表 1　累及齿状线的直肠或肛管病变患者临床特征及内镜黏膜下剥离术治疗情况

序号	性别	年龄（岁）	疾病	环周	病变长径（cm）	pit pattern 分型/AB 分型	手术时间（min）	整块切除
1	女	59	直肠下段-肛管 LST-NG-F	1/3	4.0	ⅢL+Ⅳ	46	是
2	男	75	直肠中段-肛管 LST-G-M	1/2	8.0	ⅢL+Ⅳ	120	是
3	女	36	直肠下段-肛管 LST-G-H	1/2	5.5	Ⅳv+Ⅴi-low	112	是
4	男	52	肛管扁平隆起型病灶（0-Ⅱa）	1/2	2.1	IPCL：B1	45	是
5	男	62	直肠下段-齿状线隆起型病灶（0-Ⅰs）	1/2	2.3	Ⅳv	50	是
6	男	23	肛管平坦隆起型病灶（0-Ⅱa+Ⅱb）	1/2	1.4，1.8[a]	IPCL：B1	35	是
7	男	79	直肠下段-肛管 LST-G-M	1/3	4.1	Ⅳv+Ⅴi	90	是
8	男	68	直肠-肛管隆起型病灶（0-Ⅰs）	1/4	2.0	Ⅳv+Ⅴi-high	17	是
9	女	78	直肠-肛管 LST-G-M	3/4	12.0	Ⅳv+Ⅴi-low	225	是
10	女	70	直肠-肛管 LST-G-M	3/4	12.5	Ⅳv+Ⅴi-high	135	是
11	女	52	直肠-齿状线 LST-G-M	3/4	10.0	ⅢL+Ⅳb+Ⅳv+Ⅴi-low	97	是
12	女	58	直肠 LST-G-M	1/2	6.5	ⅢL+Ⅳb+Ⅳv+Ⅴi-low	97	是
13	男	49	直肠-肛管隆起型病灶（0-Ⅰsp）	1/4	4.0	Ⅳv+Ⅴi-low	35	是

注：LST 为侧向发育型肿瘤，在内镜下分为扁平隆起型（LST-NG-F）、假凹陷型（LST-NG-PD）、结节混合型（LST-G-M）和颗粒均一型（LST-G-H）；ⅢL、Ⅳ、Ⅳv、Ⅳb、Ⅴi、Ⅴi-low、Ⅴi-high 为日本工藤进英大肠 pit pattern 分型；IPCL 指上皮乳头内毛细血管襻；B1 为日本食管协会早期食管癌 AB 分型；[a]有 2 处病灶

www.zhxhnjzz.com

表 2　累及齿状线的直肠或肛管病变患者内镜黏膜下剥离术后病理结果

序号	病理类型	切缘	HPV 感染
1	管状绒毛状腺瘤伴 LGIN	阴性	未见
2	管状腺瘤 LGIN+管状腺癌	侧切缘局部见绒毛管状腺瘤	未见
3	管状腺瘤 LGIN+HGIN	阴性	未见
4	鳞状上皮内瘤变 LGIN	阴性	阳性
5	管状腺瘤 LGIN+HGIN	阴性	未见
6	鳞状上皮内瘤变 HGIN	阴性	阳性
7	管状腺癌(tub2)	阴性	未见
8	管状绒毛状腺瘤 LGIN+HGIN	阴性	未见
9	管状腺癌	阴性	未见
10	管状绒毛状腺瘤 LGIN+HGIN	阴性	未见
11	管状绒毛状腺瘤 LGIN+HGIN	阴性	未见
12	管状绒毛状腺瘤 LGIN+HGIN	阴性	未见
13	管状绒毛状腺瘤 LGIN+HGIN	阴性	未见

注：LGIN 指低级别上皮内瘤变；HGIN 指高级别上皮内瘤变；HPV 指人乳头瘤病毒

状线，因而，很难将这部分肿瘤明确为直肠肿瘤或肛门肿瘤。部分研究认为这类型的肿瘤发生代表了肿瘤的远端扩散，需密切随访[9]。低位直肠病变起源于齿状线附近的腺上皮，以腺瘤或腺癌最为常见。累及齿状线的以鳞状上皮病变为主的肛管原发病变发生多数与 HPV 感染、人类免疫缺陷病毒(human immunodeficiency virus，HIV)感染以及高风险性生活相关[1,4]。我中心结果显示，管状绒毛状腺瘤伴 LGIN 和(或)HGIN 者占比到高达 46.15%(6/13)，局部已有癌变者占 23.08%(3/13)，考虑鳞状上皮 LGIN 和(或)HGIN 合并 HPV 感染者占 15.38%(2/13)。所有病变为癌前病变或已癌变。提示临床上对于累及齿状线的早期病变，要考虑是否源于直肠腺瘤，以及是否合并 HPV 感染。

由于解剖学位置、内镜医师经验和技术限制等因素，累及齿状线的早期病变在内镜检查中容易被漏诊。首先，从解剖结构来看，肛管有褶皱、折痕和不规则的表面，由于内镜器械的视野有限，如果病变较小或位于肛管不易接近或褶皱内侧的部分，就很容易被忽视。其次，内镜医师的技能和经验在病变检出中起着至关重要的作用，经验丰富的内镜医师对于肛管细小病变的检出率更高。此外，先进的成像理论及技术，如 NBI-ME 及色素内镜(靛胭脂、碘液)的运用，以及熟练掌握 pit pattern 分型及上皮乳头内毛细血管襻(IPCL)血管理论，可以显著提高病变的检出率。

与传统外科手术相比，ESD 治疗累及齿状线的病灶，既保留了肛管功能，保证了术后生活质量，又具有创伤小、并发症少、恢复快等优点[10]。传统外科手术多采取低位保肛手术，容易造成对于肛管部位解剖结构的损伤，会导致 80%~90% 的患者术后排便功能受到影响[11-12]。对于其中 46%~49% 的患者，这种影响甚至在 11.1~14.6 年的随访后仍然存在[13-14]。但因肛管位置特殊，ESD 操作空间比较狭小，又因累及痔静脉，出血风险更大，因此对术者的技术要求相对较高。目前，全球范围内对于累及直肠或肛管病变的相关研究及临床实践开展时间总体尚短，诊治标准尚未统一，通过 ESD 切除累及齿状线的病变尚处于探索阶段。对于 ESD 术后病变深度、淋巴结转移风险评估、是否需要追加手术或者放化疗也没有公认的指南依据，因此该技术还有待于进一步开发及运用。

本中心通过 ESD 治疗累及齿状线的直肠或肛管病变患者 13 例，共计切除 14 处病变，R0 切除率 92.31%，高于国际上此类病灶的 R0 切除率[15]。本中心 R0 切除率较高的原因考虑以下 3 点：①不论是腺上皮还是鳞状上皮起源的病变，我们团队严格把握适应证，术前诊断精准，如临床判定为 T1 期的直肠或肛管肿瘤，且不含有低分化癌或者黏液腺癌成分，可以作为 ESD 治疗适应证；②使用 ME-NBI 确认病变边界，边界线之外 3~5 mm 进行切开，从技术层面确保病变的 R0 切除；③本研究样本量较小，没有深浸润的病例，也是 R0 切除率较高的原因之一。本研究中位随访时间 7.0 个月，无局部残留及复发转移，治疗效果满意，均无须追加额外治疗。因此，我中心认为 ESD 用于治疗累及齿状线的病变安全可行。但该部位行 ESD 也存在一定的技术挑战，我们将相关经验与注意事项总结如下。

(1)在肠镜检查时要注意仔细观察肛管情况，尤其是正镜倒镜相结合的运用不可忽视，尽量使视野暴露清晰，必要时借助镜身或透明帽的压迫作用辅助观察病变区域，辅以色素内镜确认病变边界，确保 R0 切除。此外，肛管部位空间狭小，内镜下治疗的手术视野暴露不佳，且手术时肠镜弯曲部多暴露于体外，使得在旋转操作部大小钮调整方向时，内镜前端没有支点，方向难以控制，因而对术者控镜要求较高。

(2)肛管上部覆盖着柱状上皮，肛管下段覆有肛膜，为一薄层无汗腺及毛囊的鳞状上皮，此外肛管有两层括约肌，肛门内括约肌和肛门外括约肌，内括约肌是直肠内环肌层的延续，外括约肌通常还分为 3 部分：皮下层、浅层和深层。因此 ESD 术中管壁各层次辨认有一定难度，术中损伤肌层可能性较大。

(3)肛管黏膜下层包含特殊的名为痔疮垫的血管结构，这些由血管组成的软垫是肛管术中出血的潜在来源，因此，内镜医师在此区域进行 ESD 治疗时对于血管的处理较为重要，建议可以浅切开预处理血管，以控制术中出血及避免术后迟发性出血。

(4)肛管的神经供应非常复杂，包括自主神经系统和躯体神经系统。自主神经系统主要在调节肛管内血流、促进直肠蠕动和粪便通过方面发挥作用。在肛管手术中，患者的疼痛主要源于分布在齿状线远端的躯体神经系统，因而可能产生较为强烈的疼痛感，患者耐受性较差。我们选择在黏膜下注射液中加入利多卡因，可以有效减少术中疼痛，

www.zhxhnjzz.com

而术后以利多卡因或中药(本院院内制剂:黄芩油膏)局部外敷联合非甾体抗炎药的使用可以有效止痛。

(5)ESD后应密切关注患者有无会阴部肿胀、发热、排便困难等情况,谨防术后穿孔、肛管狭窄或者习惯性便秘等情况的发生。

利益冲突　所有作者声明不存在利益冲突

作者贡献声明　张强、顾立梅:数据、图片收集和分析,论文撰写与修改;张其德、肖君、周玉宏:病例提供,手术方案实施;凌亭生:研究设计、实施与指导,论文修改,经费支持

参 考 文 献

[1] Albuquerque A, Nathan M, Cappello C, et al. Anal cancer and precancerous lesions: a call for improvement[J]. Lancet Gastroenterol Hepatol, 2021, 6(4): 327-334. DOI: 10.1016/S2468-1253(20)30304-6.

[2] 中华医学会消化内镜学分会结直肠学组. 中国结直肠癌及癌前病变内镜诊治共识(2023,广州)[J]. 中华消化内镜杂志, 2023, 40(7): 505-520. DOI: 10.3760/cma. j. cn321463-20230607-00229.

[3] Li H, Sun X, Yang L, et al. Case report: a precancerous lesion associated with HPV in the anal canal diagnosed by magnifying endoscopy with narrow-band imaging and resected by endoscopic submucosal dissection[J]. Front Med (Lausanne), 2023, 10: 1103182. DOI: 10.3389/fmed. 2023. 1103182.

[4] Eng C, Ciombor KK, Cho M, et al. Anal cancer: emerging standards in a rare disease[J]. J Clin Oncol, 2022, 40(24): 2774-2788. DOI: 10.1200/JCO.21.02566.

[5] 李继昂, 冯洁, 黄晓俊. 结直肠侧向发育型肿瘤内镜下治疗的研究进展[J]. 中华消化内镜杂志, 2023, 40(7): 566-570. DOI: 10.3760/cma.j.cn321463-20221011-00385.

[6] Noh YK, Lee J, Kim SJ. Technique, sedation, and clinical outcome of endoscopic submucosal dissection for rectal tumor with involvement of dentate line: a retrospective cohort study [J]. Saudi J Gastroenterol, 2023,29(6):365-370. DOI: 10.4103/sjg.sjg_67_23.

[7] Tada N, Kobara H, Nishiyama N, et al. Endoscopic ligation with o-ring closure for mucosal defects after rectal endoscopic submucosal dissection: a feasibility study (with video) [J]. Digestion, 2023,104(3):212-221. DOI: 10.1159/000528348.

[8] Graham RP, Arnold CA, Naini BV, et al. Basaloid squamous cell carcinoma of the anus revisited[J]. Am J Surg Pathol, 2016,40(3):354-360. DOI: 10.1097/PAS.0000000000000594.

[9] Young AN, Jacob E, Willauer P, et al. Anal cancer[J]. Surg Clin North Am, 2020, 100(3): 629-634. DOI: 10.1016/j.suc.2020.02.007.

[10] Ito T, Morita S, Shimeno N, et al. The prospect of endoscopic submucosal dissection for early anal canal squamous cell carcinoma[J]. Clin J Gastroenterol, 2016, 9(6): 384-388. DOI: 10.1007/s12328-016-0690-3.

[11] Nguyen TH, Chokshi RV. Low anterior resection syndrome[J]. Curr Gastroenterol Rep, 2020, 22(10): 48. DOI: 10.1007/s11894-020-00785-z.

[12] Ryoo SB. Low anterior resection syndrome[J]. Ann Gastroenterol Surg, 2023, 7(5): 719-724. DOI: 10.1002/ags3.12695.

[13] Sturiale A, Martellucci J, Zurli L, et al. Long-term functional follow-up after anterior rectal resection for cancer[J]. Int J Colorectal Dis, 2017, 32(1): 83-88. DOI: 10.1007/s00384-016-2659-6.

[14] Pieniowski E, Palmer GJ, Juul T, et al. Low anterior resection syndrome and quality of life after sphincter-sparing rectal cancer surgery: a long-term longitudinal follow-up[J]. Dis Colon Rectum, 2019, 62(1): 14-20. DOI: 10.1097/DCR.0000000000001228.

[15] Stipa F, Tierno SM, Russo G, et al. Trans-anal minimally invasive surgery (TAMIS) versus trans-anal endoscopic microsurgery (TEM): a comparative case-control matched-pairs analysis[J]. Surg Endosc, 2022, 36(3): 2081-2086. DOI: 10.1007/s00464-021-08494-y.

·读者·作者·编者·

《中华消化内镜杂志》2025年征订启事

《中华消化内镜杂志》为月刊,全年12期,订价25元/册,全年300元。

·微信订阅:

关注微信公众号“消化内镜资讯”(微信号“xhnjxw”),点击菜单栏“订阅投稿”中的“杂志订阅”

或直接扫描右侧二维码,加任何一位编辑的企业微信号联系订阅

·网站订阅:登录中华消化内镜杂志网站(http://www.zhxhnjzz.com),首页“期刊订阅”

·邮局订阅:邮发代号28-105



www.zhxhnjzz.com

CMS 康哲药业 CHINA MEDICAL SYSTEM | 莱芙兰® LUMEBLUE®

本广告仅供医学药学专业人士阅读
粤药广审(文)第290610-02733号
批准文号:国药准字HJ20240037

广告

隐匿病变 及早发现



结肠镜提高病变检出率的便捷方案

适应症:
本品作为一种诊断剂，适用于在接受结肠镜检查筛查或监测的成人患者中增强结直肠病变的可视化

禁忌、不良反应，注意事项详见说明书

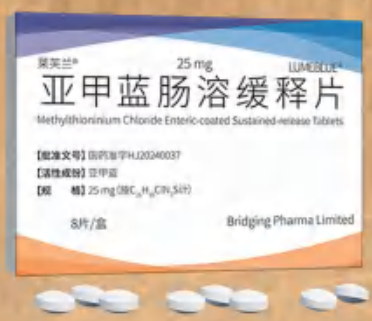

【生产企业】Cosmo S.p.A.
【中国唯一官方商业化合作伙伴】深圳市康哲药业有限公司

MB MMX DIFFICULT TO DETECT | Methylthioninium Chloride Enteric-coated Sustained-release Tablets

地址:深圳市南山区南头街道大新路198号创新大厦B座6-8楼 电话:0755-82416868 传真:0755-82416622 邮编:518052

南微医学 | 洞察™



一次性使用成像导管

规格型号	导管直径	器械通道直径	有效工作长度	最大视场角
CDS22001	2.9±0.2 mm	⩾1.0mm	2200 mm	120°
CDS11001	3.7±0.2 mm	⩾1.8 mm		

成像控制器

BS-W-100



器械通道直径
⩾1.0mm



四向转角



器械通道直径
⩾1.8mm



手术诊疗
提供成像

即用即抛弃，
无需清洗消毒



广告

苏械广审（文）250226-24752号
苏械注准 20212061554 苏械注准 20212061309
南微医学科技股份有限公司生产 Version:CY-240815
禁忌内容或注意事项详见说明书 仅限专业医疗人员使用

400 025 3000 全国服务电话
www.micro-tech.com.cn

南微医学科技股份有限公司
南京高新开发区高科三路10号
025 5874 4269
info@micro-tech.com.cn